

В.В. Грубник^{1,3}, Н.Е. Душко^{1,2}

Комбинированный метод лечения постпневмонэктомических бронхиальных свищей: новое звучание старой проблемы

¹Одесский национальный медицинский университет²Одесский областной клинический онкологический диспансер³Одесская областная клиническая больница

Получено: 12.05.2020

Принято в печать: 06.07.2020

DOI: 10.32471/clinicaloncology.2663-466X.37-1.26901

Вступление. Пневмонэктомия является востребованной операцией в торакальной хирургии и онкохирургии. Главным хирургическим осложнением этой операции является постпневмонэктомический бронхиальный свищ (ПЭБС). Летальность при развитии этого осложнения высокая, единого подхода к лечению нет. **Цель.** Изучить эффективность лечения пациентов с ПЭБС комбинированным методом, сравнить результаты такой терапии с результатами лечения другими методами. **Материал и методы.** Проведен ретроспективный анализ результатов консервативного, консервативно-эндоскопического и комбинированного методов лечения ПЭБС. В зависимости от метода лечения пациенты были распределены на 3 группы: пациенты, которых лечили консервативным методом ($n=10$), пациенты, которых лечили консервативно-эндоскопическим методом ($n=9$) и пациенты, которых лечили комбинированным методом ($n=8$). **Результаты.** В первой группе летальность вследствие ПЭБС и связанных с ним осложнений составила 70%, полностью выздоровевших не было; во второй группе летальность вследствие ПЭБС и связанных с ним осложнений составила 44,5%, выздоровевших пациентов — 44,5%; в третьей группе летальность непосредственно вследствие ПЭБС, связанных с ним составила 0%, летальность от прогрессирования онкологического заболевания на фоне лечения ПЭБС составила 25%, удельный вес пациентов с полностью зажившим ПЭБС составила 87,5%, полностью завершили лечение 75% пациентов. **Выводы.** Считаем, что применение комбинированного метода лечения ПЭБС дает реальные позитивные результаты, значительно снижает летальность среди пациентов в случае использования его по показаниям, с помощью этого метода можно излечить больных после неудачного использования других вариантов лечения ПЭБС.

Ключевые слова: постпневмонэктомический бронхиальный свищ; комбинированный метод лечения постпневмонэктомического бронхиального свища; лимфодиссекция; пневмонэктомия; рак легкого.

ВСТУПЛЕНИЕ

Пневмонэктомия до настоящего времени является достаточно востребованной в торакальной хирургии и торакальной онкохирургии операцией. Основными показаниями к ней являются: рак легкого I и II стадий и в составе комбинированного лечения IIIA стадии немелкоклеточного рака легкого (33–50% всех радикальных операций при этой патологии по данным разных авторов [1, 2]), значительно реже — злокачественные опухоли другой морфологии, иногда — доброкачественные опухоли. Операция применяется также во фтизиохирургической практике — главным образом при односторонних поражениях: поликавернозном процессе в одном легком, фиброзно-кавернозном туберкулезе с обширным бронхогенным обсеменением, гигантской каверне, обширном поражении легкого, осложненном эмпиемой плевральной полости [3], в общеторакальной практике — в лечении гангрены легкого. Следует отметить, что пневмонэктомии (ПЭ), применяемые в онкохирургической практике по методологии отличаются от ПЭ, применяемых для хирургического лечения других заболеваний: в онкохирургии ПЭ дополняются ипсилатеральной (значительно реже билатеральной) лимфодиссекцией — зоны 4–14 (по показаниям За/р-14), поэтому анатомия оперированной плевральной полости после выполненных вмешательств достаточно существенно отличается. Главным хирургическим осложнением ПЭ является постпневмонэктомический бронхиальный свищ (ПЭБС). По данным разных авторов, частота постпневмонэктомических бронхиальных свищей колеблется в пределах 0–20% [2]. По данным Д.А. Чичеватова, средняя частота ПЭБС составляет 6% [4]. Частота летальности при ПЭБС, по информации, например, Р.Н. Hollaus и соавторов (1997), составляет 67% [5]. По данным Д.А. Чичеватова,

частота ПЭБС справа в 5 раз выше, чем при левосторонних операциях [4]. По нашим наблюдениям, частота ПЭБС справа в 2 раза превышает таковую слева. Основные причины ПЭБС: недостаточное кровоснабжение (в том числе и в результате медиастинальной лимфодиссекции) культы главного бронха и наличие бактериального эндобронхита. Среди прочих факторов, которые упоминаются в литературе как факторы риска развития ПЭБС, следует указать правую сторону операции, предоперационную лучевую и/или химиотерапию, метод обработки культы бронха, рост опухоли по линии резекции бронха, стадию рака легкого, ХОЗЛ, сахарный диабет, наличие длинной культы бронха [4].

Одним из наиболее эффективных современных методов лечения ПЭБС является установка септального окклюдера. По данным некоторых авторов, эффективность данного метода составляет около 75% [6–9], но метод нуждается в дальнейшем изучении из-за небольшого количества наблюдений. Во многих странах хирурги при ранних ПЭБС используют оментопластику культы главного бронха (с последующими рецидивом у 25% пациентов и летальностью почти 27%), а при поздних ПЭБС — оментоторакопластику (после ранее наложенной торакастомы и относительной санации плевральной полости) — процент рецидивов составляет около 17%, точный процент летальности не указывается, при этом выполнить оментоторакопластику после ранее наложенной торакастомы по разным причинам возможно менее чем у половины пациентов [4].

Не всегда удовлетворительные результаты лечения ПЭБС, даже казалось бы самыми новыми и прогрессивными методами, подталкивают к дальнейшим изысканиям по данной проблеме. Имея многолетний опыт лечения больных ПЭБС,

авторы данной статьи пришли к новому, комбинированному методу терапии ПЭБС, который во многих случаях показал удовлетворительные результаты и которым считают своим долгом поделиться со специалистами в данной статье.

МАТЕРИАЛЫ И МЕТОДЫ

Проведен ретроспективный анализ результатов лечения 27 пациентов с развившимся ПЭБС, взятых из выборки — 200 пациентов, которыми была выполнена ПЭ за период 2007–2019 гг. по поводу немелкоклеточного рака легкого (НМКРЛ) IV–IIA стадий (n=196), мелкоклеточного рака легкого (МКРЛ) IV–IIA стадий (n=1), массивного солитарного метастаза саркомы мягких тканей в правое легкое (n=1), массивного солитарного метастаза рака прямой кишки в правое легкое (n=1), доброкачественной опухоли правого легкого (n=1). Возраст больных находился в диапазоне 29–77 лет. Из 27 пациентов с ПЭБС 26 составляли мужчины и только 1 — женщина. Размер ПЭБС варьировал у разных больных: от 0,2 см до 2,5 см (полный свищ). Всем пациентам с НМКРЛ и МКРЛ выполняли лимфодиссекцию в объеме D1 или D2. Частота развития бронхиальных свищей составила 13,5% (всего 27 пациентов), из них 33,35% — левосторонние (9 пациентов) и 66,6% — правосторонние (18 пациентов). Все больные, у которых развился ПЭБС, были разделены на 3 группы. В первую группу вошли 10 пациентов, у которых лечение ПЭБС заключалось в дренировании плевральной полости и санации ее водными растворами антисептиков (консервативный метод). Вторую группу составили 9 пациентов, у которых лечение ПЭБС заключалось в дренировании плевральной полости, санации ее водными растворами антисептиков, а также выполнялись эндоскопические прижигания свища (через фибробронхоскоп под местной анестезией) 0,1–0,3 мл 50% раствора трихлоруксусной кислоты, всего от 2 до 5 курсов (консервативно-эндоскопический метод). В третью группу вошли 8 пациентов, у которых лечение ПЭБС заключалось в применении комбинированного метода.

Суть комбинированного метода заключалась в следующем: после диагностирования ПЭБС, выполнения дренирования остаточной плевральной полости, стабилизации общего состояния пациента (около 2–7 дней) выполняли:

- наложение торакастомы длиной 12–14 см со стороны первой операции (на уровне передних отрезков 3–5-го или 4–6-го ребер);
- тампонирование остаточной плевральной полости большими (50×75 см) стерильными марлевыми салфетками пропитанными 1–2% водным раствором повидон-йода (при непереносимости йод-содержащих препаратов — водным раствором другого подходящего антисептика);
- спустя 3–7 дней после наложения торакастомы — прижигание краев бронхиального свища 50% водным раствором трихлоруксусной кислоты через торакастому, при необходимости — через торакастому и фибробронхоскоп (фибробронхоскопия выполнялась под местной анестезией)

Прижигание бронхиального свища через торакастому осуществляли с помощью длинного зажима: небольшой ватный шарик или палочка с ватой захватывается зажимом и опускается в емкость с 50% водным раствором трихлоруксусной кислоты, шарик отжимают, удаляя избыточное количество кислоты, и дотрагиваются им на несколько секунд до краев бронхиального свища, после чего края свища покрываются белым струпом, несколько деформируются. Процедуру выполняли 1 раз в 3–5 сут, на один курс — 7–8 процедур; затем на 4–5 нед делали перерыв до следующего курса, если он будет необходим (курсов было от 1 до 3, реже до 9). Естественно, в перерывах между курсами ежедневно продолжают перевязки. Перерыв между курсами необходим для восстановления тканей от прижигающего действия 50% раствора трихлоруксусной кислоты. Если несколько затруднен доступ к краям бронхиального свища, то в тот же или на следующий день (после прижи-

гания ПЭБС через торакастому) можно дополнительно прижечь края ПЭБС через фибробронхоскоп (до 0,2–0,3 мл 50% водного раствора трихлоруксусной кислоты изливают строго на края свища с помощью гибкого эндоскопического катетера). Ежедневно выполняют перевязки остаточной плевральной полости большими (50×50 или 50×75 см) салфетками, пропитанными 1–2% раствором повидон-йода (при непереносимости йодсодержащих препаратов — водным раствором другого подходящего антисептика). Количество салфеток варьирует от 1 до 16, они поочередно погружаются в лоток с раствором антисептика, тщательно отжимаются для удаления его избытка, тампонируется полость и накладывается асептическая повязка (1–2 марлевые салфетки). Постепенно ПЭБС ликвидируется, остаточная плевральная полость относительно очищается, резецированные ребра погружаются в грануляцию, полость значительно уменьшается. Бронхиальный свищ закрывается, вследствие разрастания грануляционной ткани в сроки от 1 до 14 мес (в нашем исследовании у 5 больных ПЭБС зажил в сроки 1,5–7 мес (в том числе 2 больных с полным свищом), еще у 2 — в сроки 13–14 мес), в зависимости от размеров свища и скорости репаративных процессов организма пациента. После ликвидации бронхиального свища есть 2 варианта окончания процесса лечения:

- выполняется дополнительная санация остаточной плевральной полости растворами антисептиков, в случае успешной санации выполняют ушивание торакастомы, оставляя дренаж на некоторое время, в случае значительного диастаза краев торакастомы — выкраивают и перемещают кожно-фасциально-мышечный лоскут (перемещенный лоскут) грудной стенки и сшивают с противоположным краем торакастомы (края торакастомы предварительно иссекают), дополнительно, на некоторое время, дренируют ушитую полость по Бюлау, вскоре дренаж убирают, рана заживает;
- в случае, если полностью санировать остаточную плевральную полость не удается, выполняют перевязки с уменьшением количества салфеток с 1–2% раствором повидон-йода, полость уменьшается, постепенно полностью покрывается кожей снаружи внутрь, перевязки выполняются до полного заживления, на этом лечение можно закончить либо для большей защиты средостения необходимо иссечь края торакастомы, обработать полость антисептиками и ушить кожные края торакастомы, оставить небольшой дренаж между швов, в процессе заживления его убрать и, наконец, не ранее чем через 2 нед, снять швы, либо для закрытия полости можно использовать, как в первом варианте, перемещенный лоскут. Если в процессе лечения диагностирована пролонгация онкологического заболевания, то прижигания ПЭБС прекращают и выполняют только перевязки, как правило, ежедневно.

РЕЗУЛЬТАТЫ

ПЭБС в послеоперационный период развились у 27 пациентов, что составило 13,5%. 9 из них — после левосторонних операций (33,55%) и 18 — после правосторонних (66,55%). В первой группе летальность (до 1,5 мес от момента возникновения свища) непосредственно вследствие ПЭБС и связанных с ним осложнений составила 70% (7 из 10 пациентов), полностью выздоровевших не было. Во второй группе летальность непосредственно вследствие ПЭБС и связанных с ним осложнений составила 44,4% (4 из 9 пациентов); выздоровевших пациентов — 44,4% (4 из 9 пациентов), еще у 1 пациента лечение было безуспешным, но без летального исхода. В третьей группе летальность непосредственно вследствие ПЭБС и связанных с ним осложнений была 0%, летальность вследствие прогрессирования онкологического заболевания на фоне лечения ПЭБС составила 25% (2 из 8 пациентов), удельный вес пациентов с полностью зажившим ПЭБС — 87,5% (7 из 8 пациентов), полностью завершивших лечение — 75% больных (6 из 8) — данные обобщены в таблице; у оставшихся 2 пациентов при-

Таблица. Клиническая характеристика пациентов, включенных в исследование

Клиническая характеристика группы	группы		
	1	2	3
	10	9	8
Количество пациентов	59, 8 (56–70)	62, 7 (54–75)	59, 6 (53–72)
Средний возраст, лет	9 (90%)	9 (100%)	8 (100%)
Пол: мужской (n=26)	1 (10%)	0 (0%)	0 (0%)
женский (n=1)	10 (100%)	4 (44,5%)	4 (50%)
Сторона операции: справа n=18 (66,65%)	0 (0%)	5 (55,5%)	4 (50%)
слева n= 9 (33,35%)			
Первичная патология, по поводу которой была выполнена пульмонэктомия			
НМКРЛ IV–IIIa стадия (n=23)	9 (100%)	8 (77,8%)	6 (75%)
МКРЛ IV стадия (n=1)	0 (0%)	0 (0%)	1 (12,5%)
Солидарный метастаз саркомы мягких тканей (n=1), солидарный метастаз рака прямой кишки (n=1)	0 (0%)	2 (22,2%)	0 (0%)
Доброкачественное новообразование легкого (n=1)	0 (0%)	0 (0%)	1 (12,5%)
Летальность вследствие ПЭБС и связанных с ним осложнений (n=11)	7 (70%)	4 (44,5%)	0 (0%)
Количество полностью выздоровевших пациентов (n=10)	0 (%)	4 (44,5%)	6 (75%)
Количество пациентов, у которых зажил свищ (n=11)	0 (0%)	4 (44,5%)	7 (87,5%)

чинами незавершенности лечения были: у первого пациента ПЭБС закрылся, но полностью санировать плевральную полость и закрыть торакастому не удалось из-за прогрессирующего онкологического заболевания на фоне лечения ПЭБС комбинированным методом (пациент с IIIa стадией НМКРЛ); у второго пациента (с IV стадией МКРЛ) ПЭБС имел тенденцию к заживлению, однако из-за раннего прогрессирования онкозаболевания на фоне лечения ПЭБС (пациент с IV стадией МКРЛ) завершить лечение также не удалось (с момента прогрессирования заболевания выполняли только перевязки). В процессе лечения возможны «рецидивы» ПЭБС (микро или совсем небольшие), но они полностью ликвидируются повторными курсами прижигания. Следует отметить, что если перед ПЭ или после нее проводили химио- или лучевую терапию, то заживление свища задерживается. Если есть опухолевый рост в культях бронха и ПЭБС — заживление ПЭБС при использовании данного метода скорее всего невозможно (в нашем исследовании таких пациентов не было).

ОБСУЖДЕНИЕ

Мало при какой патологии в медицине вообще было предложено такое множество разнообразных методов лечения. Торакальная хирургия в этом плане, с момента своего существования, находится в постоянном поиске новых решений.

Лечение реализовавшегося ПЭБС представляет из себя весьма сложную задачу. Традиционно методы лечения данной патологии делятся на оперативные и консервативные. Также выбор метода лечения зависит от того, ранний (1–2 сут с момента возникновения до развития вторичной эмпиемы плевры) или поздний ПЭБС (с развившейся вторичной эмпиемой плевры).

Независимо от того, отмечают ранний или поздний ПЭБС, лечение, как правило, начинается с диагностической плевральной пункции, а при получении в шприце воздуха, отсутствия герметичности остаточной плевральной полости и, следовательно, диагностирования ПЭБС — выполняется ее дренирование. Стабилизация общего состояния больного, как правило, наступает в течение первых суток после установки дренажа. Весьма сложный вопрос для хирурга: как поступать дальше? Консервативное лечение ПЭБС, в основном, рассматривается при лечении свищей до 3 мм [10]. При применении фибринового клея смогли добиться выздоровления 20% пациентов, при использовании лазера, прижигания свища химическими компонентами или подслизистого введения склерозирующих веществ выздоравливают 33–58% больных с уровнем летальности 26–66%. Общая смертность в 5 лучших сериях наблюдений эндоскопического лечения свищей составила 39,6%. Из 89 пациентов с ПЭБС и ассоциированными с ними с эмпиемами авторам удалось вылечить только 30,1% [4].

В литературе есть устоявшееся мнение, что все бронхиальные свищи до 3 мм хорошо и достаточно быстро закрываются при применении классических консервативных (в первую очередь с использованием фибробронхоскопических

методов лечения, можем утверждать: у части больных это действительно так, у другой части — нет, причем на протяжении очень длительного времени свищи персистируют и, естественно, представляют угрозу жизни пациентов. У части пациентов ПЭБС, на фоне неудачного лечения, прогрессирует, то есть увеличивается в размерах, причем существенно.

Некоторые зарубежные клиники используют септальные окклюдеры для эндоскопического лечения ПЭБС и это, возможно, одно из наибольших достижений в лечении ПЭБС в последние годы, однако отзывы о методике разнятся: в некоторых сообщениях статистика не приводится — лишь указывают на то, что большинству больных показано оперативное лечение, в других сообщениях — указывают, что метод надежен, быстр в исполнении и эффективен у большинства больных [6]. Данные устройства изначально предназначены для транскатетерного закрытия дефектов межжелудочковой и межпредсердной перегородок. Суть метода состоит в том, что септальный окклюдер, подобранный предварительно по размеру, в том числе при помощи фибробронхоскопии, компьютерной томографии, а также с применением баллона-измерителя и электроно-оптического преобразователя с С-дугой, таким образом, что он на 30% больше размеров свища, устанавливается в отверстие, детали процедуры зависят от того, имеется ли ранее наложенная торакастома у пациента либо установлен только трубчатый дренаж. Техника установки окклюдера при наличии торакастомы следующая. Через торакастому визуализируется свищ. При фибробронхоскопии через рабочий канал бронхоскопа в свищ выводится проводник. Проводник захватывается из плевральной полости и выводится наружу. К проводнику фиксируется окклюдер, который, затем, путем тракции затягивается в бронхиальный свищ (попутно выполняется деэпителизация свищевого канала при прохождении через него окклюдера). Состояние наружного и внутреннего дисков контролируется, соответственно, из просвета торакастомы и из просвета трахеобронхиального дерева. При удовлетворительном его стоянии проводник отсоединяется, бронхоскоп извлекается, торакастома тампонируется вновь. Техника установки окклюдера при наличии дренажа в плевральной полости следующая: выполняется видеоторакокопия, визуализируется через торакокоп свищ со стороны плевральной полости. Под визуальным контролем в удобном месте вводится еще один троакар. Далее в трахеобронхиальное дерево вводится фибробронхоскоп. Проводник для окклюдера вводится в канал бронхоскопа, проводится через свищевое отверстие в плевральную полость, где подхватывается и выводится наружу через торакопорт. Окклюдер прикручивается к проводнику, вводится через торакопорт в плевральную полость и путем тракции за проводник затягивается в свищ. Контроль положения и расправления внутреннего диска осуществляется через фибробронхоскоп, наружного — через торакокоп. Убедившись, что окклюдер стоит правильно, отсоединяют окклюдер от проводника и извлекают бронхоскоп. Устраняют торакокоп, оставляя дренаж в плевральной полости для промывания плевральной полости [6].

Авторы, использовавшие данный метод, утверждают, что при его применении одно условие является неизменным — наличие сформированного свища с ригидными краями, что предохраняет от надрыва и дальнейшего расхождения культи во время установки плага (окклюдера). Но стоит отметить, что в первые несколько недель существования ПЭБС это условие как раз, в основном, и не выполняется, в связи с чем этот метод едва ли можно с успехом использовать при ранних свищах. В некоторых случаях, при увеличении размеров свища окклюдер самопроизвольно выпадает с последующим рецидивом ПЭБС, в других случаях указывают на то, что при кашле в течение нескольких месяцев может просачиваться воздух между окклюдером и тканью культи бронха, иногда озвучивают проблему, которая заключается в несоответствии окклюдера и свища по размерам, часто свищи имеют неправильную, необычную форму: например «двойной» свищ культи бронха с перемычкой ткани между ними, не следует забывать также, что изначально септальный окклюдер рассчитан на стерильные условия в камерах сердца, но совсем другая среда в плевральной полости при наличии эмпиемы. Тем не менее метод следует признать интересным и, возможно (это покажет будущее), эффективным у как можно большего количества пациентов с проблемой ПЭБС.

Некоторые авторы сообщают об успешном применении клеточных технологий в лечении ПЭБС размером до 5 мм [11] (на этом методе подробно останавливаться не будем).

Таким образом следует отметить, что низкая эффективность и высокая летальность при применении классических методов консервативного лечения ПЭБС не позволяют считать их результаты удовлетворительными. Современная методика с использованием септальных окклюдеров вселяет оптимизм, но, по-видимому, не является абсолютным решением проблемы ПЭБС.

Что касается выбора методики оперативного лечения, то это принципиально зависит от того, ранний или поздний ПЭБС, выполнена ли операция с лимфодиссекцией или без нее. Также учитывают размеры свища, длину бронхиальной культи, сторону поражения, общее состояние пациента. Последнее условие подчас является решающим в вопросе, возможна ли операция вообще. При раннем ПЭБС, после операций, выполненных с лимфодиссекцией, многими авторами рекомендуется оментопластика в различных модификациях. Эти операции достаточно хорошо изложены, например, в книге Д.А. Чичеватова [4]. Летальность при подобных операциях составляет 26,7%, рецидив свища — около 25% [4]. Наш опыт показывает, что освоить подобные операции непросто и рецидивы на этапе освоения возникают значительно чаще. В случае неонкологических ПЭ (без лимфодиссекции) данные операции едва ли могут быть применены. Следует отметить, что повторное ушивание свища или резекция культи бронха, пусть даже с пластикой лоскутом париетальной плевры на ножке, перикардальным лоскутом, жировым подвеском перикарда редко бывают эффективными [4]. Некоторые авторы с определенным успехом при ПЭБС используют операцию — циркулярную резекцию бифуркации трахеи. Но с нашей точки зрения, данная методика обладает определенными недостатками: 1) сложна в выполнении, владеет ею далеко не каждый торакальный хирург; 2) выполняется в условиях воспаления, в связи с чем и без того достаточно большой процент несостоятельности трахео-бронхиального анастомоза и других осложнений еще более увеличивается (в сравнении с подобными операциями, выполненными в асептических условиях) и лечить эти осложнения, если они возникли, еще сложнее, чем ПЭБС, 3) не каждый пациент с ПЭБС по своему соматическому статусу, может перенести такое сложное оперативное вмешательство. По данным О.О. Ясногородского, радикальная операция при бронхиальном свище оказалась возможной только у 33,7% [12] из наблюдавшихся пациентов, по данным Р.Н. Hollaus и соавт. — у 68,7% [13]. У остальных

больных этому препятствовали некорректируемая тяжесть общего состояния и активность гнойного процесса.

Что касается лечения поздних ПЭБС, наиболее рациональным вариантом хирургического вмешательства является наложение торакастомы с последующими перевязками [4], причем у некоторых больных в первую неделю после наложения торакастомы следует выполнять перевязки 2 раза в сутки (зависит от количества гнойного отделяемого). После относительной санации остаточной плевральной полости, больному может быть предложена оментоторакопластика, выполняемая в таких ситуациях по разным причинам менее чем половине таких пациентов, а также имеющая долю летальности 27%, долю рецидива — около 18%. Тем не менее, торакастомия, как правило, спасает жизнь пациенту: после этой операции состояние больного значительно улучшается, санация плевральной полости приводит к относительному ее очищению и гранулированию, быстро исчезают симптомы гнойной интоксикации, нормализуется общее состояние пациента, эмпиема остаточной плевральной полости постепенно (но при оставшемся свище — полностью никогда!) ликвидируется, угроза сепсиса исчезает, риск пневмонии противоположного легкого сводится к минимуму. Однако данная операция не является пособием, вследствие которого исчезает ПЭБС. Основным показанием к ее выполнению является санация эмпиемы плевры на фоне ПЭБС, что дает возможность подготовить больного к реконструктивному этапу хирургического лечения [14]. За годы применения данного оперативного пособия (торакастомии) при ПЭБС прояснились следующие обстоятельства:

- при ПЭБС с развившейся вторичной эмпиемой плевры, торакастома реально спасает жизнь пациенту, с ее наложением не стоит затягивать (при поздних свищах), так как у больного может развиваться аспирационная пневмония единственного легкого, флегмона грудной стенки, сепсис, острые стрессорные язвы ЖКТ с кровотечением из них или перфорацией, и вследствие какой-то из этих причин — летальный исход;
- как правило, ПЭБС после наложения торакастомы спонтанно не гранулирует;
- полной санации остаточной плевральной полости не происходит.

Некоторые авторы продолжают использовать ставшие классическими операции на культях бронхов. Касательно выбора оперативного доступа к культям главных бронхов, по-прежнему используются 3 варианта: гомолатеральный, трансстернальный и контралатеральный, применяемый при левосторонних свищах. Суть операций сводится к доступу к культе бронха, реампутации и реушиванию ее, часто с использованием миопластики (торакодорсальный, межреберный мышечные лоскуты). Эффективность этих операций, по данным авторов, составляет 81,8–89,8%, по другим данным — значительно ниже. Послеоперационная летальность, по данным тех же авторов, составляет от 3,8% до 18,2% [6, 15–17]. Таким образом, наряду с определенной эффективностью, реконструктивные операции по поводу свищей культей главных бронхов представляют собой серьезную хирургическую травму, обусловленную трудностью хирургического доступа к культе бронха, будь то доступ через постпневмонэктомическую полость, либо трансстернально-трансперикардально, либо через противоположную плевральную полость. Подчеркивается, что такие вмешательства сопровождаются определенным хирургическим риском и, следовательно, могут быть выполнены далеко не у каждого пациента с ПЭБС.

Что касается профилактики ПЭБС, не останавливаясь подробно на этом аспекте проблемы, все-таки хотим отметить:

- при обработке культи главного бронха ручным способом или с помощью современных одноразовых линейных сшивающих аппаратов частота развития ПЭБС снижается по сравнению с обработкой культи главного бронха

многоцветными линейными сшивающими аппаратами типа УО-40 и УО-60, но не нивелируется;

- значительного профилактического эффекта достигают с помощью «лоскутной» пластики культи главного бронха, наиболее эффективной и приемлемой в торакальной онкохирургической практике является методика диафрагмопластики культи главного бронха по Д.А. Чичеватову (по мнению авторов данной статьи), данная методика очень подробно описана в его книге «Диафрагмальный и сальниковый лоскуты в грудной хирургии» [4]. Этим же автором описана аналогичная методика оментопластики культи главного бронха, которая для профилактики ПЭБС применяется в случае невозможности использования диафрагмального лоскута у данного пациента (по разным причинам). Частота развития ПЭБС, по данным автора, — 2,63%.

Но данные методики имеют некоторые ограничения:

- технически методики идеально подходят для «правосторонних» операций и значительно сложнее в выполнении при «левосторонних» операциях;
- данные методики рассчитаны на операции, выполненные с лимфодиссекцией, то есть на онкологические операции, и неприменимы к ПЭ, выполненным без лимфодиссекции.

Некоторые авторы сообщают о способе профилактики ПЭБС, заключающемся в ушивании раны средостения с полной изоляцией зоны культи бронха от свободной плевральной полости, частота развития ПЭБС, по их данным, — 1,6% [18].

Таким образом, даже с помощью самых лучших современных методик, профилактировать развитие ПЭБС на 100% не удастся.

Комбинированный метод лечения ПЭБС эффективен у большинства пациентов, и лишь у тех из них, у кого на фоне лечения данным методом наблюдается пролонгация онкологического заболевания, не удастся закончить лечение полностью. Еще одним из достоинств данного метода, помимо эффективности, является отсутствие летальности, непосредственно в следствии его использования.

Эффективность комбинированного метода основана на следующем:

- торакастома устраняет дефицит дренирования гнойной полости, благодаря чему устраняется интоксикация и отравление организма пациента гноем, создаются благоприятные условия для закрытия ПЭБС благодаря последующим прижиганиям его краев;
- прижигания краев бронхиального свища вызывают химическое воспаление, активацию местных стволовых клеток и рост грануляционной ткани до полного соприкосновения и ликвидации ПЭБС.

Мы считаем, что метод может быть применен в следующих случаях:

- наличие ПЭБС с присоединившейся вторичной эмпиемой плевры, то есть при позднем свище (заметим, что во многих случаях «ранние» ПЭБС становятся «поздними» вследствие неудач их лечения);
- рецидив ПЭБС после применения оперативных методик его закрытия;
- ПЭБС, при которых эндоскопические методы его лечения оказались неэффективными.

Выводы

1. Проблема ПЭБС в торакальной хирургии и онкохирургии по-прежнему актуальна, несмотря на все достижения в вопросах его профилактики.

2. Лечение ПЭБС представляет собой сложную задачу, до недавнего времени прогноз для пациентов во многих случаях был неудовлетворительным.

3. Классические консервативные методы лечения, в том числе эндоскопические, недостаточно эффективны, причем на фоне высокой летальности.

4. Метод лечения с использованием септальных окклюдеров вселяет оптимизм, но нуждается в дальнейшем изучении.

5. Современные оперативные методы лечения ПЭБС сложны, в определенных, но не во всех случаях эффективны, летальность, связанная с их использованием, достаточно высока, они могут быть применены далеко не у всех больных с ПЭБС.

6. В случае выполнения правосторонней ПЭ с лимфодиссекцией до Д2 (при онкологическом заболевании) весьма эффективна превентивная диафрагмо- (оменто-) пластика культи главного бронха по Д.А. Чичеватову. Однако данная операция не показана (из-за технических особенностей) в случае выполнения неонкологической операции. Данное хирургическое вмешательство значительно сложнее в выполнении в случае левосторонних онкологических операций. Таким образом, даже с помощью самых лучших современных методик, профилактировать развитие ПЭБС на 100% не удастся.

7. Учитывая все вышеизложенное, появление комбинированного метода лечения ПЭБС весьма актуально; без сомнения, метод будет серьезным подспорьем в арсенале торакальных хирургов и онкохирургов в случае их столкновения с проблемой ПЭБС у пациентов. Применение метода дает реальные результаты, значительно снижает летальность в случае его использования, когда он показан (см. выше) и, что немаловажно, с его помощью можно полностью излечить пациентов после неудачного использования других методов лечения ПЭБС. У метода практически нет противопоказаний, не наблюдается летальности непосредственно вследствие его использования, так как наложение торакастоми, прижигание бронхиального свища и перевязки относительно легко переносятся пациентами. Что немаловажно, он технически несложен в выполнении и не требует больших финансовых затрат. Не удастся завершить лечение ПЭБС данным методом, только в случае пролонгации онкологического заболевания. Поэтому считаем, что выполнение паллиативных ПЭ, по возможности, следует избегать. Метод подходит для лечения ПЭБС в онкохирургической, фтизиохирургической и общехирургической практике. Также может быть применен для лечения постлобэктомических бронхиальных свищей, когда, например, нельзя выполнить итеративную ПЭ из-за низких функциональных показателей (непереносимости ПЭ) или неэффективности других методов лечения. Недостатком комбинированного метода лечения ПЭБС является его длительность, но, учитывая тяжесть патологии и результаты такого лечения, с нашей точки зрения, это вполне приемлемо. Также ранее упоминалось о возможности пролонгации онкологического заболевания на фоне лечения ПЭБС, однако, даже в этом случае применение этого метода помогает пациенту, но лечение не удастся завершить: в случае диагностирования пролонгации онкологического заболевания, после ПЭ, развития ПЭБС и применения данного метода с целью его лечения, на любом этапе целесообразно просто продолжать перевязки (после ранее наложенной торакастоми как одного из компонентов метода) и воздерживаться от его других составляющих.

8. Сравнивая комбинированный метод лечения ПЭБС с хирургическими методами, следует отметить то, что он как минимум не менее эффективен, но при его использовании отсутствует проблема рецидива свища (при использовании хирургических методов этот показатель составляет 10–20%), нет летальности непосредственно вследствие самого метода лечения (при хирургических методах этот показатель доходит до 18–27%), лечение данным методом можно предложить практически всем больным с данной патологией, в то время как хирургические методы лечения возможно применить лишь у 33,7–68,7% пациентов [6].

Сравнивая комбинированный метод лечения ПЭБС с использованием септальных окклюдеров при этой патологии, хотим указать, что оба метода безопасны в плане летальности, применимы практически у всех пациентов по общесоматичес-

кому статусу, эффективность обоих методов высока, отличия же заключаются в следующем:

- при использовании септальных окклюдеров обязательным является выполнение одного условия: наличие сформировавшегося свища с ригидными краями, что предохраняет от надрыва и дальнейшего расхождения культи бронха во время установки окклюдера [6]. Это условие не является обязательным при использовании комбинированного метода (то есть он может применяться у пациентов с неригидными краями свища);
- комбинированный метод значительно длительнее в исполнении по сравнению с использованием септального окклюдера, но полученные при его помощи результаты полного заживления свища надежны у всех пациентов, так как закрытие происходит собственными тканями организма пациента, у части больных, у которых для закрытия ПЭБС был использован септальный окклюдер, возможно длительное просачивание воздуха между краями свища и окклюдером, возможно выпадение окклюдера с рецидивом свища [6, 19] (в таком случае возможно использование комбинированного метода);
- ПЭБС имеют разнообразную форму, поэтому сосудистые окклюдеры вряд ли подойдут для закрытия свищей любой конфигурации;
- учитывая простоту комбинированного метода, для его использования не требуется специальной дорогостоящей аппаратуры и инструментария.

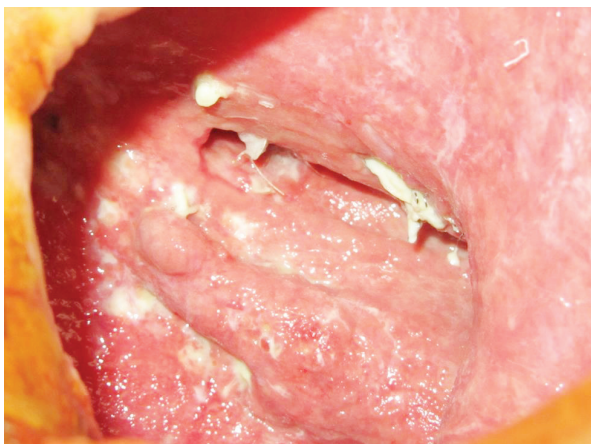

Рис. 1. Пациент № 1, после наложения торакастомы, виден полный свищ культи правого главного бронха

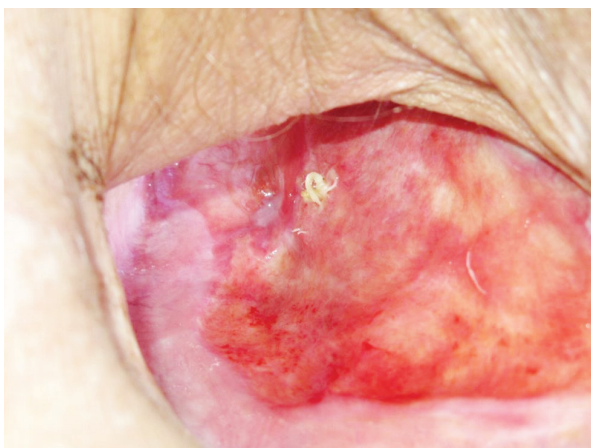


Рис. 2. Пациент № 1, спустя 6 мес после лечения комбинированным методом, бронхиальный свищ полностью исчез

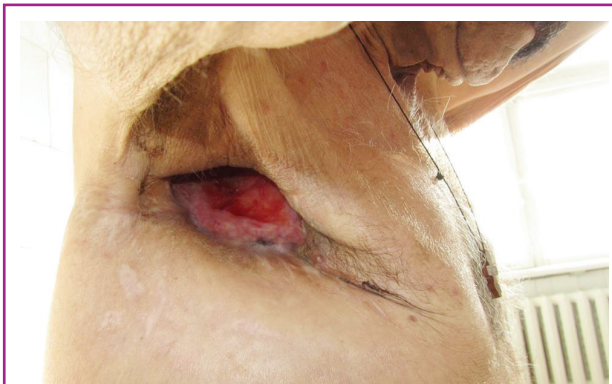

Рис. 3. Пациент № 1, вид торакастомы на этапе лечения

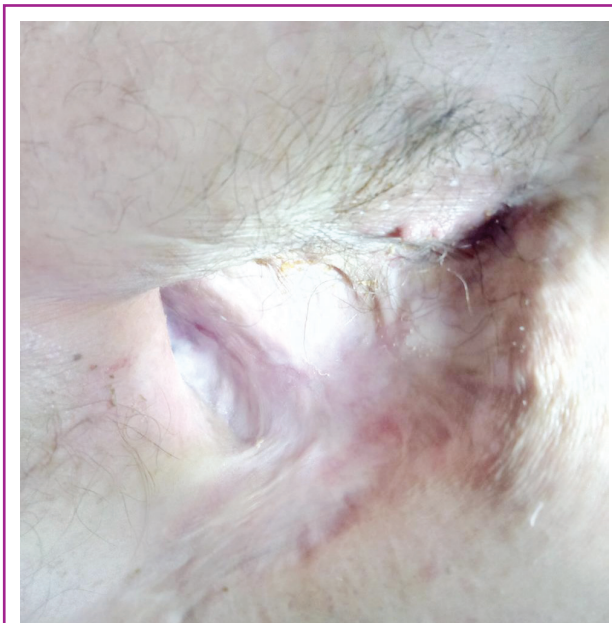


Рис. 4. Пациент № 1, полностью зажившая торакастома

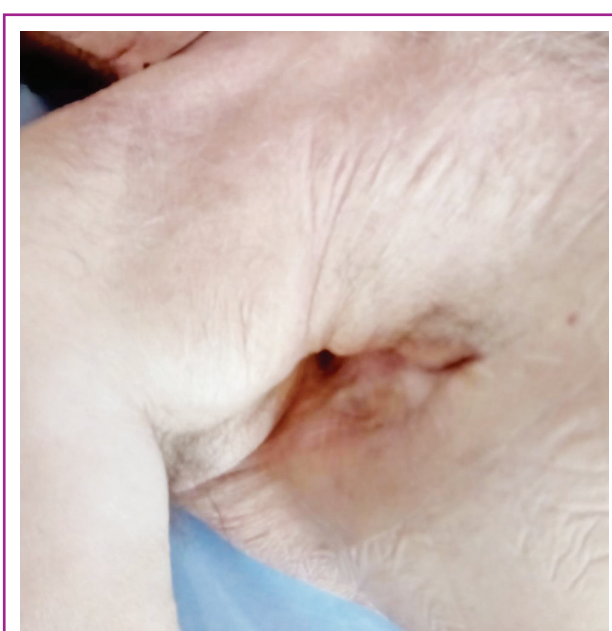

Рис. 5. Пациент № 1, полностью зажившая торакастома

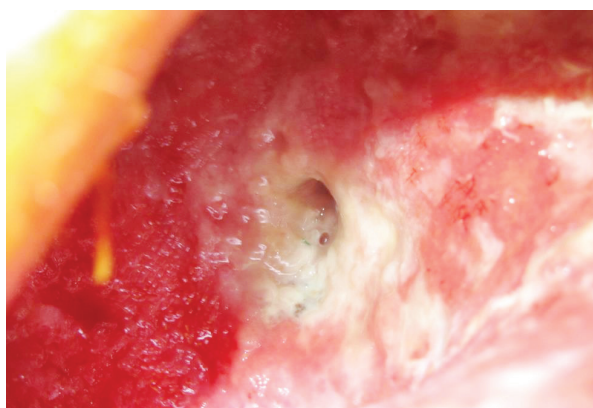


Рис. 6. Пациент № 2, после наложения торакастомы, виден полный свищ культи правого главного бронха

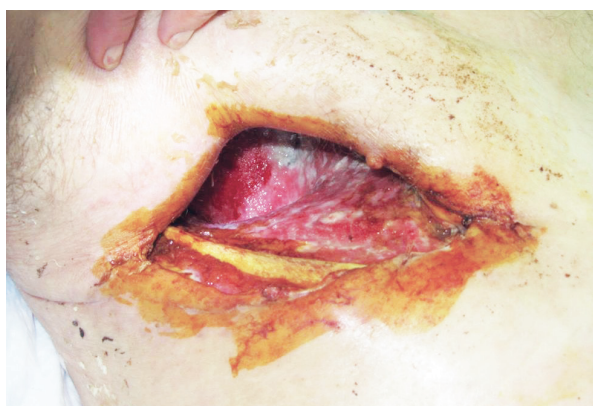

Рис. 7. Пациент № 2, спустя 7 мес после лечения комбинированным методом, бронхиальный свищ полностью исчез

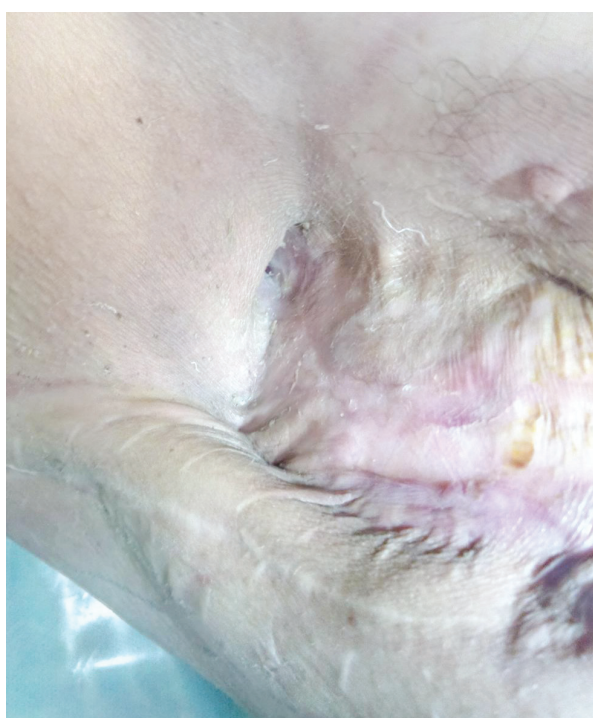


Рис. 8. Пациент № 2, полностью зажившая торакастома

В заключение хотим проиллюстрировать результаты лечения ПЭБС комбинированным методом (рис. 1–8).

СПИСОК ИСПОЛЬЗОВАННОЙ ЛИТЕРАТУРЫ

1. Шалимов, С.А., Гриневич, Ю.А., & Мясоєдов, Д.В. (2008). *Справочник по онкологии*. Киев: Здоров'я.
2. Трахтенберг, А.Х., & Чиссов, В.И. (2009). *Рак легкого. Атлас*. Москва: ГЭОТАР-Медиа.
3. Перельман, М.И., & Корякин, В.А. (1996). *Фтизиатрия*. Москва: Медицина.
4. Чичеватов, Д.А. (2013). *Диафрагмальный и сальниковый лоскуты в грудной хирургии*. Санкт-Петербург: ЭЛБИ — СПб.
5. Hollaus, P. H., Lax, F., El-Nashef, V. B. Hauck, H. N., Lucciarini, P., & Pridun, N. S. (1997). Natural history of bronchopleural fistula after pneumonectomy: a review of 96 cases. *The Annals of Thoracic Surgery*, 63, 1391–1397. doi: 10.1016/s0003-4975(97)00409-8.
6. Мотус, И.Я., Баженов, А.В., Цвиренко, А.С., Басыров, Р.Т., Хольный, П.М., Кардапольцев, Л.В., & Печников, П.П. (2018). Лечение бронхиальных свищей. Выход найден? *Хирургия. Журнал им. Н.И. Пирогова*, 3-2, 33–38. DOI: 10.17116/hirurgia20183233-38.
7. Fruchter, O., Kramer, M.R., Dagan, T., Hatz, R.A., & Lindner, M. (2011). Endobronchial Closure of Bronchopleural Fistulae Using Amplatzer Devices. *Chest*, 139, 682–687. doi: 10.3978/j.issn.2072-1439.2015.08.25.
8. Баженов, А.В., Хольный, П.М., Кардапольцев, Л.В., Цвиренко, А.С., Басыров, Р.Т., & Мотус И.Я. (2017). Опыт лечения свища культи правого главного бронха с применением сосудистого окклюдера. *Туберкулез и болезни легких*, 95(1), 51–55. doi.org/10.21292/2075-1230-2017-95-1-51-55.
9. Мотус, И.Я., & Баженов, А.В. (2015). Бронхиальные свищи после пневмонэктомии при раке легкого. *Хирургия. Журнал им. Н.И. Пирогова*, 8-2, 33–38.
10. Колесников, И.С., & Лыткин, М.И. (1988). *Хирургия легких и плевры*. Ленинград: Медицина.
11. Егоров, В.И. (2015). Клеточные технологии в лечении бронхиальных свищей. *Здоровье — основа человеческого потенциала: проблемы и пути их решения*, 10 (2), 707–708.
12. Шулушко, А.М., Овчинников, А.А., Ясногородский, О.О., & Мотус, И.Я. (2006). *Эндоскопическая торакальная хирургия*. Москва: Медицина.
13. Hollaus, P.H., Lax, F., Janakiev, D., Lucciarini, P., Katz, E., Kreuzer, A., & Pridun N.S. (1998). Endoscopic Treatment of Postoperative Bronchopleural Fistula: Experience With 45 Cases. *Annals of Thoracic Surgery*, 66, 923–927. doi:https://doi.org/10.1016/S0003-4975(98)00589-X.
14. Котив, В.Н., & Бисенков, Л.Н. (2016). *Хирургические инфекции груди и живота*. Санкт-Петербург: СпецЛит.
15. Гиллер, Д.Б., Кесаев, О.Ш., Короев, В.В., Шилова, М.В., Ратобылский, Г.В., & Имагожев, Я.Г. (2019). Сложности диагностики и выбора тактики лечения пострезекционной туберкулезной эмпиемы плевры с бронхоплевральным свищем. *Российский электронный журнал лучевой диагностики*, 9(3), 209–214. doi: 10.21569/2222-7415-2019-9-3-209-214.
16. Нематов, О.Н., Сабиров, Ш.Ю., Маюсупов, Ш.Э., Шарипов, А.Б., Холбоев, Э.Н., & Рискиев, А.А. (2015). Трансстернальная, трансдиафрагмальная окклюзия главных бронхов в хирургическом лечении послеоперационных бронхиальных свищей у больных туберкулезом органов дыхания. *Туберкулез и социально-значимые заболевания*, 3, 61–62.
17. Egyud, M., & Suzuki, K. J. (2018). Post-resection complications: abscesses, empyemas, bronchopleural fistulas. *Journal of Thoracic Disease*, 10(28), 3408–3418. doi: 10.21037/jtd.2018.08.48.
18. Решетов, А.В., Лазарев, С.М., Волгин, Г.Н., & Симкин, С.М. (2010). Хирургическая профилактика бронхоплевральных свищей после пневмонэктомии. *Вестник хирургии им. И.И. Грекова*, 169(5), 83–87.
19. Akulian, J., Pathak, V., Lessne, M., Hong, K., Feller-Kopman, D., Lee, H., Yarnus, L. (2014). A Novel Approach to Endobronchial Closure of a Bronchial Pleural Fistula. *The Annals of Thoracic Surgery*, 98(2), 697–699. doi: 10.1016/j.athoracsur.2013.09.105.

Комбінований метод лікування постпневмонектомічних бронхіальних нориць: нове звучання старої проблеми

В.В. Грубнік^{1,3}, М.Є. Душко^{1,2}

¹Одеський Національний медичний університет

²Одеський обласний клінічний онкологічний диспансер

³Одеська обласна клінічна лікарня

Резюме. *Вступ.* Пневмонектомія є затребуваною операцією в торакальній хірургії та онкохірургії. Головним хірургічним ускладненням цієї операції є постпневмонектомічна бронхіальна нориця (ПЕБН). Летальність у разі розвитку цього ускладнення є високою, єдиного підходу до лікування немає. **Мета.** Вивчити ефективність лікування пацієнтів з ПЕБН комбінованим методом, порівняти результати такої терапії з результатами лікування іншими методами. **Матеріал і методи.** Проведено ретроспективний аналіз результатів консервативного, консервативно-ендоскопічного та комбінованого методів лікування ПЕБН. Залежно від методу лікування пацієнтів було розподілено на 3 групи: пацієнти, яких лікували консервативним методом (n=10), пацієнти, яких лікували консервативно-ендоскопічним методом (n=9) і пацієнти, яких лікували комбінованим методом (n=8). **Результати.** У першій групі летальність внаслідок ПЕБН і пов'язаних з нею ускладнень становила 70%, осіб, що повністю одужали,

не було; у другій групі летальність внаслідок ПЕБН і пов'язаних з нею ускладнень становила 44,5%, видужали 44,5% пацієнтів; у третій групі летальність безпосередньо внаслідок ПЕБН і ускладнень з нею пов'язаних становила 0%, летальність від прогресування онкологічного захворювання на тлі лікування ПЕБН становила 25%, питома вага пацієнтів з повністю ПЕБН, яка повністю зажила, становила 87,5%, повністю завершили лікування 75% пацієнтів. **Висновки.** Вважаємо, що застосування комбінованого методу лікування ПЕБН дає реальні позитивні результати, значно знижує летальність серед пацієнтів в разі використання його за показаннями, за допомогою цього методу можна вилікувати хворих після невдалого використання інших варіантів лікування ПЕБН.

Ключові слова: комбінований метод лікування постпневмонектомічної бронхіальної норичі; лімфодисекція; пневмонектомія; постпневмонектомічна бронхіальна норичія; рак легені.

Combined method for post-pneumonectomy bronchial fistula treatment: a new sound of the old problem

V.V. Grubnik^{1,3}, N.E. Dushko^{1,2}

¹Odessa National Medical University

²Odessa Regional Clinical Oncology Center

³Odessa Regional Clinical Hospital

Introduction. Pneumonectomy is a popular operation in thoracic surgery and oncological surgery. The main surgical complication of this operation is post-pneumonectomy bronchial fistula (PPBF). Mortality in the development of this complication is high, there is no single approach to treatment. **Goal.** Studying the effectiveness of PPBF patients' treatment with the combined method, comparing the results of such treatment with the results of PPBS treatment with other methods. **Material and methods.** A retrospective analysis of the results of conservative, conservative-endoscopic and combined

PPBS treatment was carried out. Depending on the treatment method, patients were divided into three groups: patients treated with the conservative method (n=10), patients treated with the conservative-endoscopic method (n=9) and patients treated with the combined method (n=8). **Findings.** In the first group, mortality from PPBS with related complications was 70%, there were no fully recovered patients; in the second group, mortality from PPBS with related complications was 44.5%, and patients who recovered were 44.5%; in the third group, mortality directly from PPBS with complications associated with it was 0%; mortality from cancer progression during treatment of PPBS was 25%; the proportion of patients with fully healed PPBS was 87.5%; 75% of patients completed treatment. **Conclusions.** We believe that the use of the combined treatment method for PPBS gives real positive results, significantly reduces the mortality of patients if it is applied according to indications. With the application of this method, it is possible to treat patients after unsuccessful use of other treatment options for PPBS.

Key words: post-pneumonectomy bronchial fistula; combined method for post-pneumonectomy bronchial fistula treatment; lymph node dissection; pneumonectomy; lung cancer.

Адрес:

Душко Николай Евгеньевич

65055, г. Одесса, ул. Неждановой, 32

Одесский областной онкологический диспансер

E-mail: ndushko@ukr.net

Correspondence:

Dushko Nikolay Yevgenyevich

32 Nezhdanova str., Odessa 65055,

Odessa Regional Oncology Center

E-mail: ndushko@ukr.net