

THE EXPRESSION OF ANTIGENS CD 16, CD 25, CD 95 ON THE LYMPHOCYTES IN PERIPHERAL BLOOD OF PATIENTS WITH EPITHELIAL TUMORS OF THE LACRIMAL GLAND AT DIFFERENT CHARACTER OF DISEASE

S. I. Polyakova, L. N. Velichko

Odessa, Ukraine

The level of contents of CD 16, CD 25, CD 95 in the peripheral blood 28 patients with epithelial tumours of the lacrimal gland (ETLG) depending on character of a tumour (benign tumour — 7 patients, malignant tumour — 21 patients) and course of the tumoral process (nonrecurrent — 16 patients, recurrent — 12) was investigated.

There were established threshold values of the level of absolute contents of CD 16, CD 25 (less than 100 cl/mcl) in the peripheral blood of patients with ETLG which can be the factor determining malignancy of tumors.

It is determined that in reduction of the level of absolute contents of CD 16 (< 183 cl/mcl), CD 25 (< 218 cl/mcl) and CD 95 (< 283 cl/mcl) in the peripheral blood of patients with ETLG accordingly probability of development of tumour relapse.



УДК: 617.721-007.21-089.843

**ДИФФЕРЕНЦИРОВАННЫЙ ПОДХОД К РЕКОНСТРУКТИВНОМУ ЛЕЧЕНИЮ БОЛЬНЫХ С ЧАСТИЧНОЙ И ПОЛНОЙ АНИРИДИЕЙ**

**Л. В. Венгер**, доцент кафедры глазных болезней, канд. мед. наук

Одесский государственный медицинский университет

*Наведені результати хірургічного лікування 104 хворих з частковою та повною аніридією. В залежності від початкового стану ока хворим застосовували різні методики відновних втручань, у тому числі — дві нові, розроблені автором операції.*

*Дослідження показали, що диференційний підхід до оперативного лікування хворих з аніридією дає можливість одержати високий зір, значно знизити післяопераційну запальну реакцію, зменшити обсяг медикаментозного лікування і терміни реабілітації хворих.*

**Ключевые слова:** частичная и полная аниридия, реконструктивные операции, дифференцированный подход.

**Ключові слова:** часткова та повна аніридія, реконструктивні операції, диференційний підхід.

Для восстановительного лечения больных с тяжелыми травмами глаз, осложненными повреждением хрусталика и большими дефектами радужной оболочки, помимо экстракции катаракты необходимо имплантировать искусственную радужку и хрусталик [1].

Существующие методы имплантации искусственной радужки в полость глаза, как правило, требуют больших разрезов в связи с жесткостью и большим диаметром имплантата, а также необходимостью шовной фиксации его краев к склеральной части лимба для надежной стабилизации положения внутри глаза. Техническая сложность операции и возможность непосредственного контакта поверхности и краев имплантата с тканями глаза после операции нередко приводят к возникновению значительной воспалительной реакции в послеоперационном периоде, что удлиняет сроки лечения и может отрицательно сказаться на оптических исходах операции [2, 3, 4, 5, 6, 7]

**Целью** нашей работы было повышение эффек-

тивности восстановительного лечения больных с исходами тяжёлых травм глаза путём разработки дифференцированного подхода к введению и фиксации иридофакопротеза в зависимости от исходного состояния травмированного глаза.

**МАТЕРИАЛ И МЕТОДЫ.** Под наблюдением находились 104 больных с частичной или полной аниридией в возрасте от 8 до 72 лет.

В зависимости от исходного состояния травмированного глаза больные были условно разделены на три группы. Первая группа состояла из 41 больного с полной аниридией и травматической полурассосавшейся катарактой или афакией (полным отсутствием капсулярной поддержки).

Вторую группу составили 46 больных с частичной аниридией, осложненной травматической катарактой или афакией.

В третью группу вошли 17 больных с аниридией и катарактой (с хорошо сохранившимся связочно-капсулярным аппаратом хрусталика).

Больным I группы, в основном, производилась опера-

© Л. В. Венгер, 2009.

ция тотального иридофакопротезирования через лимбальный разрез 9 — 10 мм с последующей шовной фиксацией иридопротеза к склере, а у 12 человек операция была выполнена по разработанной нами методике через туннельный разрез (до 5 мм) со специальной фиксацией иридофакопротеза к склеральной части лимба (патент № 34623) и применением гибкой ИОЛ.

Больным II группы иридофакопротезирование проводилось с применением иридо-склеральной фиксации иридопротеза.

Больным III группы применено внутрикапсулярное иридофакопротезирование (патент № 51128 А) путем факоэмульсификации через малый туннельный разрез (до 4 мм) с последующим введением в капсулярный мешок гибкой ИОЛ и иридопротеза. Внутрикапсулярная имплантация иридофакопротеза исключала необходимость фиксации его к склере, что значительно снижало объем и травматичность операции.

При назначении больного на иридофакопротезирование обязательно учитывали возраст пациента, характер профессии, отсутствие воспалительных заболеваний в глазу и тяжелых соматических заболеваний. При наличии у больного выраженной некомпенсированной глаукомы (7 чел.) перед основной операцией в обязательном порядке проводилась антиглаукоматозная операция для нормализации ВГД. У больных с аниридией на фоне высокой миопии иридофакопротезирование осуществлялось после предварительной трансконъюнктивальной криопексии двух верхних квадрантов глаза.

В зависимости от исходного состояния глаза, иридофакопротезирование производилось в комплексе с оперативным вмешательством на других структурах глаза: экстракцией катаракты, синехотомией, витрэктомией, кератопластикой, имплантацией ИОЛ и др.

У всех больных операция выполнялась по разработанным оригинальным технологиям с применением лавсанового иридопротеза.

**РЕЗУЛЬТАТЫ.** Осложнений во время операций не наблюдалось. Выпадение стекловидного тела, отмеченное у 33 % больных, не может рассматриваться как осложнение операции, т. к. оно было обусловлено исходным состоянием глаза (обширные сращения в переднем отделе глаза, афакия с отсутствием задней капсулы хрусталика и т.д.).

В течении послеоперационного периода у больных отмечались существенные различия после частичной и полной имплантации искусственной радужной оболочки.

После частичной имплантации у большинства больных (34 из 51) осложнений в раннем послеоперационном периоде не отмечалось. У 17 больных наблюдались следующие осложнения: экссудативная реакция (17 больных), временная гипертензия глаза (2 больных), кровоизлияние в переднюю камеру (3 больных). Под влиянием проведенного лечения эти осложнения были устранены и не оказали существенного влияния на исходы операции.

В ходе послеоперационного периода у больных с полной аниридией воспалительная реакция на операцию была более выраженной. Ареактивное течение (0 степень) не зарегистрировано ни у одного больного.

Воспалительная реакция I степени была отмечена у 44 больных (49,4 %). В основном, это были больные, у которых отсутствовали обширные рубцовые сращения в передней камере, а характер катаракты позволил выполнить факоэмульсификацию. В эту же группу вошли больные, прооперированные по новой методике — с внутрикапсулярным иридофакопротезированием.

Воспалительная реакция II степени наблюдалась у 29 больных с полной аниридией (32,0 %), а выраженная воспалительная реакция III степени — у 16 больных (18,0 %). Она проявлялась в выпадении фибринозного экссудата в переднюю камеру, отеке роговицы, отложении хлопьев фибрина на эндотелии роговицы и поверхности имплантата радужки. После проведения противовоспалительной и рассасывающей терапии с включением кортикостероидов в большинстве случаев (у 14 из 16 больных) экссудат в передней камере рассосался, полностью восстановилась прозрачность роговицы, у двух больных сформировались фибриновые пленки.

В результате проведенного лечения у всех больных наблюдалось улучшение косметического вида глаза, полный косметический эффект достигнут у 85,7 % больных. Острота зрения ниже 0,1 до операции была у 83% больных, а после операции она отмечена только у 22,9 %. Высокая острота зрения 0,3-1,0 была достигнута более чем у половины больных (57,1%), причем в 17,1 % случаев она достигала 0,6-1,0. Поле зрения после операции почти у всех больных было в пределах нормы, только у трех из них осталось ограничение периферического поля зрения. ВГД у всех больных в раннем послеоперационном периоде не превышало нормы (рис. 1-4).

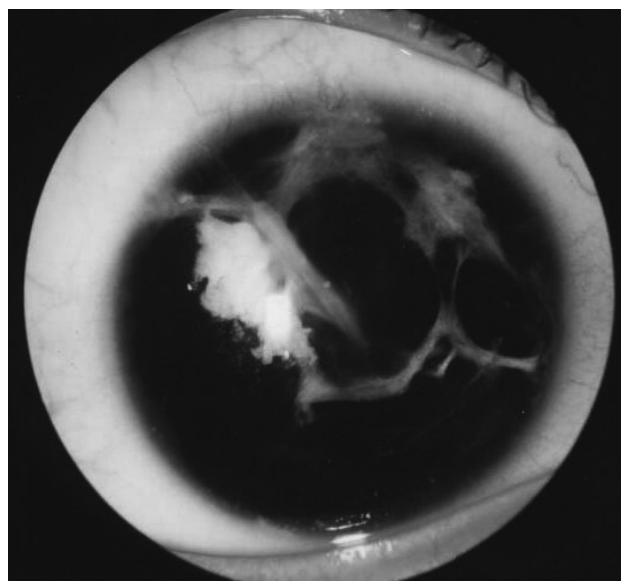


Рис. 1. Фото правого глаза больного II., 53 лет с тотальной аниридией и катарактой до операции.

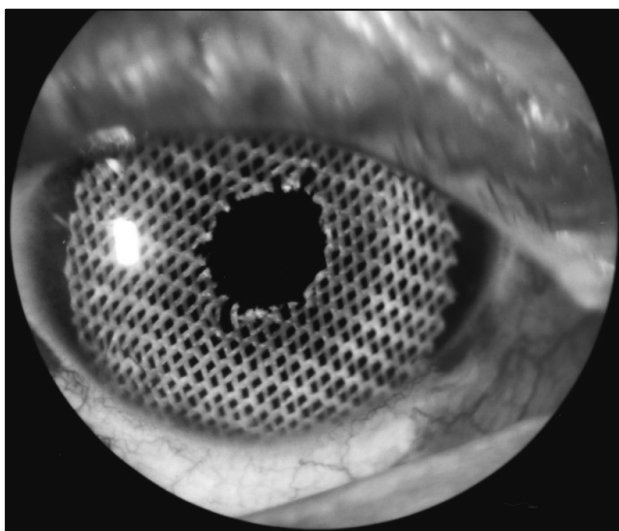


Рис. 2. Фото правого глаза больного П., 53 лет после операции тотального иридофакопротезирования.

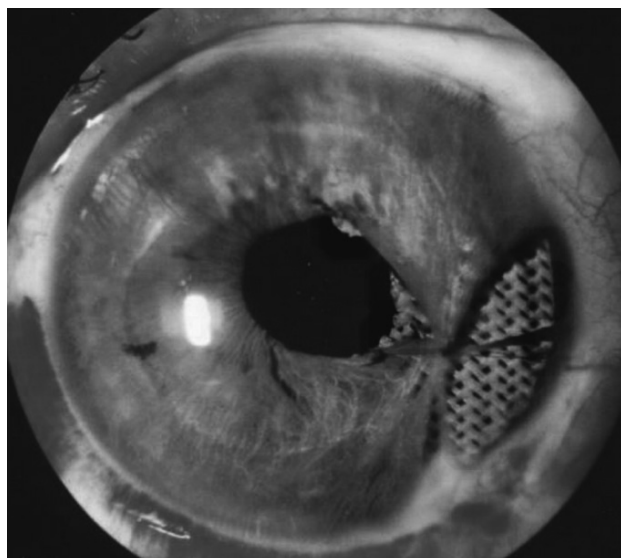


Рис. 4. Фото левого глаза больного Ф., 49 лет после операции частичного внутрикапсулярного иридопротезирования.

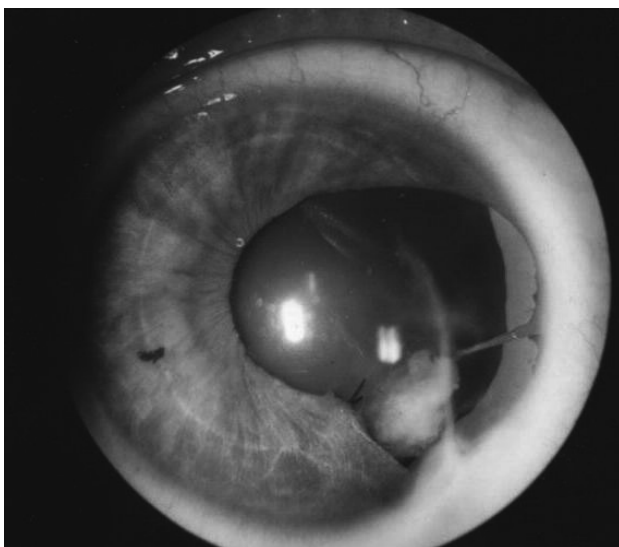


Рис. 3. Фото левого глаза больного Ф., 49 лет с частичной аниридией и катарактой до операции.

Проведенные исследования показали, что более высокие зрительные функции были получены на глазах с частичной аниридией. Несомненно, значительную роль в этом сыграло более легкое исходное состояние глаз у этих больных, по сравнению с группой больных с полной аниридией.

Клинические исследования показали перспективность новой операции внутрикапсулярного иридофакопротезирования, которая дает возможность за счет малого туннельного разреза и отсутствия необходимости шовной фиксации значительно снизить воспалительную реакцию на вмешательство, свести до минимума развитие послеоперационного роговичного астигматизма, восстановить зрение до 0,5-1,0 и сократить пребывание больного в стационаре до 5-7 дней.

**Заключение.** Проведенные исследования показали, что имплантация искусственной радужки (ИРИСТЭКС) — иридопротезирование является новым эффективным методом лечения больных с тяжелыми повреждениями радужной оболочки и переднего отдела глаза. Биологическая инертность имплантата, хорошая переносимость его тканями глаза, возможность надежного крепления к имплантату заднекамерной ИОЛ позволяют не только устранить значительные дефекты радужки, но и полностью восстановить иридохрусталиковую диафрагму глаза и, добившись тем самым восстановления высокой остроты зрения и предупредить инвалидность у больных с частичной или полной аниридией, ранее считавшихся неоперабельными.

Клинические наблюдения показали преимущество внутрикапсулярного способа иридофакопротезирования, который позволяет значительно снизить воспалительную реакцию в послеоперационном периоде, свести до минимума развитие роговичного астигматизма, а также сократить объем и сроки медикаментозного лечения после операции.

#### ЛИТЕРАТУРА

1. **Копеева В. Г.** Аниридия: хирургический подход к лечению // Новое в офтальмологии. — 2001. — № 1 — С. 32-33.
2. **Венгер Г. Е., Исько Е. Д.** Клинические результаты применения иридопротезов с модифицированной углеродсодержащим покрытием поверхностью // Офтальмолог. журнал. — 2001. — № 2. — С. 56-61.
3. А. с. 1621220 СССР А 61 F 9/00. Способ иридопротезирования / Г.Е. Венгер, С.С. Родин (СССР). — Заявка № 4395799. Приоритет изобретения 24.03.88. — Зарегистрировано в Государственном реестре изобретений СССР 15.09.90 г.
4. **Федоров С. Н., Багров С. Н.** Новая модель коллагено-

- вой ИОЛ и методика её имплантации // Офтальмохирургия. — № 1. — 1998. — С. 12-17.
5. **Osher R. H., Burk S. E.** Cataract surgery combined with implantation of an artificial iris // J. Cataract Refract. Surg. — 1999. — Vol. 25, № 11. — P. 1540-1547.
6. **Tanzer D. J., Smith R. E.** Black iris-diaphragm intraocular lens for aniridia and afakia // J. Cataract Refract. Surg. — 1999. — Vol. 25, № 11. — P. 1548-1551.
7. **Thompson C. G., Fawzy K., Bryce I. G., Noble B. A.** Implantation of a black diaphragm intraocular lens for traumatic aniridia // J. Cataract Refract. Surg. — 1999. — Vol. 25, № 6. — P. 808-813.

Поступила 16.12.2008.  
Рецензент д-р мед. наук  
С. К. Дмитриев

### DIFFERENTIAL APPROACH TO RECONSTRUCTIVE TREATMENT OF PATIENTS WITH PARTIAL AND TOTAL ANIRIDIA

Venger L.V.

Odessa, Ukraine

The surgical treatment results of 104 patients with partial and total aniridia are presented in this work. The different methods of reconstructive operations have used to patients depending from posttraumatic changes of the eye and including two new methods of operation which were elaborated by the author.

The investigations have shown that differential approach to surgical treatment of patients with aniridia give it possible to receive the high vision, considerably reduce postoperative inflammatory reaction, decrease volume of medical treatment and rehabilitation terms of patients.



УДК 617.731-005-036.11-07+577.11

### СТАН ОКИСЛО-ВІДНОВНИХ ПРОЦЕСІВ І ЛІПОФІЛЬНОЇ АНТИОКСИДАНТНОЇ СИСТЕМИ У ХВОРИХ ГОСТРОЮ СУДИННОЮ ОПТИЧНОЮ НЕЙРОПАТІЄЮ

**В. В. Капечук**, аспірант, **Т. В. Пархоменко**, ст. лаборант

ДУ "Інститут очних хвороб і тканинної терапії ім. В. П. Філатова АМН України"

*В работе проведена оценка состояния процессов восстановления продуктов перекисидации при острой сосудистой оптической нейропатии. Доказано, что уровень глюкозо-6-фосфата в крови больных острой сосудистой оптической нейропатией (ОСОН) был снижен на 18%, а активность транскетолазы на 26%, по сравнению с нормой, при одновременном снижении уровня восстановленного глутатиона и активности глутатион-пероксидазы. Полученные факты указывают на необходимость модернизации существующих терапевтических средств лечения ОСОН.*

**Ключові слова:** гостра судинна оптична нейропатія, ліпофільна антиоксидантна система, окислені та відновлені тиолові речовини.

**Ключевые слова:** острая сосудистая оптическая неропатия, липофильная антиоксидантная система, окислительные и восстановительные тиоловые вещества.

Судинна патологія зорового нерва на сьогоднішній день залишається однією з найбільш важких і найменше вивчених проблем офтальмології, яка є однією з найбільш частих причин атрофії зорового нерва, що в свою чергу приводить до значного зниження гостроти зору серед дорослого населення і зростання інвалідизації працездатного населення України. На даний час не з'ясованими залишаються початкові пускові механізми виникнення захворювання і послідовність розвитку його патогенетичних ланок.

Залишається також невідомою принципова можливість виявлення при таких ураженнях початкових форм неврологічної патології. Нарешті, до цього часу відсутні чіткі критерії і точні диферен-

ціально-діагностичні тести, що дозволяють своєчасно діагностувати як гострі, так і хронічні судинні оптичні нейропатії. Лікування хворих з цією патологією ока представляє важке завдання. Не дивлячись на найенергійніші заходи та своєчасно почату терапію, зупинити втрату зору, тим більше відновити його до норми, вдається менш ніж у половини хворих [1, 4, 5, 6, 7, 8].

За останні роки у хворих віковою катарактою і макулодистрофією встановлена важлива роль системи глутатіону в антирадикальному захисті клітинних мембран. В організмі людини глутатіон існує у вигляді окисленої та відновленої форм. Ключовим

© В. В. Капечук, Т. В. Пархоменко, 2009.