



Яхиа Хасан, И. Е. Бородаев,
В. В. Колодий, В. Н. Качанов,
В. Б. Волков

Одесский национальный
медицинский университет

Одесский областной
клинический медицинский
центр

© Коллектив авторов

ВЫБОР МЕТОДА ХИРУРГИЧЕСКОГО ЛЕЧЕНИЯ ОСТРОГО АППЕНДИЦИТА У БОЛЬНЫХ С СОПУТСТВУЮЩЕЙ ЛЕГОЧНОЙ ПАТОЛОГИЕЙ

Резюме. В статье проанализирован опыт применения эндовидеохирургического метода лечения больных с ОА с сопутствующей легочной патологией, определены показания к применению различных методик наложения пневмоперитонеума при выполнении лапароскопической аппендэктомии (ЛА).

Материалы и методы исследования. Приведен лечения 46 больных с ОА и легочной патологией за последние 5 лет. В I группу вошли 14 больных с диагнозом ОА с сопутствующей легочной патологией, которым была выполнена открытая аппендэктомия, во II — 32 больных с диагнозом ОА с сопутствующей легочной патологией, которым была выполнена лапароскопическая аппендэктомия с пневмоперитонеумом и с применением метода лапаролифтинга.

Результаты и обсуждение. Оценен результат лечения 32 больных (84,8 %) ОА с сопутствующей легочной патологией, которым выполнена ЛА, которая позволила резко снизить количество осложнений со стороны органов брюшной полости, а также снизить частоту декомпенсации сопутствующих легочных заболеваний.

Выводы. Выполнение лапаролифтинговой лапароскопической аппендэктомии, является оптимальным методом у больных с высоким риском сердечно-легочных заболеваний.

Ключевые слова: острый аппендицит, аппендэктомия, легочная патология, лапароскопия.

Введение

Острый аппендицит (ОА) одна из самых распространенных патологий в абдоминальной хирургии и составляет 25 % в структуре всех urgentных вмешательств. Операции при ОА относятся к категории наиболее частых хирургических вмешательств и ранняя операция является единственным радикальным методом лечения. [1]. При этом возникает проблема выбора метода оперативного лечения, особенно у больных с сопутствующей легочно-сердечной патологией. Лапароскопическая аппендэктомия (ЛА) является альтернативой открытой аппендэктомии [2, 3]. Данное оперативное вмешательство широко выполняется в неотложной хирургии, так как вызывает менее выраженную послеоперационную дисфункцию легких и способствует более раннему послеоперационному восстановлению. Побочные эффекты пневмоперитонеума, содержащего диоксид углерода (CO₂), гиперкарбия и артериальный ацидоз, более выражены у пациентов с хронической obstructивной болезнью легких (ХОБЛ), что требует дифференцированного подхода к выбору вида пневмоперитонеума. Хирурги и анестезиологи должны иметь четко определенные критерии легочной патологии, касающиеся оценки предоперационных и послеоперационных ри-

сков, методов хирургического подхода и потребности в последующей послеоперационной вентиляции легких с целью уменьшения риска развития дыхательной недостаточности [4, 5].

Цель исследования

Оценить возможности и эффективность эндовидеохирургического метода лечения больных с ОА у больных с легочной патологией и определить показания к применению различных методик наложения пневмоперитонеума при выполнении лапароскопической аппендэктомии.

Материалы и методы исследования

В хирургической клинике кафедры хирургии № 2 ОНМедУ за последние 5 лет проходили лечение 46 больных по поводу ОА старших возрастных групп с сопутствующей легочной патологией. Из них мужчин — 26 женщин — 20. Возраст больных колебался от 50 до 80 лет.

Диагноз острого аппендицита был поставлен на основании клинических признаков до операции у 43 больных, у 3 больных диагноз определен интраоперационно. Всем больным до операции выполнено УЗИ брюшной полости с целью подтверждения диагноза и дооперационного выявления жидкостных скоплений в

брюшной полости. Результаты УЗИ диагности-ческих признаков представлены в табл. 1.

Таблица 1

Результаты УЗИ у больных с ОА до операции

УЗИ признаки	Количество больных
Утолщение стенки отростка больше 3 мм	36
Увеличение диаметра отростка больше 7 мм	4
Симптом «мишени»	29
Наличие жидкости в правой подвздошной области и полости малого таза	9
Острые жидкостные скопления в других областях брюшной полости	7

Таблица 2

Распределение больных с клиническими симптомами ОА

Клинические симптомы	Количество больных	
	абс.	относ. %
Боль	46	100
Вздутие живота	12	26
Тошнота, рвота	28	60
Сухость языка	32	69,5
Напряжение мышц живота	31	67,3
Симптом Кохера-Волковича	33	71,7
Симптом Ровзинга	30	65,3
Симптом Воскресенского	33	71,7
Симптом Ситковского	30	65,3
Симптом Бартомье Михельсона	29	63
Притупление в отлогих местах брюшной полости	8	17,4
Ослабление или отсутствие перистальтики	11	23,9
Тахикардия	32	69,5

Результаты исследований и их обсуждение

У 22 больных, анамнестически, диагностирована бронхиальная астма различного генеза и степени выраженности, у 10 – тяжелая эмфизема легких, у 8 – ХОБЛ, у 6 – легочной фиброз. На ряду со стандартными предоперационными исследованиями (рентген исследование легких, ОАК, ОАМ, коагулограмма, биохимические анализы крови), у пациентов с ХОБЛ выполняли электрокардиограмму с целью определения признаков правосторонней сердечной недостаточности и сопутствующей ишемической болезни сердца. У 80 % больных предоперационно, в ургентном порядке была выполнена спирометрия с целью оценки тяжести легочной патологии. Результаты представ-лены в табл. 3.

При оценке тяжести ХОБЛ учитывали:

- количество ночных приступов в месяц, не-делю, сутки;
- количество дневных приступов в неделю, день;
- выраженность нарушений физической ак-тивности и сна;
- лучшие показатели ОФВ₁ и ПСВ за сутки;
- суточные колебания ОФВ₁ и ПСВ.

Таблица 3

Результаты спирометрического исследования у больных с легочной патологией с различной степени тяжести

Степень тяжести	Количество больных	
	абс.	относ. %
Степень 1. Интермиттирующая астма ОФВ ₁ /ФЖЕЛ менее 70 % от долж-ного ОФВ ₁ более 80 % от должного Наличие или отсутствие хронических симптомов (кашель, мокрота)	12	26
Степень 2. Лёгкая персистирующая астма ОФВ ₁ /ФЖЕЛ менее 70 % от долж-ного ОФВ ₁ менее 80 % от должного Наличие или отсутствие хронических симптомов (кашель, мокрота, одышка)	4	8,7
Степень 3. Персистирующая астма средней тяжести ОФВ ₁ /ФЖЕЛ менее 70 % от долж-ного ОФВ ₁ менее 50 % от должного Наличие или отсутствие хронических симптомов (кашель, мокрота, одышка)	4	8,7
Степень 4. Тяжёлая персистирующая астма ОФВ ₁ /ФЖЕЛ менее 70 % от долж-ного ОФВ ₁ менее 30 % от должного или менее 50 % в сочетании с хронической дыхательной недо-статочностью	2	4,3
Легочный фиброз	6	13
Эмфизема	10	21,7
ХОБЛ	8	17,4
Всего	46	100

Примечания. * ФЖЕЛ – форсированная жизненная емкость легких, ОФВ₁ – объем форсированного выдоха за 1 сек (л), ПОС – пиковая объемная форсированная скорость выдоха

Все больные были оперированы под эндо-трахеальным наркозом с определением объе-ма вентиляции учитывая данные спирометрии и степень обструкции легких.

Больные с ОА были разделены на 2 группы. Первую группу составили 14 (30,4 %) больных с ОА с сопутствующей легочной патологией, которым была выполнена открытая аппендэк-томия (табл. 4).

Таблица 4

«Открытые» оперативные вмешательства у больных 1 группы

Операция	Количество больных
Разрез Волковича-Дьяконова (Мак-Бурнея), аппендэктомия	7
Разрез Волковича-Дьяконова (Мак-Бурнея), аппендэктомия, дренирование брюшной полости	4
Срединная лапаротомия, АЭ, санация и дренирование брюшной полости	3
Всего	14

Послеоперационные осложнения в I груп-пе: послеоперационная вентральная грыжа у-1 больного, обострение ХОЗЛ у – 1 больного,

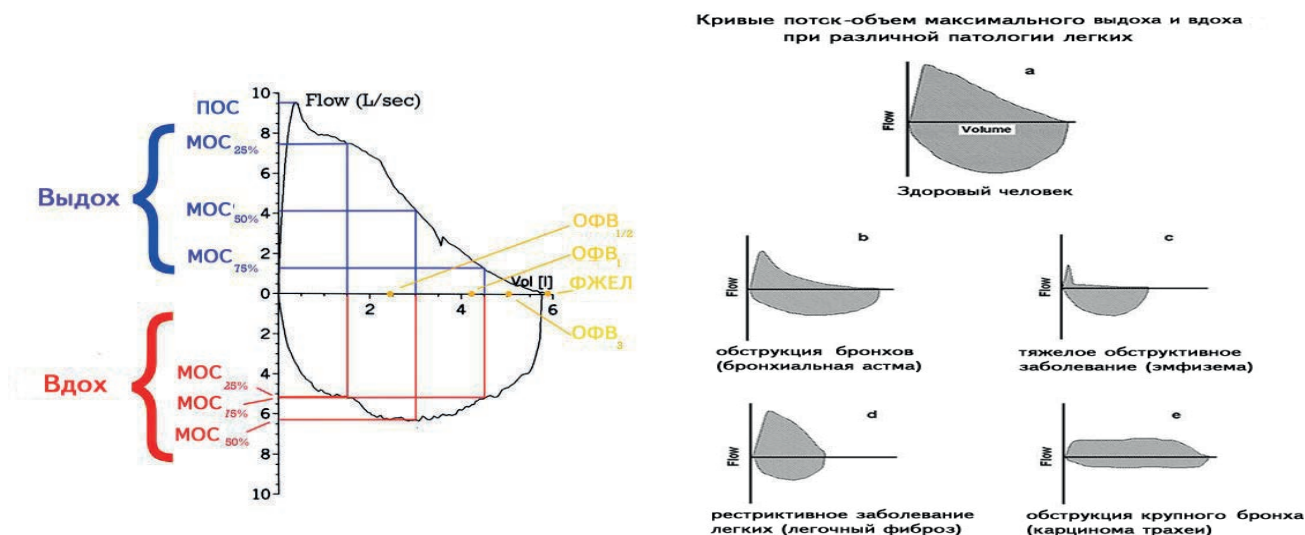


Рис. 1. Результаты спирометрического исследования

умер 1 больной от прогрессирующей тяжелой декомпенсации и сердечно-легочной недостаточности.

Вторую группу составили 32 (69.6 %) больных ОА с сопутствующей легочной патологией, которым была выполнена лапароскопическая аппендэктомия. Классическая лапароскопическая операция с наложением пневмоперитонеума (давление в брюшной полости не более 11 мм рт. ст.) была выполнена у 12 больных, при пониженном внутрибрюшном давлении (не выше 8 мм рт. ст.) у 13 больных, с применением метода лапаролифтинга у 7 больных (табл. 5). В данной группе летальных исходов не было. Послеоперационные осложнения в виде гематомы около пупочной раны наблюдались у — 1 больного, грыжа подпупочной области у — 1 больного.

Таблица 5

Лапароскопические оперативные вмешательства у больных 2 группы

Операция	Количество больных с наложением пневмоперитонеума	Количество больных (методика лапаролифтинга)
ЛАЭ, дренирование брюшной полости	13	6
ЛАЭ, санация и дренирование брюшной полости	12	1
Всего	25	7

ЛАЭ с применением лапаролифтинга выполняли при помощи разработанного в клинике устройства для лапаролифтинга по Запороженко-Колодню (патент Украины на изобретение №101921 от 13.05.2013 — устройство для выполнения лапаролифтинговых лапароскопических вмешательств). Противопоказания для

выполнения лапароскопии с пневмоперитонеумом среди больных 2-й группы были стандартными (тяжелая степень сердечно-легочной патологии), что потребовало применить лапаролифтинг. Средняя продолжительность заболевания до начала операции среди этих больных — (1,6 ± 0,1) суток.

В послеоперационном периоде больным в течение 3–5 суток проводили антибиотикотерапию и коррекцию патологических синдромов со стороны сердечно-легочной и печеночно-почечной систем. У больных 1 группы проведена антибактериальная терапия в течение 5–7 суток. Прибывание в стационаре в послеоперационном периоде после ЛАЭ при ОА составила (4,9±2,35) койко-дней. В 1 группе с открытой АЭ — (10,6±5,1) койко-дней. Пациенты после миниинвазивных вмешательств находились в стационаре в среднем на 5 суток меньше, чем больные, перенесшие открытую аппендэктомию.

Выводы

1. Лапароскопическая аппендэктомия позволила достоверно снизить количество осложнений со стороны органов брюшной полости (формирование возникновения послеоперационных вентральных грыж), а также снизить частоту декомпенсации сопутствующих легочных патологий.

2. Выполнение лапаролифтинговой лапароскопической аппендэктомии, является оптимальным методом у больных с высоким риском сердечно-легочных заболеваний.

3. Лапароскопическая аппендэктомия может выполняться у пациентов с легочной патологией с легкой и тяжелой степенью обструкции дыхательных путей.



ЛИТЕРАТУРА

1. Abdullaev EG, Babyshkin VV, Durymanov OV. Experience of using laparoscopic technologies in the treatment of destructive appendicitis// Abdullaev EG, Babyshkin VV, Durymanov OV. - Endoskopicheskaya khirurgiya, 1999- № 4.-P. 54–55.
2. Centers for Disease Control and Prevention. National Center for Health Statistics. National Health Interview Survey Raw Data// Analysis performed by the American Lung Association Research and Health Education Division Using SPSS and SUDAAN Software, 2011.
3. Speicher PJ, Ganapathi AM, Englum BR, Vaslef SN. Laparoscopy is safe among patients with congestive heart failure undergoing general surgery procedures// Speicher PJ, Ganapathi AM, Englum BR.- Surgery, 2014.- T156(2). - P. 371–378.
4. Celli BR, MacNee W. ATS/ERS Task Force. Standards for the diagnosis and treatment of patients with COPD: A summary of the ATS/ERS position paper// Celli BR, MacNee W- Eur Respir J, 2004.- P.23–26.
5. Department of Trauma and Emergency Surgery, Chang Gung Memorial Hospital, Chang Gung University, Taiwan. Laparoscopic cholecystectomy for patients with chronic obstructive pulmonary disease// Journal of Laparoendoscopic & Advanced Surgical Techniques, 2003.- T. 13(1).- P.5-9.

ВИБІР МЕТОДУ
ХІРУРГІЧНОГО
ЛІКУВАННЯ ГОСТРОГО
АПЕНДИЦИТУ У
ХВОРИХ З СУПУТНЬОЮ
ЛЕГЕНЕВОЮ
ПАТОЛОГІЄЮ

*Яхія Хасан, І. Е. Бородаєв,
В. В. Колодій, В. Н. Качанов,
В. Б. Волков*

Резюме. У статті проаналізовано досвід застосування ендоскопічного методу лікування хворих з ГА з супутньою легеневою патологією, визначено показання до застосування різних методик накладення пневмоперитонеума при виконанні лапароскопічної апендектомії (ЛА).

Матеріали і методи дослідження. Наведено лікування 46 хворих з ГА і легеневою патологією за останні 5 років. У І групу увійшли 14 хворих з діагнозом ГА з супутньою легеневою патологією, яким була виконана відкрита апендектомія, в ІІ - 32 хворих з діагнозом ОА з супутньою легеневою патологією, яким була виконана лапароскопічна апендектомія з пневмоперитонеума і з застосуванням методу лапароліфтинга.

Результат. Оцінений результат лікування 32 хворих (84,8%) ГА з супутньою легеневою патологією, яким виконана ЛА, яка дозволила різко знизити кількість ускладнень з боку органів черевної порожнини, а також знизити частоту декомпенсації супутніх легеневих захворювань.

Висновки. Виконання лапароліфтингової лапароскопічної апендектомії, є оптимальним методом у хворих з високим ризиком серйозно-легеневих захворювань.

Ключові слова: гострий апендицит, апендектомія, легенева патологія, лапароскопія.

CHOOSING A METHOD OF
SURGICAL TREATMENT
OF ACUTE APPENDICITIS
IN PATIENTS WITH
CONCOMITANT
PULMONARY PATHOLOGY

*Yahya Hasan, I. E. Borodayev,
V. V. Kolodiy, V. N. Kachanov,
V. B. Volkov*

Summary. The article analyzes the experience of using endovideosurgical method of treatment of patients with AA with pulmonary pathology, determines the indications for the use of different methods of applying pneumoperitoneum when performing laparoscopic appendectomy (LA).

Material and method. The result of treatment of 46 patients with acute appendicitis (AA) and concomitant pulmonary pathology in the last 5 years is given. Group I included 14 patients diagnosed with AA with concomitant pulmonary pathology who underwent open appendectomy, and II — 32 patients with a diagnosis of AA with concomitant pulmonary pathology, who underwent laparoscopic appendectomy with the imposition of pneumoperitoneum and metaphormia.

Result. The evaluation of the treatment of 32 patients (84.8 %) with concomitant pulmonary pathology performed by LA, which allowed to dramatically reduce the number of complications from the abdominal organs, as well as to reduce the frequency of decompensation of concomitant pulmonary pathologies.

Conclusions. Performing a laparolifting laparoscopic appendectomy is the optimal method for patients at high risk for cardiopulmonary disease.

Key words: acute appendicitis, appendectomy, pulmonary pathology, laparoscopy.