



УДК 616.33-008.17-053.2-07

СТАРЕЦ Е.А., ТРУХАЛЬСКАЯ В.В.

Одесский национальный медицинский университет

ЭТАПНАЯ ДИАГНОСТИКА ПАТОЛОГИЧЕСКОГО ГАСТРОЭЗОФАГЕАЛЬНОГО РЕФЛЮКСА У ДЕТЕЙ

Резюме. Цель работы: разработать и обосновать алгоритм этапной диагностики патологического гастроэзофагеального рефлюкса (ГЭР) в зависимости от тяжести течения и возраста ребенка.

Материалы и методы. Под наблюдением были 172 ребенка в возрасте от 3 месяцев до 3 лет, находившихся на амбулаторном и стационарном лечении в детской городской больнице № 3 и городской клинической больнице № 9 им. проф. А.И. Минакова г. Одессы в период с июня 2012 г. по февраль 2014 г. Для скринингового обследования детей использовался рефлюкс-опросник. Также проводилось эндоскопическое исследование пищевода, позволяющее подтвердить наличие рефлюкс-эзофагита и оценить степень его тяжести. На следующем этапе проводился молекулярно-генетический анализ мутаций гена коллагена А3 на основе исследования ДНК клеток слизистой оболочки ротовой полости. Для подтверждения диагноза выполнялось рН-мониторирование пищевода. Статистический анализ полученных данных осуществлялся с использованием пакетов Statistica 7.0 и Microsoft Excel 2010 с интеграцией AtteStat 12.5, интернет-калькулятора SISA (Simple Interactive Statistical Analysis).

Результаты и выводы. Этапная диагностика патологического ГЭР позволяет установить и подтвердить диагноз с минимальным использованием инвазивных методов. Использование рефлюкс-опросника способствует ранней диагностике патологического ГЭР и гастроэзофагеальной рефлюксной болезни у детей, дифференцированному подходу к использованию инвазивных методов исследования.

Ключевые слова: дети, гастроэзофагеальный рефлюкс, этапная диагностика.

Введение

Гастроэзофагеальный рефлюкс (ГЭР) у детей — это непроизвольное забрасывание желудочного либо желудочно-кишечного содержимого в пищевод вследствие постоянного или преходящего снижения тонуса нижнего пищеводного сфинктера. При этом происходит физиологическое перемещение пищевого комка, сопровождающееся поступлением в пищевод несвойственного ему содержимого, способного вызвать физико-химическое повреждение его слизистой оболочки [4, 10, 11]. В настоящее время наблюдается отсутствие четкого представления о клинической картине ГЭР у детей раннего возраста, ясных критериев дифференциальной диагностики между этим заболеванием и физиологическими срыгиваниями у детей раннего возраста. Следует также отметить, что недооценка тяжести осложнений ГЭР и назначение не соответствующей тяжести состояния терапии приводят к хроническому течению заболевания с раннего возраста, снижению качества жизни и в некоторых случаях даже к инвалидности [1, 5].

Всемирная организация здравоохранения определяет гастроэзофагеальную рефлюксную болезнь (ГЭРБ) как хроническое рецидивирующее заболевание, обусловленное нарушением моторно-эвакуаторной функции желудка и двенадцатиперстной кишки и характеризующееся спонтанным и/или регулярным забросом в пищевод желудочного или дуоденального содержимого, что приводит к повреждению дистального отдела пищевода [4, 7].

У детей первого года жизни различают физиологический и патологический ГЭР. Известно, что патологический ГЭР встречается у детей первого года жизни в 8–10 % [1, 6]. Это заболевание может наблюдаться у детей, родившихся преждевременно, перенесших хроническую внутриутробную

Адрес для переписки с авторами:
Трухальская В.В.
E-mail: viksha2007@ukr.net

© Старец Е.А., Трухальская В.В., 2015

© «Здоровье ребенка», 2015

© Заславский А.Ю., 2015

гипоксию, асфиксию в родах, натальную травму шейного отдела позвоночника, а также имеющихотягощенную наследственность по заболеваниям верхних отделов пищеварительного тракта и признаки дисплазии соединительной ткани (например, пролапс митрального клапана у родителей).

В раннем возрасте ГЭР может иметь яркие клинические проявления. Для него характерны срыгивания в сочетании со снижением массы тела, рвота фонтаном, с примесью крови или желчи, респираторные нарушения вплоть до развития апноэ и синдрома внезапной смерти, а также различные экстрапищеводные проявления (поражения лор-органов, бронхолегочной, сердечно-сосудистой систем).

Установление диагноза ГЭРБ базируется на совокупности диагностических критериев: клинических, эндоскопических, гистологических, рентгенологических и т.д. Мировой опыт свидетельствует, что ранняя диагностика ГЭРБ уменьшает риск развития осложнений в разы [2, 3, 8]. Анализируя методы диагностики патологического ГЭР и ГЭРБ, следует отметить, что на скринирующем этапе точная оценка клинических симптомов может быть более результативной, чем инструментальные методы обследования, целесообразность проведения которых должна быть обоснована, так как большинство из них являются инвазивными и трудновыполнимыми у детей.

Цель работы: разработать и обосновать алгоритм этапной диагностики патологического ГЭР в зависимости от тяжести течения и возраста ребенка.

Материалы и методы

Под наблюдением были 172 ребенка в возрасте от 3 месяцев до 3 лет, находившихся на амбулаторном и стационарном лечении в детской городской больнице № 3 и городской клинической больнице № 9 им. проф. А.И. Минакова г. Одессы в период с июня 2012 г. по февраль 2014 г., поступившие на обследование и лечение различных соматических заболеваний. В исследуемой когорте 64 ребенка (37 %) (95% доверительный интервал (ДИ) 0,29–2,44) имели сопутствующие жалобы, связанные с желудочно-кишечным трактом.

Для скринингового обследования детей использовался рефлюкс-опросник, который состоит из 11 вопросов. Лица, на чьем попечении находится ребенок, отвечали на вопросы, субъективно оценивая наличие тех или иных признаков. Каждый вопрос предусматривает балльную оценку ответа, при оценке результатов баллы суммировались. Интерпретация показателей осуществлялась следующим образом: риск наличия патологического ГЭР оценивался как высокий у детей, набравших 9 и более баллов, 7 баллов — возможное наличие патологического ГЭР и менее 6 баллов — вероятные признаки патологического ГЭР отсутствуют.

Эндоскопическое исследование пищевода позволяет подтвердить наличие рефлюкс-эзофагита и оценить степень его тяжести. В возрасте до 6 мес.

данная процедура проводилась ригидным бронхоскопом ВФТЕ-2, после 6 мес. — оптическим мягким фиброскопом GIFXPI.

Молекулярно-генетическое исследование мутаций гена коллагена А3 выполнялось следующим образом: в качестве материала для генотипирования использовали ДНК, извлеченную из клеток слизистой оболочки рта. Выделение буккального эпителия проводили с помощью одноразовых стерильных зондов. Первым этапом было выделение и очистка ДНК из буккальных клеток по методу Делпорта. Вторым этапом являлось генотипирование ДНК методом амплификации. На следующем этапе для идентификации аллелей гена коллагена 3А проводили рестрикцию продуктов амплификации с помощью эндонуклеазы.

Для подтверждения диагноза выполнялось рН-мониторирование пищевода. Данное исследование было проведено детям, у которых результат скринирующей оценки при помощи рефлюкс-опросника составлял 7 и более баллов, а также тем, которые имели внепищеводные симптомы ГЭРБ. Методика предусматривала интраназальное введение рН-электрода, который устанавливали на 5 см выше нижнего пищеводного сфинктера, и записывали рН пищевода в течение 24 часов на переносном аппарате для регистрации данных («Ацидогастрограф АГ-1»). После окончания исследования полученные данные регистрировались на компьютере.

Статистический анализ полученных данных осуществлялся с использованием пакетов Statistica 7.0 и Microsoft Excel 2010 с интеграцией AtteStat 12.5, интернет-калькулятора SISA (Simple Interactive Statistical Analysis).

Результаты

Первый этап нашего исследования был скринирующим, позволяющим выявить риск наличия у ребенка патологического ГЭР. На данном этапе проводился опрос родителей с соблюдением основных биоэтических принципов. В зависимости от количества набранных баллов по результатам оценки рефлюкс-опросника дети были разделены на 2 группы. Первая группа (результат согласно балльной оценке составлял менее 7 баллов) не требовала дальнейшего обследования и наблюдения по поводу возможного наличия патологического ГЭР. Вторая группа (результат согласно балльной оценке — 7 баллов и выше) направлялась на дальнейшее обследование, которое включало общеклинические и биохимические исследования, молекулярно-генетическое обследование для выявления мутаций гена коллагена А3, эндоскопическое исследование пищевода и желудка, рН-метрию пищевода. По результатам исследования, у 111 детей отмечался результат 6 баллов и менее (64,5 %) (95% ДИ 0,9–3,18), у 24 (13,9 %) (95% ДИ 0,29–1,66) отмечался результат более 9 баллов и у 37 (21,5 %) (95% ДИ 0,61–2,62) — более 7 баллов.

На следующем этапе исследования дети с результатом оценки рефлюкс-опросника 7 и более

баллов направлялись на дальнейшее обследование. В результате эндоскопии пищевода и желудка у 4 (16,7 %) (95% ДИ 0,14–7,44) детей была выявлена ахалазия пищевода (К 22.0), у 9 (37,5 %) (95% ДИ 0,2–3,12) детей — гастроэзофагеальный рефлюкс с эзофагитом (К 21), у 10 (41,6 %) (95% ДИ 0,62–10,06) больных — гастрит (К 29.7), у 1 ребенка (4,2 %) (95% ДИ 0,06–16,63) — гастродуоденит (К 29.9).

Третий этап обследования включал молекулярно-генетический анализ мутаций гена коллагена А3 на основе исследования ДНК клеток слизистой оболочки ротовой полости (буккальный соскоб). Данное исследование проводилось 64 пациентам (37 %) (95% ДИ 0,29–2,44) — основной и контрольной группы — с суммой баллов более 7, недоношенным детям, а также имеющим в семейном анамнезе заболевания пищевода, пролапс митрального клапана у родителей.

Дети, которых проводилось молекулярно-генетическое обследование, были разделены на 2 группы. Первая группа включала тех, у кого были найдены мутации коллагена А3 в гомозиготном состоянии, — 10 детей (30,3 %) (95% ДИ 0,14–0,45). Во вторую вошли пациенты с гетерозиготным носительством мутаций гена коллагена А3 — 23 ребенка (69,7 %) (95% ДИ 0,53–0,84). У всех детей контрольной группы отсутствовали мутации гена коллагена А3.

При сравнении детей первой и второй группы получены следующие данные: течение заболевания у детей 1-й группы являлось тяжелым в 80 % случаев (95% ДИ 12,00–28,16), 2-й — в 4,34 % (95% ДИ 0,07–0,08), плоская весовая кривая отмечалась у 90 % (95% ДИ 6,32–2610,00) обследуемых 1-й группы и 17,39 % (95% ДИ 0,30–12,11) — 2-й. Симптом «мокрой подушки» наблюдался у 70 % (95% ДИ 2,25–134,41) детей с мутациями гена коллагена А3 в гомозиготном состоянии и у 13,4 % (95% ДИ 0,15–6,26) — в гетерозиготном состоянии, регургитация — у 70 % (95% ДИ 3,65–447,00) и 26,08 % (95% ДИ 0,78–41,79) соответственно. Отрыжка имела место у 80 % (95% ДИ 5,37–1074,78) пациентов 1-й группы и 21,74 % (95% ДИ 0,59–33,90) — 2-й, икота — у 60 % (95% ДИ 2,51–248,65) и 13,04 % (95% ДИ 0,25–20,85) соответственно. Слюнотечение и беспокойство после приема пищи наблюдались у 50 % (95% ДИ 1,70–155,97) детей 1-й группы и 13,04 % (95% ДИ 0,25–20,85) — 2-й, кашель — у 70 % (95% ДИ 2,25–134,41) детей 1-й группы и 21,74 % (95% ДИ 0,36–9,90) — 2-й. Остальные экстрапищеводные симптомы патологического ГЭР и ГЭРБ, такие как дисфонии, отиты, пневмонии и нарушения сердечного ритма, в обеих группах не являлись статистически значимыми.

На четвертом этапе детям с количеством баллов более 7 по результатам рефлюкс-опросника, а также тем, кто имел внепищеводные симптомы ГЭРБ, сомнительные результаты фиброгастроскопии, и пациентам с мутациями гена коллагена А3 проводилась 24-часовая рН-метрия пищевода. Пищевод-

ный рефлюкс расценивался как патологический, если в положении стоя и лежа кислотная экспозиция превышала нормативные показатели более чем на 95 %. Хотя данное исследование и указывают в качестве золотого стандарта в постановке диагноза ГЭРБ, оно является инвазивным, длительным и крайне неприятным для ребенка. В связи с этим проведение рН-метрии в течение 24 часов является трудновыполнимым.

Схема этапной диагностики патологического гастроэзофагеального рефлюкса представлена на рис. 1.

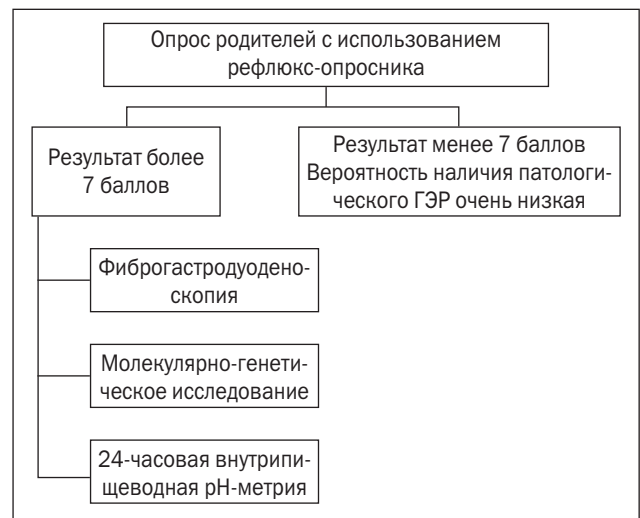


Рисунок 1. Схема этапной диагностики патологического ГЭР

Выводы

1. Этапная диагностика патологического ГЭР позволяет установить и подтвердить диагноз с минимальным использованием инвазивных методов.
2. Использование рефлюкс-опросника способствует ранней диагностике патологического ГЭР и ГЭРБ у детей, дифференцированному подходу к использованию инвазивных методов исследования.
3. Генетическое обследование детей с симптомами патологического ГЭР, а также имеющих в семейном анамнезе заболевания пищевода, пролапс митрального клапана у родителей, имеет высокую диагностическую ценность, позволяет провести ранние профилактику и лечение, приводит к улучшению качества жизни пациентов.

Список литературы

1. Белоусов Ю.В. Гастроэзофагеальная рефлюксная болезнь в детском возрасте / Ю.В. Белоусов // *Здоров'я України*. — 2007. — № 5. — С. 24-25.
2. Белоусов Ю.В. Гастроэнтерология дитячого віку / Ю.В. Белоусов. — К.: СПД Коляда О.П., 2007. — 440 с.
3. Бронхолегочная и отофарингеальная патология и гастроэзофагеальная рефлюксная болезнь / С.Г. Бурков, А.Т. Арутюнов, Е.П. Алексеев, Г.Л. Юрнев // *Клинические перспективы гастроэнтерологии, гепатологии*. — 2007. — № 1. — С. 35-42.
4. Волосовец О.П. Сучасний погляд на проблему порушень моторної функції верхнього відділу травного каналу / О.П. Во-

лосовець, С.П. Кривопустов, Ю.В. Каруліна // *Здоровье ребенка*. — 2007. — № 5(114). — С. 7-9.

5. Ивашкин В.Т. Клинические рекомендации. Гастроэнтерология / Под ред. В.Т. Ивашкина. — М.: ГЭОТАР-Медиа, 2008. — 208 с.

6. Особенности течения гастроэзофагеальной рефлюксной болезни у детей / Т.Г. Завикторина, Е.В. Стрига, Ю.Б. Соколова [и др.] // *Лечащий врач*. — 2008. — № 7. — С. 88-89.

7. Про затвердження протоколів діагностики та лікування захворювань органів травлення у дітей: наказ МОЗ України від 26.05.2010 р. № 438 [Електронний ресурс]. — Режим доступу: <http://www.moz.gov.ua>.

8. Циммерман Я.С. Гастроэзофагеальная рефлюксная болезнь: патогенез, клиника, диагностика и лечение / Я.С. Цим-

мерман, Л.Г. Воложанина // *Клиническая медицина*. — 2007. — № 1. — С. 16-24.

9. Щербаков П.Л. Гастроэзофагеальная рефлюксная болезнь у детей / П.Л. Щербаков // *Болезни органов пищеварения*. — 2007. — Т. 9, № 2. — С. 42-47.

10. Childhood functional gastrointestinal disorders / A. Rasquin, Di Lorenzo, D. Forbers [et al.] // *Adolesc. Gastroenterol.* — 2009. — Vol. 130(5). — P. 1527-1537.

11. The Montreal definition and classification of gastroesophageal reflux disease: A global evidence based consensus / M.F. Varil, S.V. Van Zanten, P.E. Kahrilas [et al.] // *Am. J. Gastroenterol.* — 2008. — Vol. 101. — P. 1900-1920.

Получено 29.12.14 ■

Старець О.О., Трухальська В.В.
Одеський національний медичний університет

ЕТАПНА ДІАГНОСТИКА ПАТОЛОГІЧНОГО ГАСТРОЕЗОФАГЕАЛЬНОГО РЕФЛЮКСУ У ДІТЕЙ

Резюме. Мета роботи: розробити і обґрунтувати алгоритм етапної діагностики патологічного гастроэзофагеального рефлюксу (ГЕР) залежно від тяжкості перебігу та віку дитини.

Матеріали і методи. Під спостереженням знаходилося 172 дитини віком від 3 місяців до 3 років, які перебували на амбулаторному та стаціонарному лікуванні в дитячій міській лікарні № 3 та міській клінічній лікарні № 9 ім. проф. А.І. Мінакова м. Одеси в період з червня 2012 р. по лютий 2014 р. Для скринінгового обстеження дітей використовувався рефлюкс-питальник. Також проводилося ендоскопічне дослідження стравоходу, що дозволяє підтвердити наявність рефлюкс-езофагіту і оцінити ступінь його тяжкості. На наступному етапі проводився молекулярно-генетичний аналіз мутацій гена колагену А3 на основі дослідження ДНК клітин слизової оболонки ротової порожнини. Для підтвердження діагнозу виконувалося рН-моніторування стравоходу. Статистичний аналіз отриманих даних здійснювався з використанням пакетів Statistica 7.0 та Microsoft Excel 2010 з інтеграцією AtteStat 12.5, інтернет-калькулятора SISA (Simple Interactive Statistical Analysis).

Результати та висновки. Етапна діагностика патологічного ГЕР дозволяє встановити і підтвердити діагноз з мінімальним використанням інвазивних методів. Використання рефлюкс-питальника сприяє ранній діагностиці патологічного ГЕР і гастроэзофагеальної рефлюксної хвороби у дітей, диференційованому підходу до використання інвазивних методів дослідження.

Ключові слова: діти, гастроэзофагеальний рефлюкс, етапна діагностика.

Starets Ye.A., Trukhalska V.V.
Odesa National Medical University, Odesa, Ukraine

STEP-BY-STEP DIAGNOSIS FOR PATHOLOGICAL GASTROESOPHAGEAL REFLUX IN CHILDREN

Summary. Objective of the study: to develop and validate an algorithm for step-by-step diagnosis of pathological gastroesophageal reflux (GER), depending on the severity of clinical course and age of a child.

Materials and methods. The study involved 172 children aged 3 months to 3 years who received outpatient and inpatient treatment in Children's city hospital № 3 and City clinical hospital № 9 named after prof A.I. Minakov in Odessa from June 2012 to February 2014. For screening examination of children, reflux questionnaire was used. Endoscopic examination of the esophagus has been used to confirm reflux esophagitis and to assess its severity. At the next stage, molecular genetic analysis of A3 collagen gene mutations has been carried out based on studying DNA of cells of oral mucous membrane. To confirm diagnosis, pH monitoring of the esophagus was performed. Statistical analysis of the findings has been carried out using the package Statistica 7.0 and Microsoft Excel 2010 with the integration of AtteStat 12.5, Internet calculator SISA (Simple Interactive Statistical Analysis).

Results and conclusions. Step-by-step diagnosis for pathological GER enables to establish and to confirm the diagnosis with minimal use of invasive techniques. The use of reflux questionnaire promotes early diagnosis of pathological GER and gastroesophageal reflux disease in children, differentiated approach to the application of invasive study methods.

Key words: children, gastroesophageal reflux, step-by-step diagnosis.