

КОНСЕРВАТИВНОЕ ЛЕЧЕНИЕ БОЛЕЙ ПОЯСНИЧНО-КРЕСТЦОВОГО ОТДЕЛА ПОЗВОНОЧНИКА НА РАННИХ СТАДИЯХ РАЗВИТИЯ СПОНДИЛОЛИСТЕЗА

Одесский государственный медицинский университет

Реферат. М. А. Сайед, Рашед Мохаммед **КОНСЕРВАТИВНОЕ ЛЕЧЕНИЕ БОЛЕЙ ПОЯСНИЧНО-КРЕСТЦОВОГО ОТДЕЛА ПОЗВОНОЧНИКА НА РАННИХ СТАДИЯХ РАЗВИТИЯ СПОНДИЛОЛИСТЕЗА.** Спондилолистез – одна из сложнейших проблем современной вертебологии. Благодаря применению современных диагностических средств возможно выявить динамику развития данной патологии на ранних этапах её развития и разработать комплекс лечебно-профилактических мероприятий, позволяющих приостановить прогрессирование спондилолистеза.

Ключевые слова: спондилолистез, боли пояснично-крестцовой области, КТ/ЯМР.

Реферат. М. А. Сайед, Рашед Мохаммед **КОНСЕРВАТИВНЕ ЛІКУВАННЯ БОЛІВ ПОПЕРЕКОВО-КРИЖОВОГО ВІДДІЛУ ХРЕБТА НА РАННІХ СТАДІЯХ РОЗВИТКУ СПОНДІЛОЛІСТЕЗУ.** Спонділолістез – одна з найскладніших проблем в сучасній вертебології. Завдяки найсучаснішим засобам діагностики вдається виявити динаміку розвитку цієї патології на ранніх етапах розвитку і розробити комплекс профілактичних і лікувальних заходів для запобігання подальшого розвитку і прогресування спонділолістезу.

Ключові слова: спонділолістез, біль у попереково-крижовому відділі, КТ/ЯМР.

Summary. M. A. Sayed, Rashed Mohammed **CONSERVATIVE TREATMENT OF LUMBOSACRAL PART OF THE VERTEBRAL COLUMN AT THE EARLY STAGES OF SPONDYLOLISTHESIS DEVELOPMENT.** Spondylolisthesis is a thorny problem of modern vertebrology. Due to modern diagnostic techniques it is possible to reveal the dynamics of the development of the named pathology at early stages and maintain complex of prophylactic and curable measures for the prevention of spondylolisthesis further development.

Key words: spondylolisthesis, low-back pain, CT/ NMR.

Актуальность проблемы. Боли в поясничном отделе позвоночника - обычное недомогание у людей трудоспособного возраста. Около 80% людей на протяжении своей жизни испытывают боль в этой области, и это состояние является наиболее значительной причиной временной утраты трудоспособности во всех профессиональных группах [5,6]. У большинства людей поясничные боли вызываются механическими причинами, к которым относятся: пояснично-крестцовое растяжение, дегенеративные заболевания межпозвоночного диска, спондилолистез, сдавление и перелом позвоночника.

В половине случаев острых заболеваний боль в поясничном отделе позвоночника проходит через две недели, а у 90% больных - в течение двух месяцев. В каждом десятом случае заболевание переходит в хроническую форму, и это именно та группа больных, на которую приходится основная часть расходов, связанных с заболеваниями поясничного отдела позвоночника.

Эпидемиологическими исследованиями показано, что боль в пояснице возникает чаще у тех категорий работников, чья работа связана с поднятием, переносом или перемещением (толкание, перетягивание) тяжестей.

Причиной боли могут быть неожиданное перенапряжение или усталость вследствие длительной физической нагрузки. Боль в пояснице также связана с частыми или длительными поворотами, наклонами или другими нетипичными положениями тела. Риск возникновения боли в поясничном отделе увеличивается при длительном сидении в одной позе, например, швея-мотористка или водитель. Известно, что длительное вождение автомобиля увеличивает риск развития поясничной боли, ишиаса или грыжи межпозвоночного диска. Тело водителя подвергается общей вибрации, которая неблагоприятно влияет на питание дисков [2]. Риск возникновения поясничных болей увеличивается также при неожиданных толчках на неровной дороге, напряженной позе и физической работе, выполняемой профессиональными водителями. Очевидной причиной повреждений позвоночника является травма вследствие несчастного случая. Развитие поясничной боли также связано с различными психо-социальными факторами на рабочем месте, такими, как монотонная работа и работа в условиях дефицита времени, недостаточная общественная поддержка со стороны сотрудников или руководства. Считают, что психо-социальные факторы также влияют на возникновение и излечение поясничной боли. Результаты некоторых исследований показали, что курение связано с повышенным риском развития поясничной боли и грыжи межпозвоночного диска. Курение также усиливает дегенерацию дисков. В экспериментальных исследованиях обнаружено, что курение нарушает питание межпозвоночных дисков. Хроническая боль в поясничном отделе связана с психологическими факторами (напр., депрессией). Симптомы психологического стресса чаще наблюдают у людей с болью в поясничном отделе позвоночника, чем у людей без болевого симптома [5-7].

Вопросы выбора стратегии и тактики лечения спондилолистеза в клинической практике решаются согласно рекомендаций Wiltse L.L. и Jackson D.W. [1]. Однако, будучи опубликованными почти 30 лет назад, эти рекомендации не учитывают современных достижений в области лечения таких больных.

Цель работы: усовершенствовать методы диагностики и лечения ранних стадий спондилолистеза на основе изучения клинико-рентгенологической симптоматики.

Материалы и методы: Объектом нашего исследования послужили 186 больных с различной клинической картиной течения патологии пояснично - крестцового отдела позвоночника. Возраст пациентов варьировался в пределах 22 — 70 лет. В группе преобладали лица женского пола (58%). Все больные были подвергнуты клиническому и рентгенологическому обследованию. Использовали следующие методы исследования: рентгенологические, компьютерную томографию (в т. ч. мультиспиральную и магнитно-резонансную).

Результаты и обсуждение: Анализ полученных данных проводили на основе модифицированной классификации Wiltse L.L. [4]

Из 186 обследованных пациентов у 22 обнаружен диспластический спондилолистез, у 147 — дегенеративный и у 7 — травматический, различной степени тяжести.

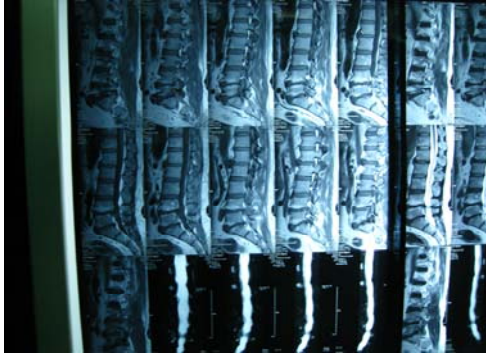Исследование клинического статуса позволило выявить различной степени расстройства и нарушения функции поясничного отдела позвоночника, обусловленные спондилезом, стенозом и спондилолистезом (см. рис. 1).

Из 147 пациентов с дегенеративным типом спондилолистеза у 112 выявили изменения в дугоотростчатых суставах по типу спондилеза. Благодаря применению мультиспиральной компьютерной томографии диагноз «спондилолистез» был установлен на начальных стадиях развития заболевания, что позволило оптимизировать раннее лечение.

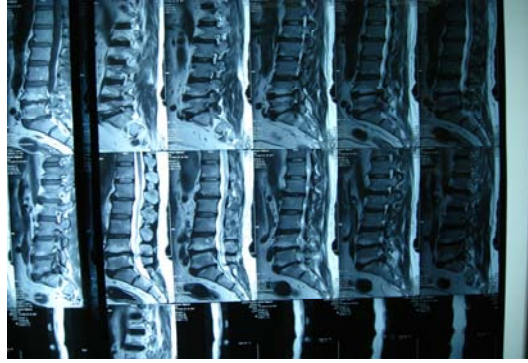Данная категория больных не нуждалась в хирургическом лечении и хорошо поддавалась консервативному лечению. Индивидуальный курс лечения включал:

1. профилактические и реабилитационные мероприятия;
2. индивидуальный корсет для фиксации поясничного отдела позвоночника;
3. специальный комплекс гимнастических упражнений, направленных на укрепление мышечного корсета и общей динамики;
4. медикаментозное лечение.

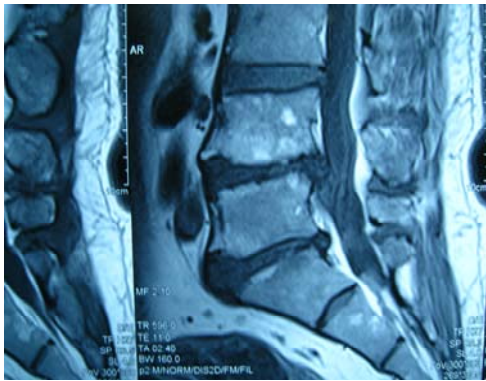
a)



b)



c)



d)

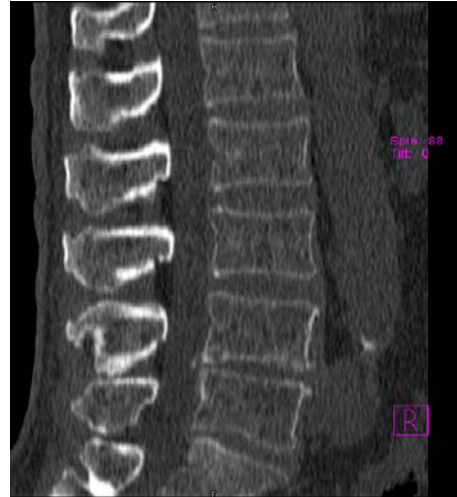

Рис. 1. a), b), c) – ЯМР (MRI) — диагностика; d) – МКТ – диагностика

В результате проведенного лечения у 92% процентов больных наступило улучшение состояния уже через 10 дней. Все больные данной группы отметили уменьшение боли в поясничном отделе, улучшение функции тазовых органов. Объективно было выявлено также снижение степени неврологических расстройств, нормализацию функция и тонус мышц.

К концу курса лечения, который составлял от 15 до 21 дня, боли исчезли, уменьшился поясничный лордоз, укрепились мышцы живота, спины и нижних конечностей.

В дальнейшем всем больным производилось обследование один раз в 6 месяцев для изучения течения посттерапевтического периода и выявления возможных рецидивов. У 86 % пациентов полученный после консервативного лечения результат был стойко удовлетворительным.

С целью предотвращения возможного прогрессирования дегенеративного спондилолистеза больным рекомендовали повторять обследование каждые 5 - 6 месяцев, а курс лечения - каждые 4 - 5 месяцев.

Соблюдение этой схему позволило предотвратить прогрессирование спондилолистеза и уменьшить количество больных, нуждающихся в оперативном лечении, до минимума.

Выводы:

1. Применение современных диагностических методик (мультиспиральная компьютерная томография и ЯМР) позволяет уменьшить количество дегенеративных форм

спондилолистеза за счет своевременной, ранней диагностики изменения состояния дугоотростчатых суставов.

2. Консервативное лечение применимо у большинства пациентов с дегенеративным спондилолистезом и позволяет получить положительный результат.

Литература

1. Wiltse L. L. Treatment of spondylolisthesis and spondylolysis in children / Wiltse L. L., Jackson D. W. // Clin. Orthop. Rel. Res. – 1976. – V. 117. – P. 23-29.

2. Вивчення генезису дегенеративних та диспластичних деформацій поперекового відділу хребта у дорослих людей, розробка способів їх ранньої діагностики, прогнозування та хірургічного лікування: Звіт про НДР (заключний) [0104U002089]. – Харків: ПІХС ім. М. І. Ситенка АМН України, 2006.

3. Грунтовський А. Г. Діагностика та хірургічне лікування стенозувального диспластичного спондилолістезу: Автореф. дисс. канд. мед. наук. – Харків, 2005. – 20 с.

4. Колесниченко В. А. Остеохондропатия позвоночника. Ранняя диагностика и прогнозирование течения заболевания: Автореф. дис. ... д-ра мед.наук: 14.01.21. – Киев, 2001.- 34с.

5. Antoniadis S. B. Sagittal plane configuration of the sacrum in spondylolisthesis / Antoniadis S. B., Hammerberg K. W., DeWald R. L. // Spine. – 2000. – V. 25. – P. 1085-1091

6. Ascar Z. Scott wiring for direct repair of lumbar spondylolysis / Ascar Z., Wardlaw D., Koti M. // Spine. – 2003. – V. 28, № 4. – P. 354-357.

7. Atlas S. J. Spinal stenosis: surgical versus non-surgical treatment / Atlas S. J. Delitto A // Clin Orthop Relat Res. – 2006. – V. 443. – P. 198-207

УДК 617.58-002.3-089

Б. Г. Безродний, О. М. Петренко, А. В. Іовіца

КОНТРОЛЬ ПЕРЕБІГУ РАНЬОВОГО ПРОЦЕСУ В ГНІЙНИХ РАНАХ

Національний медичний університет імені О. О. Богомольця, м. Київ

Реферат. Б. Г. Безродний, О. М. Петренко, А. В. Іовіца **КОНТРОЛЬ ТЕЧЕНИЯ РАНЕВОГО ПРОЦЕССА В ГНОЙНЫХ РАНАХ.** Выполнена термометрия ран у 124 пациентов, оперированных по поводу деструктивных форм острого аппендицита. Установлено, что начиная со вторых суток послеоперационного периода, наблюдается локальное повышение температуры в области раны в среднем на $1,5 \pm 0,03$ °C на протяжении двух суток. В последующем температура в области послеоперационной раны уменьшается, что соответствует течению раневого процесса в ранах, заживающих первичным натяжением. У больных с нагноением раны локальная температура прогрессивно повышалась.

Ключевые слова: аппендектомия, термометрия, послеоперационная рана.

Реферат. Б. Г. Безродний, О. М. Петренко, А. В. Іовіца **КОНТРОЛЬ ПЕРЕБІГУ РАНЬОВОГО ПРОЦЕСУ В ГНІЙНИХ РАНАХ.** Проведено термометрію ран у 124 пацієнтів оперованих з приводу деструктивних форм апендициту.