



А. В. Малиновский, С. Ю. Бадион, И. И. Горбачук

Одесский национальный медицинский университет

НОВЫЙ СПОСОБ ЛАПАРОСКОПИЧЕСКОЙ АЛЛОПЛАСТИКИ ГРЫЖ ПИЩЕВОДНОГО ОТВЕРСТИЯ ДИАФРАГМЫ

Цель работы — проанализировать непосредственные результаты первого опыта применения нового способа лапароскопической аллопластики при грыжах пищеводного отверстия диафрагмы.

Материалы и методы. Пяти пациентам в возрасте от 38 до 70 лет с индексом массы тела от 28 до 35 кг/м² была выполнена лапароскопическая аллопластика пищеводного отверстия диафрагмы и фундопликация по Ниссену по новой методике «внутренняя поддержка задней крурорафии». Средняя площадь пищеводного отверстия диафрагмы составила 9,8 см² (от 8 до 16 см²). Во всех случаях имело место значительное истончение ножек диафрагмы и верхнего края пищеводного отверстия диафрагмы. Два участка сетки Parietene ProGrip (Covidien, США) прямоугольной формы размером от 0,8 × 2,5 см до 1,0 × 3,0 см были зафиксированы крючками к внутренней поверхности ножек. С помощью самофиксирующейся нерассасывающейся нити V-loc 2-0 (Covidien, США) выполнена задняя крурорафия, при этом оба фрагмента сетки были прошиты непрерывным швом вместе с ножками.

Результаты и обсуждение. Средняя длительность пластики грыжи пищеводного отверстия диафрагмы составила 20 мин (от 15 до 35 мин). Участки сетчатого имплантата при прошивании не смещались, но их положение можно было откорректировать. Прорезывания ножек диафрагмы и кровоточивости в местах проколов не отмечено. При затягивании нитки ножки хорошо сближались между собой. Случаев дисфагии не было.

Выводы. Новая методика внутреннего усиления задней крурорафии с помощью самофиксирующейся облегченной полиэстеровой сетки Parietene ProGrip (Covidien, США) характеризуется технической простотой и безопасностью. Методика сочетает преимущества расположения сетчатого имплантата позади ножек диафрагмы и удобство выполнения задней крурорафии.

Ключевые слова: грыжа пищеводного отверстия диафрагмы, аллопластика, самофиксирующийся сетчатый имплантат Parietene ProGrip, самофиксирующаяся нить V-loc.

Лапароскопическая аллопластика пищеводного отверстия диафрагмы (ПОД) до сих пор является предметом дискуссий. Хотя в мире наметилась тенденция к снижению показаний к аллопластике, полностью отказаться от нее не представляется возможным. Основным требованием к безопасности аллопластики является отсутствие контакта сетчатого имплантата с пищеводом. Для этого была предложена методика аллопластики облегченным частично рассасывающимся имплантатом, который располагают позади ножек диафрагмы [4]. Методика ассоциируется с небольшой частотой рецидивов и отсутствием осложнений со стороны пищевода [4]. Однако фиксация сетки, совмещенная с наложением узловых швов, может

быть технически затруднена. Также описан другой способ аллопластики ПОД самофиксирующейся сеткой Parietene ProGrip (Covidien, США) с расположением имплантата поверх сшитых ножек диафрагмы [1].

Цель работы — проанализировать непосредственные результаты первого опыта применения нового способа лапароскопической аллопластики при грыжах пищеводного отверстия диафрагмы.

МАТЕРИАЛЫ И МЕТОДЫ

Пяти пациентам в возрасте от 38 до 70 лет с индексом массы тела от 28 до 35 кг/м² была выполнена лапароскопическая аллопластика ПОД и фундопликация по Ниссену по новой методике.

У 3 пациентов имела место фиксированная, у 2 — скользящая грыжа ПОД I типа. Средняя площадь ПОД составила $9,8 \text{ см}^2$ (от 8 до 16 см^2). Во всех случаях наблюдали значительное истончение ножек диафрагмы и верхнего края ПОД.

Операцию осуществляли с помощью 5 троакаров. Первый троакар (10 мм, для оптики) был введен по левой парастернальной линии на середине расстояния между пупком и левой реберной дугой, второй (5 мм, для рабочих инструментов для правой руки хирурга) — по левой среднеключичной линии под реберной дугой, третий (5 мм, для рабочих инструментов для левой руки хирурга) — под мечевидным отростком, четвертый (5 мм, для атравматического зажима для дополнительной тракции) — по левой передней подмышечной линии, пятый троакар (10 мм, для веерообразного ретрактора, прикрепленного к операционному столу с помощью специальной системы) — в правое подреберье. Положение больного — по французскому способу, с раздвинутыми ногами, поднятием головного конца на 30° и наклоном правой половины туловища на 15° . Мобилизация абдоминального отдела пищевода, дна желудка и краев ПОД проведена по стандартной методике. Сначала рассечен малый сальник, выделена правая ножка диафрагмы, переходя выше пищевода на левую ножку с отсечением грыжевого мешка. Рассечена верхняя половина желудочно-селезеночной связки с проходящими в ней короткими желудочными артериями с помощью ультразвукового скальпеля. Отпрепарировано позадипищеводное пространство и создан туннель позади пищевода, через который проведена держалка для поднятия пищевода вверх.

После препарирования ножек диафрагмы выполнена пластика ПОД по новому способу, названному нами «внутренняя поддержка задней крурорафии». Способ в настоящее время проходит патентование под названием «Способ лапароскопической аллопластики грыжи пищеводного отверстия диафрагмы» (заявка № u201812675). Для этого два фрагмента сетки Parietene ProGrip (Covidien, США) прямоугольной формы размером от $0,8 \times 2,5 \text{ см}$ до $1,0 \times 3,0 \text{ см}$ фиксировали крючками к внутренней поверхности ножек в таком положении, чтобы края сетки не выходили за ножки и не контактировали с пищеводом (рис. 1). С помощью самофиксирующейся нерассасывающейся нити V-loc 2-0 (Covidien, США) выполняли заднюю крурорафию, при этом оба фрагмента сетки прошивали непрерывным швом вместе с ножками (рис. 2, 3). Сетка, зафиксированная к ножкам за счет крючков, не смещалась при прошивании. В восходящем направлении выполняли 3—4 стежка с интервалом от 1,0 до 1,5 см. При затянутой до конца нитке проверяли проходимость пищевода зондом диаметром 30 Fr (рис. 4). После этого непрерывный шов продолжали в нисходящем направлении до основания ножек, где его окончательно затяжи-

вали и фиксировали клипсой (рис. 5). После крурорафии пролабации сетки наружу не было. Аналогичным способом выполняли фундопликацию по Ниссену: непрерывный шов нитью V-loc 2-0 (Covidien, США) накладывали снизу вверх и сверху вниз, создавая свободную манжетку длиной 3,0—3,5 см (рис. 6). В нижней части манжетки накладывали якорный шов с прошиванием мышечной стенки пищевода для профилактики соскальзывания манжетки нерассасывающейся плетеной нитью Ti-cron 2-0 (Covidien, США) (рис. 7). Аналогично, проходимость манжетки была проверена с помощью пассажа желудочного зонда диаметром 30 Fr.

РЕЗУЛЬТАТЫ И ОБСУЖДЕНИЕ

Средняя длительность пластики ПОД составила 20 мин (от 15 до 35 мин). При прошивании и затягивании нити V-loc 2-0 (Covidien, США) прорезывания ножек диафрагмы и кровоточивости в местах проколов не отмечено. Участки сетчатого имплантата при прошивании не смещались и в то же время их положение можно было корректировать. При наложении верхних стежков обе ножки прошивали сразу и дальнейшие стежки сверху вниз накладывали через обе ножки, что значительно ускоряло крурорафию. При затягивании нитки ножки хорошо сближались между собой. Их расхождение с частичным распусканием швов при использовании узловых или Z-образных швов является частой технической ошибкой, которую наблюдают при значительном расстоянии между ножками.

Большинство авторов и экспертов в области хирургии пищевода-желудочного перехода категорически не рекомендуют использование следующих методик пластики ПОД: «замочная скважина» (при которой пищевод охватывается со всех сторон сеткой), размещение жестких полипропиленовых сетчатых имплантатов большого размера поверх задней крурорафии, фиксация сетки между ножками с контактом свободного края по типу заплаты или мостика [5]. Одной из наиболее безопасных методик аллопластики представляется двухслойная пластика частично рассасывающимся сетчатым имплантатом Ultrapro (Ethicon) треугольной формы, предложенная В. В. Грубником [4]. При этом сетку фиксируют к ножкам тремя отдельными швами, после этого двумя-тремя швами ножки сшиваются с закрытием сетки. На большом клиническом материале с оценкой результатов в сроки от 2 до 5 лет частота рецидивов при больших грыжах ПОД (площадь ПОД — $10\text{--}20 \text{ см}^2$) при использовании этой методики составила 5,6%, стенозов пищевода не наблюдали [4]. Однако методика несколько неудобна, поскольку небольшой участок сетки часто смещается в процессе прошивания и, как и при других способах пластики, предполагает наложе-

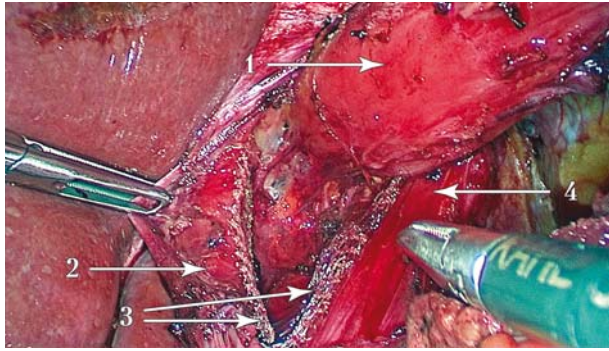


Рис. 1. Прикрепленные к ножкам диафрагмы участки сетчатого имплантата: 1 — пищевод; 2 — правая ножка; 3 — фрагменты сетчатого имплантата Parietene ProGrip (Covidien, США); 4 — левая ножка

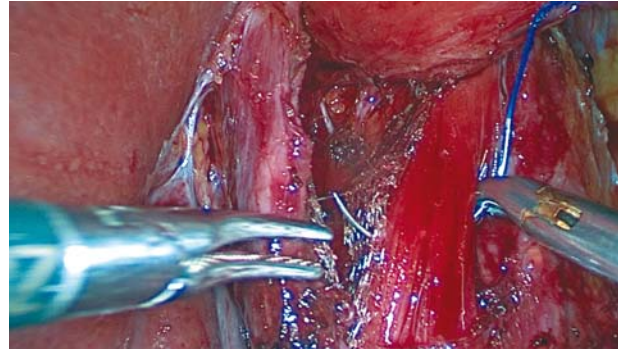


Рис. 2. Прошивание левой ножки вместе с сетчатым имплантатом

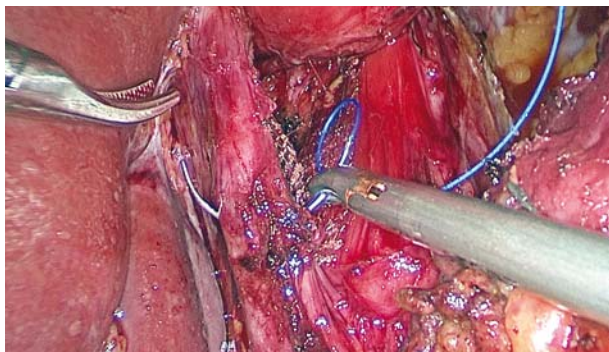


Рис. 3. Прошивание правой ножки вместе с сетчатым имплантатом

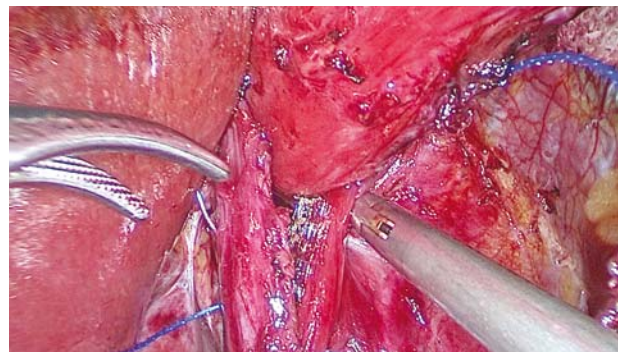


Рис. 4. Прошивание обеих ножек вместе с фрагментами сетчатого имплантата, последний стежок восходящего ряда

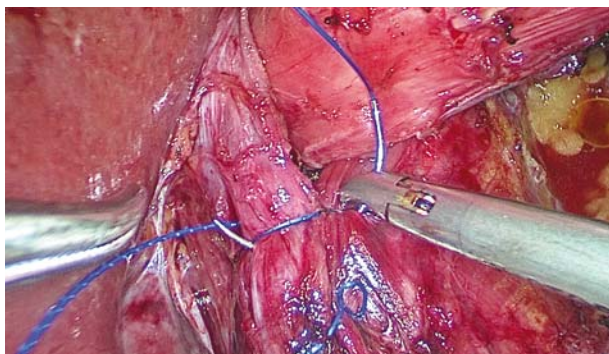


Рис. 5. Швы нисходящего ряда

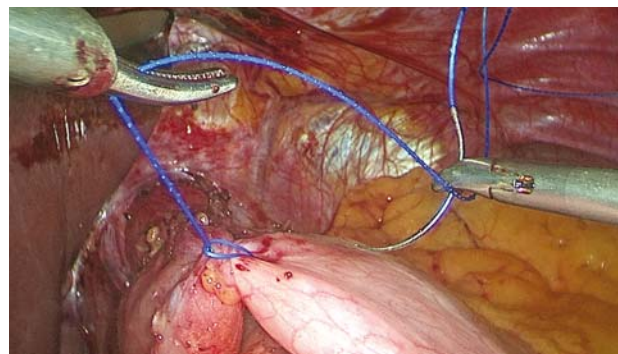


Рис. 6. Начало формирования фундопликационной манжетки по Ниссену с помощью нити V-Ioc

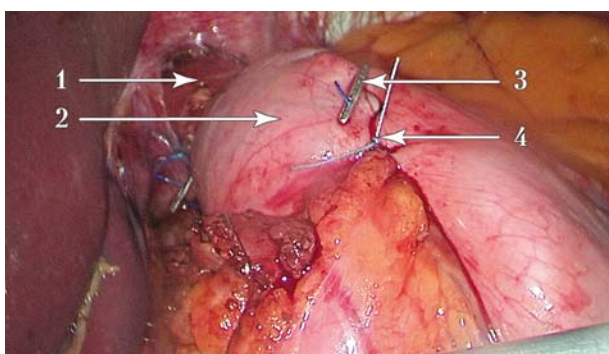


Рис. 7. Фундопликационная манжетка по Ниссену сформирована: 1 — пищевод; 2 — манжетка; 3 — клипса, фиксирующая конец самозатягивающейся нити; 4 — «якорный» шов, фиксирующий манжетку к пищеводу

ние узловых швов с интракорпоральным завязыванием, которые часто распускаются, что приводит к рецидиву. Однако идея заднего усиления крурорафии реализована в усовершенствованных способах пластики. Описана также методика усиления крурорафии с помощью тефлоновых прокладок, размещенных поверх ножек [2]. Применяют прокладки маленького размера (3×5 см), предназначенные для использования в кардиохирургии. Из-за размера прокладок такая методика может быть неудобна в некоторых случаях.

В основе нового способа лежит идея В. В. Грубника об использовании самофиксирующейся сетки Parietene ProGrip (Covidien, США) [1]. При этом цельную сетку прямоугольной формы фиксируют поверх сшитых между собой ножек самостоятельно или с помощью биологического клея [1]. Согласно нашему способу два небольших фрагмента сетки Parietene ProGrip (Covidien, США), будучи зафиксированными простым прикладыванием к ножкам диафрагмы изнутри, реализуют идею внутреннего усиления задней крурорафии

наиболее рациональным образом. А использование инновационной нитки V-loc (Covidien, США) не только позволяет в два раза ускорить крурорафию, но и препятствует расхождению ножек из-за распускания обычных швов. Новая методика требует оценки отдаленных результатов с большим количеством наблюдений и сравнения с другими методиками.

ВЫВОДЫ

Новая методика внутреннего усиления задней крурорафии с помощью самофиксирующейся облегченной полиэстеровой сетки Parietene ProGrip (Covidien, США) характеризуется технической простотой и безопасностью.

Новая методика сочетает преимущества расположения сетчатого имплантата позади ножек диафрагмы и удобство выполнения задней крурорафии.

Требуется большее число наблюдений, оценка отдаленных результатов и сравнение новой методики с уже существующими.

Авторы заявляют, что не имеют конфликта интересов и финансовых отношений с третьими лицами по поводу результатов, описанных в данной статье.

Статья финансируется исключительно за собственный счет авторов.

Участие авторов: концепция и дизайн исследования, редактирование — А. М.; сбор и обработка материала — С. Б.; написание текста — И. Г.

Литература

1. Грубник В. В., Ильяшенко В. В., Грубник Викт. В. Повышение эффективности лапароскопической пластики больших грыж пищеводного отверстия диафрагмы путем использования самофиксирующихся сеток ProGrip // Хірургія України. — 2018. — № 2. — С. 48—51. DOI: <http://doi.org/10.3978/>
2. Усенко А. Ю., Лаврик А. С., Тывончук А. С. и др. Лапароскопические оперативные вмешательства при доброкачественных

заболеваниях пищеводно-желудочного перехода // Укр. журн. хірургії. — 2011. — Т. 14 (5). — С. 72—75.

3. Fuchs K. H., Babic B., Breithaupt W. et al. EAES recommendations for the management of gastroesophageal reflux disease // Surgical Endoscopy. — 2014. — Vol. 28. — P. 1753—1773.
4. Grubnik V. V., Malynovsky A. V. Laparoscopic repair of hiatal hernias: new classification supported by long-term results // Surgical Endoscopy. — 2013. — Vol. 27 (11). — P. 4337—4346.
5. Stefanidis D., Hope W.W., Kohn G. P. et al. Guidelines for surgical treatment of gastroesophageal reflux disease // Surgical Endoscopy. — 2010. — Vol. 24 (11). — P. 2647—2669.

А. В. Малиновський, С. Ю. Бадіон, І. І. Горбачук

Одеський національний медичний університет

НОВИЙ СПОСІБ ЛАПАРОСКОПІЧНОЇ АЛОПЛАСТИКИ ГРИЖ СТРАВХІДНОГО ОТВОРУ ДІАФРАГМИ

Мета роботи — проаналізувати безпосередні результати першого досвіду застосування нового способу лапароскопічної алопластики при грижах стравохідного отвору діафрагми.

Матеріали і методи. П'яти пацієнтам віком від 38 до 70 років з індексом маси тіла від 28 до 35 кг/м² виконано лапароскопічну алопластику стравохідного отвору діафрагми і фундоплекцію за Ниссеном за новою методикою «внутрішня підтримка задньої крурорафії». Середня площа стравохідного отвору діафрагми становила 9,8 см² (від 8 до 16 см²). У всіх випадках мало місце значне стоншення ніжок діафрагми і верхнього краю стравохідного отвору діафрагми. Два фрагменти сітки Parietene ProGrip (Covidien, США) прямокутної форми розміром від 0,8×2,5 см до 1,0×3,0 см було прикріплено крючками до внутрішньої поверхні ніжок. За допомогою нитки V-loc 2—0 (Covidien, США), яка самофіксується та не розсмоктується, виконано задню крурорафію, при цьому обидва фрагменти сітки прошили неперервним швом разом з ніжками.

Результати та обговорення. Середня тривалість пластики стравохідного отвору діафрагми становила 20 хв (від 15 до 35 хв). Ділянки сітчастого імплантату при прошиванні не зміщувалися, але їх положення можна було відкоригувати. Прорізуван-

ня ніжок діафрагми і кровоточивості в місцях проколів не відзначено. При затягуванні нитки ніжки добре зближалися між собою. Випадків дисфагії не було.

Висновки. Нова методика внутрішнього посилення задньої крурорафії за допомогою полегшеної поліестерової сітки Parietene ProGrip (Covidien, США), яка самофіксується, характеризується технічною простотою і безпечністю. Методика поєднує переваги розташування сітчастого імплантату позаду ніжок діафрагми і зручність виконання задньої крурорафії.

Ключові слова: грижа стравохідного отвору діафрагми, алопластика, сітчастий імплантат Parietene ProGrip, який самофіксується, нитка V-loc, яка самофіксується.

A. V. Malinovsky, S. Y. Badion, I. I. Horbachuk

Odesa National Medical University

THE NEW METHOD FOR HIATAL HERNIA LAPAROSCOPIC ALLOPLASTY

The aim — to analyze the immediate results of the first experience of a new laparoscopic mesh repair method for the hiatal hernia.

Materials and methods. Five patients with an age ranging from 38 to 70 years, and a body mass index ranging from 28 to 35 kg/m², undergone laparoscopic mesh repair and Nissen fundoplication using new method called «internal buttress of posterior crural repair». The average area of the hernia was 9.8 cm² (from 8 to 16 cm²). In all cases, there was a thinning of the cruras and the upper part of the border of the hiatal. Two pieces of rectangular mesh Parietene ProGrip (Covidien, USA), measuring from 0.8 × 2.5 cm to 1.0 × 3.0 cm, were fixed by their hooks to the inner surface of the crura. Then, cruroraphy together with the both pieces of the mesh was done using a self-gripping non-absorbable continuous suture with V-loc 2-0 (Covidien, USA).

Results and discussion. The mean duration of repair was 20 minutes (range 15 to 35 minutes). The mesh implants were not shifted when flashing and at the same time their position could be corrected. The rupture of the crura and the bleeding from the bite points were not observed. When tightening the thread, cruras approached to each other well. There were no cases of dysphagia.

Conclusions. The new method of the internal buttress of posterior crural repair using self-gripping lightweight polyester mesh (Parietene ProGrip, Covidien, USA) demonstrated its technical feasibility and safety. The new method combines the advantages of positioning of a mesh posteriorly to the crura and the comfortability of posterior crural repair. More cases collection with assessment of long-term results and comparing with other methods is needed.

Key words: hiatal hernia, mesh repair, self-gripping mesh Parietene ProGrip, non-absorbable V-loc suture.