

**Б.Б. Кравчук¹, Ю.І. Карпенко², М.М. Петканич¹, О.З. Парацій¹,
А.В. Якушев¹, Р.Г. Малярчук¹, В.В. Шаповалова², М.М. Сичик¹**

¹ ДУ «Національний інститут серцево-судинної хірургії імені М.М. Амосова НАМН України», Київ

² Одеський національний медичний університет

Досвід імплантації лівошлуночкового електрода для ресинхронізаційної терапії із застосуванням пункції міжшлуночкової перегородки в пацієнта із серцевою недостатністю

ВИПАДОК
ІЗ ПРАКТИКИ

Представлено аналіз клінічного випадку імплантації лівошлуночкового електрода для ресинхронізаційної терапії через пункцію міжшлуночкової перегородки з фіксацією в порожнині лівого шлуночка серця. З огляду на безуспішність спроби завести електрод для проведення стимуляції лівого шлуночка на етапі канюляції гирла коронарного синуса, цю методику використано як альтернативну. Необхідність постійного прийому варфарину на тлі протезованого механічного аортального клапана забезпечила адекватну гіпокоагуляцію та відсутність клінічних ознак тромбозу протягом 3 місяців спостереження в післяопераційний період. Використання пункції міжшлуночкової перегородки для імплантації лівошлуночкового електрода – безпечна та дієва альтернатива в пацієнтів з ускладненим або неможливим хірургічним доступом до венозної системи серця.

Ключові слова: ресинхронізаційна терапія, стимуляція лівого шлуночка.

Посилання: Кравчук Б.Б., Карпенко Ю.І., Петканич М.М., Парацій О.З., Якушев А.В., Малярчук Р.Г., Шаповалова В.В., Сичик М.М. Досвід імплантації лівошлуночкового електрода для ресинхронізаційної терапії із застосуванням пункції міжшлуночкової перегородки в пацієнта із серцевою недостатністю // Кардіохірургія та інтервенційна кардіологія. – 2018. – № 4. – С. 42–46.

To cite this article: Kravchuk BB, Karpenko Yul, Petkanych MM, Paratsii OZ, Yakushev AV, Malyarchuk RG, Shapovalova VV, Sichik MM. Experience of implantation of the left ventricular electrode by means of interventricular septum puncture for resynchronization therapy in a patient with heart failure. *Cardiac Surgery and Interventional Cardiology*. 2018;4(23):42-46 (in Ukr.).

Ресинхронізаційна терапія (РСТ) стала загальноприйнятим методом лікування для пацієнтів із серцевою недостатністю (СН), зниженою функцією лівого шлуночка (ЛШ) та широким комплексом QRS на ЕКГ [1, 2, 3]. У ході масштабних досліджень було показано, що РСТ здатна значно зменшувати загальну смертність та кількість госпіталізацій з приводу декомпенсації СН [6]. Корекція передсердно-шлуночкової, міжшлуночкової та внутрішньошлуночкової асинхронії приводить до достовірного зростання якості життя пацієнтів із СН. Позитивні ефекти РСТ асоційовані з поліпшенням механіки

скорочення ЛШ, збільшенням фракції викиду (ФВ) ЛШ, зменшенням ступеня мітральної недостатності та оптимізації наповнення ЛШ [1]. Крім того, РСТ спрямована на зменшення тривалості комплексу QRS, що є незалежним чинником ризику серцевої смерті в пацієнтів із СН [5].

Проте РСТ, як і будь-яка інша хірургічна методика, має низку обмежень, одним із яких є неможливість здійснення малоінвазивної трансвенозної імплантації лівошлуночкового електрода [9]. Більшість авторів схиляється до думки, що найбільш тяжким і непрогнозованим етапом імплантації РСТ системи є канюляція гирла

коронарного синуса та стабільне позиціонування лівошлуночкового електрода в цільовій вені [10]. У двох масштабних клінічних дослідженнях, присвячених використанню РСТ-систем, у 7,5 % пацієнтів не вдалося імплантувати лівошлуночковий електрод через особливості венозної системи серця [9, 11]. Враховуючи зазначене, йде постійний пошук альтернативних хірургічних технік імплантації лівошлуночкового електрода [12]. Одним із таких альтернативних методів є імплантація лівошлуночкового електрода через пункцію міжшлуночкової перегородки. Використанню цієї методики присвячені лише поодинокі публікації. У роботі проаналізовано клінічний випадок імплантації лівошлуночкового електрода для РСТ через пункцію міжшлуночкової перегородки.

В основу роботи покладено аналіз результатів хірургічного лікування та тримісячного спостереження за пацієнтом Л. у Національному інституті серцево-судинної хірургії імені М.М. Амосова НАМН України (НІССХ) у період з 2017 до 2018 р. Обстеження (ЕКГ, ехокардіографію, перевірку роботи РСТ системи програматором) проводили перед хірургічним втручанням, при виписуванні зі стаціонару та через 3 місяці. Імпантовано РСТ-систему без передсердного електрода та функції дефібриляції під контролем ангиографічної установки Infinix CC-I, Toshiba Medikal (Японія) з використанням програматора-аналізатора Medtronic Carelink 2090. Для імплантації РСТ-Д використовували пункційний венозний доступ через ліву аксиллярну вену з використанням електродів: Capsurefix Novus MRI 5076 (Medtronic) довжиною 58 см та 85 см для правого та лівого шлуночка відповідно.

Клінічний випадок

Пацієнт Л., 55 років, госпіталізований у клініку НІССХ із діагнозом: Ішемічна хвороба серця: атеросклеротичний кардіосклероз. Стан після протезування аортального клапана та пластики мітрального клапана (2010 р.). Постійна форма фібриляції передсердь, тахісistolічна форма. Повна блокада лівої ніжки пучка Гіса. Серцева недостатність Іа стадії, систолодіастолічний варіант, ІІ функціональний клас за NYHA.

Пацієнт скаржився на задишку при незначному фізичному навантаженні та набряклість нижніх кінцівок до рівня колінних суглобів. За даними трансторакальної ехокардіографії виявлено дифузне значне зниження скоротливої здатності міокарда: ФВ ЛШ становила 26 % порожнина ЛШ була суттєво збільшена: кінцеводіастолічний об'єм (КДО) – 350 мл, кінцевосистолічний

об'єм (КСО) – 260 мл. Тиск у легеневій артерії становив 60–70 мм рт. ст. Функція аортального протеза не порушена, залишковий градієнт до 15 мм рт. ст.; помірна регургітація на мітральному клапані. При коронарорентрикулографії значущих уражень коронарних судин не виявлено. Пацієнт перебував на тривалому медикаментозному лікуванні: карведилол у дозі 25 мг двічі на добу, раміприл – 5 мг 1 раз на добу, спіронолактон – 25 мг 1 раз на добу, торасемід – 10 мг 1 раз на 3 доби, варфарин – 5 мг 1 раз на добу.

Консервативна терапія, що проводилася, була неефективною – в пацієнта прогресували вияви СН, а спроби збільшення доз фармакологічних препаратів призводили до гіпотензії. З огляду на це було прийнято рішення про імплантацію РСТ-системи. Спроба імплантації РСТ-системи з використанням традиційної методики була безуспішною. Через особливості анатомії венозної системи серця не вдалося досягти стабільної позиції лівошлуночкового електрода. Враховуючи перенесене хірургічне втручання, торакоскопичну імплантацію електродів не розглядали, і було прийнято рішення використати малодосліджений доступ для постановки лівошлуночкового електрода – через пункцію міжшлуночкової перегородки.

За допомогою керованого інтродюсера Agilis NXT (Abbott), трансептальної голки BRK-1 XS (Abbott), під контролем черезстравохідної ехокардіографії та рентгеноскопії виконано пункцію міжшлуночкової перегородки та імпантовано електрод ендокардіально в базальні відділи вільної стінки ЛШ (див. рис. 1).

Поріг стимуляції ЛШ – 0,75 В, детекція в ЛШ – 12–15 мВ, опір лівошлуночкового електрода – 800 Ом. Правошлуночковий електрод було імпантовано вище в міжшлуночкову перегородку. Поріг стимуляції правошлуночкового електрода становив 0,5 В, детекція в правому шлуночку – 10–14 мВ, опір електрода – 650 Ом. Післяопераційний період перебігав без особливостей, і пацієнта було виписано з клініки наступного дня.

На контрольному обстеженні через 3 місяці після імплантації РСТ-Д пацієнт відчув значне збільшення толерантності до фізичного навантаження: відстань, яку міг пройти пацієнт без задишки та вимушених зупинок, становила 550 м; набряків нижніх кінцівок, при незмінній схемі медикаментозної терапії, не відзначено. При перевірці параметрів РСТ-системи зареєстровано такі показники: поріг стимуляції лівошлуночкового електрода – 1,0 В, детекція в ЛШ – 10 мВ, опір лівошлуночкового електрода – 750 Ом. Поріг стимуляції правошлуночкового

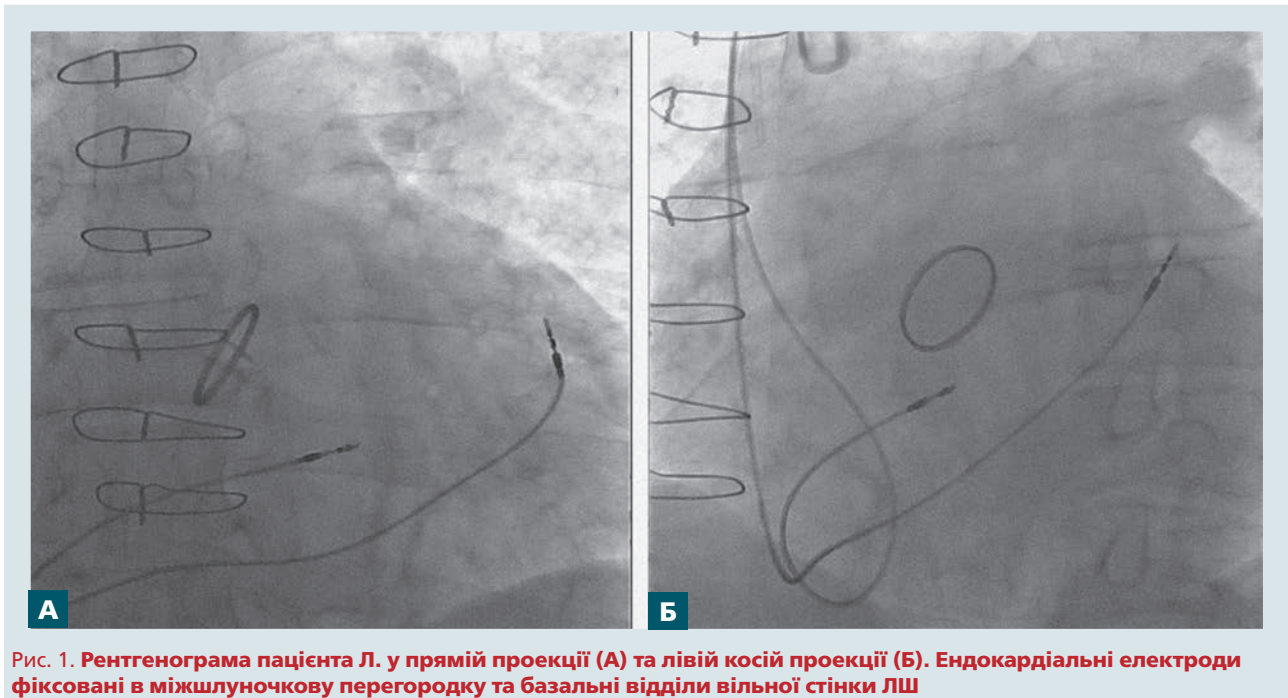


Рис. 1. Рентгенограма пацієнта Л. у прямій проекції (А) та лівій косій проекції (Б). Ендокардіальні електроди фіксовані в міжшлуночкову перегородку та базальні відділи вільної стінки ЛШ

електрода становив 0,3 В, детекція в правому шлуночку – 11 мВ, опір електрода – 520 Ом. Дані перевірки параметрів імпантованого приладу були зіставні з даними під час імпантації і свідчили про адекватне та стабільне положення електродів. На ЕКГ (рис. 2) виявлено звуження комплексу QRS до 130 мс, при вихідному значенні (до імпантації РСТ-системи) – 180 мс.

За даними ехокардіографії зареєстровано суттєве поліпшення показників внутрішньосерцевої

гемодинаміки, що й обумовлювало значну позитивну зміну клінічного стану пацієнта (таблиця). Імпантація РСТ-системи дозволила суттєво зменшити показники внутрішньошлуночкової асинхронії: різниця аортального та легеневого пресистолічного інтервалів зменшилася з 61 до 38 мс, септально-задня механічна затримка – з 130 до 50 мс. Імпантація РСТ-системи дозволила не лише поліпшити показники систолічної функції серця та зменшити величину мітральної

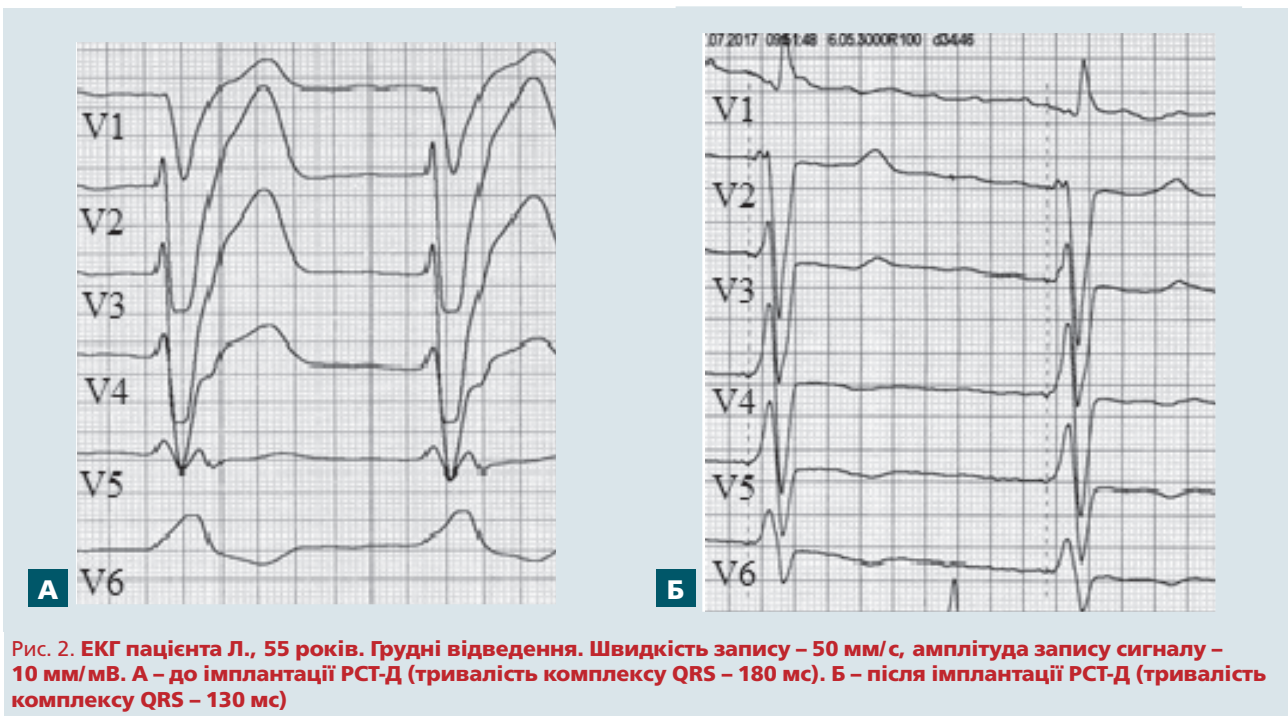


Рис. 2. ЕКГ пацієнта Л., 55 років. Грудні відведення. Швидкість запису – 50 мм/с, амплітуда запису сигналу – 10 мм/мВ. А – до імпантації РСТ-Д (тривалість комплексу QRS – 180 мс). Б – після імпантації РСТ-Д (тривалість комплексу QRS – 130 мс)

Таблиця
Ехокардіографічні показники в пацієнта Л.
до та після імплантації РСТ-Д

Показник	До операції	Через 3 міс
ФВ ЛШ, %	26	37
КДО, мл	350	292
КСО, мл	260	184
Систолічний тиск у ЛА, мм рт. ст.	70	45
Прискорення вигнання з ЛШ, м/с ²	8	14

регургітації з помірної до мінімальної, а й привела до зворотного ремоделювання порожнини ЛШ, що підтверджувалося зменшенням КДО та КСО. Нормалізація механіки серцевих скорочень та зменшення внутрішньошлуночкової асинхронії обумовила зниження легеневої гіпертензії та створила передумови для відновлення показників вигнання крові з ЛШ. Показник при-

скорення вигнання крові з ЛШ збільшився з 8 до 14 м/с² після імплантації РСТ-системи; середній кут ротації верхівки та базальних відділів ЛШ збільшився з 3,2 до 5,1°.

Спостерігалися ознаки зворотного ремоделювання ЛШ, як наслідок РСТ, що виявлялися зменшенням КДО та КСО і обумовлювали збільшення ФВ ЛШ. Результати спостереження підтверджують дані, отримані іншими авторами [4, 7].

Висновки

Імплантація РСТ-системи при серцевій недостатності, рефрактерній до медикаментозної терапії та обтяженій асинхронією, – ефективний метод лікування. Застосування хірургічного доступу через міжшлуночкову перегородку для імплантації лівошлуночкового електрода є безпечною та дієвою альтернативою в пацієнтів з ускладненим або неможливим хірургічним доступом до венозної системи серця.

Конфлікту інтересів немає.

Участь авторів: збір матеріалу – Б.К., Ю.К., В.Ш.; огляд літератури, написання статті – Б.К., М.П., О.П., А.Я.; критичний огляд матеріалу щодо змісту, редагування тексту – Р.М., М.С.

Література

- Leyva F., Nisam S., Auricchio A. 20 Years of Cardiac Resynchronization Therapy // J. Amer. Coll. Cardiology.– 2014.– Vol. 64 (Issue 10).– P. 1047–1058. doi: 10.1016/j.jacc.2014.06.1178.
- Bristow M.R., Saxon L.A., Boehmer J. et al., for the Comparison of Medical Therapy, Pacing and Defibrillation in Heart Failure (COMPANION) Investigators Cardiac resynchronization therapy with or without an implantable defibrillator in advanced heart failure // New Engl. J. Med.– 2004.– Vol. 350.– P. 2140–2150. doi: 10.1056/NEJMoa032423.
- Cleland J.G., Daubert J.C., Erdmann E. et al., for the Cardiac Resynchronization-Heart Failure (CARE-HF) study investigators The effect of cardiac resynchronization on morbidity and mortality in heart failure // New Engl. J. Med.– 2005.– Vol. 352.– P. 1539–1549. doi: 10.1056/NEJMoa050496.
- Chatterjee N.A., Singh J.P. Cardiac Resynchronization Therapy: Past, Present, and Future // Heart Failure Clin.– 2015.– Vol. 11.– P. 287–303. doi: 10.1016/j.hfc.2014.12.007.
- Abraham W.T., Fisher W.G., Smith A.L. et al. Cardiac Resynchronization in Chronic Heart Failure // New Engl. J. Med.– 2002.– Vol. 346.– P.1845–1853. DOI: 10.1056/NEJMoa013168.
- Özcan E.E., Ozturk A., Ozel E. The impact of the left ventricular pacing polarity and localization during cardiac resynchronization therapy on depolarization and repolarization parameters // Anatol. J. Cardiol.– 2018.– Vol. 19.– P. 00-00. doi: 10.1016/j.jacc.2013.05.092.
- Ponikowski P., Voors A.A., Anker S.D. et al. 2016 ESC Guidelines for the diagnosis and treatment of acute and chronic heart failure: The task force for the diagnosis and treatment of acute and chronic heart failure of the European Society of Cardiology (ESC) developed with the special contribution of the heart failure association (HFA) of the ESC // Eur. Heart J.– 2016.– Vol. 37.– P. 2129–2200. doi: 10.1093/eurheartj/ehw128.
- Barbero U., Budano C., Golzio P.G. et al. Combining electromagnetic navigation and 3-d mapping to reduce fluoroscopy time and achieve optimal CRT response // Pacing Clin. Electrophysiol.– 2017.– Vol. 4. doi: 10.1111/pace.13209.
- Moss A.J., Hall W.J., Cannom D.S. et al. Cardiac-resynchronization therapy for the prevention of heart-failure events // New Engl. J. Med.– 2009.– Vol. 361.– P. 1329–1338. doi: 10.1056/NEJMoa0906431.
- Yuksel F.Er.D., Hellmich M., Gassanov N. Comparison of conventional versus steerable-catheter guided coronary sinus lead positioning in patients undergoing cardiac resynchronization device implantation // PLoS One.– Vol. 10 (2015).– P. e0143292. doi: 10.1371/journal.pone.0143292.
- Tang A.S., Wells G.A., Talajic M. et al. Cardiac-resynchronization therapy for mild-to-moderate heart failure // New Engl. J. Med.– 2010.– Vol. 363.– P. 2385–2395. doi: 10.1056/NEJMoa1009540.
- Simantirakis E.N., Papakonstantinou P.E. Left ventricular lead implantation in cardiac resynchronization therapy (CRT): A challenging procedure // Hellenic J. Cardiology.– 2018. Available online: <https://doi.org/10.1016/j.hjc.2018.02.011>.
- Gamble J.H.P., Herring N., Ginks M.R. et al. Endocardial left ventricular pacing across the interventricular septum for cardiac resynchronization therapy: Clinical results of a pilot study. <https://doi.org/10.1016/j.hrthm.2018.02.032>.

**Б.Б. Кравчук¹, Ю.И. Карпенко², М.М. Петканич¹, А.З. Параций¹, А.В. Якушев¹,
Р.Г. Малярчук¹, В.В. Шаповалова², М.М. Сичик¹**

¹ ГУ «Национальный институт сердечно-сосудистой хирургии имени Н.М. Амосова НАМН Украины», Киев

² Одесский национальный медицинский университет

Опыт имплантации левожелудочкового электрода для ресинхронизирующей терапии с применением пункции межжелудочковой перегородки у пациента с сердечной недостаточностью

Представлен анализ клинического случая имплантации левожелудочкового электрода для ресинхронизирующей терапии с применением пункции межжелудочковой перегородки и фиксацией в полости левого желудочка сердца. В связи с безуспешностью попытки завести электрод для проведения стимуляции левого желудочка на этапе канюляции устья коронарного синуса данная методика применена как альтернативная. Необходимость постоянного приема варфарина ввиду наличия механического протеза аортального клапана обеспечила адекватную гипокоагуляцию и отсутствие клинических признаков тромбоза на протяжении 3 месяцев наблюдения в послеоперационный период.

Использование пункции межжелудочковой перегородки для имплантации левожелудочкового электрода является безопасной и эффективной альтернативой у пациентов с осложнениями или невозможностью выполнения доступа к венозной системе сердца.

Ключевые слова: ресинхронизирующая терапия, стимуляция левого желудочка.

**B.B. Kravchuk¹, Yu.I. Karpenko², M.M. Petkanych¹, O.Z. Paratsii¹, A.V. Yakushev¹,
R.G. Malyarchuk¹, V.V. Shapovalova², M.M. Sichik¹**

¹ M.M. Amosov National Institute of Cardiovascular Surgery of NAMS of Ukraine, Kyiv, Ukraine

² Odesa National Medical University, Ukraine

Experience of implantation of the left ventricular electrode by means of interventricular septum puncture for resynchronization therapy in a patient with heart failure

The clinical case of implantation of the left ventricular electrode for resynchronization therapy through a puncture of the interventricular septum with fixation in the cavity of the left ventricle is presented. Due to unsuccessful attempts to introduce an electrode for stimulation of the left ventricle at the stage of cannulation of the coronary sinus, this technique is used as an alternative. The necessity of continuous administration of warfarin against the background of the prosthetic mechanical aortic valve provided adequate hypocoagulation and absence of clinical signs of thrombosis during the three-month follow-up period in the postoperative period. The use of a puncture of the interventricular septum for implantation of the left ventricular electrode is a safe and effective alternative in patients with complicated or impossible surgical access to the venous system of the heart.

Key words: resynchronization therapy, left ventricular stimulation.