© Проблеми військової охорони здоров'я, 2012
УДК 616.366

СОВРЕМЕННЫЕ МЕТОДЫ ГЕМОСТАЗА В ТЕХНИЧЕСКИ СЛОЖНЫХ СЛУЧАЯХ ЛАПАРОСКОПИЧЕСКИХ ХОЛЕЦИСТЭКТОМИЙ

М.В.Прикупенко, В.В.Грубник

Одесский национальный медицинский университет,
Одесская областная клиническая больница
Одесса, Украина

Лапароскопическая холецистэктомия является золотым стандартом хирургии для удаления желчного пузыря. Техника выполнения данной операции известна во всем мире и выполняется большинством лапароскопических хирургов. Однако на сегодняшний день даже опытные хирурги сталкиваются с серьезными трудностями во время выполнения данной операции. К сожалению, до настоящего времени достаточно высок процент повреждения желчных протоков, достигающий 0.7 — 1.5%. В период с апреля 2008 по июнь 2012 годов на базе Одесской областной клинической больницы и Львовской железно — дорожной больницы было прооперировано 1645 пациентов. Наиболее частыми проблемами, которые встречались у данных пациентов при выполнении лапароскопической холецистэктомии, были тяжелый фиброз и склероз вокруг треугольника Кало, что было связано с острым или хроническим воспалением, а также выраженным спаечным процессом, который развивался после предыдущих операций. У ряда пациентов хронический холецистит сопровождался интенсивной адгезией, выраженным фиброзом, а также наличием большого количества рубцовой ткани вокруг треугольника Кало. При выполнении лапароскопической холецистэктомии в сложных случаях мы придерживались принципов открытой хирургии. Несмотря на серьезные технические сложности, наблюдавшиеся у 270 пациентов, использование перечисленных принципов техники оперативного вмешательства позволило у большинства больных успешно выполнить лапароскопическую холецистэктомию. Таким образом, совершенствование техники выполнения ла-

пароскопической холецистэктомии остается актуальной до нашего времени. Использование современных методов гемостаза позволяет значительно улучшить результаты лапароскопических холецистэктомий даже в технически сложных случаях. Тем не менее, если оперирующий хирург не уверен в точном расположении анатомических структур, он должен перейти к открытой операции для предотвращения повреждения желчных протоков и жизненно важных органов. Безопасность лапароскопических операций ни в коем случае не должна быть скомпрометирована.

Ключевые слова: лапароскопическая холецистектомия.

Введение

Лапароскопическая холецистэктомия является золотым стандартом хирургии для удаления желчного пузыря [3, 7]. Техника выполнения данной операции известна во всем мире и выполняется большинством лапароскопических хирургов. Однако на сегодняшний день даже опытные хирурги сталкиваются с серьезными трудностями во время выполнения данной операции. К сожалению, до настоящего времени достаточно высок процент повреждения желчных протоков, достигающий 0.7 — 1.5% [1, 2, 4].

Цель исследования — в определении необходимости применения современных методов гемостаза с использованием ультразвукового скальпеля и Ligasure при выполнении лапароскопических холецистэктомий в технически сложных случаях.

Материалы и методы исследования

В период с апреля 2008 по июнь 2012 годов на базе Одесской областной клинической больницы и Львовской железно — дорожной больницы было прооперировано 1645 пациентов. Среди оперированных пациентов преобладали женщины, их было 1136 (69%). 899 (54.7%) пациентов оперированы по поводу хронического холецистита, 746 (45.3%) — по поводу острого холецистита, причем деструктивные формы острого холецистита (флегмонозный, гангренозный) были у 318 (19.3%) больных. 189 (11.5%) пациентов ранее перенесли лапаротомные операции. У 247 (15%) больных имелись признаки хронического гепатита, 212 из них переболели вирусными гепатитами В и С. У 164 пациентов был диагностирован цирроз печени Child-Pugh класса А и В. Степень сложности операции классифи-

цировалась тремя уровнями: уровень 1 (легкий) 931 пациент (56.6%); уровень 2 (средний) 444 (26.9%); уровень 3 (тяжелый) 270 пациентов (16.5%). Для снижения частоты конверсий и повреждения желчных протоков, в нашей клинике были отработаны различные методики лапароскопической холецистэктомии в сложных случаях.

Наиболее частыми проблемами, которые встречались у данных пациентов при выполнении лапароскопической холецистэктомии, были тяжелый фиброз и склероз вокруг треугольника Кало, что было связано с острым или хроническим воспалением, а также выраженным спаечным процессом, который развивался после предыдущих операций.

Ультрасонография выполнялась всем пациентам перед операцией для определения точной локализации спаечного процесса. Исчезновение дыхательного движения между органами желудочно-кишечного тракта и брюшной стенкой свидетельствовал о существовании спаек. В случае если у пациента диагностировали спайки, выполнялась предоперационная подготовка пациента с использованием слабительных средств, для очищения желудочно-кишечного тракта, таким образом, уменьшалась вероятность инфицирования во время проведения лапароскопической холецистэктомии. На операционном столе пациент укладывался на спине с приподнятым головным концом с наклоном стола вправо на 10 градусов. Как правило, мы накладывали пневмоперитонеум с помощью иглы Вереша. Первый троакар вводился в месте, где по данным УЗИ не было спаек. При выраженном спаечном процессе у 12 пациентов (0.7%) первый троакар вводился открытым способом через микролапаротомию. Остальные троакары вводили в брюшную полость под контролем лапароскопа. Чаще всего после установки второго троакара, в него вводили ножницы и рассекали спайки, таким образом, освобождая место для введения остальных троакаров.

У пациентов с острым холециститом технические сложности выполнения лапароскопической холецистэктомии были обусловлены:

- выраженным спаечным процессом между желчным пузырем и большим сальником, а также спаечным процессом между желчным пузырем, поперечно-ободочной кишкой и двенадцатиперстной кишкой;
- сложностями диссекции воспаленного желчного пузыря из-за отека тканей и истончения его стенок;
- трудностями выполнения адгезиолизиса из-за сильного воспалительного процесса вокруг треугольника Кало;

• быстро начинающимся кровотечением из-за хрупкости тканей, что связанно с выраженным воспалительным процессом.

У ряда пациентов хронический холецистит сопровождался интенсивной адгезией, выраженным фиброзом, а также наличием большого количества рубцовой ткани вокруг треугольника Кало.

При выполнении лапароскопической холецистэктомии в сложных случаях мы придерживались принципов открытой хирургии:

1. Необходимо выполнять аспирацию растянутого желчного пузыря. У пациентов с острым холециститом, который сопровождается выраженным отеком тканей либо с наличием вколоченных камней в шейке желчного пузыря, аспирация необходима для визуализации границы между печенью и шейкой желчного пузыря. Использование иглы Вереша в данных ситуациях позволяет безопасно выполнить данный этап операции, не повредив заднюю стенку желчного пузыря.

2. Выполнение диссекции желчного пузыря обычно начинается от его шейки, однако в случаях сильного воспалительного процесса или фиброза треугольника Кало, когда невозможно выполнить визуализацию шейки, необходимо начинать диссекцию от дна либо от тела. Важным этапом выделения желчного пузыря является начало диссекции с наиболее удобного места.

3. У пациентов с коротким и широким пузырным протоком необходимо выполнять прошивание и лигирование данного протока вместо его клипирования.

4. В случаях, когда невозможно достичь полной ориентации в анатомических структурах после проведения диссекции желчного пузыря необходимо выполнение интраоперационной холангиографии возле шейки желчного пузыря с использованием контрастного вещества (Рис. 1). Использование интраоперационной холангиографии позволяет выполнить адекватную диссекцию желчного пузыря, предотвращая при этом повреждение важных анатомических структур.

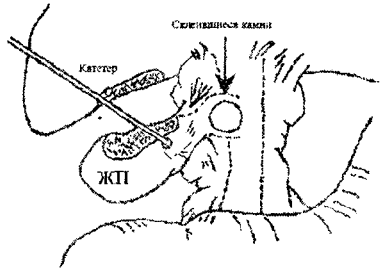

Рисунок 1. Интраоперационная холангиография

5. В случаях, когда желчный пузырь полностью заполнен камнями, а визуализация треугольника Кало невозможна из-за выраженного фиброза, необходимо иссечь окошко в стенке желчного пузыря для извлечения из него камней. Через образовавшееся отверстие возможно продолжение диссекции желчного пузыря изнутри (рис. 2).

Рисунок 2. Извлечение камней из желчного пузыря

6. Слившиеся между собой камни извлекаются через надрез, который делается на границе между пузырным протоком и общим желчным протоком (Рис. 3). После извлечения камней, можно ушить образованный надрез узловыми швами (рис.4). Затем желчный пузырь полностью отделяют и извлекают.

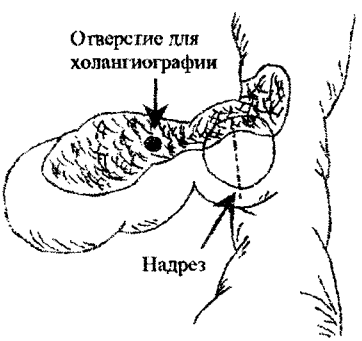

Рисунок 3. Извлечение крупного камня блокирующего шейку желчного пузыря через дополнительный разрез

7. Для декомпрессии в общий желчный проток через пузырный проток устанавливают дренаж. Использование декомпрессии позволяет избежать развития такого послеоперационного осложнения как подтекание желчи, особенно в случаях, когда во время операции производился надрез между пузырным протоком и общим желчным (рис. 4). В случаях, когда выполнялась лапароскопическая холедохотомия, использовали Т-образный дренаж, который надежно фиксировали в просвете холедоха.

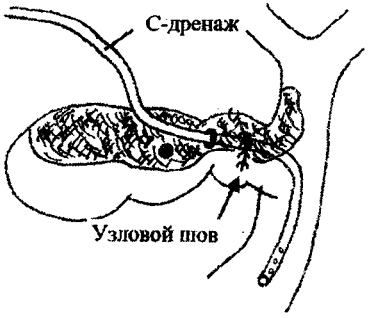

Рисунок 4. Дренирование холедоха через пузырный проток С-образным дренажем

8. В случаях, когда диссекция не могла быть начата или безопасно продолжена, тело и дно желчного пузыря вырезали, дренаж устанавливали в шейку желчного пузыря (рис. 5, 6). Ложе желчного пузыря адекватно коагулировалось, а образованное отверстие пузырного протока сшивалось Z-образными швами.

Рисунок 5. Частичное иссечение желчного пузыря с оставление его задней стенки

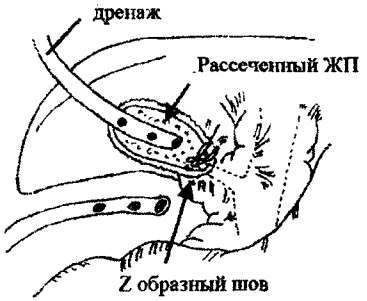

Рисунок 6. Наложение Z-образного шва на пузырный проток

9. У больных с циррозом печени и выраженным хроническим гепатитом для предотвращения массивного кровотечения из ложа желчного пузыря, целесообразно оставлять заднюю стенку желчного пузыря, иссекая остальную большую его часть, а затем с помощью биполярной коагуляции выжигать слизистую задней стенки пузыря.

10. Использование современных коагуляторов (ультразвуковых ножниц Ultracision, новых биполярных коагуляторов типа Ligasure) необходимо в случаях, когда имеется выраженный спаечный процесс вызванный воспалением, а также когда имеется сильный фиброз треугольника Кало.

11. Для поддержания постоянной визуализации пространства между желчным пузырем и спайками используется струя воды, т.к. даже легкое кровотечение может мешать обзору и привести к повреждению анатомических структур. Также, важным является постоянное промывание операционного поля.

Результаты исследования и их обсуждение

Несмотря на серьезные технические сложности, наблюдавшиеся у 270 пациентов, использование перечисленных принципов техники оперативного вмешательства позволило у большинства больных успешно выполнить лапароскопическую холецистэктомию. Конверсия была предпринята только у 12 пациентов (4.4%). Частота конверсий у всей группы больных составила 0.7%. Причинами конверсий были: синдром Мирриззи у 3 пациентов; наличие пузырно-дуоденального свища — у 2 пациентов; невозможность удаления вклиненного в дуоденальный сосок камня — у 3 пациентов; выра-

женный спаечный процесс в брюшной полости после перенесенной ранее лапаротомии — у 2 пациентов; выявленная опухоль толстой кишки у 2 пациентов, которая потребовала лапаротомии с резекций кишки с опухолью. Необходимо отметить, что использование ультразвуковых ножниц (Ultracision), а также новых биполярных коагуляторов (Ligasure), позволило надежно останавливать кровотечение, и даже у больных с циррозом печени не потребовалась конверсия для остановки кровотечения. Ни в одном технически сложном случае не было повреждения желчных протоков и сосудов печени.

Несмотря на то, что лапароскопические холецистэктомии выполняют опытные хирургии, существует достаточно высокий процент сложных случаев данной операции. Цель лапароскопической холецистэктомии это удаление желчного пузыря. Лапароскопия является одним из методов доступа в брюшную полость. При выполнении лапароскопии необходимо не забывать о некоторых принципах открытой хирургии, так как базовые принципы выполнения данной операции одинаковые как в открытой, так и в лапароскопической хирургии. Выполнение данной операции лапароскопически является миниинвазивным методом лечения, однако длительность вмешательства при этом может увеличиваться. Если придерживаться выше описанных принципов выполнения операции, можно избежать развития значительного количества осложнений, а также снизить послеоперационную летальность.

До того времени как были изучены сложные моменты данной операции приходилось прибегать к конверсии и выполнению открытой операции, из-за невозможности адекватно выделить желчный пузырь. Частота конверсий достигает 7.06% у больных с симптомами хронического гепатита и цирроза печени и 3.6% у больных без признаков цирроза печени [1, 2, 4, 5, 6]. При наличии острого деструктивного холецистита техническая сложность лапароскопической холецистэктомии значительно возрастает. При этом увеличивается вероятность повреждения протоков и сосудов печени. Частота повреждений желчных протоков может достигать 1-1.5%, что серьезно омрачает результаты лапароскопических операций [3, 5, 7]. С постепенным накоплением опыта мы разработали и адаптировали некоторые принципы открытой желчной хирургии для выполнения лапароскопических вмешательств. Сложность выполнения лапароскопической холецистэктомии зачастую обусловлена ограниченным операционным пространством, когда троакары приходится вводить

в непривычных точках. Тем не менее, разработанные технические принципы выполнения лапароскопической холецистэктомии позволили у подавляющего большинства пациентов успешно выполнить операцию лапароскопическим методом. У наблюдаемых нами больных ни в одном случае не было серьезных повреждений желчных протоков и сосудов печени. Конверсии были выполнены только у 12 пациентов. Таким образом, частота конверсий составила всего 0.7%, что существенно ниже, чем у других авторов [1, 2, 4, 6]. Очень важным фактором для выполнения сложных лапароскопических холецистэктомий явилась возможность использовать во время операции современные коагуляторы (Ultracision, Ligasure и др.), которые позволяют снизить до минимума кровопотерю и оперировать практически на сухом операционном поле.

Выводы

Таким образом, совершенствование техники выполнения лапароскопической холецистэктомии остается актуальной до нашего времени. Использование современных методов гемостаза позволяет значительно улучшить результаты лапароскопических холецистэктомий даже в технически сложных случаях. Тем не менее, если оперирующий хирург не уверен в точном расположении анатомических структур, он должен перейти к открытой операции для предотвращения повреждения желчных протоков и жизненно важных органов. Безопасность лапароскопических операций ни в коем случае не должна быть скомпрометирована.

Литература

1. Clark JR, Wills VL, Hunt DR. Cirrhosis and laparoscopic cholecystectomy. Surg Laparosc Endosc Percutan Tech 2001; 11: 165 — 169
2. Eason GA, Ermine S, Board B, et al. Laparoscopic cholecystectomy in patients with early cirrhosis. Curr Surg 2001; 58: 312 — 315
3. Kano N, Kusanagi H (2001) Cholecystectomy. Technique manual of laparoscopic surgery. Nankodo, Tokyo, pp 121 — 140
4. Leone N., Garino M., De Paolis P. et al. Laparoscopic cholecystectomy in cirrhotic patients. Dig Surg 2001; 18:449 — 452
5. Moreno M., Cavetti G., Militia C., et al. Laparoscopic cholecystectomy in cirrhosis: contraindication or privileged indication? Surg laparosc Endosc Percutan Tech 2000; 10:360 — 363
6. Poggio JL, Rowland CM, Gores GJ, et al. A comprasion of laparoscopic and open cholecystectomy in patients with compensated cirrhosis and symptomatic gallstone disease. Surgery 2000; 127:405 — 411

7. Thompson MH, Benger JR (2000) Cholecystectomy, conversion and complications. HBP Surg 11:373 — 378

М.В.Прикупенко, В.В.Грубнік. Сучасні методи гемостазу в технічно складних випадках лапароскопічних холецистектомій. Одеса, Україна.

Ключові слова: лапароскопічна холецистектомія.

Лапароскопічна холецистєктомиія є золотим стандартом хірургії для видалення жовчного міхура. Техніка виконання даної операції відома в усьому світі й виконується більшістю лапароскопических хірургів. Однак на сьогоднішній день навіть досвідчені хірурги стикаються із серйозними труднощами під час виконання даної операції. На жаль, дотепер досить високий відсоток ушкодження жовчних протоків, що досягає 0.7 — 1.5%. У період із квітня 2008 по червень 2012 років на базі Одеської обласної клінічної лікарні й Львівської залізно — дорожньої лікарні було прооперовано 1645 пацієнтів. Найбільш частими проблемами, які зустрічалися в даних пацієнтів при виконанні лапароскопічної холецистєктомії, були важкий фіброз і склероз навколо трикутника Кало, що було пов'язане з гострим або хронічним запаленням, а також вираженим спайковим процесом, який розвивався після попередніх операцій. У ряду пацієнтів хронічний холецистит супроводжувався інтенсивною адгезією, вираженим фіброзом, а також наявністю великої кількості рубцевої тканини навколо трикутника Кало. При виконанні лапароскопічної холецистєктомії в складних випадках ми дотримувалися принципів відкритої хірургії. Незважаючи на серйозні технічні складності, що спостерігалися в 270 пацієнтів, використання перерахованих принципів техніки оперативного втручання дозволило в більшості хворих успішно виконати лапароскопічнц холецистєктомію. Таким чином, удосконалення техніки виконання лапароскопічної холецистєетомії залишається актуальної до нашого часу. Використання сучасних методів гемостазу дозволяє значно поліпшити результати лапароскопічних холецистєктомій навіть у технічно складних випадках. Проте, якщо хірург, що оперує, не певен у точному розташуванні анатомічних структур, він повинен перейти до відкритої операції для запобігання ушкодження жовчних проток і життєво важливих органів. Безпека лапароскопічних операцій у жодному разі не повинна бути скомпрометована.

M.V.Prikupenko, V.V.Grubnik. Modern methods of hemostasis at technically difficult cases of laparoscopic cholecystectomies. Odessa, Ukraine.

Key words: laparoscopic cholecystectomy.

Laparoscopic cholecystectomy is the gold standard for removal of a gall bladder. The technics of performance of the given operation is known all over the world and is carried out by the majority laparoscopic surgeons. However for today even skilled surgeons meet serious difficulties during performance of the given operation. Unfortunately, till now the percent of damage of biliary ducts is high enough, reaching 0.7 — 1.5 %. During the period since April 2008 till June, 2012 on base Odessa regional clinical hospital And Lvov iron — road hospital 1645 patients have been operated. The most frequent problems which met at the given patients during laparoscopic cholecystectomies, were heavy fibrosis and a sclerosis around Calo triangle that has been connected with a sharp or chronic inflammation, and also the expressed adhesive process which developed after the previous operations. At a number of patients the chronic cholecystitis was accompanied by the intensive adhesion, expressed fibrosis, and also presence of a considerable quantity of a cicatricial fabric round Calo's triangle. At performance laparoscopic cholecystectomies in difficult cases we adhered to principles of open surgery. Despite the serious technical complexities observed at 270 patients, use of the listed principles of technics of operative intervention has allowed to execute successfully at the majority of patients laparoscopic cholecystectomies. Perfection of technics of performance laparoscopic cholecyatectomies remains actual till our time. Use of modern methods of a hemostasis allows to improve considerably results of laparoscopic cholecyatectomies even in technically difficult cases. Nevertheless, if the operating surgeon is not assured of an exact arrangement of anatomic structures, it should pass to open operation for prevention of damage of biliary ducts and the vital bodies. Safety of laparoscopic operations should not be compromised at all.