

картини кардії після сеансу дилатації: наявності чи відсутності надривів слизової оболонки кардії. В кінці курсу ЕПКД виконували рентгенологічний контроль.

Після першого сеансу ЕПКД для попередження та лікування шлунково-стравохідного рефлюксу всім пацієнтам призначали антациди (альмагель-А, маалокс) на 10 днів та ППП (гасек, нольпаза, контролок) в дозі 20 мг 2 рази на день протягом 1 міс. Для купування больового синдрому призначали ін'єкційні спазмолітики (но-шпа, спазмалгон), знеболюючі препарати (кетолонг, кетанов, кеторолак).

Ефективність ПКД оцінювали за клінічними даними (дисфагія), результатами ГЕ (езофагостаз, розширення стравоходу, діаметр та прохідність кардії), по рентгенологічним дослідженням стравоходу (діаметр стравоходу, евакуація контрасту в шлунок, наявність газового міхура шлунка).

Результати та їх обговорення

У хворих I групи отримані результати зі стійким клінічним усуненням дисфагії у 230 (83,3%) хворих. Рецидив захворювання виявлено у 18 (6,5%) випадків, розрив кардії виник у 1 (0,4%) пацієнта, якому виконано оперативне втручання — зашивання розриву нижньої третини стравоходу, дуоденікція за Нісеном, дренування серозостія.

Після проведення двох сеансів ЕПКД у 62 (95,4%) хворих II групи відмічено значний позитивний результат лікування, у 3 (4,6%) випадках покращення відмічено після третього сеансу. Позитивний терапевтичний ефект вважався при покращенні клінічної картини (відсутність дисфагії), даних ГЕ (відсутність езофагостазу, збільшення отвору кардії, легка прохідність кардії для ендоскопу, розкриття кардії при інсуфляції повітрям), результатів рентгенологічного дослідження стравоходу та шлунка (зменшення діаметру стравоходу, вільна евакуація контрасту в шлунок, наявність газового міхура шлунка). У 1 (1,5%) хворого під час ЕПКД виникла перфорація стравоходу. В даному випадку лікування було консервативним, що включало призначення антибіотиків широкого спектру дії, ППП та проведення зонда для ентерального харчування в ДПК.

У 48 (73,8%) хворого після ЕПКД під час ендоскопії діагностовано незначні надриви слизової оболонки кардії, які не мали клінічного значення. Слід зазначити, що завдяки манометричному контролю, травматизація слизової оболонки у вигляді незначних надривів була прогнозованою, як правило, не мала істотного клінічного значення, однак завжди супроводилася ендоскопічним моніторингом та призначенням відповідних медикаментів.

Клінічні прояви гастроєзофагального рефлюксу (печію) після ендоскопічної ПКД відмічали 22 (33,8%) хворих, які успішно куповано антацидами та ППП. У 41 (63,1%) хворих після дилатації больовий синдром зберігався до 2 днів і легко піддавався терапії знеболюючими препаратами. Тривалість ліжко-дня у пацієнтів був наступним: в I групі в середньому 16±2,3 днів, в II групі — 8±2,1 днів.

41 (63,5%) пацієнтів після ЕПКД проходили контрольне обстеження в клініці 6, 12, 24 міс., що включало аналіз клінічних даних, гастроскопію та рентгенологічне дослідження. В період 12-24 міс. після ЕПКД скарги на дисфагію не відмічав жоден з пацієнтів, всі набрали у вазі (в середньому 7,5 кг); за даними рентгенологічного та ендоскопічного дослідження решидишу АК не відмічено. Через 24 міс. у 3 (4,6%) хворих відмічено дисфагію I ст., яка, за даними інструментальних методів діагностики, не потребувала повторної ендоскопічної корекції.

ЛАПАРОСКОПИЧЕСКАЯ ГЕРНИОПЛАСТИКА ПРИ ЛЕЧЕНИИ РЕЦИДИВНЫХ ПАХОВЫХ ГРЫЖ

Грубник В.В., Воротынцева К.О., Черномаз Р.В.

Хирургическое отделение, Одесский национальный медицинский университет, Одесская областная клиническая больница, Украина

Введение

Несмотря на внедрение новых методов пластики паховых грыж, таких как метод Лихтенштейна, с использование полипропиленовых сеток рецидивы после пластики паховых грыж встречаются достаточно часто и составляют 5-9% [2]. Поэтому выбор метода повторной операции после пластики паховых грыж с помощью полипропиленовых сеток является нерешенной до конца хирургической проблемой. Ряд авторов предлагает использовать при рецидивных грыжах преперитонеальную пластику по методу Стоппа [1-3]. Данная операция является достаточно эффективной в плане профилактики рецидивов, в тоже время представляет собой достаточно травматическое хирургическое вмешательство, сопровождающееся частым образованием гематом, сером и нагноением ран. Другим кардинально новым подходом к лечению рецидивных паховых грыж является использование лапароскопических методов герниопластики. В тоже время в литературе имеется мнение, что лапароскопические методики при рецидивных грыжах значительно сложнее в техническом плане, нежели при первичных и может сопровождаться высокой частотой рецидивов. Чтобы выяснить какой предпочтительнее метод использовать при лечении рецидивных паховых грыж в клинике проведено сравнительное рандомизированное исследование, целью которого было выяснение оптимального метода лечения рецидивных паховых грыж.

Материалы и методы

Сравнительное рандомизированное исследование проведено на 68 больных с рецидивными паховыми грыжами, которые оперировались в клинике с ноября 2009 года по декабрь 2010 года. Среди оперированных больных преобладали мужчины, их было 56, возраст больных был от 34 до 66 лет, средний возраст составил 46 лет. Рецидив после первой операции наступил у 40 пациентов после лапароскопической герниопластики, у остальных пациентов причинами рецидивов являлись технические нарушения при выполнении операции Лихтенштейна.

При поступлении в клинику всем пациентам проводилось тщательное клиническое и лабораторное обследование. В обязательном порядке всем пациентам проводилась УЗИ диагностика, зоны пахового канала, которая позволяла подтвердить наличие рецидива грыж. У 8 больных проведена КТ (компьютерная томография) малого таза, у 2 пациентов выполнена МРТ (магнитно-резонансная томография) малого таза. Данные исследования также подтвердили наличие рецидивных грыж. 28 пациентов (44,7%) кроме наличия грыжевого выпячивания предъявляли жалобы на выраженные боли в области пахового

Выводы

1. Покращення результатів лікування пацієнтів на ахалазію кардії залежить від своєчасної діагностики та вибору оптимальної тактики лікування.
2. Ендоскопічна пневмокардіодилатація є малоінвазивним, ефективним методом лікування ахалазії кардії і, при відсутності протипоказів, може використовуватись при різних стадіях захворювання.
3. Виконання пневмокардіодилатації під ендоскопічним контролем дозволяє скоротити період перебування хворих в стаціонарі (середній ліжко-день при ЕПКД 8±2,1 днів, при рентгенологічній ПКД — 16±2,3 днів) за рахунок зменшення кількості сеансів дилатації (при ЕПКД — 2-3 сеанси, при рентгенологічній ПКД — 5-10 сеансів).

Література

1. Allescher H.D., Storr M., Seige M. et al. (2001) Treatment of achalasia: botulinum toxin injection vs. pneumatic balloon dilatation. A prospective study with long-term follow-up. *Endoscopy* 33: 1007-1017
2. Anness V. (2006) Non-surgical treatment of esophageal achalasia. *World J. Gastroenterol.* 12: 5763-5766
3. Beckingham J.J. (2006) Achalasia of the cardia: dilatation or division? Is pneumatic balloon dilatation justifiable anymore? *Ann. R. Coll. Surg. Engl.* 88: 11-12
4. Bhatnagar M.S., Nanivadekar S.A., Sawant P. (1996) Achalasia cardia dilatation using polyethylene balloon (Rigiflex) dilators. *Indian J. Gastroenterol.* 15: 49-51
5. Boeckstaens G.E., Anness V., Varannes des S.B. et al. (2011) Pneumatic dilation versus laparoscopic Heller's myotomy for idiopathic achalasia. *N. Engl. J. Med.* 364: 1807-1816
6. Boztas G., Mungan Z., Ozdil S. et al. (2005) Pneumatic balloon dilatation in primary achalasia: the long-term follow-up results. *Hepatogastroenterology.* 52: 475-480
7. Dobruccai A., Erzin Y., Tuncer M. (2004) Long-term results of graded pneumatic dilatation under endoscopic guidance in patients with primary esophageal achalasia. *World J. Gastroenterol.* 10: 3322-3327
8. Eckardt V.F., Gockel I., Bernhard G. (2004) Pneumatic dilation for achalasia: late results of a prospective follow up investigation. *Gut.* 53: 629-633
9. Hulselmans M., Vanuytsel T., Degreef T. (2010) Long-term outcome of pneumatic dilation in the treatment of achalasia. *Clinical Gastroenterology and Hepatology.* 8: 1: 30-35
10. Katz P.O., Gilbert J., Castell D.O. (1998) Pneumatic dilation is effective long-term treatment for achalasia. *Dig. Dis. Sci.* 43: 9: 1973-1977
11. Khan A.A., Shah S.W.H., Alam A., Butt A.K. (2005) Sixteen years follow up of achalasia: A prospective study of graded dilatation using Rigiflex balloon. *Dis. Esophagus.* 18: 41-45
12. Kroupa R., Hep A., Dolina J. et al. (2010) Combined treatment of achalasia — botulinum toxin injection followed by pneumatic dilatation: long-term results. *Dis. Esophagus.* 23: 2: 100-105
13. Neumann G., Samani U., Nas S. (1992) A new endoscopic technique for introducing pneumatic dilators in patients with achalasia. *Gastrointest. Endosc.* 38: 598-599
14. Richter J.E. (1999) Surgery or pneumatic dilatation: a head-to-head comparison. Now are all the questions answered? *Gastroenterology.* 97: 1340-1341
15. Vaezi M.F., Richter J.E., Wilcox C.M. (1999) Botulinum toxin versus pneumatic dilatation in the treatment of achalasia: a randomised trial. *Gut.* 44: 231-239
16. Vela M.F., Vaezi M.F. (2003) Cost-assessment of alternative management strategies for achalasia. *Expert. Opin. Pharmacother.* 4: 2019-2025
17. Vela M.F., Richter J.E., Wachsberger D. et al. (2004) Complexities of managing achalasia at a tertiary referral centre: use of pneumatic dilatation, Heller myotomy, and botulinum toxin injection. *Am. J. Gastroenterol.* 99: 1029-1036
18. Zerbib F., Thietot V., Richey F. et al. (2006) Repeated pneumatic dilations as long-term maintenance therapy for esophageal achalasia. *Am. J. Gastroenterol.* 101: 4: 692-697

канала, которые усиливались при физической нагрузке. У 8 пациентов боли отдавали в мошонку и в яичко со стороны рецидивной грыжи. Эти пациенты дополнительно обследовались урологом для исключения сопутствующей урологической патологии. У 7 пациентов имелась аденома предстательной железы без существенных нарушений выделения мочи. 16 пациентов страдали хроническим простатитом. Перед выполнением операции больным разъясняли различные методики, с помощью которых можно было вылечить рецидивные паховые грыжи после чего пациенты подписывали согласие на участия в рандомизированном исследовании. Рандомизация проводилась слепым методом ни хирург, ни пациент не знали до операции каким способом будет выполнена пластика пахового канала. В день операции сообщалось по какой методике будет выполнено вмешательство и операцию производили опытные хирурги.

Лапароскопическая пластика грыж выполнялась после наложения пневмоперитонеума до 12 мм рт.ст. с использованием 3 троакаров. Первый 10 мм троакар вводился в области пупка, два 5 мм троакара в правую и левую подвздошные области. Брюшина над грыжевым дефектом отсепарировалась. Выделяли грыжевой мешок, который старались отделить от элементов семенного канатика. В обязательном порядке из грыжевого канала извлекалась липома, сопровождающая грыжевой мешок. В группе I (32 пациентам) была выполнена лапароскопическая герниопластика по методике TAPP с использованием обычных полипропиленовых сеток, которые фиксировали к тканям пахового канала такерами. В группе II (36 пациентам) выполнили лапароскопическую пластику TAPP с использованием сеток с нитиловым каркасом. Пластика грыжевого дефекта производилась с помощью сетки с нитиловым каркасом, подобранной по индивидуальному размеру пациента. Данные сетки не требовали дополнительной фиксации такерами, т.к. учитывая их форму они упирались краями в ткани, контурно повторяя анатомию пахового канала. Затем над сеткой с нитиловым каркасом восстанавливали целостность париетального листка брюшины. Для этого такры не использовали, а производили сшивание листков брюшины с помощью непрерывной викриловой нити с интракорпоральным завязыванием узлов.

В раннем послеоперационном периоде учитывали выраженность болевого синдрома, воспалительную реакцию тканей, нарушение мочеиспускания. Фиксировались также и все другие осложнения. После операции пациенты наблюдались в течение 18 месяцев. При обследовании в отдаленные сроки после операции производили как клинические, так и инструментальные методы обследования (УЗИ диагностику) для выявления возможного рецидива грыж. Для сравнения полученных данных использовались методы непараметрической медицинской статистики [4,5].

Таблица 1. Результаты операции

	Группа I, (n=32)	Группа II, (n=36)	P, value
Средняя длительность операции (мин.)	56±18	38±7	<0,05
Время через которое пациенты смогли вставать с постели (часы)	24	12	<0,05
Длительность нахождения в стационаре (часы)	24-48	12-18	<0,05
Время возвращения к обычным физическим нагрузкам (дни)	7-10	4-6	<0,05

Таблица 2. Послеоперационные осложнения

	Группа I, (n=32)	Группа II, (n=36)	P, value
Отек мошонки	3	1	<0,05
Гематома	5	1	<0,05
Серома	2	0	<0,05
Грыжеподобное выпячивание	4	0	<0,01
Легкая болезненность	5	2	<0,05
Тяжелый болевой синдром	2	0	<0,05

Результаты и обсуждения

Лапароскопическая методика TAPP выполнена у 68 пациентов, причем ни в одном случае не потребовалась конверсия. Длительность операции составила в группе I 56 ± 18 минут в группе II 38 ± 7 минут (таблица 1). Средняя длительность лапароскопической операции была 43 ± 7 минут. Серьезных интраоперационных осложнений не наблюдалось в обеих группах больных. В раннем послеоперационном периоде небольшой отек мошонки наблюдался у 7 пациентов группы I. После лапароскопической герниопластики с использованием сеток с нитиловым каркасом болевой синдром был выражен на 40-50% меньше. Вставать с постели и ходить больные начинали на следующее утро после операции, выписывались из стационара на вторые-третьи сутки. В среднем количество дней нахождения в стационаре составило $2,3 \pm 1,1$ дней (таблица 1).

Практически все больные были удовлетворены ранними результатами операции. Трое пациентов из группы I обратились с жалобами на умеренные боли в области пахового канала через 7-10 дней после вмешательства, при выполнении УЗИ исследования была выявлена небольшая гематома между сеткой и брюшиной. Больным была назначена противовоспалительная терапия, после чего у всех гематома рассосалась в сроки от 3 до 5 недель. При изучении отдаленных результатов у одного пациента группы I был выявлен рецидив грыжи и отсутствовал у пациентов группы II. По данным УЗИ у 67 пациентов четко прослеживался сетчатый трансплантат и не выявлялось выхождение органов брюшной полости в паховый канал. В тоже время, поскольку пациенты предъявляли беспокойство в плане наличия рецидива грыжи, им выполнена КТ малого таза, которая не подтвердила наличия рецидива грыжи. Умеренные болевые ощущения в отдаленные сроки после операции в паховой области отмечали 5 пациентов группы I (17,8%).

При сравнении двух рандомизированных групп пациентов, которым выполнялась лапароскопическая герниопластика с использованием различных сетчатых трансплантатов по поводу рецидивных паховых грыж нами выявлено отчетливое преимущество лапароскопических операций с использованием сеток с нитиловым каркасом.

НОВЫЙ МЕТОД ЛАПАРОСКОПИЧЕСКОЙ ПЛАСТИКИ БОЛЬШИХ И ГИГАНТСКИХ ГРЫЖ ПИЩЕВОДНОГО ОТВЕРСТИЯ ДИАФРАГМЫ

Грубник В.В., Малиновский А.В.

Кафедра хирургии № 1, Одесский национальный медицинский университет, Украина

Введение

Результаты лапароскопических операций при больших (с диаметром грыжевого дефекта 5-8 см) и гигантских (диаметром более 8 см) грыж пищеводного отверстия диафрагмы (ГПОД) остаются очень актуальным вопросом. Во-первых, по данным литературы сама возможность выполнения лапароскопической пластики не превышает 80% [8]. Следовательно, большое число больных продолжает оперироваться открытым доступом, с частотой послеоперационных осложнений около 8% [8]. Поэтому усовершенствование лапароскопических операций при таких грыжах является важной задачей. Во-вторых, после лапароскопической пластики больших и гигантских ГПОД частота анатомических рецидивов по результатам крупного мета-анализа составляет 25,5% [11]. В некоторых обзорах литературы частота рецидивов достигает 40% [2,3,13]. Значит, необходимо разработать метод пластики, характеризующийся минимальным процентом рецидивов. Мы считаем, что такой метод должен как минимум отвечать концепции ненапряжной пластики. В-третьих, хотя наилучшие результаты в плане рецидивов получены при использовании жестких полипропиленовых трансплантатов, в т.ч. при циркулярной пластике, частота пищеводных осложнений в виде стойкой дисфагии, рубцевания и аррозии пищевода достигает 10-15% [4,12,13]. Естественно, оптимальный метод пластики должен исключать эти тяжелые осложнения.

Поэтому целью настоящего исследования была разработка принципиально нового трансплантата для пластики больших и гигантских ГПОД для уменьшения частоты рецидивов и развития пищеводных осложнений, отработка техники оперативного вмешательства, оценка безопасности данной методики и ближайших анатомических и функциональных результатов.

Материалы и методы

В 2010-2011 гг. сотрудниками кафедры хирургии №1 Одесского национального медицинского университета, имеющими опыт более 1500 лапароскопических антирефлюксных операций, было выполнено 15 операций по новой методике. Оперированы были пациенты с большими и гигантскими ГПОД II и III типов (параэзофагеальные и смешанные). Средний диаметр грыжевого дефекта составил 10 см (8-15). У подавляющего большинства пациентов имело место истончение ножек диафрагмы или практически полная их атрофия. Эти факторы являлись показанием к использованию данного метода. Средний возраст пациентов составил 46 лет (45-60).

Техника операции

Операция заключалась в выделении краев грыжевого дефекта с иссечением грыжевого мешка, извлечении желудка из заднего средостения, параэзофагеальной медиастинальной диссекцией, с последующей пластикой пищеводного отверстия диафрагмы (ПОД)

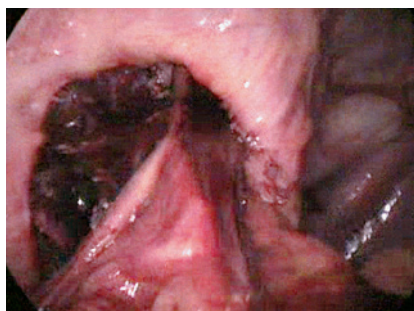


Рис. 1
Грыжевой дефект до пластики.




Рис. 2
Облегченный политетрафлюорэтиленовый трансплантат с периферическим нитиловым каркасом для пластики пищеводного отверстия диафрагмы.

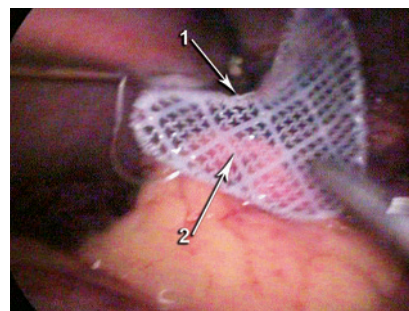


Рис. 3
Трансплантат расправлен и готов к фиксации. 1 — Периферический нитиловый каркас. 2 — Политетрафлюорэтиленовая облегченная сетка.

При определении частоты ранних и поздних осложнений нами выявлено статистически достоверно ($p < 0,01$) меньшее число осложнений после лапароскопической операции TAPP группы II, чем после лапароскопической операции TAPP группы I (таблица 2). Но наиболее существенным по нашему мнению явился тот факт, что после лапароскопических вмешательств с сетками с нитиловым каркасом не было рецидива грыж, в то время как операций с использованием полипропиленовых сеток частота рецидивов составила 3,2%.

Выводы

Операции TAPP с использованием сеток с нитиловым каркасом без фиксации являются намного более эффективными в плане хронического болевого синдрома и частоты возникновения рецидивов грыж. Прелесть данных сеток заключается в отсутствии сморщивания их в послеоперационном периоде, что и является причиной отсутствия рецидивов. Учитывая, полученные данные мы пришли к заключению, что лапароскопическая пластика с использованием сеток с нитиловым каркасом является одним из лучших методов лечения рецидивных паховых грыж.

Литература

1. Грубник В.В., Лосев А.А., Баязитов Н.Р. и соавт. (2001) Современные методы лечения брюшных грыж. 280
2. Amid P.K. (2003) The Lichtenstein repair in 2002: an overview of causes of recurrence after Lichtenstein tension-free hernioplasty. *Hernia*. 7:13-16
3. Elsebae M.M., Nasr M., Said M. (2008) Tension-free repair versus Bassini technique for strangulated inguinal hernia: a controlled randomized study. *Int. J. Surg.* 6: 302-305
4. Kurzer M., Belsham P.A., Kark A.E. (2002) Prospective study of open preperitoneal mesh repair for recurrent inguinal hernia. *Br. J. Surg.* 89: 90-93
5. Vironen J., Nieminen J., Eklund A., Paavolainen P. (2006) Randomized clinical trial of Lichtenstein patch or prolene hernia system for inguinal hernia repair. *Br. J. Surg.* 93: 33-39

разработанным сетчатым трансплантатом (рис. 1). Техника мобилизации подробно описана в наших предыдущих работах [1-3]. У всех пациентов после расширенной параэзофагеальной медиастинальной диссекции удалось достичь длины абдоминального отдела пищевода как минимум 3 см. Трансплантат разработан нами совместно с фирмой *Minnesota medical development, Inc.* (США) и защищен патентом Украины №66397. Трансплантат представляет собой политетрафлюорэтиленовую (ПТФЭ) сетку треугольной формы с вырезкой для пищевода размером 5×6 или 6×7 см, натянутую на нитиловую рамку с памятью формы (рис. 2). Нитиловая рамка обеспечивает надежный каркас, позволяющий выполнить истинную ненапряжную пластику и при этом избежать деформации трансплантата. С другой стороны такой каркас позволяет легко ввести трансплантат через 10-мм троакар, согнув его в «трубочку» и восстановить его первоначальную форму в брюшной полости (рис. 3). Трансплантат фиксируется к обеим ножкам диафрагмы (или краям грыжевого дефекта в случаях атрофии ножек) позади пищевода 3-5 узловыми нерассасывающимися швами (рис. 4; рис. 5). Способ установки трансплантата также защищен патентом Украины №66399.

Результаты

Трансплантат установлен успешно во всех случаях. Среднее время постановки трансплантата составило 20 минут (15-30). Уровень болевого синдрома после операции не превышал таковой при использовании стандартной методики, что оценивалось по визуальной аналоговой шкале. При оценке ближайших результатов с использованием опросников, рентгенологического и эндоскопического исследования спустя 4-12 месяцев признаков рецидивов и рубцового сужения пищевода не было ни в одном случае. Рентгенологическое исследование проводилось в виде трехмерной рентгеноскопии с исследованием в положении Тренделенбурга. При этом не только определялось соотношение пищевода-желудочного перехода и фундопликационной манжетки с диафрагмой, но и позиция рентгенконтрастного трансплантата относительно этих структур (рис. 6).

Обсуждение

В настоящее время многими работами, в т.ч. двумя проспективными рандомизированными исследованиями III фазы доказано, что при больших и гигантских ГПОД обеспечить небольшой процент рецидивов можно только с помощью сетчатого трансплантата [5,6]. Уже более 10 лет ведутся поиски оптимального трансплантата и способа его фиксации. Как уже указывалось выше, наименьшим процентом рецидивов характеризуются жесткие полипропиленовые и полиэстеровые трансплантаты [4,13]. Однако они часто вызывают пищеводные осложнения, поэтому их в последнее время стараются не использовать [4,12]. Наименьшим процентом или в ряде работ даже отсутствием пищево-