

## РОЛЬ ЛАПАРОСКОПИЧЕСКОЙ ФУНДОПЛИКАЦИИ В ЛЕЧЕНИИ ПИЩЕВОДА БАРРЕТТА

Грубник В.В., Иляшенко В.В., Грубник В.В., Сергеева А.С.

Одесский национальный медицинский университет, кафедра хирургии №1, г. Одесса, Украина

Пищевод Барретта (ПБ) составляет около 6% из всех заболеваний ЖКТ. Ежегодный риск развития аденокарциномы у больных ПБ составляет 0,5%.

**Цель работы.** Изучение роли лапароскопической фундопликации (ЛФ) в комплексном лечении больных с ПБ.

**Материалы и методы:** за 2012-2013 годы под наблюдением было 17 больных с ПБ (11 мужчин и 6 женщин) в возрасте от 38 до 69 лет. Исследование было проспективным. Все больные были разделены на две группы: больные 1 группы, состоявшей из 7 человек, получали эндоскопическое лечение в виде эндоскопической абляции (ЭА) слизистой пищевода с помощью аргоно-плазменной коагуляции. 2 группа состояла из 10 пациентов. Им выполнялась ЭА измененной слизистой пищевода с помощью аргоно-плазменной коагуляции по Ниссену. Все больные имели аксиальные грыжи пищеводного отверстия диафрагмы 1-2 степени.

**Результаты.** Гастроэнтерологический индекс качества жизни был достоверно выше у 2 группы больных. Индекс *DeMeester* у больных 1 группы через 12-18 месяцев после эндоскопического лечения был в 8-15 раз выше нормы. Больные 1 группы продолжали жаловаться на изжогу и дисфагию, несмотря на медикаментозное лечение.

Больные 2 группы, перенесшие фундопликацию по Ниссену с последующей ЭА измененной слизистой пищевода в отдаленные сроки после операции чувствовали себя значительно лучше, нежели больные 1 группы. Из 10 больных 2 группы у 8 индекс *DeMeester* был в пределах нормы, у 2-х больных индекс *DeMeester* был в 2-3 раза выше нормы. Рецидив ПБ был выявлен только у одного больного после ЛФ.

**Выводы.** ЭА слизистой пищевода у больных с ПБ с помощью аргоно-плазменной коагуляции является достаточно эффективным методом лечения больных с ПБ. Комплексное лечение больных с ПБ должно включать как ЭА измененной слизистой пищевода, так и лапароскопическую фундопликацию по Ниссену.

## ЛАПАРОСКОПИЧЕСКАЯ ПЛАСТИКА ГРЫЖ ПИЩЕВОДНОГО ОТВЕРСТИЯ ДИАФРАГМЫ: ОТДАЛЕННЫЕ РЕЗУЛЬТАТЫ И НОВАЯ КЛАССИФИКАЦИЯ

Грубник В.В., Малиновский А.В., Ковальчук П.И.

Одесский национальный медицинский университет, г. Одесса, Украина

**Введение.** После пластики больших и гигантских грыж пищеводного отверстия диафрагмы частота рецидивов достигает 42%. Аллопластика снижает процент рецидивов, но несет риск пищеводных осложнений.

**Цель исследования.** Анализ отдаленных результатов различных методик лапароскопической пластики грыж пищеводного отверстия диафрагмы в зависимости от площади пищеводного отверстия диафрагмы (ППОД) и на основании этого разработка новой классификации.

**Материалы и методы.** Проанализированы результаты 787 операций (фундопликация — только по Ниссену). Пациенты были разделены на 3 группы в зависимости от HSA. I группа — 343 пациентов с ППОД < 10 см<sup>2</sup> (малые грыжи), которым выполнялась круорография. II группа — 358 пациентов с ППОД 10-20 см<sup>2</sup> (большие грыжи), которым выполнялась как круорография (Подгруппа А) или аллопластика (Подгруппа Б). В этой подгруппе использовалась либо *on-lay* пластика полипропиленовой сеткой *ProleneO*, либо оригинальная методика *sub-lay* пластики облегченной частично рассасывающейся сеткой *UltraproO*. Ключевым моментом пластики является расположение трансплантата треугольной формы позади ножек диафрагмы так, чтобы его край не контактировал с пищеводом, с последующей круорографией, закрывающей трансплантат (рис. 1, 2). III группа — 86 пациентов с ППОД > 20 см<sup>2</sup> (гигантские грыжи), которым выполнялась только аллопластика. Эта группа была разделена на подгруппы, как и II группа.

**Результаты.** В I группе было 3,5% больных с рецидивами и 1,9% больных с дисфагией. В группе II было 7,1% больных с рецидивами и 6,5% больных с дисфагией. Сравнивая рецидивы в I группе с II подгруппой II группы, мы получили достоверные отличия в пользу I группы. Сравнивая рецидивы между подгруппами II группы мы получили достоверные отличия в пользу подгруппы В. Оригинальная методика по сравнению с пластикой полипропиленовым трансплантатом уменьшает частоту дисфагии. В группе III было 19% больных с рецидивами и 8,8% больных с дисфагией. Сравнение между подгруппами III группы дало результаты аналогичные II группе. Факторный анализ соотношения HSA и частоты рецидивов в группах и подгруппах показал, что выбранные пограничные уровни (10 и 20 см<sup>2</sup>) для разделения грыж на 3 класса четко соответствуют резкому увеличению частоты рецидивов в каждом из классов (рис. 3, 4).

### Выводы.

1. Анализ отдаленных результатов обосновывает новую классификацию.
2. Мы рекомендуем измерять ППОД и использовать соответствующую классификацию.
3. Оптимальным методом пластики малых грыж является круорография.
4. При больших грыжах оригинальная методика *sub-lay* пластики облегченной частично рассасывающейся сеткой представляется наилучшей.

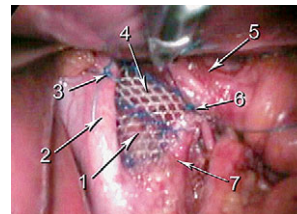


Рис. 1. Первый слой пластики пищеводного отверстия диафрагмы по оригинальной методике: 1 — пищеводное отверстие диафрагмы, 2 — правая ножка диафрагмы, 3 — узловой шов, фиксирующий трансплантат к правой ножке диафрагмы, 4 — сетчатый трансплантат, 5 — пищевод, 6 — узловой шов, фиксирующий трансплантат к левой ножке диафрагмы, 7 — левая ножка диафрагмы.

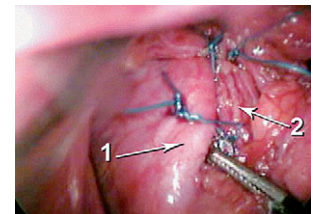


Рис. 2. Второй слой пластики пищеводного отверстия диафрагмы по оригинальной методике: 1 — правая ножка диафрагмы, 2 — левая ножка диафрагмы, полностью фиксирующая к правой с полным закрытием трансплантата.

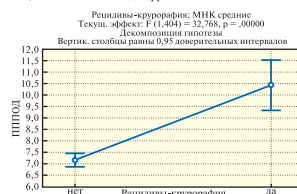

Рис. 3. Диаграмма факторного анализа, отражающая пороговый уровень ППОД — более 9,4 см<sup>2</sup>, по достижении которого достоверно увеличивается частота рецидивов при круорографии.

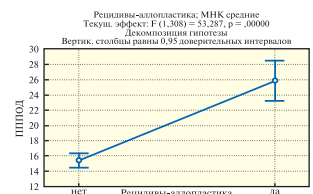

Рис. 4. Диаграмма факторного анализа, отражающая пороговый уровень ППОД — более 22,7 см<sup>2</sup>, по достижении которого достоверно увеличивается частота рецидивов при аллопластике.

5. При гигантских грыжах оригинальная методика дает результаты, соответствующие литературе, но эти результаты требуют улучшения.

## МАЛОИНВАЗИВНЫЕ МЕТОДЫ ЛЕЧЕНИЯ БОЛЬНЫХ С КРОВОТЕЧЕНИЕМ ПРИ ПОРТАЛЬНОЙ ГИПЕРТЕНЗИИ ОБУСЛОВЛЕННОЙ ЦИРРОЗОМ ПЕЧЕНИ

Грубник Ю.В., Юзвак А.Н., Фоменко В.А., Грубник В.Ю.

Одесский национальный медицинский университет, г. Одесса, Украина

Лечение больных с кровотечением из варикозно-расширенных вен при портальной гипертензии обусловленной циррозом печени является актуальной и сложной задачей современной гепатологии. По данным литературы летальность при первом кровотечении достигает 45-50%, а при повторных кровотечениях из варикозно-расширенных вен достигает 80-90%.

Поэтому, внедрение в повседневную практику новых методов остановки кровотечений, на фоне проведения гепатотропной терапии является актуальным у больных с циррозом печени.

**Методы и материалы.** Нами проанализировано лечение 370 больных с кровотечением из варикозно-расширенных вен пищевода обусловленных циррозом печени. Причиной цирроза печени у 220 больных был перенесенный гепатит В и С, у 110 больных злоупотребление алкоголем, у 40 больных был вызван другими причинами. Возраст пациентов был от 26 до 79 лет, мужчин было 68%, женщин 32%. Степень тяжести цирротического процесса оценивали по классификации *Child Pugh*. Больных со стадией цирроза *Child Pugh A* было 140, В — 130, С — 100. Кровотечение тяжелой степени было в 126 случаях, средней — в 171, легкой степени — в 73. Из 280 пациентов 296 больным произведен эндоскопический гемостаз. У 140 пациентов было выполнено эндоскопическое склерозирование, у 131 эндоскопическое лигирование, а у 20 больных эндоскопическое plombирование фибриновым клеем, 5 больным было произведено постановка стента.

У 107 больных с циррозом печени и портальной гипертензией нами была использована эндоваскулярная эмболизация селезеночной артерии в различных вариантах редукции кровотока.

У 42-х пациентов, нами проводилась лапароскопическая деваскуляризация, проксимального отдела желудка и абдоминальной части пищевода, заключающаяся в прошивании сосудов питающих абдоминальную часть пищевода, пересечение и коагуляцию коротких сосудов желудка, клипирование левой желудочковой артерии и вены.

В 15 случаях после остановки кровотечения нами производилось лапароскопическая имплантация обогащенной тромбоцитами плазмы (ОТП) в участки печени с наиболее выраженным циррозом. Данная методика была опробована на 87 крысах и показала высокую эффективность в обратном развитии процесса фиброза печени.

**Результаты.** Анализируя полученные данные, следует отметить, что при применении эндоскопического локального гемостаза у 296 больных эффективно остановить кровотечение нам удалось в 81%. Летальность ввиду неэффективности локального гемостаза наблюдалась в 19% — 56 случаев. Наиболее эффективным методом остановки кровотечения явилось эндоскопическое лигирование и варикозно-расширенных вен пищевода и стентирование.

Нами проанализированы результаты лечения на протяжении трех лет у 143 больных, которым произведен только эндоскопический гемостаз и консервативная терапия. Рецидив кровотечений в этой группе наблюдался у 63 больных (44%), из которых умерло 21 (33%).

Проанализированы результаты лечения в течение трех лет у 26 из 48 больных, которым произведена лапароскопическая лигирование вен пищевода и кардинального отдела желудка. Рецидивов кровотечения в этой группе не было. Умер один больной от печеночной недостаточности.

После рентгенэндоваскулярной эмболизации прослежены результаты у 67 больных. Умерло по причине рецидивов кровотечения 5 больных.