

УДК 616.717.4-089.843

СУХИН Ю.В., ПАВЛИЧКО Ю.Ю.

Одесский национальный медицинский университет

## РЕЗУЛЬТАТЫ ЛЕЧЕНИЯ БОЛЬНЫХ С МНОГОФРАГМЕНТАРНЫМИ ПЕРЕЛОМАМИ ПРОКСИМАЛЬНОГО ОТДЕЛА ПЛЕЧЕВОЙ КОСТИ ПУТЕМ ПРИМЕНЕНИЯ ФИКСАТОРА ОРИГИНАЛЬНОЙ КОНСТРУКЦИИ

**Резюме.** В данной статье описываются результаты лечения переломов проксимального отдела плечевой кости разработанным на кафедре травматологии и ортопедии фиксатором оригинальной конструкции. Данный фиксатор позволяет проводить фиксацию костных отломков проксимального отдела плечевой кости с учетом особенности кровоснабжения, малоинвазивно и стабильно, что дает возможность больным приступить к ранней разработке движений в плечевом суставе и избежать таких осложнений, как контрактура сустава.

**Ключевые слова:** проксимальный отдел плечевой кости, переломы.

### Введение

Переломы проксимального отдела плечевой кости составляют примерно 5 % от всех переломов и являются, таким образом, одними из наиболее частых повреждений скелета [1]. Встречаемость таких переломов достигает 75–100 случаев на 100 000 населения в год [2]. Если у молодых пациентов повреждения происходят, как правило, в результате высокоэнергетичной травмы и представлены чаще многофрагментарными переломами, то у пожилых они возникают в результате не прямой травмы при незначительном воздействии внешних сил на фоне имеющегося остеопороза. В 75 % случаев переломы проксимального отдела плечевой кости возникают у пациентов в возрасте старше 60 лет, при этом у женщин они встречаются в 2–3 раза чаще, чем у мужчин, а неудовлетворительные результаты у больных старше 60 лет наблюдаются до 80 % случаев [3].

Вышесказанное объясняет растущее внимание травматологов к данной патологии, разработку новых методов хирургического лечения и имплантатов [4, 5].

Важное влияние на результаты лечения оказывает сосудистая анатомия головки плеча. Основным источником кровоснабжения головки является *a. circumflexa humeri*, которая отдает ветви, внедряющиеся в головку в области анатомической шейки. Эта артерия обеспечивает кровоснабжение головки плечевой кости.

Из-за такого типа артериального кровоснабжения переломы, проходящие по линии анатомиче-

ской шейки, могут приводить к дeваскуляризации головки и ее аваскулярному некрозу.

В последние десятилетия показания к применению хирургических методов лечения при переломах проксимального отдела плечевой кости значительно расширились. Это произошло благодаря как улучшению хирургической техники (более широкое применение минимально инвазивных вмешательств), так и появлению новых имплантатов.

Для фиксации переломов проксимального отдела плечевой кости предложено значительное количество металлоконструкций, применение которых позволяет достичь определенной стабильности фрагментов и в различной мере ускорить процесс реабилитации пациентов.

Основными требованиями к оперативному лечению переломов продолжают оставаться стабильность остеосинтеза как наиболее важное условие репаративного остеогенеза и минимальное усугубление посттравматических расстройств микроциркуляции поврежденной кости во время операции.

Результаты лечения переломов проксимального отдела плечевой кости не всегда бывают удовлетворительными из-за трудностей восстановления анатомической целостности кости и невозможности стабильной фиксации. При накостном остеосинтезе невозможно наложить пластину без повреждения передней ветви огибающей артерии, которая несет в себе 75 % питания головки, если на момент травмы повреждена задняя огибающая артерия, то головка остается аваскулярной.

Цель работы: оценить результаты лечения многофрагментарных переломов проксимального отдела плечевой кости после применения фиксатора оригинальной конструкции.

## Материал и методы

Нами проведено оперативное лечение 18 больных с многофрагментарными переломами проксимального отдела плечевой кости, находившихся на лечении в ГКБ № 11 г. Одессы.

Всем больным применялся фиксатор оригинальной конструкции, разработанный на кафедре травматологии и ортопедии ОНМедУ.

В основу фиксатора поставлены интрамедуллярный стержень и компрессирующая пластина, которая фиксируется в проксимальной части стержня. Данный фиксатор разработан с учетом особенностей кровоснабжения проксимального отдела плечевой кости и позволяет малоинвазивно и стабильно фиксировать костные отломки.

Возраст пострадавших составил от 28 до 58 лет. Женщин было 10, мужчин — 8.

Согласно классификации по Neeg, отмечался трехфрагментарный перелом проксимального отдела плечевой кости на уровне хирургической шейки с отрывом большого бугорка у 12 пациентов, четырехфрагментарный перелом проксимального отдела плечевой кости на уровне хирургической шейки со смещением отломков — у 3 больных, двухфрагментарный перелом проксимального отдела плечевой кости на уровне хирургической шейки со смещением отломков — у 3 пострадавших.

Всем больным при поступлении выполнялась иммобилизация повязкой типа Дезо без предварительной попытки одномоментной ручной репозиции. После тщательного клинико-рентгенологического обследования в сроки до 3 дней нами выполнялась операция: открытая репозиция, металлоостеосинтез перелома проксимального отдела плечевой кости фиксатором оригинальной конструкции. Иммобилизация верхней конечности в послеоперационном периоде проводилась при помощи косыночной повязки.

Разработку движений в плечевом суставе начинали на следующий день после операции, в положении больного стоя, снимали косыночную повязку и выполняли активные движения в локтевом и лучезапястном суставах. Через 3 дня после операции при наклоне туловища вперед производили качательные движения в плечевом суставе.

С 1-й недели под контролем врача-методиста производили пассивное отведение, разгибание, сгибание и ротацию в плечевом суставе. Назначали массаж верхней конечности, надплечья, магнитотерапию и УВЧ.

После 3 недель приступали к активным движениям в плечевом суставе во всех плоскостях. Пассивные движения в плечевом суставе в максимальном объеме должны проводиться до полного восстановления функции мышц вращающей ман-

жеты, так как, по нашим исследованиям, последние восстанавливаются до года с момента операции.

## Результаты и их обсуждение

Результаты лечения больных с переломами проксимального отдела плечевой кости оценивали по шкале Neeg (1970). Это позволило нам провести сравнительную оценку собственных результатов лечения больных с переломами проксимального отдела плеча с результатами лечения аналогичных больных в различных клиниках. Данная шкала представляет собой стобальную систему оценки состояния пациентов по следующим критериям: болевой синдром — от 0 до 35 баллов, функция верхней конечности — от 0 до 30 баллов, амплитуда движений в плечевом суставе — от 0 до 25 баллов и наличие анатомических изменений в проксимальном отделе плечевой кости — от 0 до 10 баллов.

Отличными результатами лечения являлась сумма баллов от 90 до 100, удовлетворительными — от 80 до 89, неудовлетворительными — от 70 до 79, плохими — менее 70 баллов. Используя оценочную шкалу Neeg, к хорошим результатам относили «отличные» и «удовлетворительные», а к плохим — «неудовлетворительные» и «плохие».

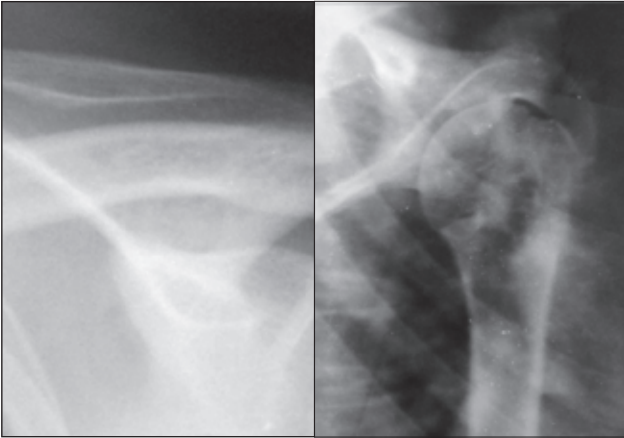
У 5 прооперированных нами больных отмечены отличные результаты, у 12 больных — удовлетворительные, неудовлетворительные — у 1 больного (техническая ошибка — высокая посадка фиксатора, что привело к ограничению отведения). Используя оценочную шкалу Neeg, к хорошим результатам относили «отличные» и «удовлетворительные», а к плохим — «неудовлетворительные» и «плохие».

*Клинический пример.* Больная К., 36 лет, находилась на стационарном лечении в ГКБ № 11 г. Одессы с диагнозом «четырёхфрагментарный перелом проксимального отдела левой плечевой кости на уровне анатомической шейки». Больной произведена операция: открытая репозиция, синтез проксимального отдела плечевой кости фиксатором оригинальной конструкции.

Больная приступила к разработке движений в плечевом суставе на 3-й день после операции под контролем врача-методиста. Функциональный результат — через 6 мес. со дня операции.

## Выводы

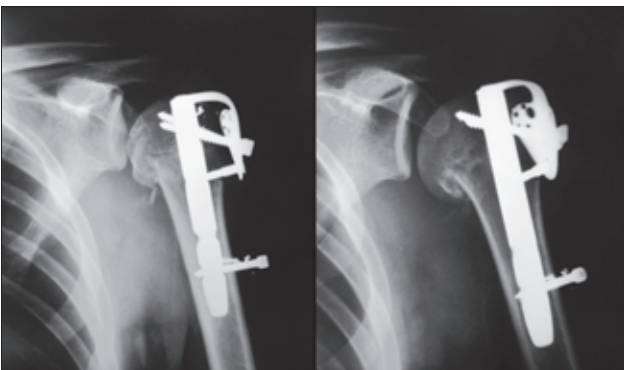
1. Предложенный оригинальный фиксатор позволяет малоинвазивно и стабильно фиксировать многофрагментарные переломы проксимального отдела плечевой кости.
2. Стабильная и малоинвазивная техника фиксации отломков проксимального отдела плечевой кости фиксатором оригинальной конструкции позволяет начать реабилитацию пациента на следующий день после операции.
3. Применение фиксатора оригинальной конструкции и комплекс реабилитационных мероприятий позволили получить в 98 % случаев хорошие результаты лечения.



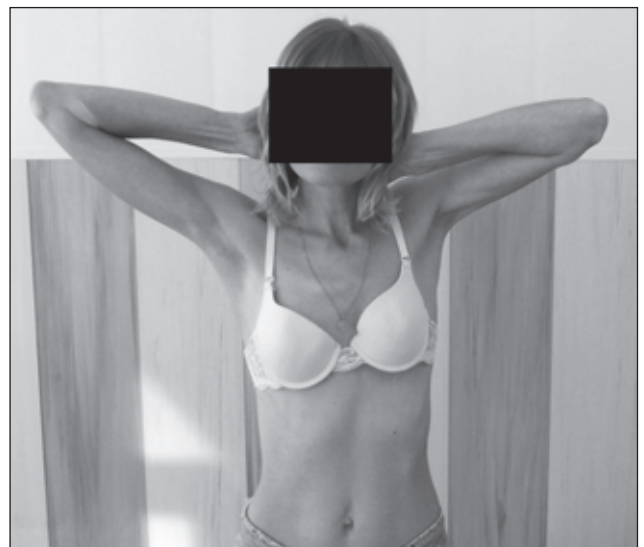**А) Б)**  
**Рисунок 1. Фотоотпечаток рентгенограммы больной К., 36 лет, при поступлении**



**Рисунок 5. Внутренняя ротация**



**А) Б)**  
**Рисунок 2. Фотоотпечаток рентгенограммы больной К., 36 лет, после операции**



**Рисунок 6. Наружная ротация**



**Рисунок 3. Отведение**



**Рисунок 4. Сгибание**



**Рисунок 7. Разгибание**

## Список литературы

1. Hessmann M.H., Rommens P.M. *Osteosynthesetechniken bei proximalen Humerusfrakturen // Chirurg.* — 2001. — Band 72. — S. 1235-1245.
2. Bengner U. *Changes in the incidence of fracture of the upper end of the humerus during a 30-year period // Clin. Orthop.* — 1988. — Vol. 231. — P. 179-182.
3. Сухин Ю.В. *К вопросу лечения переломовывиха проксимального отдела плечевой кости // Mat. Congr. V al ortop.-traumat. din rep. Moldova.* — Chisinau, 2001. — S. 52-53.
4. Loitz D., Reilmann *Frakturen des Humeruskopfes // Chirurg.* — 2001. — Band 72. — S. 1514-1529.
5. Ruedi T.P., Murphy W.M. *AO Principles of Fracture Management // Thieme.* — 2001. — P. 274-293.

Отримано 18.06.12 □

Сухин Ю.В., Павличко Ю.Ю.  
Одеський національний медичний університет

Sukhin Yu.V., Pavlichko Yu.Yu.  
Odessa National Medical University, Odessa, Ukraine

### РЕЗУЛЬТАТИ ЛІКУВАННЯ ХВОРИХ ІЗ БАГАТОФРАГМЕНТАРНИМИ ПЕРЕЛОМАМИ ПРОКСИМАЛЬНОГО ВІДДІЛУ ПЛЕЧОВОЇ КІСТКИ ШЛЯХОМ ВИКОРИСТАННЯ ФІКСАТОРА ОРИГІНАЛЬНОЇ КОНСТРУКЦІЇ

**Резюме.** У даній статті описуються результати лікування переломів проксимального відділу плечової кістки розробленим на кафедрі травматології та ортопедії фіксатором оригінальної конструкції. Даний фіксатор дозволяє проводити фіксацію кісткових відламків проксимального відділу плечової кістки з урахуванням особливостей кровопостачання, малоінвазивно та стабільно, що дає можливість хворому приступити до ранньої розробки рухів у плечовому суглобі та уникнути таких ускладнень, як контрактура суглоба.

**Ключові слова:** проксимальний відділ плечової кістки, переломи.

### TREATMENT OUTCOMES IN PATIENTS WITH POLYFRAGMENTARY FRACTURES OF PROXIMAL HUMERUS USING FIXATION DEVICE OF ORIGINAL DESIGN

**Summary.** In this article there are described the outcomes of treatment of proximal humerus fractures using fixation device of original design which was worked out at the chair of traumatology and orthopedics. This fixation device makes it possible to stabilize bone fragments of proximal humerus taking into account the features of blood supply, minimally invasive and stably, that offers the opportunity to patients to start early activation in shoulder joint and to avoid such complications as joint contracture.

**Key words:** proximal humerus, fractures.