

В. В. Грубник, С. П. Дегтяренко, С. В. Шпак
Одеський національний медичинський університет

ДИАГНОСТИКА СЛОЖНЫХ СВИЩЕЙ ПРЯМОЙ КИШКИ

Цель работы — оценить диагностическую ценность разных методов визуализации при сложных свищах прямой кишки.

Материалы и методы. В исследование включено 646 пациентов в возрасте от 20 до 62 лет, прооперированных в Одесской областной клинической больнице в период с декабря 2003 по апрель 2014 г. по поводу разных форм свищей прямой кишки.

Результаты и обсуждение. Чувствительность трансректального УЗИ при диагностике сложных свищей прямой кишки составила 90,6 %, а специфичность — 84,4 %. Точность диагностического теста составила 86,7 %. У большинства пациентов фистулография позволила корректно определить степень сложности аноректального свища. Чувствительность данного метода составила 79,4 %, специфичность — 72,7 %, точность — 47,4 %. Диагностическая точность магнитно-резонансной томографии в режиме STIR с 3D-визуализацией при выявлении разветвленности свища и гнойных затеков составила 100 %. Применение данного метода позволило улучшить диагностику на дооперационном этапе до 90,2 %.

Выводы. Трансректальное УЗИ является более эффективным методом диагностики сложных свищей прямой кишки, чем традиционная фистулография (точность диагностического теста при трансректальном УЗИ выше на 39,3 %, чем при фистулографии). Пациентов с выявленным сложным разветвленным свищевым ходом при трансректальном УЗИ нужно направлять на дооперационное МРТ-исследование.

■
Ключевые слова: аноректальные свищи, диагностика, медицинская визуализация.

Хронический парапроктит — одно из наиболее распространенных заболеваний прямой кишки. Доля заболевания в структуре проктологических заболеваний составляет, по оценке разных авторов, от 7,6 до 32,0 %, то есть 5,6—12,3 случая на 100 тыс. населения [7, 9, 12, 14]. В настоящее время в арсенале хирургов имеется ряд высокоэффективных методик лечения основных клинических проявлений сложных аноректальных свищей [1, 3, 6, 10]. Кроме таких факторов, как хирургическая техника, материально-техническое обеспечение операционной, адекватность дооперационной подготовки, на успех оперативного вмешательства влияет качество визуализации фистулы для определения ее локализации, формы и размера [2, 4]. Диагностика простых свищей прямой кишки не представляет трудностей для проктолога. Ее осуществляют во время стандартного проктологического осмотра. Традиционно используемые методы (проктологическое исследование, рентгенологический метод (фистулография) и трансректальное ультра-

звуковое исследование (ТРУЗИ)) позволяют в большинстве случаев на дооперационном этапе определить протяженность, разветвленность и локализацию внутреннего свищевого отверстия. Однако интраоперационные данные примерно в 25 % случаев не соответствуют данным, полученным на дооперационном этапе. Хирург вынужден в большинстве случаев судить о направлении и разветвлении свищевого хода, его длине и ширине, наличии полостей и затеков в параректальных клетчаточных пространствах, локализации внутреннего отверстия свища по косвенным признакам [2, 4, 15]. В связи с этим в последние годы в мире возрос интерес другим методам визуализации данной патологии. Ряд авторов предлагают использовать для дополнительной диагностики аноректальных свищей магнитно-резонансную томографию (МРТ) [6, 8, 11, 13]. К сожалению, большинство опубликованных в последние годы работ не содержат детальной оценки эффективности применения разных методов исследования на доопе-

рациональном этапе для получения достоверных данных о локализации и форме свищевых ходов.

Цель работы — оценить диагностическую ценность разных методов визуализации при сложных свищах прямой кишки.

МАТЕРИАЛЫ И МЕТОДЫ

В исследование привлечены 646 пациентов в возрасте от 20 до 62 лет, прооперированных в Одесской областной клинической больнице в период с декабря 2003 по апрель 2014 г. по поводу разных форм свищей прямой кишки. Выборку формировали по когортному принципу. В ней преобладали мужчины (60,6%), соотношение полов составило 1,5 : 1,0. Критериями исключения при формировании клинических групп были наличие острого воспалительного процесса, болезни Крона, ятрогенное происхождение фистулы. В зависимости от топографоанатомических особенностей и отношения свищевого хода к волокнам сфинктера больные были распределены на две группы.

В 1-ю клиническую группу (n = 351) вошли больные с простыми свищами прямой кишки. К простым свищам относили все интрасфинктерные и низкие трансфинктерные свищи, излечение которых проводят путем одномоментной фистулоэктомии с допустимой сфинктеротомией без нарушения замыкательной функции сфинктера.

Во 2-ю группу (n = 295) включили больных со сложными свищами прямой кишки. Сложные свищи (высокие трансфинктерные и все экстрафинктерные свищи) требуют индивидуального подхода к лечению и разделения по половому признаку.

Проктологическое исследование сложных свищей прямой кишки обязательно предусматривало осмотр перианальной области с пальпацией, пальцевое исследование анального кольца и анального канала, зондирование свищевого хода, пробу с красителем, аноскопию, ТРУЗИ свищевого хода, ректороманоскопию с целью выявления предшествующих и сопутствующих парапроктиту заболеваний прямой кишки (геморрой, анальная трещина, фиброзные анальные полипы). Данные проктологического исследования у 222 (75,2%) пациентов позволили получить достоверную информацию о строении свищевого хода и отношении его к сфинктеру прямой кишки. У остальных пациентов дополнительно выполнили МРТ на аппарате Hitachi Airis-II с напряженностью постоянного магнитного поля 0,3 Тл в режиме STIR с 3D-визуализацией и контролем во время операции (рис. 1).

В качестве контраста при ТРУЗИ фистул прямой кишки применяли 3% раствор перекиси водорода. МРТ-диагностика не требовала введения контрастных веществ. Для лучшей визуализации свищевого хода во время операции применяли интрафистульное введение 0,5% раствора метиленового синего. Применение МРТ-диагно-

тики позволило изучить разветвленность свища, а также отношение его хода к волокнам сфинктера.

Для изучения состояния прямой кишки и промежности использовали специальные протоколы сканирования с помощью 3D-типа сбора данных, позволяющего получить тонкие перекрывающиеся срезы без зазора между ними (slice gap) и трехмерные MPR- или MIP-реконструкции.

Наибольшую межклеточную контрастность выявили при T2-взвешенных изображениях, наибольшую чувствительность к инфильтрации, отеку (например, при хроническом парапроктите) и другой повышенной гидрофильности ткани — при STIR-изображениях.

Толщина среза на T2-взвешенных изображениях составила 2,5 мм, интервал реконструкции — 1,25 мм, на STIR-изображениях — до 3,0 и 1,5 мм соответственно. В последующем для оценки топографоанатомических взаимоотношений и пространственного расположения свищевых ходов выполняли трехмерные MIP-реконструкции из полученных STIR-изображений [6, 10].

В связи с необходимостью дифференцировать лечебные подходы на основании данных рентгенографического, сонографического и МРТ-исследования мы разработали и внедрили в практику рабочую классификацию свищей прямой кишки криптогландулярной природы с учетом их сложности (рис. 2).

Для оценки диагностической ценности разных методов визуализации сравнивали их операционные характеристики (специфичность и чувствительность, прогностичность положительного и отрицательного результата, отношение правдоподобия положительного и отрицательного результата, а также точность теста). В качестве референтного критерия использовали интраоперационные данные.

Под чувствительностью понимали интенсивный показатель, отражающий долю больных со сложными свищами прямой кишки, которые можно выявить и корректно классифицировать с помощью данного диагностического метода. Специфичность отражает способность метода не давать ложноположительные результаты, то есть вероятность отрицательного результата диагно-

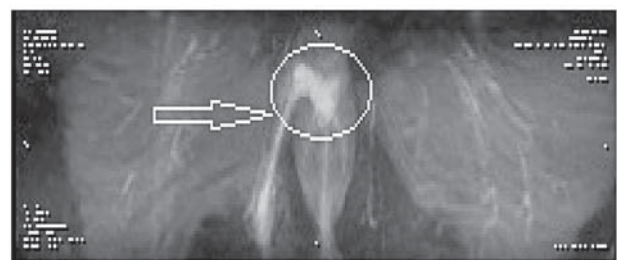


Рис. 1. МРТ в режиме STIR с 3D-визуализацией сложного заднего экстрафинктерного свища прямой кишки с пельвиоректальным затеком

I. По отношению к волокнам сфинктера**■ Простые (интрасфинктерные, низкие трансфинктерные)**

- Линейные
- Разветвленные

Хирургическое лечение: методика Габриэля

■ Сложные (высокие трансфинктерные, экстрасфинктерные)

- Линейные I степени сложности по Лурину

(соответствуют 1—2-й степени сложности по Дульцеву — Саламову)

Хирургическое лечение: пластический метод; интрасфинктерное лигирование; лигатурный метод; иссечение свища с пластикой сфинктера; пломбировка свищевого хода

- Разветвленные II степени сложности по Лурину

(соответствуют 3—4-й степени сложности по Дульцеву — Саламову)

Хирургическое лечение: лигатурный метод; иссечение свища с пластикой сфинктера

II. По расположению внутреннего свищевого отверстия

- Передний
- Задний
- Боковой

III. По наличию свищевых отверстий

- Полный
- Неполный

Рис. 2. Усовершенствованная классификация свищей прямой кишки

стического теста при отсутствии данной формы сложного аноректального свища. Под прогностичностью положительного результата понимали вероятность наличия определенной клинической формы сложного свища прямой кишки у пациента, у которого диагностический метод дал положительный результат, то есть долю истинно положительных результатов среди всех положительных. Соответственно прогностичность отрицательного

результата — это вероятность отсутствия болезни у пациента, у которого метод диагностики сложных свищей прямой кишки дал отрицательный результат, или доля истинно отрицательных результатов среди всех отрицательных. Доля истинно положительных и истинноотрицательных результатов в общей структуре результатов диагностического теста рассматривается в современной доказательной медицине как точность теста. Схема оценки упомянутых показателей приведена в табл. 1.

Вычисляли следующие операционные характеристики теста.

$$\text{Чувствительность} = \frac{\text{ИПР}}{\text{ЛОР} + \text{ИПР}}$$

$$\text{Специфичность} = \frac{\text{ИОР}}{\text{ИОР} + \text{ЛПР}}$$

$$\text{Прогностическая ценность положительного результата} = \frac{\text{ИПР}}{\text{ИПР} + \text{ЛПР}}$$

$$\text{Прогностическая ценность отрицательного результата} = \frac{\text{ИОР}}{\text{ИОР} + \text{ЛОР}}$$

Дополнительно рассчитывали отношение правдоподобия положительного и отрицательного результата теста. Под отношением правдоподобия положительного результата теста (ОП+) понимали отношение вероятности получения истинно положительного результата к вероятности получения ложноположительного результата, определяя данный показатель по формуле:

$$\text{ОП+} = \frac{\text{Чувствительность}}{1 - \text{Специфичность}}$$

Другими словами, если отношение правдоподобия положительного результата равно 1, то это означает, что вероятность положительного результата теста у больного такая же, как вероятность положительного результата теста у лица, не имеющего изучаемого заболевания. Если отношение правдоподобия положительного результата теста больше 1, то это означает, что вероятность положительного результата теста у больного выше, чем вероятность положительного результата теста у лица, не имеющего изучаемого заболевания.

Соответственно, под отношением правдоподобия отрицательного результата теста (ОП-) понимали отношение вероятности получения истинно

Таблица 1
Алгоритм определения диагностической ценности теста

Результат теста	Референтный критерий	
	Диагноз не подтвердился	Подтвержденный диагноз
Отрицательный	Истинноотрицательный результат (ИОР)	Ложноотрицательный результат (ЛОР)
Положительный	Ложноположительный результат (ЛПР)	Истинноположительный результат (ИПР)

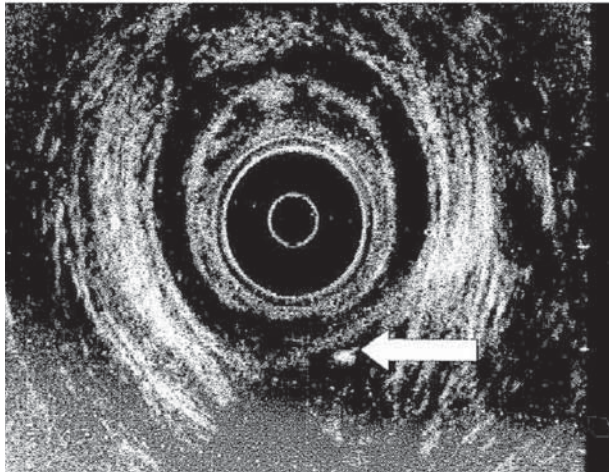


Рис. 3. Визуалізація анального свища з допомогою ТРУЗИ (показан стрелкой)

отрицательного результата к вероятности получения ложноотрицательного результата, определяемое по формуле:

$$\text{ОП-} = \frac{1 - \text{Чувствительность}}{\text{Специфичность}}$$

Статистическую обработку полученных данных проводили методом дисперсионного анализа. Уровень значимости для принятия нулевой гипотезы принимали как 95 % ($p < 0,05$) [14].

РЕЗУЛЬТАТЫ И ОБСУЖДЕНИЕ

Из 295 пациентов со сложными свищами у 266 (90,2 %) удалось точно выявить внутреннее свищевое отверстие и отношение свищевого хода к волокнам сфинктера. При этом локализация и размеры гнойных полостей в параректальной клетчатке интраоперационно подтверждены во всех случаях. С помощью ТРУЗИ были обследованы все пациенты. У 73 (24,8 %) пациентов диагностику дополняли данными МРТ, у 57 (19,3 %) — фистулографии.

При проведении ТРУЗИ установлено, что у 226 (76,6 %) больных на эхограммах гнойные полости имели вид эконегативных разной формы (чаще округлых) образований, содержащих патологическую жидкость (рис. 3). Окружающие свищевой ход полости и ткани были отечными. У 69 (23,4 %) больных УЗ-картина свищевого хода и затеков характеризовалась наличием эконегативных полостей неправильной или овальной формы, заполненных жидкостью. Окружающие ткани были уплотнены, фиброзные изменения в тканях имели вид изогнутого тяжа.

Данные о диагностической ценности ТРУЗИ приведены в табл. 2.

С помощью ТРУЗИ наличие сложных свищей было подтверждено у всех обследованных, в то же время при оценке степени их сложности и определении объема оперативного вмешательства в

69 (23,4 %) случаях метод оказался недостаточно эффективным. Чувствительность теста составила 90,6 %, а специфичность — 84,4 %, прогностичность положительного результата — 98,7 %, отрицательного результата — 41,4 %. ОП+ — 5,1, ОП- — 0,2. Точность диагностического теста — 86,7 %.

В табл. 3 приведены результаты оценки результатов фистулографии.

У большинства пациентов фистулография позволила корректно определить степень сложности анального свища, в то же время количество расхождений с интраоперационными данными было большим, чем при ТРУЗИ. Чувствительность данного метода составила 79,4 %, специфичность — 72,7 %, прогностичность положительного результата — 94,7 %, отрицательного — 36,4 %. ОП+ — 2,93, ОП- — 0,29.

Точность традиционной фистулографии составила 47,4 %, то есть рентгенографический метод значительно уступает ТРУЗИ при диагностике сложных свищей прямой кишки, в частности при определении степени сложности, формы затеков и положения внутреннего отверстия свища. Это, вероятно, связано с невозможностью определения на фистулограмме положения элементов свища по отношению к мышечным волокнам анального жома. Описанные показатели в целом согласуются с данными литературы [7, 11, 15].

Диагностическая точность МРТ в режиме STIR с 3D-визуализацией при выявлении разветвленности свища и гнойных затеков составила 100 %. Данный метод позволяет определить истинный ход свища анального отверстия, его точные размеры, анатомическое расположение и соотношение с окружающими тканями, а также наличие или отсутствие дополнительных гнойных затеков.

Таблица 2
Диагностическая ценность трансректального ультразвукового исследования

Результат исследования	Референтный критерий	
	Диагноз не подтвердился	Подтвержденный диагноз
Отрицательный	29	41
Положительный	3	222

Таблица 3
Диагностическая ценность фистулографии

Результат фистулографии	Референтный критерий	
	Диагноз не подтвердился	Подтвержденный диагноз
Отрицательный	16	24
Положительный	6	111

Применение МРТ в режиме STIR с 3D-визуализацией позволило улучшить диагностику на дооперационном этапе до 90,2%. К преимуществам МРТ относят отсутствие ионизирующей радиации, возможность проведения исследования в любой плоскости и высокую способность к визуализации мягкотканых структур [4, 5]. Режим STIR позволяет выявлять наличие гноя и грануляционной ткани без введения контраста (см. рис. 1).

ВИВОДИ

Диагностическая ценность трансректального ультразвукового исследования (специфичность — 84,4%, чувствительность — 90,6%) является достаточной для уточнения локализации, размеров и

характера тканевого дефекта при аноректальных фистулах.

Трансректальное ультразвуковое исследование — более эффективный метод диагностики сложных свищей прямой кишки, чем традиционная фистулография. Точность диагностического теста при трансректальном ультразвуковом исследовании выше на 39,3%, чем при фистулографии.

Пациентам с выявленным при трансректальном ультразвуковом исследовании сложным разветвленным свищевым ходом следует рекомендовать магнитно-резонансную томографию в режиме STIR с 3D-визуализацией и T2-взвешенных изображений, что позволяет улучшить диагностику на дооперационном этапе до 90,2%.

Литература

1. Кайзер А. М. Колоректальная хирургия. — М.: Бином, 2011. — 755 с.
2. Клинические рекомендации по диагностике и лечению взрослых больных хроническим парапроктитом (свищ заднего прохода, свищ прямой кишки) / Под ред. Ю. А. Шелыгина. — М., 2013. — 20 с.
3. Колоректальная хирургия: Учеб. пособие / Под ред. С. К. Р. Филлипса, Г. И. Воробьева. — М.: Гэотар-Медиа, 2009. — 352 с.
4. Магнитно-резонансная томография: Рук-во для врачей / Под ред. Г. Е. Труфанов, В. А. Фокин. — СПб: Фолиант, 2007. — 688 с.
5. Ультразвуковая диагностика в хирургии. Основные сведения и клиническое применение: пер. с англ. под ред. С. А. Панфилова. — М.: Бином, 2007. — 600 с.
6. Bleier J. I., Moloo H., Goldberg S. M. Ligation of the intersphincteric fistula tract: an effective new technique for complex fistulas // Dis. Colon. Rectum. — 2010. — Vol. 53. — P. 43–46.
7. Burton M., Clarke M. Systematic reviews of surgical interventions // Surg. Clin. North Am. — 2006. — Vol. 86, N 5. — P. 101–114.
8. Bussen D. et al. Wertigkeit der analen Endosonographie in der Diagnostik anorektaler Fisteln // Zentralbl. Chir. — 2004. — Bd. 129, N 5. — S. 404–407.
9. Christoforidis D., Pieh M. C., Madoff R. D., Mellgren A. F. Treatment of transsphincteric anal fistulas by endorectal advancement flap or collagen fistula plug: a comparative study // Dis. Colon. Rectum. — 2009. — Vol. 52. — P. 8–22.
10. Deeba S., Aziz O., Sains P. S., Darzi A. Fistula-in-ano: advances in treatment // Am. J. Surg. — 2008. — Vol. 196. — P. 95–99.
11. Jordan J., Roig J. V., Garcia-Armengol J. et al. Risk factors for recurrence and incontinence after anal fistula surgery // Colorectal. Dis. — 2010. — Vol. 12. — P. 254–260.
12. Malik A. I., Nelson R. L. Surgical management of anal fistulae: a systematic review // Colorectal Dis. — 2008. — Vol. 10. — P. 420–430.
13. Rojanasakul A., Pattanaarun J., Sahakitrungruang C., Tantiphachiva K. Total anal sphincter saving technique for fistula-in-ano; the ligation of intersphincteric fistula tract // J. Med. Assoc. Thai. — 2007. — Vol. 90. — P. 581–586.
14. Sailer M., Bussen D., Debus E. S. et al. Quality of life in patients with benign anorectal disorders // Br. J. Surg. — 1998. — Vol. 85 (12). — P. 1716–1719.
15. Stoker J., Rociu E., Wiersma T. G., Lameris J. S. Imaging of anorectal disease // Br. J. Surg. — 2000. — Vol. 87, N 1. — P. 10–27.

В. В. Грубнік, С. П. Дегтяренко, С. В. Шпак

Одеський національний медичний університет

ДІАГНОСТИКА СКЛАДНИХ НОРИЦЬ ПРЯМОЇ КИШКИ

Мета роботи — оцінити діагностичну цінність різних методів візуалізації при складних норичях прямої кишки.

Матеріали і методи. У дослідження залучено 646 пацієнтів віком від 20 до 62 років, прооперованих в Одеській обласній клінічній лікарні у період з грудня 2003 до квітня 2014 р. з приводу різних форм норичь прямої кишки.

Результати та обговорення. Чутливість трансректального УЗД при діагностиці складних норичь прямої кишки становила 90,6%, специфічність — 84,4%. Точність діагностичного тесту становила 86,7%. У більшості пацієнтів фістулографія дала змогу коректно визначити ступінь складності аноректальної норичі. Чутливість цього методу становила 79,4%, специфічність — 72,7%, точність — 47,4%. Діагностична точність магнітно-резонансної томографії у режимі STIR з 3D-визуалізацією при виявленні розгалуженості норичі та гнійних запливів становила 100%. Застосування цього методу дало змогу поліпшити діагностику на дооперационному етапі до 90,2%.

Висновки. Трансректальне УЗД є ефективнішим методом діагностики складних норичь прямої кишки, ніж традиційна фістулографія (точність діагностичного тесту при трансректальному УЗД вища на 39,3%, ніж при фістулографії). Пацієнтів з виявленим складним розгалуженим норичевим ходом при трансректальній УЗД потрібно скеровувати на дооперационне МРТ-дослідження.

Ключові слова: аноректальні норичі, діагностика, медична візуалізація.

V. V. Grubnik, S. P. Degtyarenko, S. V. Shpak

Odesa National Medical University

COMPLEX ANAL FISTULA DIAGNOSTICS

The aim — to evaluate the diagnostic value of different imaging techniques for complex anal fistula.

Materials and methods. The study was conducted on a group of 646 patients aged from 20 to 62 years, operated in Regional Hospital from December 2003 to April 2014 for the anal fistula various forms.

Results and discussion. The sensitivity of transrectal ultrasound study in the complex anal fistula diagnosis was 90.6 % and specificity was 84.4 %. The accuracy of the diagnostic test was 86.7 %. The fistulography allowed determining correctly the anorectal fistula complexity degree in significant number of patients. The sensitivity of this method was 79.4 %, specificity — 72.7 %, accuracy — 47.4 %. The diagnostic accuracy of MRI with 3D STIR imaging in branching fistula and pus extension detecting was 100 %. Application of this imaging has improved the preoperative diagnosis to 90.2 %.

Conclusions. Transrectal ultrasound is a more effective method for complex anal fistula diagnosing than traditional fistulography (diagnostic test accuracy for transrectal ultrasound study exceeds by 39.3 % than in fistulography).

Key words: anorectal fistula, diagnostics, medical imaging.