

УДК 616.24-002.17: 616.091.8

## СОВРЕМЕННЫЕ ПРЕДСТАВЛЕНИЯ ОБ ИДИОПАТИЧЕСКОМ ФИБРОЗИРУЮЩЕМ АЛЬВЕОЛИТЕ

*Ковалевская Л. А. \*, Горбенко Т. Н. \*\*, Жураковский Р. А. \*\*,  
Школяренко А. П. \*\*, Малиновская Е. Н. \*\*, Богачик Е. С. \*\**

*\*Одесский Национальный медицинский университет, МОЗ Украины,*

*\*\*Военно-медицинский клинический Центр Южного Региона (г. Одесса)*

В статье представлены современные взгляды на проблему интерстициальных заболеваний легких. На основании эпидемиологических исследований и международных рекомендаций, описаны методы диагностики (детально рассмотрен паттерн обычной интерстициальной пневмонии на компьютерной томографии высокого разрешения) и лечения идиопатического фиброзирующего альвеолита (ИФА). Представлены критерии диагностики ИФА. Описаны рекомендуемые для лечения ИФА препараты: ингибиторы тирозинкиназ — нинтеданиб и пирфенидон. Клиническим примером показаны важность оценки коморбитных состояний у больных ИФА, а также при их наличии — трудности в проведении дифференциальной диагностики. Выделена необходимость индивидуального подхода в тактике ведения больного.

**Ключевые слова:** *интерстициальные заболевания легких, идиопатический фиброзирующий альвеолит, компьютерная томография высокого разрешения.*

### Актуальность

Интерстициальные заболевания легких (ИЗЛ) являются гетерогенной группой болезней, при которых в патологический процесс, в первую очередь, вовлекаются альвеолы и периальвеолярный интерстиций, что приводит к нарушению газообмена, рестриктивным нарушениям вентиляционной функции легких и диффузным интерстициальным изменениям, выявляемым при рентгенологическом исследовании.

Идиопатический фиброзирующий альвеолит (ИФА) [1] или идиопатический легочный фиброз (ИЛФ) — особая форма хронической прогрессирующей фиброзирующей интерстициальной пневмонии неизвестной этиологии, которая возникает преимущественно у людей старшего возраста, поражает только легкие и связана с гистологическим и / или рентгенологическим паттерном обычной интерстициальной пневмонии (ОИП) [2-4]. Диагностика ИФА требует исключения других известных причин ИЗЛ: профессиональных и бытовых воздействий, заболеваний соединительной ткани

(ЗСТ), лекарственные поражения легких [2-4].

Эпидемиология. В последние годы проведены масштабные эпидемиологические исследования в США [9], Великобритании [6], Финляндии [7] и Норвегии [10]. В соответствии с полученными данными распространенность ИФА в США составляет в среднем 14,0 на 100 тыс., а заболеваемость — 6,8 на 100 тыс. населения. В Великобритании заболеваемость ИФА составляет 4,6 на 100 тыс. Показатели заболеваемости и распространенности ИФА существенно зависят от возраста. Так, если в возрастной группе от 18 до 34 лет заболеваемость ИФА составляет 0,4 на 100 тыс., то у лиц в возрасте от 75 лет и старше — 27,1 на 100 тыс.; распространенность — 0,8 и 64,7 на 100 тыс., соответственно [6]. За последние годы количество больных ИФА увеличивается. Например, распространенность ИФА в Норвегии за семь лет возросла с 19,7 до 23,9 на 100 тыс. населения [10]. Распространенность ИФА в РФ составляет около 9-11 случаев на 100 000 населения, а заболеваемость

мость ИФА 4-6 случаев на 100.000 населения [11].

Смертность от ИФА больше в старшей возрастной группе и составляет в среднем 3,0 на 100 тыс. населения, медиана выживаемости колеблется от 2,3 до 5 лет [1, 4].

Данных по заболеваемости и распространенности данного заболевания на территории Украины, к сожалению, нет.

Этиология до конца не установлена, на данный момент существует множество теорий и мнений. Основные факторы риска развития ИФА, следует рассматривать не как причину возникновения заболевания (которая пока неизвестна), а как факторы, усугубляющие течение ИФА: курение, внешнесредовые ингаляционные воздействия, не связанные с курением, вирусная инфекция (Эпштейн-Барр, цитомегаловирусы, вирусы гепатита С, герпес-вирусы и др.), гастро-эзофагеальный рефлюкс (ГЭР), сахарный диабет, генетические факторы.

#### Диагностические критерии ИФА

Диагноз ИФА требует наличия следующих признаков:

1. Исключения других известных причин ИЗЛ, например, профессиональных и бытовых воздействий, ЗСТ и проявлений лекарственной токсичности.
2. Наличие паттерна ОИП на компьютерной томографии высокого разрешения (КТВР) [11] у больных, которым не показана хирургическая биопсия легких (табл. 1).
3. Специфическое сочетание признаков ОИП на КТВР и при хирургичес-

Таблица 1

Признаки обычной интерстициальной пневмонии (ОИП) по данным компьютерной томографии высокого разрешения (КТВР)

Картина ОИП	Возможная картина ОИП	Признаки, противоречащие картине ОИП
Преобладание в базальных, кортикальных отделах легких. Диффузные ретикулярные изменения. Сотовое легкое, с/без тракционных бронхоэктазов. Отсутствие любых признаков, противоречащих данной патологии.	Преобладание в базальных, кортикальных отделах легких. Диффузные ретикулярные изменения. Отсутствие любых признаков, противоречащих данной патологии.	Преобладание симптома матового стекла. Участки консолидации. Одиночные очаги. Очаговые диссеминации. Преобладание изменений в верхних с средних отделах. Периброховаскулярное распределение изменений. Воздушные кисты вне кортикальных отделов.

кой биопсии легких у больных, которым эта процедура была проведена.

Таким образом, точность диагноза ИФА возрастает при клиническом, рентгенологическом и гистологическом совпадении и завершается многопрофильным (мультидисциплинарным) обсуждением специалистами, имеющими опыт диагностики ИЗЛ [14]. Выявление паттерна ОИП при КТВР или гистологическом исследовании не обладает 100 % специфичностью для ИФА [2, 4].

Учитывая высококачественные доказательства, касающиеся специфичности КТВР в выявлении гистологического паттерна ОИП, хирургическая биопсия легкого не является обязательной [2, 4, 11].

При тяжелых функциональных нарушениях или значительных сопутствующих заболеваниях риск, связанный с хирургической биопсией, может перевесить преимущества гистологического подтверждения диагноза ИФА [2,4]. По данным современных исследований 30-дневная смертность при биопсии легких может достигать 22 %, что связано с повышенным риском развития обострения ИФА после проведения биопсии. [5,11]

### **Естественное течение и прогноз ИФА**

Естественное течение ИФА обусловлено постепенным структурными изменениями легочной ткани, в основе которых лежит прогрессирующее фибротическое повреждение, вплоть до “сотового” легкого.

Ретроспективные исследования, проведенные среди больных ИФА, показывают, что медиана выживаемости от момента постановки диагноза составляет от 2 до 3 лет [2]. Вместе с тем, у больных с сохраненной легочной функцией этот показатель может быть выше.

Прогноз ИФА является абсолютно неблагоприятным, поскольку заболевание характеризуется прогрессирующим течением с фатальным исходом. Вместе с тем, эксперты считают важным выделение больных с высоким риском летального исхода в течение ближайших 2 лет, что диктуется необходимостью своевременного обсуждения вопроса о трансплантации легких.

Ниже приводятся клинико-функциональные параметры, рекомендуемые в качестве предикторов высокого риска смертности [2]:

- усиление одышки;
- снижение ФЖЕЛ > 10 % в течение 6-12 месяцев;
- $DL_{CO} < 40$  % должного или снижение в динамике > 15 %;
- повышение альвеолярно-артериальной разницы парциального давления кислорода ( $P(A-a)O_2 > 15$  мм рт.ст.;
- тест с 6-минутной ходьбой (6-MX): десатурация кислорода ниже 88 %, снижение пройденного расстояния, увеличение длительности восстановления ЧСС;
- срдЛА > 25 мм рт.ст. в покое.

### **Биомаркеры ИФА**

Данные о прогностическом значении маркеров бронхоальвеолярного лаважа и сыворотки крови немногочисленны, носят ретроспективный характер и

недоступны для повседневного клинического использования. К ним относятся: высокомолекулярный гликопротеин KL-6 (Krebs von den Lunden-6), альвеоломуцин (ЗЕG5), сывороточные концентрации сурфактантных протеинов SP-A и SP-D и др. [11, 14].

### **Медикаментозная терапия ИФА**

#### *Монотерапия кортикостероидами*

Рандомизированные контролируемые исследования по применению глюкокортикостероидов (ГКС) при ИФА не проводились [15, 16]. В ретроспективных неконтролируемых исследованиях увеличения выживаемости при терапии кортикостероидами не достигнуто, однако, нельзя исключать улучшение у некоторых больных на фоне терапии ГКС легочной функции [15, 16]. Тем не менее, длительная терапия ГКС сопровождается развитием значительных нежелательных явлений [17].

#### *Комбинированная терапия ГКС и иммуносупрессантами*

В настоящее время нет убедительных доказательств об улучшении выживаемости больных ИФА при терапии комбинированной терапии ГКС и иммуносупрессантами (например, азатиоприном или циклофосфамидом). При этом, риск развития побочных эффектов комбинированной терапии перевешивают вероятность улучшения легочной функции на фоне комбинированной терапии [17, 25].

#### *Монотерапия N-ацетилцистеином*

Результаты о монотерапии N-ацетилцистеином (НАС) получены в рандомизированном контролируемом исследовании, при оценке лечения ГКС, азатиоприном и пероральным ацетилцистеином [18, 25]. В недавно опубликованном исследовании PANTHER-IPF не было получено достоверных различий между группами НАС и плацебо по большинству конечных показателей. По данным последних исследований терапия НАС может быть высоко эффективной у пациентов ИФА с определенными генетически-

ми полиморфизмами (например, ТТ генотипом TOLLIP) [19].

*Комбинация преднизолона, азатиоприна и N-ацетилцистеина*

Недавно было выполнено повторное многоцентровое рандомизированное клиническое исследование со сравнением тройной комбинированной терапии с плацебо [21,25], которое было прекращено досрочно после выявления увеличения летальности (риск неблагоприятного исхода hazard ratio (HR) 9,26; 95 % ДИ 1,16–74,1) и частота госпитализаций ( $p < 0,001$ ), в сравнении с плацебо.

В настоящее время в лечении больных ИФА не рекомендовано использование таких препаратов, как варфарин и амбрисентан - в клинических исследованиях выявлено ухудшение прогноза пациентов с ИФА при их назначении (табл. 2). Не выявлены также и положительные эффекты таких препаратов, как иматиниб, силденафил, бозентан и мацитантан, поэтому их использование не рекомендовано при ИФА (табл. 2).

К препаратам с доказанной эффективностью при лечении ИФА относятся только два препарата: пирфенидон и нинтеданиб.

Ингибитор тирозинкиназ — нинтеданиб является внутриклеточным ингибитором тирозинкиназ, воздействующих на рецепторы нескольких факторов роста, в том числе, фактора роста сосудистого эндотелия, фактора роста фибробластов и фактора роста тромбоцитов.

Терапия больных ИФА нинтеданибом оценивалась в рандомизированных контролируемых исследованиях INPULSIS-1 и INPULSIS-2 [20, 21]. Целью первого исследования (II фаза) было изучение эффективности и безопасности, в котором 4 разные дозы препарата (50 мг/сут, 100 мг/сут, 150 мг/сут и 150 мг 2 раза в сутки) сравнивали с плацебо [25]. Не было получено различий в летальности между этими группами. Процент больных со снижением ФЖЕЛ более чем на 10 % за 12 мес. наблюдения

был ниже в группе с самой высокой дозой нинтеданиба ( $p = 0,004$ ), при других дозах этот показатель не отличался по сравнению с плацебо [25].

Пирфенидон является пероральным антифибротическим препаратом с множественными эффектами (регуляция профибротических и провоспалительных каскадов цитокинов, уменьшение пролиферации фибробластов и синтеза коллагена) [22]. В исследовании ASCEND и CAPACITY пирфенидон существенно уменьшил число больных со снижением ФЖЕЛ более чем на 10 % за 52-недельный период, а также снижал риск смерти на 1 году на 48 % [23, 25]. Исходя из этих результатов, пирфенидон был одобрен в октябре 2008 года для IPF-терапии в Японии, а также в октябре 2014 года утвержден для продажи FDA на территории США. В 2017 г. зарегистрирован в Украине под торговой маркой Эсбриет.

*Антацидная терапия*

Гастроэзофагеальная рефлюксная болезнь, включая бессимптомные случаи, наблюдалась у более чем 90 % пациентов с ИФА [24]. Аномальный рефлюкс является фактором риска аспирации, который может вызвать пневмонию и способствовать хроническому воспалению дыхательных путей и фиброзу. Кроме того, аспирационная пневмония ухудшает течение ИФА и может стать фактором риска обострения заболевания. Терапия антацидами, такими как ингибиторы протонной помпы (ИПП) и антагонисты рецепторов гистамина-2 (H2RA), может снизить этот риск. Ретроспективный анализ показал значительно меньшее снижение ФЖЕЛ у пациентов с ИФА, которые получали антацидную терапию.

Ретроспективно за последние 5 лет в нашем лечебном учреждении наблюдалось 7 человек с ИЗЛ неуточненной этиологии. Из них у одного пациента данное заболевание не подтвердилось, несмотря на характерный по КТВР ОГК паттерн ОИП; у одного больного заболевание развилось после возникшей сер-

дечно — сосудистой катастрофы (инфаркта миокарда (ИМ)) и было достигнуто обратное развитие и стабилизация состояния на фоне монотерапии ГКС.

Приводим клинический пример: больной Д., 73г., направлен к пульмонологу после консультации кардиолога в связи с выраженной одышкой для исключения патологии легких.

**Жалобы** на общую слабость, одышку при минимальной физической нагрузке, приступы удушья, нехватка воздуха, периодическую боль в области сердца сжимающего характера, возникающую при ранее обычной физической нагрузке (подъем на II этаж), которую больной купирует 1 дозой изокет аэрозоль/спрей под язык, кашель с выделением большого количества слизистой мокроты.

**Из анамнеза:** длительное время болеет ХОЗЛ, стаж курения 50 пачко - лет, принимает спириву 18 мкг 1 вдох в день. ИБС страдает около 10 лет, в январе 2013 г. перенес ИМ, в связи с чем проводилась коронароангиография, где выявлен мультифокальный атеросклероз. Длительное время — гипертоническая болезнь. Постоянно принимает периндоприл 5 мг x 1 раз в день, бисопролол 2.5 мг x 1 раз в день, кардиомагнил 75 мг x 1 раз в день.

**Объективно:** Общее состояние больного тяжелое. Правильного телосложения. Обычного, питания. Кожные покровы и видимые слизистые цианотичны, кожа дряблая. Грудная клетка бочкообразная. Над легкими, перкуторно, ле-

Таблица 2

Сравнение рекомендаций ATS 2015 и 2012 гг. по лечению ИФА

Препарат	Рекомендации 2015	Рекомендации 2012
Антикоагулянт варфарин	Терапия не рекомендована	Терапия не рекомендована
Комбинация преднизолон — азатиоприн — N-ацетилцистеин	Терапия не рекомендована	Терапия не рекомендована
Селективный антагонист рецептора эндотелина — амбрисентан	Терапия не рекомендована	Не разрешено
Иматиниб ингибитор тирозинкиназы	Терапия не рекомендована	Не разрешено
Нинтеданиб, ингибитор тирозинкиназы	Терапия возможна	Не разрешено
Пирфенидон	Терапия возможна	Терапия не рекомендована
Двойные антагонисты рецептора эндотелина (Бозентан, Мацитентан)	Терапия не рекомендована	Терапия запрещена
Ингибитор фосфодиэстеразы — 5 (силденафил)	Терапия не рекомендована	Не разрешено

гочной звук, аускультативно: дыхание ослабленное, единичные сухие хрипы с обеих сторон и мелкопузырчатые справа, ЧД- 24 в мин., Sa O2 90 %.. Деятельность сердца ритмичная, тоны приглушены. АД — 120/60 мм рт.ст., ЧСС — 98 уд. в мин. Язык влажный, обложен белым налетом у корня. Живот мягкий, безболезненный при пальпации. Печень — у края реберной дуги, селезенка не пальпируются. Пастозность голеней, отечность стоп.

**При обследовании:** на ЭКГ- ритм синусовый, ЧСС — 88 в мин., левограмма, признаки ГЛЖ. Блокада передней ветви ЛНПГ, рубцовые поля в переднеперегородочной области, нарушение процессов реполяризации в переднеперегородочной области. По данным КТВР ОГК — картина застоя по малому кругу кровообращения, признаки легочной гипертензии (общий легочной ствол 3,1 см), буллезной эмфиземы (в базальных участках — буллы от 0,5 до 1,4 см), интерстициального заболевания легких (по типу “матового стекла”) (рис. 1); на ЭхоКС выявлен дефект межжелудочковой перегородки 6 мм. Сброс слева направо в желудочках. Легочная гипертензия II ст. (55 мм.рт.ст). Расширение и уплотнение корня аорты, расширение



полостей ЛП, ЛЖ, ПЖ, гипокINETический тип гемодинамики. ФВ 38 %. Спирография: ЖЕЛ — 77,5 %, ОФВ1 — 82,6 %, ОФВ1/ЖЕЛ — 105,7 %; Тест 6-минутной ходьбы (6МХ) 180 м.

В общем анализе крови: Нв- 130 г/л, Эр- 4,13 Т/л, Л- 9,0 Г/л, СОЭ- 35 мм/ч; в биохимическом анализе крови: общ. билирубин -15,6 мкмоль/л, прямой -2,4 мкмоль/л, непрямой -13,2 мкмоль/л, АСТ-17,8 U/L (норма — до 37), АЛТ-24,9 U/L (норма — до 40), мочевины- 13,7 ммоль/л., глюкоза крови-5,4 ммоль/л, креатинин- 0,108 ммоль/л, холестерин общ.- 4,9 ммоль/л.; в общем анализе мочи — без патологических изменений.

**Диагноз:** ХОЗЛ, клиническая группа В, фаза обострения. Булезная эмфизема легких. ЛН II ст. Легочная гипертензия, II ст. ИБС. Стенокардия напряжения II ФК. Постинфарктный (2013 г.) и атеросклеротический кардиосклероз. Состояние после КАГ (2013г.). Вторичный дефект межжелудочковой перегородки. Гипертоническая болезнь, III стадия, 2 степень, риск — 4. СН II А ст. с нарушением систолической функции левого желудочка. ХСН IV ФК (НУНА).

Больному рекомендовано хирургическое лечение в Институте Сердца Министерства здравоохранения Украины (г.Киев).

В ноябре 2015 г. больной был прооперирован: проведено АКШ- 2 (ПМЖА,

ЗМЖА), аневризмэктомия из ЛЖ, тромбектомия из ЛЖ, пластика митрального клапана опорным кольцом №30.

При контрольных осмотрах у пульмонолога в 2017 г. больной отмечал снижение одышки по шкале MRS с 3 до 2 баллов, зафиксирован рост толерантности к физической нагрузке при 6-ти минутном шаговом тесте до 320 м.

На КТВР ОГК в 2017 г. отмечена выраженная положительная динамика за счет снижения интерстициальных проявлений, при сохраняющейся булезной эмфиземе и косвенных признаках легочной гипертензии (общий ствол легочной артерии — 3,0) (рис. 2).

На спирографии, 2017 г., зарегистрирован рост ЖЕЛ — 91,2 %, при незначительном снижении ОФВ1-75,4 %.

Больной продолжает принимать спиролину 18 мгк x 1 вдох в день, рамиприл 2,5 мг в сутки, аторвастатин 20 мг x 1 раз в день, клопидогрель 75 мг в сутки, кардиомагнил 75 мг однократно, бисопролол 2,5мг в сутки.

Безусловно, в лечении любого заболевания необходимо оценивать течение и лечение сопутствующих заболеваний.

Обнаруженные у пациентов с идиопатическим легочным фиброзом хроническая обструктивная болезнь легких, обструктивное апноэ во сне, гастроэзофагеальная рефлюксная болезнь, сер-

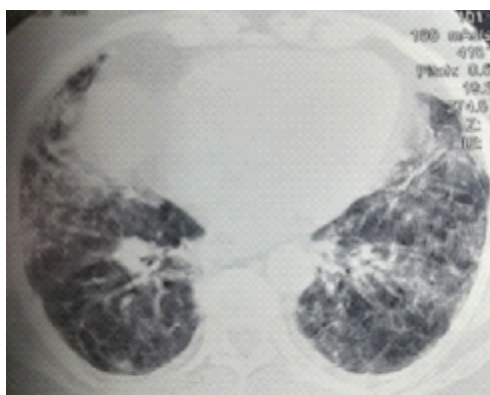


Рис. 1. Картина интерстициального заболевания легких (до оперативного лечения)

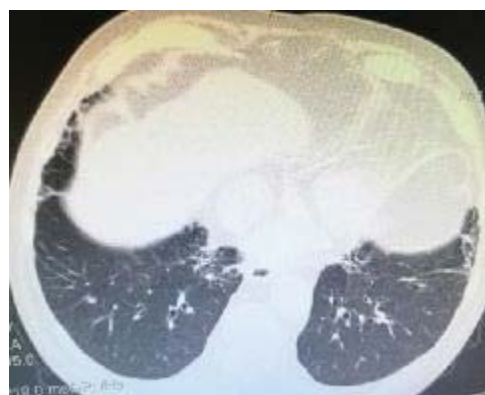

Рис. 2. Картина булезной эмфиземы, пневмофиброза (после оперативного лечения)

дечно-сосудистые заболевания, диффузные заболевания соединительной ткани должны подвергаться терапии в соответствии с действующими практическими рекомендациями, они же зачастую дают возможность правильно оценить этиологию ИФА, и, соответственно, выбрать правильную тактику ведения больного.

#### Литература/References

1. Гаврисюк В.К. Интерстициальные заболевания легких: вопросы терминологии, классификации и эпидемиологии // В.К.Гаврисюк// Здоров'я України. — 2010. — №2. — С.18-19. / Gavrishyuk V.K. Interstitial lung diseases: issues of terminology, classification and epidemiology / VK Gavrisyuk // Health of Ukraine. - 2010. - №2. - P.18-19
2. Raghu G, Collard HR, Egan JJ and ATS/ERS/JRS/ALAT Committee on Idiopathic Pulmonary Fibrosis. An official ATS/ERS/JRS/ALAT statement: idiopathic pulmonary fibrosis; evidence-based guidelines for diagnosis and management. *Am J Respir Crit Care Med* 2011; 183: 788–824
3. Raghu G, Rochweg B, Zhang Y, Cuello Garcia CA, Azuma A, et al. An Official ATS/ERS/JRS/ALAT Clinical Practice Guideline: Treatment of Idiopathic Pulmonary Fibrosis: Executive Summary An Update of the 2011 Clinical Practice Guideline. *Am J Respir Crit Care Med* 2015; 192: e3–e19.
4. Travis WD, Costabe U, Hansell DM, and ATS/ERS Committee on Idiopathic Interstitial Pneumonias. An official American Thoracic Society/European Respiratory Society statement: update of the international multidisciplinary classification of the idiopathic interstitial pneumonias. *Am J Respir Crit Care Med* 2013; 188: 733–748.
5. Ryu JH, Moua T, Daniels CE, et al. Idiopathic pulmonary fibrosis: Evolving concepts. *Mayo Clin Proc* 2014; 89: 1130-42.
6. Taskar V.S., Coultas D.B. Is idiopathic pulmonary fibrosis an environmental disease. *Proc Am Thorac Soc.* 2006; 3: 293–8.
7. El-Serag HB, Sonnenberg A. Comorbid occurrence of laryngeal or pulmonary disease with esophagitis in United States military veterans. *Gastroenterology* 1997; 113: 755–60.
8. Lee J.S., Song J.W., Wolters P.J., et al. Bronchoalveolar lavage pepsin in acute exacerbation of idiopathic pulmonary fibrosis. *Eur Respir J.* 2012; 39: 352–8.
9. Hodgson U., Pulkkinen V., Dixon M. et al. ELMOD2 is a candidate gene for familial idiopathic pulmonary fibrosis. *Am J Hum Genet* 2006; 79: 149–154.
10. Raghu G, Weycker D, Edelsberg J, Bradford WZ, Oster G. Incidence and prevalence of idiopathic pulmonary fibrosis. *Am J Respir Crit Care Med* 2006; 174: 810–816.
11. Диагностика и лечение идиопатического легочного фиброза. Федеральные клинические рекомендации. –2016.–с30 [http://spulmo.ru/Diagnosis and treatment of idiopathic pulmonary fibrosis](http://spulmo.ru/Diagnosis%20and%20treatment%20of%20idiopathic%20pulmonary%20fibrosis). Federal clinical guidelines. -2016.-с30
12. Richeldi L, Rubin AS, Avdeev S, Udwadia ZF, Xu ZJ. Idiopathic pulmonary fibrosis in BRIC countries: the cases of Brazil, Russia, India, and China. *BMC Medicine* 2015; 13: 237.
13. Flaherty KR, King TE Jr, Raghu G, Lynch JP III, Colby TV, Travis WD, Gross BH, Kazerooni EA, Toews GB, Long Q, et al. Idiopathic interstitial pneumonia: what is the effect of a multidisciplinary approach to diagnosis? *Am J Respir Crit Care Med* 2004; 170: 904–910.
14. Davies HR, Richeldi L, Walters EH. Immunomodulatory agents for idiopathic pulmonary fibrosis. *Cochrane Database Syst Rev* 2003; (3): CD003134.
15. Richeldi L, Davies HR, Ferrara G, Franco F. Corticosteroids for idiopathic pulmonary fibrosis. *Cochrane Database Syst Rev* 2003; (3): CD002880.
16. Gay SE, Kazerooni EA, Toews GB, Lynch JP III, Gross BH, Cascade PN, Spizarny DL, Flint A, Schork MA, Whyte RI, et al. Idiopathic pulmonary fibrosis: predicting response to therapy and survival. *Am J Respir Crit Care Med* 1998; 157: 1063–1072.
17. Flaherty KR, Toews GB, Lynch JP III, Kazerooni EA, Gross BH, Strawderman RL, Hariharan K, Flint A, Martinez FJ. Steroids in idiopathic pulmonary fibrosis: a prospective assessment of adverse reactions, response to therapy, and survival. *Am J Med* 2001; 110: 278–282.
18. Demedts M, Behr J, Buhl R, Costabel U, Dekhuijzen R, Jansen HM, MacNee W, Thomeer M, Wallaert B, Laurent F, et al. IFI-GENIA Study Group. High-dose acetylcysteine in idiopathic pulmonary fibrosis. *N Engl J Med* 2005; 353: 2229–2242.
19. Oldham JM, Ma S-F, Martinez FJ, et al. TOLLIP, MUC5B, and the Response to N-Acetylcysteine among Individuals with Idiopathic Pulmonary Fibrosis. *Am J Respir Crit Care Med* 2015; 192: 1475–1482.

20. Raghu G, Anstrom KJ, King TE Jr, Lasky JA, Martinez FJ; Idiopathic Pulmonary Fibrosis Clinical Research Network. Prednisone, azathioprine, and N-acetylcysteine for pulmonary fibrosis. *N Engl J Med* 2012; 366: 1968–1977.
21. Richeldi L, Costabel U, Selman M, Kim DS, Hansell DM, Nicholson AG, Brown KK, Flaherty KR, Noble PW, Raghu G, et al. Efficacy of a tyrosine kinase inhibitor in idiopathic pulmonary fibrosis. *N Engl J Med* 2011; 365: 1079–1087.
22. Richeldi L, du Bois RM, Raghu G, Azuma A, Brown KK, Costabel U, Cottin V, Flaherty KR, Hansell DM, Inoue Y, et al.; INPULSIS Trial Investigators. Efficacy and safety of nintedanib in idiopathic pulmonary fibrosis. *N Engl J Med* 2014; 370: 2071–2082.
23. Oku H, Shimizu T, Kawabata T, Nagira M, Hikita I, Ueyama A, Matsushima S, Torii M, Arimura A. Antifibrotic action of pirfenidone and prednisolone: different effects on pulmonary cytokines and growth factors in bleomycin-induced murine pulmonary fibrosis. *Eur J Pharmacol* 2008; 590: 400–408.
24. Leslie KO, Gruden JF, Parish JM, Scholand MB. Transbronchial biopsy interpretation in the patient with diffuse parenchymal lung disease. *Arch Pathol Lab Med* 2007; 131: 407–423.
25. Adapted from Raghu G, et al. Reprinted with permission of the American Thoracic Society. © 2015 American Thoracic Society, from: Raghu G, Rochweg B, Zhang Y, et al. 2015. *Am J Respir Crit Care Med*. 192: e3–19

### Резюме

#### СУЧАСНІ УЯВЛЕННЯ ПРО ІДІОПАТИЧНИЙ ФІБРОЗУЮЧИЙ АЛЬВЕОЛІ

*Ковалевська Л.А., Горбенко Т.М.,  
Жураковський Р.А., Школяренко А.П.,  
Малиновська О.Н., Богачик О.С.*

У статті представлені сучасні погляди на проблему інтерстиціальних захворювань легенів. На підставі епідеміологічних досліджень і міжнародних рекомендацій, описані методи діагностики (детально розглянуто патерн ідіопатичної інтерстиційної пневмонії при мультиспіральній комп'ютерній томографії) і лікування ідіопатичного фіброзуючого альвеоліту. Надані критерії діагностики

ІФА. Описані препарати, що використовуються згідно міжнародних рекомендацій, для лікування ІФА: інгібітор тирозинкінази нінтеданіб і пірфенідон. Клінічним прикладом показано важливість оцінки коморбідних станів у хворих ІФА, а також, при їх наявності, труднощі в проведенні диференціальної діагностики. Відзначається важливість індивідуального підходу в тактиці ведення хворого.

**Ключові слова:** інтерстиціальні захворювань легенів, ідіопатичний фіброзуючий альвеоліт, мультиспіральна комп'ютерна томографія.

### Summary

#### MODERN IDEAS ABOUT IDIOPATHIC PULMONARY FIBROSIS

*Kovalevskaya L., Horbenko T.,  
Zhurakovskii R., Shkolyarenko A.,  
Malinovskaya O., Bogachik O.*

The article presents modern views on the problem of interstitial lung diseases. On the basis of epidemiological studies and international recommendations, diagnostic methods (a detailed study of the Radiologic pattern in interstitial pneumonia under high resolution) and the treatment of idiopathic pulmonary fibrosis are described. The criteria for the diagnosis of IPF are presented. Sufficient attention was paid to the recommended medicines for the treatment of IPF. They are tyrosine kinase inhibitor nintedanib and pirfenidone. Clinical example shows the importance of assessing co morbid conditions in patients with IPF, and also the difficulty in conducting differential diagnosis in their presence. The need for an individual approach in the tactics of patient management is highlighted.

**Key words:** *interstitial lung diseases, idiopathic pulmonary fibrosis, high resolution computed tomography.*

*Впервые поступила в редакцию 05.11.2017 г.  
Рекомендована к печати на заседании  
редакционной коллегии после рецензирования*