

сердь, позаклітинний матрикс, матриксних металлопротеїнази-9, патологічні механізми.

Summary

THE ROLE OF THE MATRIX METALLOPROTEINASE-9 IN AN ATRIAL FIBRILLATION PROGRESS

Gozhenko A.I., Karpenko Y.I., Levchenko E.M., Goriachyi A.V., Kuznetsova M.O., Arapu M.I.

The study examined indicators of cardiac fibrosis in patients with various forms of idiopathic atrial fibrillation. The study group consisted of patients with paroxysmal, persistent and chronic forms of idiopathic atrial fibrillation. signs of left

atrial dilatation and increase of MMP-9 levels were detected compared to healthy patients. At the same time smaller changes were observed in the group of patients with idiopathic paroxysmal atrial fibrillation. Whereas in the group of patients with chronic atrial fibrillation increase the level of MMP-9 was the most pronounced.

Key words: *atrial fibrillation, extracellular matrix, matrix metalloproteinase-9, pathological mechanisms.*

Впервые поступила в редакцию 03.02.2017 г. Рекомендована к печати на заседании редакционной коллегии после рецензирования

УДК 616.33 – 006.6 – 089 – 036.8

О НЕКОТОРЫХ ИНТРАОПЕРАЦИОННЫХ ТАКТИЧЕСКИХ ОСОБЕННОСТЯХ И ТЕХНИЧЕСКИХ ТРУДНОСТЯХ В ХИРУРГИИ РАКА ЖЕЛУДКА

Машуков А.А.

Одесский областной онкологический диспансер; mashukster@gmail.com

В статье рассмотрен опыт хирургического лечения рака желудка в Одесском областном онкологическом диспансере. Рассмотрены интраоперационные тактические особенности и технических трудностях в хирургии рака желудка, проанализирована выживаемость пациентов после них.

Ключевые слова: рак желудка, гастрэктомия, дистальная субтотальная резекция желудка.

Введение

Рак желудка (РЖ) остается актуальной проблемой в мире из-за его высокой распространенности и агрессивности. Стабильно высокая смертность характерна для РЖ, ее уровень занимает третье место в мире, как у мужчин, так и у женщин, уступая лишь смертности при раке легкого. В мире ежегодно регистрируется 989 000 случаев заболевания РЖ, на которые приходится 738000 смертельных исходов. (Ferlay J., Shin H.R., Bray F., et al., 2010). РЖ встречается у мужчин в 1,5-2,5 раза чаще, чем у женщин, эта статистика характер-

на для всех стран мира. (У.А. Халилова, Е.М. Скворцова, В.В. Скворцов, 2015.) РЖ имеет крайне неудовлетворительный прогноз. В Украине в 2010 году раком желудка заболело 10975 человек. (Левик, 2012). В 2013 г. заболеваемость РЖ составила 10081 человек, в том числе мужчин — 6004, женщин — 4077. Смертность от РЖ в 2013 в Украине составила 8010 человек, в том числе мужчин — 4957, женщин — 3053. (Рак в Украине 2012-2013. 2014.)

Контингенты и методы

За период 1995-2007 гг. в отделении абдоминальной онкологии КУ ООД

было выполнено 1123 радикальных операции на желудке, из них 549 — гастрэктомий и 584 дистальных субтотальных резекции желудка по поводу верифицированного гистологически рака и лимфом желудка. Количество ежегодно выполняемых гастрэктомий колебалось от 19 (1997 год) до 79 (2005 год), дистальных субтотальных резекций — от 27 (1995) до 75 (2005). Летальность за период 1995-2007 гг. составила 3,1 % после гастрэктомий и 0,7 % после дистальных субтотальных резекций желудка.

Дистальные субтотальные резекции желудка выполнялись в случае наличия опухоли, локализованной в антрально-пилорическом отделе желудка, чаще — при экзофитном раке. Наиболее часто выполнялась дистальная субтотальная резекция желудка по Бильрот-2 в модификации Бальфура: выполнялось формирование впередиободочного гастро-энтероанастомоза «конец-в-бок» на 1/3 просвета по большой кривизне желудка, с формированием межкишечного соустья по Брауну. Использовалась стандартная методика.

Операция под общим эндотрахеальным наркозом выполнялась чресбрюшинно через верхнесрединный лапаротомный доступ. После соответствующего гемостаза выполнялась ревизия брюшной полости по результатам которой принималось решение о выполнении того или иного объема операции.

Выживаемость больных раком желудка (РЖ) не зависела от локализации опухоли в желудке (рис. 2).

Противопоказанием к выполнению радикальных операций считались: а) множественные печеночные метастазы опухоли, не выявленные при

предоперационном обследовании больного; б) канцероматоз брюшной полости с индексом канцероматоза более 10; в) прорастание опухоли в головку или тело поджелудочной железы, кроме отдельных особых случаев; г) массивная опухолевая диссеминация в забрюшинном пространстве.

Расчет индекса перитонеального канцероматоза соответствует определенным правилам:

- 0 — макроскопически канцероматоз не выявлен;
- I — опухолевые отсеы не более 5 мм, расположенные в одной области;
- II — опухолевые отсеы не более 5 мм, расположены по всем отделам брюшной полости;
- III — ограниченный канцероматоз с

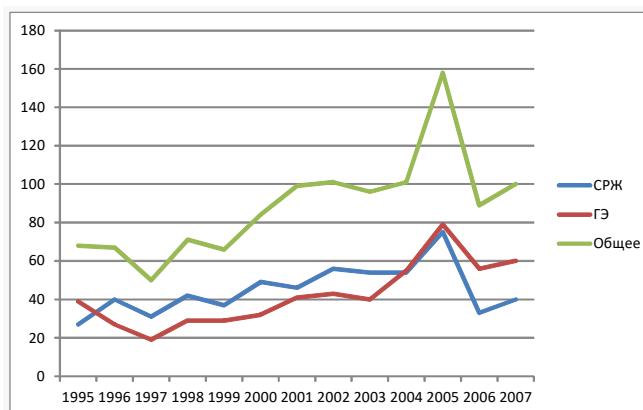


Рис. 1 Динамика изменения количества операций с 1995 по 2007 год.

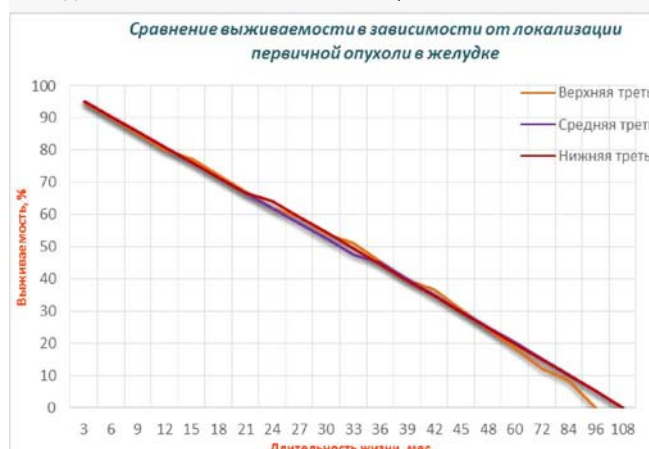


Рис. 2. Выживаемость больных РЖ в зависимости от локализации опухоли в желудке.

отсевами размером от 5 мм до 20 мм;

· IV — локализованное или диффузное распространение опухолевых отсевов размерами более 20 мм.

Определение индекса (*peritoneal cancer index — PCI*) основано на суммировании баллов измерения опухолевых очагов — от 0 до 3 и их локализации, определяемых в каждой из 13 областей вероятных отсевов по брюшине (9 париетальных и 4 висцеральные зоны).

Результаты и их обсуждение

В наших собственных исследованиях выживаемость больных не зависела от объёма первичной опухоли (рис. 3) и степени дифференцировки опухоли (рис.4).

Мобилизация желудка начиналась с выполнения оментэктомии — последовательного тщательного удаления большого сальника моноблочно с листком мезоколон, выстилающим сальниковую сумку.

После этого выполнялась мобилизация антрального отдела желудка и двенадцатиперстной кишки до ее нисходящего отдела. При этом особое внимание уделялось удалению 4d, 5, 6 групп лимфоузлов. В ряде случаев, по показаниям удалялись лимфатические узлы 14v и 15 групп лимфоузлов по классификации JGCA Т.к. аномалии сосудистой архитектоники в этой части желудка встречаются редко, перевязка правой желудочной и правой желудочно-сальниковой артерии и вены выполнялись по стандартным правилам. Правая желудочная артерия в наших наблюдениях всегда отходила от собственной печеночной. У всех больных она находилась внутри печеночно-привратниковой связки. Прохождение

правой желудочной артерии в составе желудочно-двенадцатиперстной связки не наблюдали.

Отсечение желудка от двенадцатиперстной кишки (ДПК) производилось при помощи аппарата УО-60. После прошивания танталовые скобки дополнительно прошивались одиночными узловыми швами с гемостатической целью и культия ДПК погружалась в полукишечные швы. В 3 случаях был использован специализированный одноразовый сшивающе-режущий степлер TLC 55 мм. Культия двенадцатиперстной кишки, прошитая таким образом, не прошивалась дополнительными гемостатическими швами и не погружалась в полукишечные швы. Несостоятельностью швов ДПК не наблюдалась ни в одном случае.

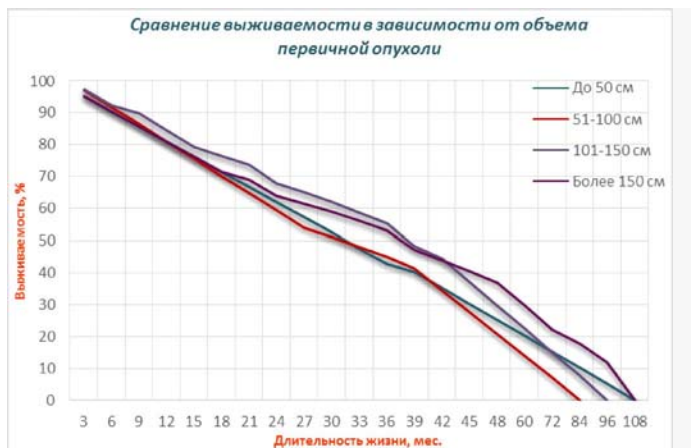

Рис. 3. Сравнение выживаемости больных РЖ в зависимости от объёма первичной опухоли.

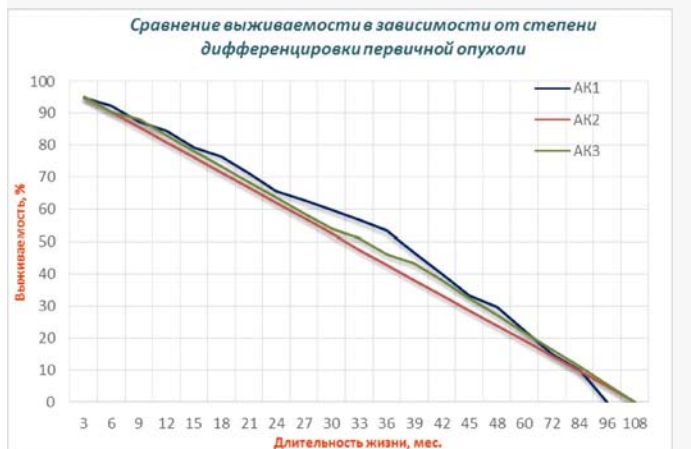


Рис.4. Выживаемость больных РЖ в зависимости от степени дифференцировки опухоли G.

Дальнейшая мобилизация желудка зависела от следующих факторов: а) наличие или отсутствия прорастания опухоли в соседние органы (поджелудочная железа, ножки диафрагмы, левую долю печени, левый надпочечник и др.); б) наличия особых вариантов отхождения сосудов желудка, чаще всего — наличия дополнительной аномальной артерии Rio-Branco — Hyrtl (хотя первооткрывателями ее считаются Walther и Haller) — aberrантной левой печеночной артерии, отходящей от венечной; в) степень перехода опухоли на пищевод, информация о которой дополнена данными интраоперационной ревизии; г) степень поражения лимфатических узлов вдоль венечной артерии желудка.

В случае стандартного развития событий — отсутствия данных факторов, что с учетом предоперационной диагностики является более частым событием, выполняют перевязку левой желудочной (Sylvius первым назвал ее венечной, тогда как Usadel — левой желудочной) артерии. По литературным данным встречается отхождение венечной артерии 2-9 стволами, в наших наблюдениях мы не встречали такой варианта отхождения ни разу. Отделы левой желудочной артерии (ЛЖА): пристеночный забрюшинный, внутрисвязочный, сальниковый. Чаще всего перевязку осуществляли в самом начале внутрисвязочного отдела; пристеночный забрюшинный отдел проходит между медиальной ножкой диафрагмы и задней париетальной брюшиной за поджелудочной железой. В исключительных случаях перевязка осуществлялась непосредственно у аорты, иногда с резекцией медиальной ножки диафрагмы.

Малый сальник удалялся непосредственно у висцеральной поверхности печени при помощи электрокоагуляции, либо лигированием. Заднюю желудочную артерию, описанную в литературе, наблюдали у 5 больных.

Часть операций носила комбини-

рованный характер, сопровождаясь резекциями соседних органов. Соседними для желудка структурами, считались селезенка, поперечно-ободочная кишка, печень, диафрагма, поджелудочная железа, брюшная стенка, правая и левая почки, правый и левый надпочечники, тонкая кишка, забрюшинное пространство [4]. Внутривеночное пространство на пищевод зафиксировано у 31 (16,49 %) больного, что потребовало резекции поддиафрагмального и, в ряде случаев, внутридиафрагмального сегментов пищевода. В 3 случаях выполнена операция Осава-Гарлока с резекцией внутридиафрагмального сегмента пищевода. В 28 случаях — резекция поддиафрагмального сегмента по Савиных. Распространение на двенадцатиперстную кишку — у 2 (1,06 %) больных, классифицировалось морфологом по наибольшей глубине инвазии. Резекции хвоста поджелудочной железы выполнены у 74 больных (39,36 %), из них истинное гистологическое прорастание в поджелудочную железу установлено у 5 больных (2,66 %), атипичные резекции печени у 9 больных (4,79 %), анатомические резекции — 3 больных (1,59 %). Спленэктомия выполнена в 153 случаях (81,38 %), наиболее часто — по принципиальным соображениям, как компонент лимфодиссекции D1+ и выше. В 5 случаях имелось метастатическое поражение капсулы селезенки (2,66 %). В 3 случаях выполнена диссекция ворот селезенки как компонент спленосохраняющей операции (1,59 %).

После мобилизации желудка и моблочного удаления макропрепарата определяется целостность стенки дистального отдела пищевода. Определяется достаточность длины прокисмального (пищеводного) трансплантата для дальнейшего формирования анастомоза. Обычно, чтобы высвободить достаточную длину низводимого участка пищевода, пересекают оба ствола блуждающего нерва и рассекают соедини-

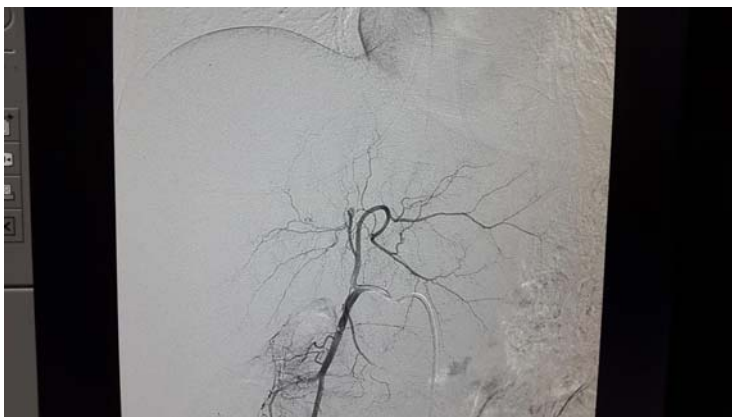

Рис.5. Сосудистая аномалия: отхождение левой печеночной артерии непосредственно от левой желудочной артерии.

тельнотканые сращения между пищеводом и стенками *hiatus esophageus*. При недостаточности длины — выполняют мобилизацию нижнегрудного отдела пищевода через диафрагмотомный доступ по А.Г.Савиных (1938). В ряде случаев лапаротомия дополняется левосторонней торакотомией по Осава-Гарлоку с соответствующей диафрагмотомией.

Дистальный трансплантат формируется из тощей кишки путем ее мобилизации, включающей рассечение связки, поддерживающей двенадцатиперстную кишку (связки В Трейца, 1853). Интересно, что чешский патолог и патриот Вацлав Трейц описал эту связку как «гладкую мышцу, поддерживающую двенадцатиперстную кишку». В настоящее время она больше известна как *ligamentum suspensorium duodeni*. В ряде случаев из-за недостаточной длины трансплантата выполнялась дополнительная мобилизация корня брыжейки тонкой кишки: для этого выполнялась мобилизация правой половины толстой кишки и забрюшинная мобилизация брыжейки подвздошной кишки вместе с ее сосудистыми стволами. Это позволяло высвободить до 4-5 см дополнительной длины брыжейки тощей кишки.

Мобилизация правой половины толстой кишки при операциях на желудке — путь к забрюшинному простран-

ству в целях выполнения парааортальной лимфодиссекции 16b1 и 16b2 групп лимфатических парааортальных лимфоузлов.

Примерная длина дистального тонкокишечного трансплантата, достаточного для формирования пищеводно-тонкокишечного анастомоза составляет 40 см. При условии мануального формирования анастомоза используется петля тощей кишки, которая позадиобо-

дочно, через т.н. бессосудистое «окно» в брыжейке поперечно-ободочной кишки размерами 4,0x4,0см, проводится в эпигастральное пространство. В одном случае при формировании такого «окна» была повреждена средняя толстокишечная артерия, что однако не привело к развитию некроза поперечно-ободочной кишки.

Далее формируется т.н. «рокетка» треугольной формы путем сшивания правого и левого участков петли тощей кишки между собою. Также сшивается между собой на протяжении 5-6см оба нисходящих колена тощей кишки, идущих вниз от зоны предполагаемого анастомоза. Соединение осуществляется серо-серозными узловыми шелковыми швами №2. Серо-серозный шов, после всех манипуляций, имеет форму перевернутого фирменного знака компании Mercedes. В отличие от почти Т-образной формы классического бондаревского анастомоза.

Размер петель («ушей» «рокетки») формируемого анастомоза по классической методике составляло 5-6 см. Мы формируем более маленькую розетку будущей муфты. Длина петель составляет 3-4 см. Лишь в случае формирования ассиметричного анастомоза длина одной (обычно левой) из петель составляет 5-6 см.

Канал и муфта анастомоза в нашей

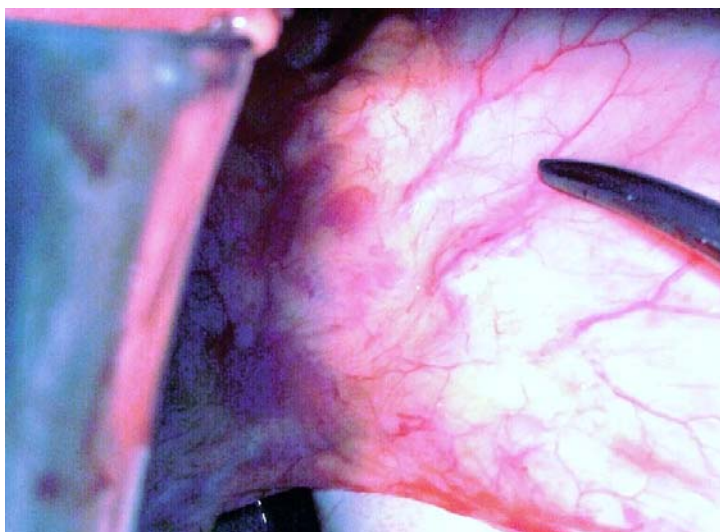


Рис.6. Метастатически измененные лимфатические узлы в области малой кривизны желудка.

модификации формируется уже после формирования обоих, как передней, так и задней т.н. «губ» анастомоза. Ширина и длина не измеряется размером трех, сложенных между собой ПВХ дренажей, а диктуется диаметром пищевода, который у разных больных различен.

Анастомозирование пищевода и петли тонкой кишки проводится по методике «конец-в-бок» (терминолатеральный). Для формирования соустья используется модифицированный шов Альберта: полуторарядный, первый внутренний ряд — серо-серозный шов Ламбера. Серозные швы накладываются шелковой или капроновой хирургической нитью №2. I ряд анастомоза формируется при помощи наложения длинных, длиной до 50-60 см нитей наводящих швов между пищеводом и тощей кишкой («салазок»); на которых петля тощей кишки позже низводится к пищеводу, скользя «как на салазках» (разновидность швов тип Сапожкова-Юдина). Количество данного вида швов составляет 5-7.

В ряде случаев, при неуверенности в пластических свойствах стенки пищевода задний ряд серо-

серозных швов накладывается в два ряда: наводящий первый ряд из 3 (правый, центральный, левый) швов, фиксирующих оба органа и задающих дальнейшее хирургическое движение швов; и второй, основной ряд из 5-7 швов, обеспечивающих площадку для собственно пищевого соустья. Производится рассечение стенки тощей кишки на всю длину анастомоза электрохирургическим методом: с целью гемостаза в режиме фульгурации монополярным коагулятором на мощности 50 Вт

рассекается серозная и мышечные оболочки тонкой кишки; затем в режиме резания на мощности 110 Вт рассекается слизистая оболочка. Для вскрытия просвета культи пищевода, до этого прошитая сшивающим аппаратом УО (Ушиватель органа) № 60, отсекается

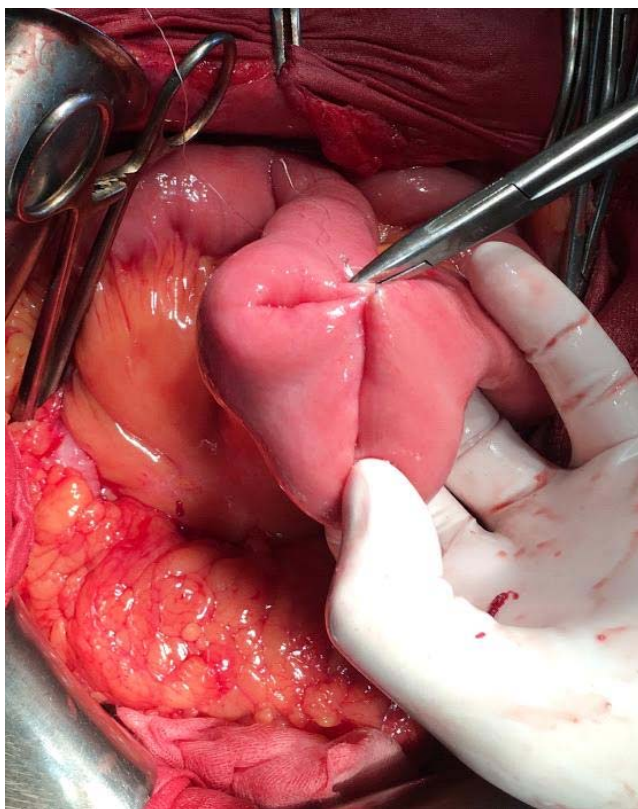


Рис. 7. Формирование «трилистника» для дальнейшего анастомозирования с культей пищевода.

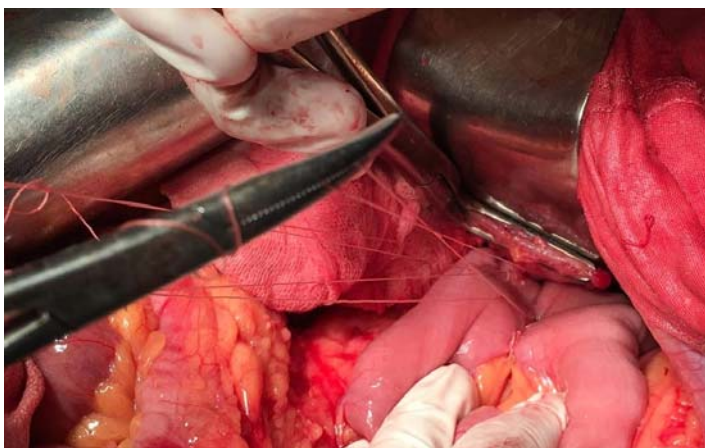


Рис 8. Швы типа «салазок» для анастомозирования тощей кишки и пищевода.

дополнительно 1 см стенки вместе со скобочными танталовыми швами.

В целях сохранения длины проксимального трансплантата сначала с помощью методики фульгурации линейно на всю длину горизонтально рассекают и низводят мышечную стенку пищевода, а затем линейно горизонтально рассекают слизистую пищевода. Т.о. сохраняется значительный участок слизистой пищевода. Слизистая пищевода, в противоположность мышечной стенке, является главным пластическим материалом грядущего анастомоза. Удаленный дополнительно участок стенки обязательно направляют на цитологическое исследование с целью определить отсутствие внутристеночного микроскопического роста, невидимого невооруженным глазом.

В 3 случаях исследование проксимального края резекции выявило подозрение на диссеминацию опухоли, что потребовало расширения объема резекции.

При более строгом подходе, первый ряд швов (даже если он наложен в два ряда, как это было описано выше) нельзя считать рядом швов анастомоза вообще. Он играет пластическую роль для соединения пищевода и тощей кишки и никак не участвует в пищеварении. Таким образом, данную модификацию анастомоза можно даже считать

однорядным.

Формируются II и III ряды (более точно «полуряды», т.к. настоящая рядность — это герметичный законченный ряд) — обвивной непрерывный шов «с захлестом» по типу Ревердена — Мультановского играет пластическую роль и используется для дополнительного гемостаза. Для его формирования используется синтетическая монофиламентная нить Викрил, либо же PDS 3-

0, длина используемой нити 75 см, круглая атравматическая игла 25 мм 1\2 полуокружности.

У 5 больных пищеводно-тонкокишечный анастомоз (ПТА) был сформирован одиночными узловыми викриловыми швами тип Матешука, что не оказало существенного влияния на частоту несостоятельности швов ПТА. Однако данное обстоятельство удлиняло время операции в среднем на $30,0 \pm 10,0$ минут. Мы отказались от использования одиночных швов типа сквозных узловых швов Жобера, швов Пирогова-Баришевского—Матешука для формирования пищеводно-тонкокишечных анастомозов, в виду их неудобства в данной анатомической зоне.

В ряде случаев мы использовали синтетические нити с заданным временем рассасывания в человеческих тканях, срок поддержки тканей 21-28 дней, время до полного рассасывания 60-90 дней. Данное обстоятельство не приводило к несостоятельности швов анастомоза после 21 суток.

Наружный серозно-мышечный ряд шва Альберта, IV ряд швов, в настоящей модификации не накладывается; викриловый непрерывный ряд швов закрывается правым и левым частями «рокетки» — модифицированной антирефлюксной муфты анастомоза. Некоторые хирурги сравнивают подобный

вид кольца с архаичной и неиспользуемой ныне «чернильницей непроливайкой», которую использовали для письма чернилами. Сегодня же такая геометрическая 3D фигура была бы более вероятно описана как особая разновидность спиралевидной воронки или же тор. Ниппельный механизм воронки (эта геометрическая фигура также подобна древнегреческой амфоре или морской раковине, имеющей форму тора-спирали) обеспечивает возможность движения пищи только в одну сторону и в случае переполнения сформированного неогастера съеденной пищей препятствует ее рефлюксу в пищевод. Особенно это важно в раннем послеоперационном периоде, пока не произошло компенсаторное гипертрофическое расширение трансплантата.

Антирефлюксный характер анастомоза пусть и не компенсирует утраченный природный гладкомышечный сфинктер, но функционально выгодно отличается от аппаратного анастомоза по методике «конец-в-конец» (Roux).

Структура просвета канала муфты определяется архитектурой анастомоза и диаметром самого дистального отдела пищевода. Прежде чем начать формировать «объект укрытия» анастомоза, профилаксируется развитие стриктуры

на участке на 2-3 см ниже анастомоза по отводящей петле тощей кишки (т.к. укрывание производится преимущественно пластическим материалом тканевой приводящей части анастомоза). Для этого достаточным критерием является возможность проведения в канал муфты, где уже расположился анастомоз, между отводящей тонкой кишкой и муфтой ПВХ дренажа диаметром 1,0 см (специализированная профилактическая проба).

Убедившись, что сама муфта не исполняет роль «удавки» на анастомозе, начинают выполнять наложение серозно-мышечных швов на оба т.н. «уха» «рокетки» анастомоза, замыкающие кольцо муфты на сформированном анастомозе. Швы начинают накладывать вертикально, от места впадения пищевода в канал кольца муфты, первый шов имеет вид трилистника, высший листок которого соединяет верхнюю полуокружность муфты с висцеральной поверхностью диафрагмы. Вертикально накладывают 5-7 подобных швов с целью герметизации канала. В ряде случаев левое «ухо» анастомоза делают длиннее правого с целью более легкого накрывания викрилового шва и сшивки полукольца канала анастомоза.

После формирования муфты дополнительно герметизируют место выхода отводящей части петли тощей кишки из канала муфты путем наложения дополнительных 2-3 серозно-мышечных или серо-серозных швов. Во время выполнения анастомоза проводят желудочный назо-интестинальный зонд №21 за зону анастомоза в нисходящую часть петли тонкой кишки.

Распространенной ошибкой может являться недостаточно полное подхватывание викриловым швом при формировании задней

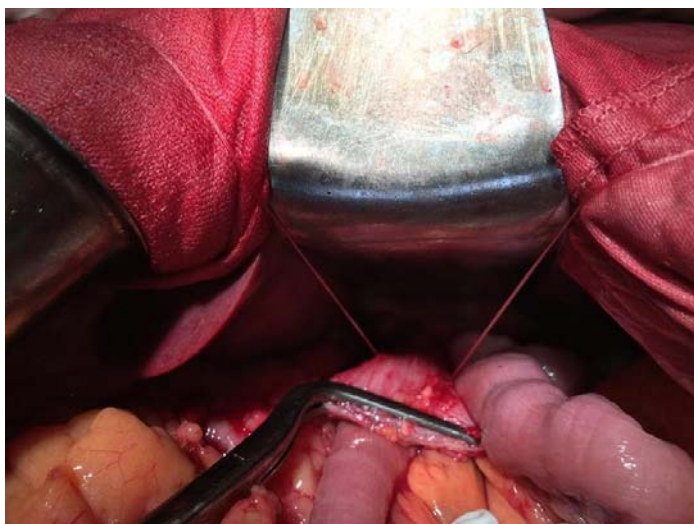


Рис.9. Культия пищевода на зажиме Hartmann: сформирован первый ряд серо-серозных швов.

«губы» анастомоза серозной оболочки тонкой кишки, а также прорезывание швов на мышечной оболочке пищевода (наружные продольные и внутренние косые мышечные волокна).

Завершается операция формированием межкишечного энтеро-энтероанастомоза по Брауну. Для формирования соустья используется теперь уже традиционный классический шов Альберта: двухрядный, первый внутренний ряд — серо-серозный шов Ламбера. Серозные швы накладываются шелковой или капроновой хирургической нитью №2. Количество данного вида швов составляет 3-7. Производится рассечение стенки тощей кишки на всю длину анастомоза электрохирургическим методом: с целью гемостаза в режиме фульгурации монополярным коагулятором на мощности 40 Вт рассекается серозная и мышечные оболочки тонкой кишки; затем в режиме резания на мощности 90 Вт рассекается слизистая оболочка. Несмотря на столь тщательное и аккуратное разделение тканей в одном случае мы получили интраоперационное осложнение — ожог слизистой оболочки тонкой кишки под анастомозируемым участком без сквозного поврежения нижележащей стенки и перфорации.

Модифицируемая ширина просвета канала муфты, асимметрия муфты, возможность подстраивать строение тора под конкретный анастомоз с различной толщиной стенки органа и варьирующим просветом как тонкой кишки, так и самого пищевода, отсутствие проведения культи пищевода в канал (т.е. заранее запрограммированности уровня сшивания кишки с пищеводом) — основные отличительные свойства данной модификации от классического анастомоза Григория Васильевича Бондаря.

Размеры анастомоза (муфты) варьируют от 2 до 6 см, что зависило в наших наблюдениях от размера пищевода, толщины стенки пищевода и тон-

кой кишки: у одних больных ширина тонкой кишки составляла 1,5 см, но были и больные с шириной тощей кишки 3 см. Толщина стенки составляла 1 мм, но встречались больные с толщиной стенки тонкой кишки 2 и даже 3 мм. То же мы наблюдали и для пищевода: тонкий длинный абдоминальный сегмент шириной стенки 1,5 см и в других случаях — короткий широкий, обычно малоподвижный сегмент шириной 2-2,5 см.

То же самое было верно и для т.н. пластических свойств тканей пищевода (тургор и пластические свойства ткани стенки тонкой кишки обычно были удовлетворительными). Пищеводная стенка с атрофированной и расслаивающейся мышечной стенкой (абдоминальный сегмент не имеет серозы) оставляла мало шансов для формирования аппаратного анастомоза. Ручные швы позволяли использовать муфтообразную модификацию анастомоза, при которой герметичная камера вокруг *locus minoris resistentia* дают больному более существенные шансы на выздоровление.

Стенками такой камеры являлись. По экватору канала — муфта, выполненная из петли тонкой кишки, сшитой в виде «рокетки». Сверху — структура, сформированная при помощи наложения «трилистника» из тканей пищевода, диафрагмы и верхней апертуры муфты. Снизу — брыжейкой тощей кишки и дополнительным рядом межкишечных серозно-мышечных швов, начальный из которых является т.н. нижним трилистником — три стяжка шва соединяют отводящую часть петли с приводящей частью петли и нижней апертурой муфты. Внешней стенкой является ряд серо-серозных швов, сшивающих «уши».

Левосторонняя асимметрия «рокетки» тонкой кишки начала внедряться с 2006 года.

Мануальное формирование анастомоза — отсутствие неспадающегося

полужесткого каркаса из скобок, возможность широко варьировать структуру и форму, пластичность анастомоза, антирефлюксность, защищенность от возможного развития несостоятельности швов путем формирования герметичной капсулы вокруг всей опасной зоны — главные отличия от аппаратного анастомоза.

Особенностью данной системы анастомоза является тот факт, что он одинаково хорошо может быть использован как для формирования анастомозов в брюшной и грудной полости — при операциях на пищеводе. Всего выполнено 10 таких операций с данной модификацией анастомоза. Так и может быть использован на поджелудочной железе — для формирования панкреатико-еюноанастомоза: 1 наблюдение.

References/Литература

1. Moore, Dalley and Agur, 2010 'Clinically Oriented Anatomy', 6th edition, стр. 241
2. Fox RS, Fox CG, Graham WP 3rd. Václav Treitz (1819-1872): Czechoslovakian pathoanatomist and patriot. // World J Surg.. — 1985. — № 9 (2). — С. 361—366.
3. Cotte E., Passot G., Gilly F.N., Glehen O. Selection of patients and staging of peritoneal surface malignancies // World J. Gastrointest. Oncol. — 2010. Vol. 2 (1). P. 31—35.
4. Shparik Ya.V. Reference book of the oncologist. Release the third. Classification TNM, 6th edition. Lviv: "The Galician Publishing Community", 2002. - 33 p.// Шпарик Я.В. Справочник онколога. Выпуск третий. Классификация TNM, 6-е издание. Львов: «Галицкое издательское сообщество», 2002. — 33 с.

Резюме

ПРО ДЕЯКІ ІНТРАОПЕРАЦІЙНА ТАКТИЧНИХ ОСОБЛИВОСТІ ТА ТЕХНІЧНІ ТРУДНОЩІ В ХІРУРГІЇ РАКУ ШЛУНКА

Машуков А.А.

У статті розглянуто досвід хірургічного лікування раку шлунка в Одеському обласному онкологічному диспансері. Розглянуто інтраопераційні тактичні особливості та технічні труднощі в хірургії раку шлунка, проаналізовано виживаність пацієнтів після них.

Ключові слова: рак шлунка, гастректомія, дистальна резекція шлунка.

Summary

ABOUT SOME INTRAOPERATIVE TACTICAL FEATURES AND TECHNICAL DIFFICULTIES IN SURGERY CANCER

Mashukov A.A.

The article deals with the experience of surgical treatment of stomach cancer in the Odessa Regional Oncology Dispensary. The intraoperative tactical features and technical difficulties in gastric cancer surgery are examined, the survival of patients after them is analyzed.

Key words: gastric cancer, gastrectomy, distal subtotal resection of the stomach.

*Впервые поступила в редакцию 16.01.2017 г.
Рекомендована к печати на заседании редакционной коллегии после рецензирования*