

© Б. С. ЗАПОРОЖЧЕНКО, В. Н. КАЧАНОВ, О. Б. ЗУБКОВ, И. Е. БОРОДАЕВ, П. Т. МУРАВЬЁВ

Одесский областной медицинский центр, Одесский национальный медицинский университет

Выбор метода наложения панкреатодигестивного анастомоза при панкреатодуоденальных резекциях

B. S. ZAPOROZHCHENKO, V. N. KACHANOV, O. B. ZUBKOV, I. E. BORODAEV, P. T. MURAVIOV

Odesa Regional Medical Centre, Odesa National Medical University

CHOICE OF METHOD OF PANCREATOJEJUNIC ANASTOMOSYS AT PANCREATIC-DUODENAL RESECTIONS

У 131 больного выполнены панкреатодуоденальные резекции по поводу рака головки поджелудочной железы (59 (45 %)), рака перипанкреатической зоны (43 (33 %)) и хронического псевдотуморозного головчатого панкреатита (29 (22,1 %)). Разработанные нами методики формирования панкреатоjejунальных анастомозов на реконструктивном этапе ПДР обеспечивают снижение общего числа осложнений у больных в сравнении с терминальнолатеральным анастомозом (по Уипплу), а также терминолатеральной техникой (по Шалимову–Копчаку), соответственно, в 1,98 и 1,97 раза. Число больных с осложнениями уменьшается в ряду: терминальнолатеральный (по Уипплу) панкреатоjejунальный анастомоз – 25 (38,9 %), терминолатеральный (по Шалимову–Копчаку) – 13 (9,9 %), по методике нашей клиники – 4 (3 %), панкреатогастроанастомоз – 3 (2,3 %).

Pancreatic-duodenal resections (PDR) were performed in 131 patients among whom 105 suffered from the cancer of pancreatic-duodenal zone and 26 suffered from chronic indurative pancreatitis. The number of complications was successfully reduced in patients operated on with newly developed techniques of pancreatojejunic anastomosis creation. Thus, this number was reduced in 1,98 and 1,97 times less when compared with traditionally performed PDR via such technologies as “end to end” and terminolateral anastomosis correspondently. The number of patients with complications was reduced in the next row: traditionally performed pancreatojejunoanastomosis terminolateral 25 (38,9 %), of “end to end” type jejunostomy 13 (9,9 %), and newly developed technique of pancreatojejunoanastomosis 4 (3 %), gastropancreatostomy 3 (2,3 %). Cryogenic application to pancreatic stump effectively reduced the number of complications as well as reduced the number of patients with complications under different types of surgery usage in the course of reconstructive stage of PDR performance.

Постановка проблемы и анализ последних исследований и публикаций. Панкреатодуоденальная резекция (ПДР) является единственным радикальным методом оперативного лечения злокачественных образований гепатопанкреатодуоденальной зоны и хронического “головчатого” индуративного панкреатита. Данные операции представляет собой одно из наиболее травматичных вмешательств, в связи с чем в послеоперационном периоде у больных возможно развитие осложнений, нередко приводящих к летальному исходу. Так, в раннем послеоперационном периоде наиболее частыми осложнениями являются несостоятельность панкреатодигестивных анастомозов, полиорганная недостаточность, культевой панкреатит, при развитии которых почти у половины больных наступает летальный исход. Летальность больных, перенесших панкреатодуоденальную резекцию (ПДР), колеблется от 5 до 10 %, а послеоперационные осложнения имеют место в 20–70 % случаев. Таким образом, ранний послеоперационный пе-

риод представляет собой наиболее опасный промежуток реабилитации больных, что свидетельствует об актуальности сравнительного анализа результатов их лечения с учётом различного характера хирургических вмешательств на реконструктивном этапе выполнения ПДР.

Цель работы: улучшить результаты хирургического лечения и минимизировать риск послеоперационных осложнений у больных с обструктивными заболеваниями гепатопанкреатодуоденальной зоны на основе совершенствования технологии выполнения панкреатодуоденальной резекции.

Материалы и методы. К настоящему времени по поводу рака гепатопанкреатобилиарной зоны и хронического панкреатита в клинике выполнены 154 ПДР. В данное исследование вошли наблюдения 131 больного, которым выполнены ПДР с 1997 по 2012 г. Все больные были разделены на две группы. Основную группу составили 107 боль-

ных, оперированных в клинике в период 2005–2012 гг. по предложенным клиникой методам наложения панкреатодигестивных анастомозов. Контрольную группу составили 24 больных, которые оперированы ранее в клинике с 1997 по 2005 г. по стандартным методикам наложения панкреатодигестивных анастомозов.

В исследовании проведен анализ хирургических вмешательств по поводу рака панкреатобилиарной зоны и хронического панкреатита (ХП). Из 102 (77,9 %) больных с опухолевыми поражениями опухоли головки поджелудочной железы (ПЖ) выявлены более чем у половины больных – у 59 (45 %), рак периампулярной зоны – у 43 (33 %) больных. В группе с ХП 29 (22,1 %) больных, из них с псевдотуморозным поражением головки ПЖ 20 (69,0 %) пациентов, с индуративным “головчатым” панкреатитом – 9 (31,0 %) больных.

Алгоритм диагностического обследования больных:

- фиброгастродуоденоскопия с биопсией слизистой большого дуоденального соска, двенадцатиперстной кишки (ДПК);
- ультразвуковое исследование (УЗИ) органов брюшной полости;
- рентгенкомпьютерная томография (РКТ);
- ретроградная холангиопанкреатография (РХПГ) в показанных случаях – для дифференциальной диагностики;
- клинический анализ крови и мочи;
- биохимический анализ крови;
- онкомаркеры – СА 19-9 и РЭА.

Во всех случаях больным в связи с механической желтухой до операции проводилась декомпрессия жёлчных протоков путём проведения лапароскопической или чрескожной УЗИ-контролируемой холецистостомии. Для криовоздействия (охлаждения) культи поджелудочной железы нами применялась установка “Криоэлектроника-4”. В области перешейка ПЖ аппликатором при температурном диапазоне -20 -30 ° С; экспозиция 3–9 мин. Целью криовоздействия было снижение ферментативной активности ПЖ на ближайший послеоперационный период, а также уменьшение вероятности диссеминации опухолевых клеток. Основными клиническими симптомами были желтуха, боль, потеря массы тела, гастростаз, нарушение стула.

По виду оперативных вмешательств больные разделены на четыре группы. Каждая из этих четырех групп разделена на подгруппы больных с применением криовоздействия и без него. Первую группу составил 51 больной, которому выполнена ПДР с наложением терминалолатерального панкре-

атоеюноанастомоза (ПЕА), операция Уиппла. Вторую группу составили 24 больных с терминотерминальным панкреатоеюноанастомозом (операция Шалимова–Копчака). В третьей группе 12 пациентам выполнена ПДР с наложением панкреатогастроанастомоза (ПГА) по методике клиники. В основе данного метода лежит усовершенствование способа наложения панкреатогастрального анастомоза в условиях селективно-проксимальной ваготомии (СПВ), что позволяет снизить количество и агрессивность желудочного сока и достичь уменьшения секреторной активности ПЖ, предотвращает повреждение культи поджелудочной железы, значительно снижает риск развития таких осложнений, как несостоятельность анастомоза, свищи, ЖКК и т. д. (рис. 1).

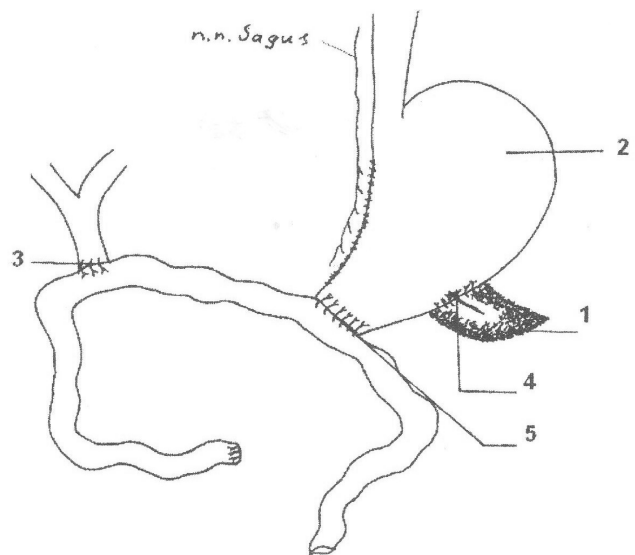


Рис. 1. Схема формирования панкреатогастроанастомоза согласно разработанному клиникой методу: 1 – культя ПЖ; 2 – желудок; 3 – холедохоеюноанастомоз; 4 – панкреатогастроанастомоз; 5 – гастроэнтероанастомоз.

Четвертую группу составили больные, которым выполнена ПДР с наложением панкреатоеюноанастомоза с изолированным вшиванием вирсунгова протока по методике клиники. Всего выполнено 44 операции: 19 с применением криовоздействия и 25 без него.

Предложенный способ наложения панкреатоеюноанастомоза при хирургическом лечении obstructивных заболеваний органов билиопанкреатодуоденальной зоны по методике клиники заключается в том, что культи ПЖ вшивали в дубликатуру тонкой кишки, которая по своему диаметру была больше диаметра культи ПЖ, – первый этап. Это позволяло избежать натяжения тканей, покрыть край ПЖ стенкой кишки и наложить дополнительные серо-серозные швы между брюшиной,

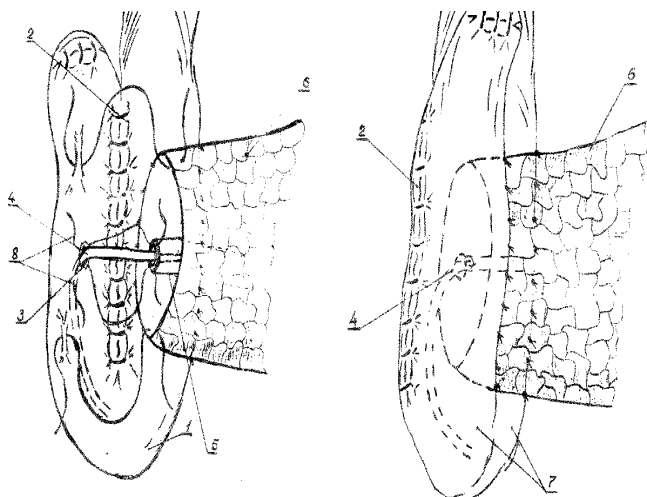


Рис. 2. Схема формирования панкреатоєюноанастомоза по методу клиники: 1 – кишка; 2 – дупликатура; 3 – дренаж; 4 – пролив; 5 – культя ПЖ; 6 – ПЖ; 7 – муфта анастомоза.

покрывающей ПЖ, и серозной оболочкой кишки. С целью предупреждения заброса панкреатического содержимого в просвет кишки и неблагоприятного воздействия на анастомоз дренируют вирсунгов проток тонким поливиниловым “потерянным” дренажом. Второй этап – внутреннее дренирование и изолированное вшивание вирсунгова протока в ранее созданную дупликатуру тонкой кишки, формирование панкреатоєюноанастомоза и муфты вокруг культя ПЖ и ранее созданного анастомоза.

Результаты исследований и их обсуждение. Полученные в данном исследовании результаты показали, что выполнение реконструктивного этапа ПДР традиционным способом по Уипплу и Шалимову–Копчаку сопровождается развитием значительного количества осложнений, в пересчете на общее количество больных в данных группах составляет 19 (59,4 %) и 7 (70 %), а в подгруппах с применением криовоздействия 6 (31,6 %) и 6 (42,8 %) соответственно. Разработанная клиникой техника формирования панкреатоєюноанастомоза на реконструктивном этапе ПДР обеспечивает снижение общего количества осложнений у больных по сравнению с традиционной методикой его выполнения по Уипплу, а также Шалимову–Копчаку в 1,98 и 1,97 раза, и панкреатогастроанастомоза в 1,16 и 1,4 раза соответственно. Общая летальность больных, которым выполняли ПДР традиционным способом по Уипплу и Шалимову–Копчаку,

составила 9,8 и 8,3 %. Общее количество осложнений в группе с панкреатогастроанастомозом составило 3, а с панкреатоєюноанастомозом по методике клиники – 4, летальных исходов в этих группах не было. При этом следует подчеркнуть, что такое грозное осложнение, как несостоятельность ПДА, отмечалось у 15 больных в группах с традиционными методами выполнения ПДР, у одного больного с ПГА, в подгруппах с ПЕА несостоятельности не было. Криовоздействие обеспечивает снижение общего количества осложнений, а также снижает количество больных с осложнениями при различных вариантах исполнения реконструктивного этапа ПДР.

Таким образом, представленные в исследовании результаты показывают, что разработанные технологии формирования панкреатодигестивных анастомозов с применением криовоздействия на реконструктивных этапах выполнения ПДР при опухолевых заболеваниях панкреатодуоденальной зоны, а также у больных с хроническим головчатым фиброзно-индуриативным панкреатитом, отличаются высокой эффективностью, хорошей динамикой клинических показателей при реабилитации больных в раннем послеоперационном периоде. При выборе метода наложения панкреатодигестивного анастомоза в большинстве случаев мы отдавали предпочтение панкреатоєюноанастомозу с внутренним дренированием и изолированным вшиванием протока по методике клиники. У больных с так называемой “мягкой” железой мы накладывали панкреатогастроанастомоз. Указанные положительные тенденции разработанной хирургической технологии более выражены в условиях применения криовоздействия на этапе резекции ткани ПЖ.

Выводы. 1. Разработанные нами методики формирования панкреатоєюноанастомоза при выполнении ПДР обеспечивают снижение общего числа осложнений у больных в сравнении с традиционным наложением терминального (по Уипплу), а также терминотерминального (по Шалимову–Копчаку) анастомоза, соответственно, в 1,98 и 1,97 раза.

2. Число больных с осложнениями уменьшается в ряду: терминальный (по Уипплу) панкреатоєюноанастомоз (59,4 %), терминотерминальный по Шалимову–Копчаку (70 %), панкреатогастроанастомоз (40 %), по методике нашей клиники (10,5 %).

СПИСОК ЛІТЕРАТУРИ

1. Патент України на корисну модель № 27530 А Україна, А61В 17/11 Спосіб накладання кишково-підшлункового анастомозу при резекції підшлункової залози / Запорожченко Б. С., Шишлов В. І., Горбунов А. А., Качанов В. М.; заявник та патентовласник Одеський державний медичний університет. – № 200704958; заявл. 03.05.2007; опубл. 12.11.2007, Бюл. №18.
2. Патент України на корисну модель № 21705 А Україна, А61В 17/11 Спосіб накладання кишково-підшлункового ана-

стомозу при резекції підшлункової залози / Запорожченко Б. С., Шишлов В. І., Качанов В. М.; заявник та патентовласник Одеський державний медичний університет. – № 20061338; заявл. 18.12.2006; опубл. 15.03.2007, Бюл. № 3.
3. Застосування ендоскопічного ультразвукового дослідження в діагностиці раку великого сосочка дванадцятипалої кишки / В. Ф. Саєнко, В. М. Копчак, В. М. Чернів [та ін.] // Клін. хірургія. – 2004. – № 10. – С. 5–7.

Отримано 17.01.13