

гресував на фоні адекватної протитуберкульозної терапії з розвитком менінгоенцефаліту.

4. У 41 % хворих із генералізованим туберкульозним процесом з ураженням мозкових оболонки та центральної нервової системи зміни в легенях мали відносно обмежений характер.

ЛІТЕРАТУРА

1. *Питання епідеміології та програмний принцип боротьби з туберкульозом в сучасних умовах* / Ю. І. Фещенко, В. М. Мельник, В. П. Костроміна та ін. // Укр. пульмонолог. журнал. — 2000. — № 3. — С. 5-8.

2. *Матеріали III з'їзду фтизіатрів та пульмонологів України* // Укр. пульмонолог. журнал. — 2003. — № 2. — 422 с.

3. *Фролова О. П.* Туберкулез у больных ВИЧ-инфекцией: клинико-морфологические и эпидемиологические аспекты // Проблемы туберкулеза. — 2002. — № 6. — С. 30-33.

4. *Клінічна класифікація, діагностика і лікування туберкульозу оболонок мозку і центральної нервової системи: Метод. рекомендації (МОЗ України)* / В. О. Панасюк, В. П. Мельник, В. М. Мельник, О. В. Панасюк. — К., 2002. — 23 с.

УДК 616-002.5:616-084

О. А. Бабурина, І. М. Смольська, Н. А. Герасимова, В. Д. Маренчук

РОЛЬ ВІЛ-ІНФЕКЦІЇ В ЕПІДЕМІОЛОГІЇ ТУБЕРКУЛЬОЗУ НЕРВОВОЇ СИСТЕМИ В ОДЕСЬКІЙ ОБЛАСТІ

В умовах погіршення епідемічної ситуації з туберкульозу та ВІЛ-інфекції в Україні зростає захворюваність на туберкульоз нервової системи. Ретроспективний аналіз історій хвороб осіб, хворих на туберкульоз нервової системи в Одеській області за період з 2000 по 2005 рр., свідчить про зростання цієї недуги: від 1 випадку у 2000 р. до 42 — у 2005 р.

У 80 % хворих туберкульоз нервової системи перебігав на фоні ВІЛ-інфекції та мав більш тяжкий характер із розвитком менінгоенцефаліту.

Ключові слова: туберкульоз, ВІЛ-інфекція, менінгоенцефаліт, особливості перебігу.

UDC 616-002.5:616-084

O. A. Baburina, I. M. Smolska, N. A. Gerasimova, V. D. Marenchuk

ROLE OF HIV-INFECTION IN EPIDEMIOLOGY OF TUBERCULOSIS OF THE NERVOUS SYSTEM IN ODESSA REGION

In tuberculosis and HIV-infection deteriorated situation in Ukraine the incidence of tuberculosis of the nervous system is increased. Retrospective analysis of patients history cases with tuberculosis of the nervous system in Odessa region from 2000 to 2005 testifies to the increase of its incidence from 1 case in 2000 till 42 — in 2005.

Tuberculosis of the nervous system combined with HIV-infection took place in 80 % of patients and had more severe clinical course with meningoencephalitis development.

Key words: tuberculosis, HIV-infection, meningoencephalitis, peculiarity of the clinical course.

УДК 616.22-006.6-089

Ф. Д. Евчев, канд. мед. наук

ОСОБЕННОСТИ ХИРУРГИЧЕСКОГО ЛЕЧЕНИЯ РАСПРОСТРАНЕННОГО РАКА ГОРТАНИ

Одесская городская клиническая больница № 11

Уровень заболеваемости раком гортани в Украине на 2000 г. составил 6,0 на 100 тыс. населения (мировой стандарт — 4,1). Для справки: процент заболевших раком гортани Т3 и Т4 у жителей Киева составляет 42,0 и 11,4 %, Киевской области — 55,4 и 15,7 %, в Одесской области — соответственно 44,6 и 19,5 %. Аналогичные показатели регистрируются и в других регионах Украины. Основная причина высокого уровня заболеваемости — поздняя обращаемость больных за помощью. Специальным ле-

чением охвачено лишь 75,7 % первичных больных.

Поздняя обращаемость больных за помощью и высокий уровень заболеваемости формируют смертность при раке гортани в Украине, которая на 2000 г. составила 4,1 на 100 тыс. населения (мировой стандарт — 2,7). Среди впервые выявленных больных 37,1 % не прожили одного года. Трехлетняя выживаемость не превышает 60 % от числа больных, пролеченных по радикальной программе, а пятилетняя составляет 36–45 % [1; 2; 4].

Хирургическая операция в лечении распространенного рака гортани до сих пор занимает ведущее место. Несмотря на успехи хирургического лечения, количество рецидивов рака гортани остается высоким [2; 5–7].

В то же время консервативная терапия (лучевая и химиотерапия) в значительном числе случаев указанных форм рака оказывается мало или совсем неэффективной. Рациональное использование методов химиолучевой терапии возможно только в составе

комбинированного или комплексного лечения больных раком и рецидивом рака гортани [3; 7–11].

На материале онкооториноларингологического отделения ГКБ № 11 Одессы мы изучили особенности выполнения хирургических операций при лечении первичных больных с распространенными формами рака гортани и его рецидива у больных, перенесших лучевое лечение по радикальной программе.

Цель исследования — изучить современные особенности выполнения хирургического компонента в составе комбинированного и комплексного лечения рака гортани в зависимости от распространенности опухолевого процесса, наличия или отсутствия регионарных метастазов, предшествующего противоопухолевого или лучевого лечения и наличия сопутствующих заболеваний (сахарный диабет, гипертоническая болезнь).

Материалы и методы исследования

Изучению подвергнуты результаты наблюдения над 100 больными с распространенными формами рака гортани — T3-4N0-2M0 и 30 больными с рецидивом рака гортани, лечившимися в отделении с 1995 по 2000 гг. Распределение пациентов по системе TNM представлено в табл. 1.

Из 130 больных 12 страдали сахарным диабетом (инсулинозависимые), 40 пациентов — гипертонической болезнью. Для достижения цели нами использованы современные диагностические технологии исследования гортани (рентгенокомпьютерная томография (РКТ), магниторезонансная томография (МРТ), фиброларингоскопия), что дало возможность более детально определить зоны опухолевого поражения. Проводилось ультразвуковое исследование мягких тканей шеи для диагностики регионарного метастазирования.

На магниторезонансном томографе “Magnetom Vision Plus” (индукция 1,5 Т) и РКТ “Simens sonaline” изучали зону опухолевого поражения. Ультразвуковое исследование проводилось на аппарате “Simens sonaline”. Фиброларингоскопия проводилась диагностическим назофаринголарингоскопом “Olympus”. На рис. 1–4 показана раковая опухоль IV стадии правой половины гортани.

Включенные в исследование 130 больных были в возрасте от 45 до 75 лет, мужского пола. Пациенты были разделены на 3 группы: I группа с формой рака гортани T3-4N1-2M0 (n=50); II группа — с формой T3-4N0M0 (n=50); III группа — с рецидивом в область гортани (n=30).

Таблица 1

Распределение пациентов по системе TNM

TNM	Кол-во больных, абс.	%	Пол	Возраст, лет	Гистологическая структура опухоли
T3-4N1-2M0	50	50,0	муж.	45–75	Умеренно-дифференцированный рак со склонностью к ороговению
T3-4N0M0	50	50,0	муж.	45–75	Умеренно-дифференцированный рак без ороговения
Рецидив в область гортани	30	100,0	муж.	55–70	Умеренно-дифференцированный рак без ороговения

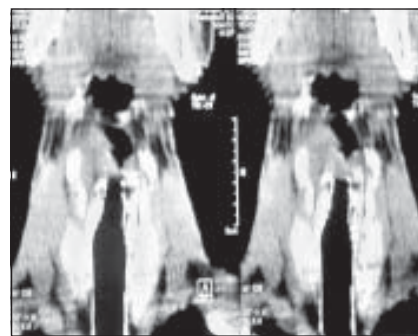


Рис. 1. Магниторезонансная томограмма гортани

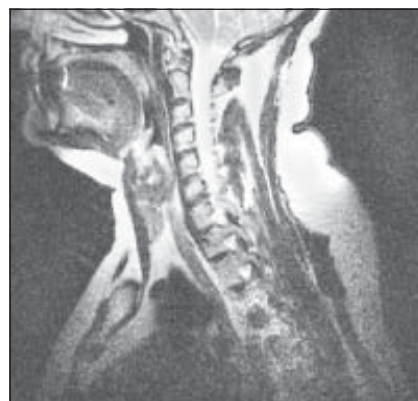

Рис. 2. Рентгенокомпьютерная томограмма гортани

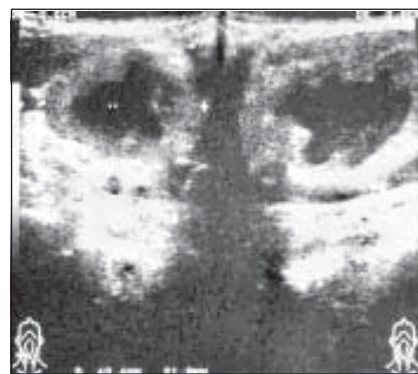


Рис. 3. Ультразвуковое исследование шеи (эхограмма)

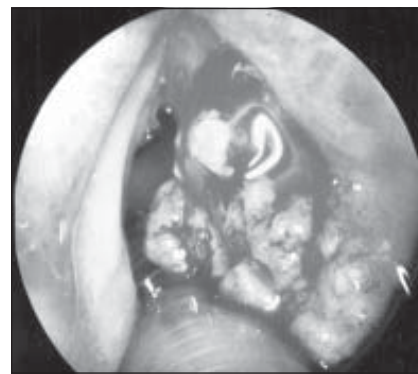


Рис. 4. Фиброларингоскопия гортани

Опухоль поражала все три отдела гортани, имелся переход на противоположную сторону, визуально определить первично исходную локализацию опухолевого поражения не представлялось возможным. Жалобы больных на охриплость в начале заболевания свидетельствовали о первичном поражении срединного отдела гортани. Лучевая диагностика подтвердила распространенность опухолевого процесса с эндофитными и смешанными формами роста. Регионарное метастазирование выявлено у 50 первичных больных в результате ультразвукового исследования шеи. У пациентов с рецидивом опухоли в гортань, как правило, были поражены срединный и вестибулярный отделы. Лучевые методы диагностики у этих больных были неинформативны, поэтому всем пациентам проводилась фиброларингоскопия. Во всех случаях гортань на стороне поражения была фиксирована, у основной массы больных отмечен стеноз гортани I–II степени, как правило, наблюдались явления хондроперихондрита гортани. Во всех группах локализация процесса была подтверждена при исследовании макропрепарата. Гистологическая структура опухоли в большинстве случаев — умеренно-дифференцированная форма с орогованием или склонностью к орогованию.

В своей клинической практике мы использовали предложение Н. А. Карпова (1959) по проведению различных вариантов расширенных ларингэктомий.

С учетом локализации первичной и рецидивной опухоли, направления распространения рака на соседние органы, мы несколько расширили вариант ларингэктомий. За основу брался принцип Н. А. Карпова, но при этом в удаляемый блок включали долю и перешеек щитовидной железы, прово-

дили профилактическую футлярно-фасциальную лимфоденэктомию (ФФЛ) на стороне поражения гортани у больных с T4N0M0:

— верхний вариант — ларингэктомия + резекция корня языка + резекция перешейка с долей щитовидной железы на стороне поражения + ФФЛ;

— передний вариант — ларингэктомия с включением перешейка щитовидной железы, наружных мышц гортани и доли щитовидной железы на стороне поражения;

— нижний вариант — ларингэктомия + резекция шейного отдела трахеи (3–4 кольца) и доли с перешейком щитовидной железы на стороне поражения;

— боковой вариант — удаляли вместе с гортанью часть гортаноглотки, перешеек и долю щитовидной железы + ФФЛ на стороне поражения;

— задний вариант — ларингэктомия с резекцией нижнего отдела глотки, шейного отдела пищевода + резекция перешейка и доли щитовидной железы + ФФЛ на стороне поражения;

— комбинация двух-трех и более вариантов + ФФЛ на стороне поражения.

Особенность используемых вариантов заключается в расширении объема операции практически во всех направлениях от первичного очага и включении профилактической ФФЛ у больных с T4N0M0, которые способствуют максимально радикальному удалению пораженных тканей, что увеличивает безрецидивный период.

Такую радикальную комбинацию вариантов произвели у 50 больных раком гортани T4N0M0, но с явлениями хондроперихондрита, и у 30 больных с рецидивом рака гортани.

Наличие микрометастазов в щитовидной железе подтверждено патогистологическим исследованием у 13 из 30 больных, перенесших расширенные

хирургические вмешательства, что дает нам право включать в удаляемый блок долю и перешеек щитовидной железы.

Группе больных с T3-4N1-2M0 (n=50) с ограниченно подвижными регионарными метастазами, интимно спаянными с внутренней яремной веной, производились одномоментно расширенная ларингэктомия и операция Крайля в классическом варианте.

Больные получали терапию сопутствующей патологии и лекарственную терапию сопровождения послеоперационного периода — внутривенное введение церулоплазмина по 0,2 г на 400,0 мл физиологического раствора в течение недели. Церулоплазмин — сложный полифункциональный белок α_2 -глобулиновой фракции сыворотки крови, который принадлежит к классу медьсодержащих оксидаз, обладает активностью ферроксидазы, аминоксидазы и частично супероксиддисмутазы, оказывает детоксикационное, иммунологическое действие, а также является репаратом тканей и препаратом, стимулирующим гемопоез [3]. Механизм антигипоксического действия церулоплазмина обусловлен его специфическим влиянием на энергетический обмен [4]. Являясь основным антиоксидантом плазмы крови, церулоплазмин способен ингибировать процессы ферментативного и неферментативного ПОЛ за счет нейтрализации перекисных радикалов и активации супероксиддисмутазы и других ферментов антиокислительной системы. В качестве терапии сопровождения больные с сахарным диабетом получали эрбисол по 2 мл в течение 3 нед (эрбисол — комплекс небелковых низкомолекулярных органических соединений, негормонального происхождения; содержит гликопептиды, пептиды, нуклеотиды и аминокислоты; являясь иммуномодулято-

ром, репаратом и гепатопротектором, он положительно влияет на течение лечения лоронкологических больных). Послеоперационный период протекал без осложнений. Обе группы первичных больных в послеоперационном периоде получили с профилактической целью дистанционную телегамматерапию (ДТГТ) на зоны регионарного метастазирования дозой до 50 Гр.

Результаты исследования и их обсуждение

Результаты лечения оценивали в процессе динамического наблюдения (табл. 2). Из нее видно, что продолжительность безрецидивного периода увеличилась в среднем на 5 лет у больных с Т3-4N0M0, у которых применялся комбинированный способ лечения: ларингэктомия + ФФЛ на стороне поражения + ДТГТ + терапия сопровождения.

В группе больных с регионарными метастазами, несмотря на применение комбинированного способа лечения (расширенная экстирпация гортани + операция Крайля + терапия сопровождения), длительность безрецидивного периода составила в среднем 21 мес. Очевидно, это связано с агрессивностью опухолевого процесса и декомпенсацией защитных механизмов организма. Для такой распространенности ракового процесса у больных с Т3-4N1-2M0 характерно нарушение границ анатомической зональности, наличие хронической интоксика-

ции организма и лимфостаз различного генеза. В этом случае нарушаются механизмы, сдерживающие активность неопластического процесса за счет увеличения массы агрессивных окислительных агентов в организме. Проводимая лекарственная терапия сопровождения комбинированного способа в послеоперационном периоде была непродолжительной и, очевидно, не смогла нейтрализовать массу реакционноспособных радикалов, способствующих рецидивированию заболевания.

Выводы

1. Комбинированное хирургическое лечение с профилактической ФФЛ у больных с Т3-4N0M0 + терапия сопровождения увеличили длительность безрецидивного периода более чем на 5 лет.

2. У больных с Т3-4N1-2M0 и рецидивом рака гортани, у которых применялась комбинированная ларингэктомия + операция Крайля + терапия сопровождения, безрецидивный период составил до 2 лет.

3. Наличие регионарного метастазирования или рецидива опухоли подтверждает высокую агрессивность неопластического процесса в организме, в связи с чем лекарственная терапия нейтрализации агрессивных элементов должна быть продолжительной.

4. Для нейтрализации агрессивных элементов неопластического процесса лекарственную терапию целесообразно проводить с профилак-

тической целью в течение 2 лет после радикального лечения.

ЛИТЕРАТУРА

1. Абызов Р. А. Лоронкология. — СПб.: Диалог, 2004. — 255 с.

2. Акоюн Р. Г., Романова Т. П. Метастазирование рака гортани после резекции гортани // Вестн. оториноларингологии. — 1991. — № 3. — С. 52-54.

3. Алексеева Н. М. Изменение активности церулоплазмينا в сыворотке крови под воздействием различных факторов // Гигиена и санитария. — 1991. — № 8. — С. 70-71.

4. Гешелин С. А. TNM-классификация злокачественных опухолей и комплексное лечение онкологических больных. — К.: Здоров'я, 1996. — 184 с.

5. Горская З. Ф. Хирургическое лечение остаточной и рецидивной опухоли гортани после лучевой терапии: Автореф. дис. ... канд. мед. наук: 14.00.14/ВОНЦ. — М., 1990. — 25 с.

6. Доненко В. Ф., Мороз Л. В. Феномен стабильности роста опухоли в организме хозяина. Новый подход к концепции роста и лечения опухоли // Вестн. Рос. АМН. — 1995. — № 4. — С. 14-16.

7. Заболотный Д. И., Евчев Ф. Д. Влияние церулоплазмينا на течение лечения и длительность безрецидивного периода у больных с рецидивом рака гортани // Журн. ушных, носовых и горловых болезней. — 2005. — № 3. — С. 50-54.

8. Лукач Э. В. Проблемы и перспективы современной лор-онкологии в Украине // Онкология. — 2000. — Т. 2, № 1-2. — С. 51-53.

9. Тымчук С. Н. Реконструктивно-восстановительная хирургия рака гортани. — Харьков: Основа, 1997. — 240 с.

10. Direct evidence of ceruloplasmin antioxidant properties / R. I. Atanasi, D. Stea, M. A. Mateescu et al. // Mol. Cell Bioch. — 1998. — Vol. 189. — P. 127-135.

11. Antioxidant and immunomodulating action of ceruloplasmin under experimental influenza infection and chronic irradiation effect / N. K. Berdinskich, Z. D. Savtsova, O. L. Sanina et al. // Pharmacol. Reviews and Communications. — 1997. — № 9. — P. 217-222.

Таблица 2

Влияние комбинированного хирургического вмешательства у больных раком гортани на длительность безрецидивного периода

Стадия заболевания, группа	Расширенная экстирпация		Результаты
	1-й вариант + ФФЛ	2-й вариант + операция Крайля	
Т3-4N1-2M0, I группа		n=50	21
Т3-4N0M0, II группа	n=50		60
Рецидив в область гортани, III группа	n=30		27

ОСОБЕННОСТИ ХИРУРГИЧЕСКОГО ЛЕЧЕНИЯ РАСПРОСТРАНЕННОГО РАКА ГОРТАНИ

По данным канцеррегистра Украины, уровень заболеваемости раком гортани остается высоким. Число рецидивов рака гортани увеличивается, выживаемость больных низкая. Отмечено, что использование современных диагностических исследований позволяет детально определить зоны опухолевого поражения и адекватно провести хирургическое лечение. Наблюдения над 130 больными раком гортани показали, что длительность безрецидивного периода зависит от стадии заболевания, объема хирургического вмешательства и продолжительности лекарственной терапии.

Ключевые слова: рак гортани, комбинированное лечение, лекарственное сопровождение.

PECULIARITIES OF SURGICAL TREATMENT OF EXTENSIVE CANCER OF THE LARYNX

According to information of Ukrainian cancer register, the morbidity level of cancer of the larynx is still on the high level. The number of recurrences of larynx cancer is increasing and the probability of patients' survival is low. The author notes that the usage of modern diagnostic researches allows to determine in detail zones of tumorous affection and to use a proper surgical treatment. Observing 130 of patients showed that the duration of recurrence-free period depends on the stage of the disease, the size of surgical operation and the length of the medication.

Key words: cancer of the larynx, combined therapy, medication.

УДК 616.97-022.7:579.882.11:612.015.14:612.112.94

Г. К. Кондакова, канд. біол. наук

ПЕРОКСИДНА ОКСИДАЦІЯ ЛІПІДІВ І ОКИСНА МОДИФІКАЦІЯ БІЛКІВ МЕМБРАН ЛІМФОЦИТІВ ПРИ УРОГЕНІТАЛЬНОМУ ХЛАМІДІОЗІ

Інститут дерматології та венерології АМН України, Харків

Актуальність вивчення урогенітального хламідіозу зумовлена значною поширеністю інфекції, невизначеністю багатьох патогенетичних аспектів. Встановлено загально-визнані особливості цієї інфекції: складність клінічної та лабораторної діагностики, схильність до латентного, суб'єктивно-асимптомного перебігу, значна етіологічна значущість у розвитку запальних захворювань сечостатевої системи, порушень репродуктивної системи, неонатальної та перинатальної патології, екстрагенітальних ускладнень. Вважається, що провідна роль у патогенезі хламідійної інфекції належить імунопатологічним механізмам [1; 2].

Останніми роками виник інтерес до вивчення стану мембран імунокомпетентних клітин при захворюваннях,

пов'язаних зі змінами імунних реакцій. Деякі автори вказують на можливий зв'язок між функціональною недостатністю імунної системи й особливостями структури лімфоцитів [3; 4].

Сьогодні в науковій літературі досить повно висвітлено загальнобіологічні закономірності розвитку вільнорадикального та, зокрема, перекисного окиснення ліпідів, а також їхню роль у розвитку патологічних процесів. Пероксидна окисація ліпідів (ПОЛ) розглядається як ланцюговий екзотермічний хімічний процес окиснювальної модифікації нейтральних ліпідів і фосфоліпідів, а також білків. Розвиток ПОЛ каталізується активними формами кисню — супероксидним (O_2^-) та гідроксильним (HO_2^-) радикалами, синглетним киснем, пероксидами. Внаслідок посилення чи ослаб-

лення ПОЛ змінюється склад клітинних мембран, їхня структурна організація та функціональна активність клітини [5]. Але роль цього патобіохімічного механізму в функціональних змінах імунокомпетентних клітин при урогенітальному хламідіозі до сьогодні залишається невивченою.

Об'єктом дослідження було вибрано лімфоцити як основні клітини адаптивного імунітету. Стан внутрішньоклітинного та мембранного метаболізму лімфоцитів впливає на їхні функціональні можливості та характеризує реакцію імунної системи на інфекцію, що має значення у розвитку захворювань.

Мета роботи — вивчення інтенсивності перекисного окиснення ліпідів і окисної модифікації білків мембран лімфоцитів та їх АТФазної актив-