

УДК 616.13/14-005.6:616.383]-053.2-07-08

В. І. Босенко, О. В. Бугайов, В. М. Лазанюк

**ДОСВІД ДІАГНОСТИКИ ТА КОМПЛЕКСНОГО  
ЛІКУВАННЯ ГОСТРОГО ТРОМБОЗУ СУДИН БРИЖИ  
ТОНКОГО КИШЕЧНИКУ У ДІТЕЙ**

*Одеський національний медичний університет, Одеса, Україна,*

*Одеська обласна дитяча клінічна лікарня, Одеса, Україна*

УДК 616.13/14-005.6:616.383]-053.2-07-08

В. І. Босенко, А. В. Бугаев, В. Н. Лазанюк

**ОПЫТ ДИАГНОСТИКИ И КОМПЛЕКСНОГО ЛЕЧЕНИЯ ОСТРОГО  
ТРОМБОЗА СОСУДОВ БРЫЖЕЙКИ ТОНКОГО КИШЕЧНИКА У ДЕТЕЙ**

**Цель.** В данной статье описан случай интраоперационной диагностики и успешного лечения острого тромбоза сосудов брыжейки тонкого кишечника.

**Материалы и методы.** Диагностика данного состояния осуществлялась методом низкочастотной пьезоэлектрической тромбоэластографии с помощью анализатора реологических свойств крови АРП-01 «Меднорд». Терапия гепаринами и пентоксифиллином проводилась в режиме контролируемой гипокоагуляции.

**Результаты.** На седьмые сутки после оперативного вмешательства состояние ребенка улучшилось, в связи с чем он был переведен в отделение общей хирургии.

**Выводы.** Только комплексная патогенетически обоснованная профилактическая противотромботическая терапия позволяет улучшить реологические свойства крови и снизить риск развития осложнений.

**Ключевые слова:** система гемостаза, тромбоэмболия, метод низкочастотной пьезоэлектрической тромбоэластографии.

UDC 616.13/14-005.6:616.383]-053.2-07-08

V. I. Bosenko, O. V. Bugayov, V. M. Lazanyuk

**EXPERIENCE OF DIAGNOSIS AND TREATMENT OF ACUTE  
THROMBOSIS OF MESENTERY IN CHILDREN**

**Background.** This article describes a case of intraoperative diagnosis and successful treatment of acute thrombosis of mesentery.

**Materials and methods.** Diagnosis of this condition was performed using the method of low-frequency piezoelectric thromboelastography. Therapy with heparins and pentoxifyllin was conducted in controlled hypocoagulation mode. Results of low-frequency piezoelectric thromboelastography have correlation with results of conventional blood coagulation tests.

**Results.** On the seventh day after surgery the child's condition improved, and therefore he transferred to the department of general surgery. The patient did not complain, assimilated enteral nutrition, physiological functions were normal.

**Conclusions.** Just complex, pathogenetic determined preventive antithrombotic therapy can improve the rheological properties of blood and reduce the risk of

complications. Instrumental method — low-frequency piezoelectric thromboelastography can be used for assessment of blood coagulation properties and efficiency of antithrombotic therapy.

**Key words:** system of hemostasis, thrombosis, low-frequency piezoelectric thromboelastography.

Система гемостазу — це сукупність функціонально-морфологічних і біохімічних механізмів, які забезпечують збереження рідкого стану крові, запобігання та припинення кровотечі, а також цілісність кровоносних судин. Це постійно функціонуюча багатокомпонентна система, у якій підтримуються в динамічній рівновазі процеси активації та інгібіції як у клітинній (ендотеліально-тромбоцитарній), так і в ферментній ланках (згортання крові, фібриноліз). У цілісному організмі за відсутності будь-яких патологічних впливів рідкий стан крові є наслідком рівноваги факторів, що зумовлюють процеси згортання і запобігають їхньому розвитку. Порушення такого балансу може бути викликане багатьма факторами, проте, незалежно від етіологічних причин, тромбоутворення в організмі відбувається за єдиними законами із залученням у процес певних клітинних елементів, ензимів і субстратів [1].

Тромбоемболія — це закупорювання стовбура або дрібних гілок судин тромботичними масами, що призводить до загибелі частини або усього органа. У педіатричній практиці тромбоемболія — досить рідкісна патологія, частота зустрічальності, за даними літератури, становить від 0,7 до 0,14 випадків на 10 000 дітей, або 5,3 випадка на 10 000 дітей, госпіталізованих до стаціонару. Летальність при даній патології сягає 2 %. Сьогодні є сучасний метод діагностики функціонального стану системи гемостазу — метод низькочастотної п'єзоелектричної тромбоеластографії (НПТЕГ). Цей метод лежить в основі роботи аналізатора реологічних властивостей крові АРП-01 «Меднорд», що дає можливість проводити ранню діагностику й адекватну терапію порушень системи гемостазу [2].

**Мета** роботи — оприлюднити досвід діагностики та комплексного лікування гострого тромбозу судин брижі тонкого кишечника.

### Матеріали та методи дослідження

До відділення анестезіології та інтенсивної терапії (АІТ) Одеської обласної дитячої клінічної лікарні на початку січня 2013 р. бригадою швидкої медичної допомоги був доставлений хворий М., віком 16 років, зі скаргами на різкий біль у животі, більше у верхніх відділах. З анамнезу: захворів гостро, травми живота не було. Об'єктивно: стан хворого тяжкий, зумовлений больовим синдромом, шкірні покриви блідо-рожеві, виражений акроціаноз. Дихання везикулярне, хрипи відсутні. Серцева діяльність ритмічна, тони звучні. Периферична пульсація на кінцівках збережена. Живіт напружений, різко болючий при пальпації, перистальтика не вислуховується. Випорожнення на момент огляду відсутні. Через 4 год після госпіталізації стан дитини погіршився внаслідок порушення гемодинаміки (нестабільність артеріального тиску), мікроциркуляції. З'явилася задишка змішаного характеру, зберігався больовий синдром. У зв'язку з цим було прийнято рішення про проведення оперативного втручання.

Інтраопераційно у черевній порожнині було виявлено велику кількість геморагічної рідини (до 2 л). При ревізії тонкий кишечник від Трейцевої зв'язки до ілеоцекального кута темно-синюшного кольору. Проведено відігрівання кишечника теплим фізіологічним розчином, однак колір не змінився. Пульсація судин брижі відсутня. Визначено діагноз: гострий тромбоз судин брижі тонкого кишечника. Хворий був направлений до відділення АІТ для консервативного лікування.

Показники коагулограми перед оперативним втручанням: міжнародне нормалізоване відношення (МНВ) — 1,1; протромбінове відношення (ПВ) — 1,1; активований частковий тромбопластиновий час (АЧТЧ) — 49 с; фібриноген — 3,4 г/л.

### Результати дослідження та їх обговорення

У ранньому післяопераційному періоді для оцінки системи гемостазу використовували метод НПТЕГ за допомогою аналізатора реологічних властивостей крові АРП-01 «Меднорд».

У перші години після оперативного втручання у хворого спостерігали підвищення показників судинно-тромбоцитарної ланки гемостазу та виражену структурну гіперкоагуляцію, які були виявлені при гемовіскозиметрії (рис. 1). Інтенсивність контактної фази коагуляції (ІКК) дорівнювала 55,0; константа тромбінової активності (КТА) — 166,67; час згортання крові (ЧЗК) — 2,5 хв; інтенсивність коагуляційного драйву (ІКД) — 80,80; амплітуда полімеризації згустка (АПЗ) — 660; час полімеризації згустка (ЧПЗ) — 12,5 хв; інтенсивність полімеризації згустка (ІПЗ) — 25,30; час формування фібрин-тромбоцитарної структури згустка (ЧФФТСЗ) — 88,3 хв; максимальна щільність згустка (МЩЗ) — 735; інтенсивність тотального згортання (ІТЗ) — 8,32.

У зв'язку з цим протягом першої доби після операції було проведено антикоагуляційну терапію: фраксипарин — по 0,3 мл (2850 ОД) двічі на добу, трентал — 6,0 мл (120 мг), що становило 2 мг/кг на добу. Після проведеної терапії на другу добу показники НПТЕГ майже не змінилися (рис. 2): ІКК — 60,0; КТА — 66,67; ЧЗК — 3,4 хв; ІКД — 51,18; АПЗ — 680; ЧПЗ — 13,4; ІПЗ — 29,6; ЧФФТСЗ — 40,7 хв; МЩЗ — 551; ІТЗ — 13,54.

На основі даних показників антикоагуляційну терапію було скориговано: гепарин 300 ОД/кг на добу, трентал 15 мл (5 мг/кг на добу). Паралельно здійснювалася трансфузія свіжозамороженої плазми 200 мл на добу. Наступної доби дозу гепарину було зменшено до 150 ОД/кг на добу.

Після проведеної терапії показники стандартної коагулограми становили: МНВ — 1,47; ПВ — 1,4; АЧТЧ — 60 с; фібриноген — 4,0 г/л. Структурна гіпокоагуляція була відмічена і при НПТЕГ (рис. 3), її показники дорівнювали: ІКК — 0; КТА — 18,8; ЧЗК — 12,4 хв; ІКД — 28,78; АПЗ — 685; ЧПЗ — 22,3; ІПЗ — 18,1; ЧФФТСЗ — 83,7 хв; МЩЗ — 704; ІТЗ — 8,4.

На сьому добу після оперативного втручання стан дитини покращився, у зв'язку з чим хлопчика перевели до відділення загальної хірургії. Скарг хворий

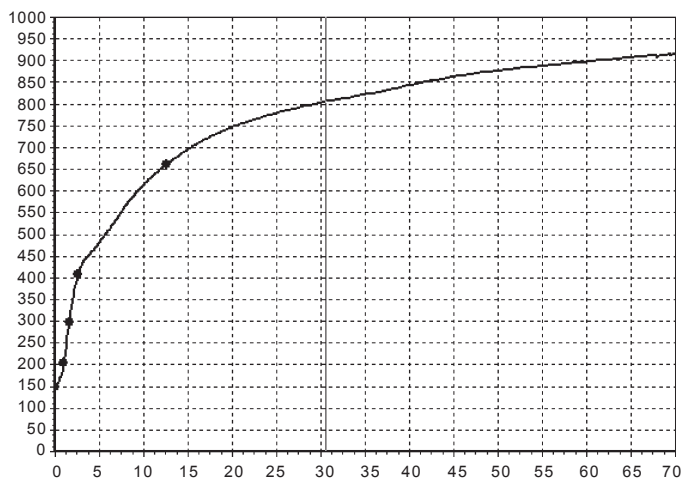


Рис. 1. Дані гемовіскозиметрії у перші години після оперативного втручання

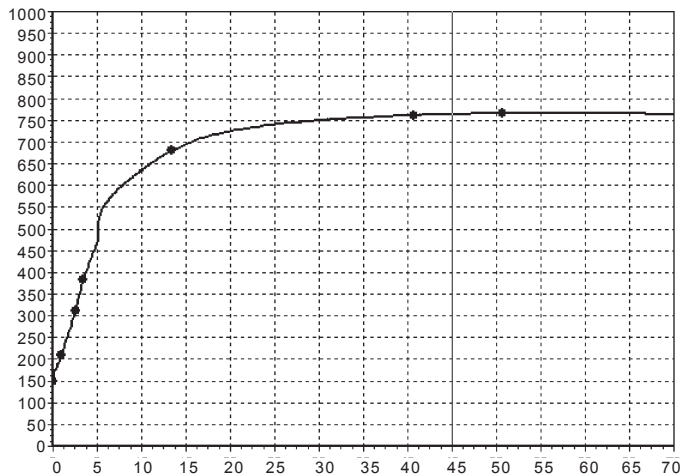


Рис. 2. Дані гемовіскозиметрії на другу добу після оперативного втручання

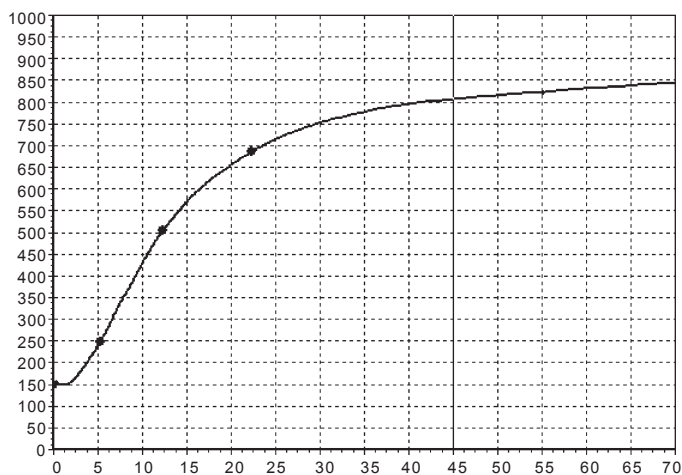


Рис. 3. Дані гемовіскозиметрії на третю добу після оперативного втручання і коригування антикоагуляційної терапії

не висловлював, ентеральне харчування засвоював, випорожнення самостійні, оформлені.

### Висновки

1. Методика низькочастотної п'єзоелектричної тромбоеластографії за допомогою аналізатора реологічних властивостей крові АРП-01 «Меднорд» дає змогу адекватно оцінити стан системи гемостазу в ранньому післяопераційному періоді й оцінити якість проведеної антикоагуляційної терапії своєчасно запобігаючи розвитку тромботичних ускладнень.

2. Лише комплексна патогенетично обґрунтована профілактична протитромботична терапія дозволяє поліпшити реологічні властивості крові та знизити ризик розвитку ускладнень.

### ЛІТЕРАТУРА

1. *Venous thromboembolic complications (VTE) in children: first analyses of the Canadian Registry of VTE* / M. Andrew, M. David, M. Adams [et al.] // *Blood*. – 1994. – Vol. 83. – P. 1251–1257.
2. *Parasuraman S. Venous Thromboembolism in Children* / S. Parasuraman, S. Z. Goldhaber // *Circulation*. – 2006. – Vol. 113. – P. e12–e16.

Одержано 16.01.2014