

nervnoi deyatel'nosti. 2002; 52 (6): 765-768.

9. Paxinos G., Watson C. The rat brain in stereotaxic coordinates. San Diego : Academic Press. 2008, 400 p.

10. Lilly R. Pathohistological technique and practical histochemistry. Moscow. 1969, 648 p.

11. Belenichev I.F., Mazur I.A., Kolesnik Yu.M. Poststroke influence of tiotriazoline on the histomorphological changes of neurons of cortex and hippocampus. *Novosti meditsyny i farmatsii* 2007; 5: 14-25.

12. Vilenskiy B.S. Stroke: prophylaxis, diagnostics and treatment. *Foliant* 2002. 397 p.

13. Xue M., Del Bigio M.R. Comparison of brain cell death and inflammatory reaction in three models of intracerebral hemorrhage in adult rats. *Cerebrovascular Diseases* 2003; 12: 152-159.

Надійшла 3.01.2012

УДК 616.311:616-002:54-124-148

Ю. Г. Романова

ВЛИЯНИЕ ПРОТИВОВОСПАЛИТЕЛЬНОГО ГЕЛЯ «ПРОФИАЛ» НА СЛИЗИСТУЮ ОБОЛОЧКУ ПОЛОСТИ РТА (МОРФОЛОГИЧЕСКОЕ ИССЛЕДОВАНИЕ)

Одесский национальный медицинский университет, Одесса, Украина

УДК 616.311:616-002:54-124-148

Ю. Г. Романова

ВЛИЯНИЕ ПРОТИВОВОСПАЛИТЕЛЬНОГО ГЕЛЯ «ПРОФИАЛ» НА СЛИЗИСТУЮ ОБОЛОЧКУ ПОЛОСТИ РТА (МОРФОЛОГИЧЕСКОЕ ИССЛЕДОВАНИЕ)

Одесский национальный медицинский университет, Одесса, Украина

Для проведения эксперимента была использована модель воспаления слизистой оболочки полости рта, развивающегося в результате токсического и аллергического действия метилметакрилата.

Гель «Профиал» наносили на слизистую оболочку крыс после аппликаций метилметакрилатом. Результаты морфологического исследования показали, что гель «Профиал» не оказывает раздражающего действия и не изменяет структуру слизистой оболочки, а после токсического поражения слизистой оболочки полости рта восстанавливает ее целостность.

Ключевые слова: слизистая оболочка полости рта, воспаление, метилметакрилат, гель для полости рта.

UDC 616.311:616-002:54-124-148

Yu. G. Romanova

INFLUENCE OF ANTIINFLAMMATORY GEL "PROFIAL" ON TUNICA MUCOSA OF MOUTH (MORPHOLOGICAL RESEARCH)

The Odessa National Medical University, Odessa, Ukraine

The aim of research is study of influencing "Profial" gel, including an extract *Scutellaria baicalensis*, on the mucous membrane of cavity of mouth of experimental rats.

Materials and methods. For conducting an experiment a model of development of inflammation of tunica mucosa of mouth, developing as a result of toxic and allergic action of methyl metacrilate, was used.

"Profial" gel action on the mucous membrane of rats was tested after applications with methylmetacrilate. The research was conducted on 30 white rats: 1st group — intact animals; the 2nd group — treatment of the mucous membrane with 1% monomer solution; 3rd group — treatment of mucous membrane by monomer + the "Profial" gel.

The mucous membrane of rats was covered with "Profial" gel after the methyl metacrilate application. Results of morphological research showed that the "Profial" gel renders irritating action and does not change mucosa structure, but after the toxic defeat of tunica mucosa of mouth restores its integrity.

Key words: tunica mucosa of mouth, inflammation, methyl metacrilate, gel for the oral cavity.

Воспаление слизистой оболочки полости рта — ведущий симптом таких стоматологических заболеваний, как стоматиты разной этиологии и пародонтогенеза, гингивит, пародонтит.

В комплексе их лечения обязательно используется противовоспалительная терапия с

применением лекарственных средств в виде полосканий, кремов, мазей и др.

Гели для полости рта также могут использоваться в целях профилактики и лечения воспалительных заболеваний слизистой оболочки полости рта (СОПР). Они широко применяются в ортопедической

стоматологии для улучшения адаптации к съемным протезам [1–3]. Также могут служить искусственной слюной при сухости СОПР [4–6].

Цель настоящих исследований состояла в изучении влияния геля, включающего экстракт шлемника байкальского, на СОПР.



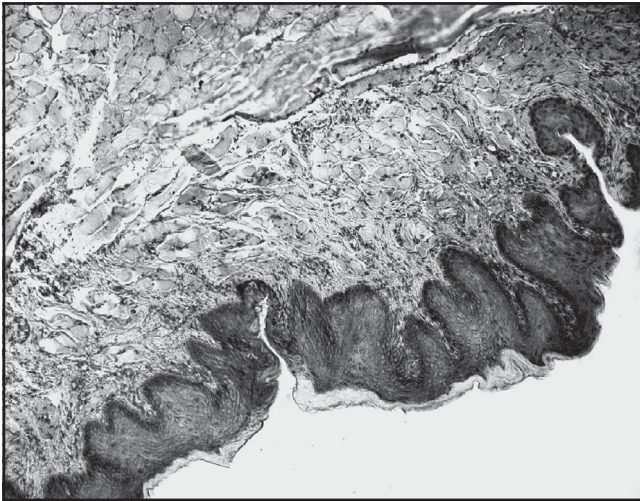


Рис. 1. Слизистая оболочка десны полости рта интактной крысы. Окрашивание гематоксилином и эозином. $\times 20$

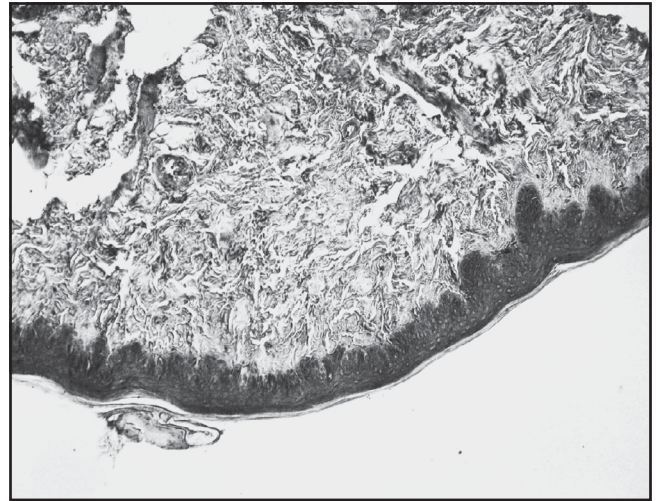


Рис. 2. Слизистая оболочка переходной складки полости рта интактной крысы. Окрашивание гематоксилином и эозином. $\times 20$

Материалы и методы исследования

Гель «Профиал» предназначен для профилактики и лечения воспалительных заболеваний СОПР, в том числе и аллергического происхождения.

Основным биологически активным компонентом «Профиала» является шлемник байкальский (*Scutellaria baicalensis*) — растительный полифенол, произрастающий на Дальнем Востоке. Химические составляющие шлемника байкальского — фенольные соединения [7] и биофлавоноиды (*baicalin*, *baicalein*, *wogonin*), главный из которых — байкалин [8; 9].

Растение обладает высокой биологической эффективностью, оказывает антиоксидантное, иммуностимулирующее, про- и антиапоптотическое, противоопухолевое, антибактериальное, противовирусное, гиполипидемическое, противоаллергическое и другие действия [8; 10].

Гель изучали в эксперименте на белых крысах. Для проведения эксперимента была использована модель воспаления СОПР, развивающегося в результате токсического и аллергического действия метилметакрилата — мономера акриловой пластмассы, используемой при изготовлении съемных зубных протезов [11].

Исследования проведены на 30 белых крысах, которые были разделены на 3 группы: 1-я — интактные животные; 2-я группа — крысы с обработкой СОПР 1%-м раствором мономера (метилового эфира метакриловой кислоты) в течение 1 мес. (30 дней); 3-я группа — крысы с обработкой СОПР мономером + гель «Профиал».

Используя свойство высокой всасывательной способности слизистой оболочки, мономер наносили на СОПР крыс. Начиная со второй недели обработки СОПР мономером, в течение последующих 14 дней животным наносили гель «Профиал» в количестве 50 мг на СОПР с помощью ватного тампона и распределяли по всей поверхности СОПР.

По окончании исследований проводили эвтаназию крыс под тиопенталовым наркозом согласно биоэтическим требованиям к работе с экспериментальными животными и забор фрагментов СОПР (десна, переходная складка) для морфологического исследования, выполненного по стандартной методике [12].

Результаты исследования и их обсуждение

Результаты морфологического изучения СОПР у интактных животных представлены на рис. 1 и 2.

Исследования показали, что у интактных животных слизистая оболочка представлена многослойным плоским ороговевающим эпителием. Отмечается равномерность ороговеания. Четко выявляется базальная мембрана. Эпителиальные клетки четко дифференцированы по слоям. В поверхностно расположенных клетках выявляются зерна кератогиалина. Отмечается незначительно выраженный акантоз. В субэпителиальном слое встречаются единичные лимфоциты.

Результаты морфологического исследования СОПР у животных после обработки ее метилметакрилатом показаны на рис. 3–5. В СОПР крыс при применении метилметакрилата наблюдаются достаточно выраженные изменения как эпителиального слоя, так и подэпителиального. В эпителии выражены явления акантоза, нарушение структуры рогового слоя. Толщина его становится неравномерной, он слущивается, выявляются отдельные дегенеративно измененные эпителиальные клетки. Отмечается нарушение дифференциации эпителиальных клеток по слоям.

При этом преобладают клетки средних и поверхностных слоев. Выражен фокальный отек эпителиоцитов, а местами их вакуольная дегенера-



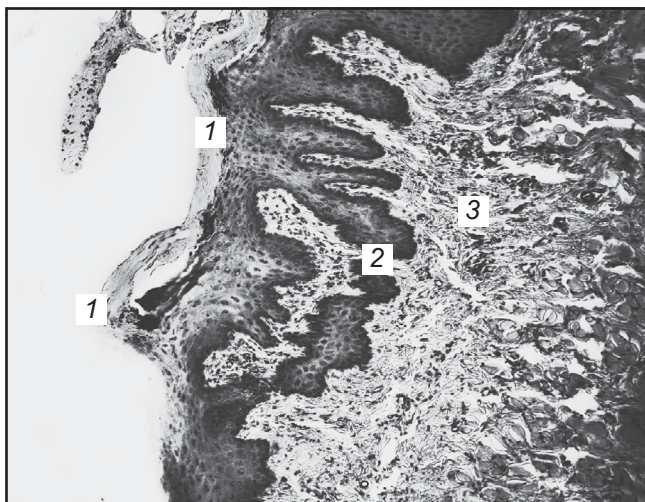


Рис. 3. Слизистая оболочка десны крысы при воздействии метилметакрилата на 30-е сутки: 1 — нарушение дифференциации клеток по слоям; 2 — акантоз эпителия, нарушения ороговения и неравномерная толщина рогового слоя с явлениями его сгущивания; 3 — воспалительный инфильтрат. Окрашивание гематоксилином и эозином. $\times 20$

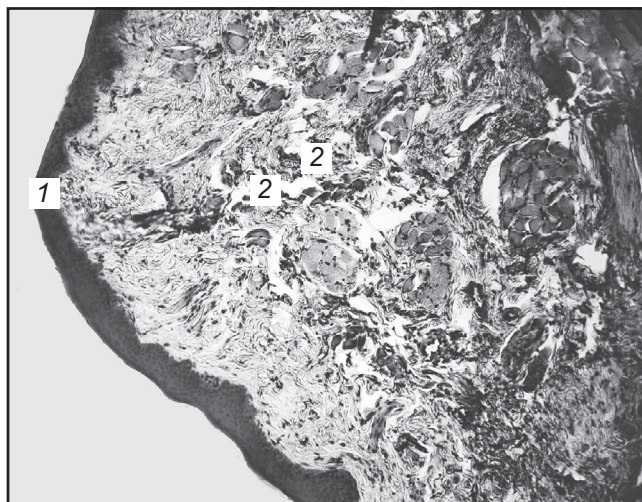


Рис. 4. Слизистая оболочка десны крысы после применения метилметакрилата на 30-е сутки. 1 — неравномерное истончение эпителиального покрова, местами отсутствие рогового слоя; 2 — в субэпителиальном слое — выраженный отек с незначительной дезорганизацией коллагеновой стромы. Окрашивание гематоксилином и эозином. $\times 20$

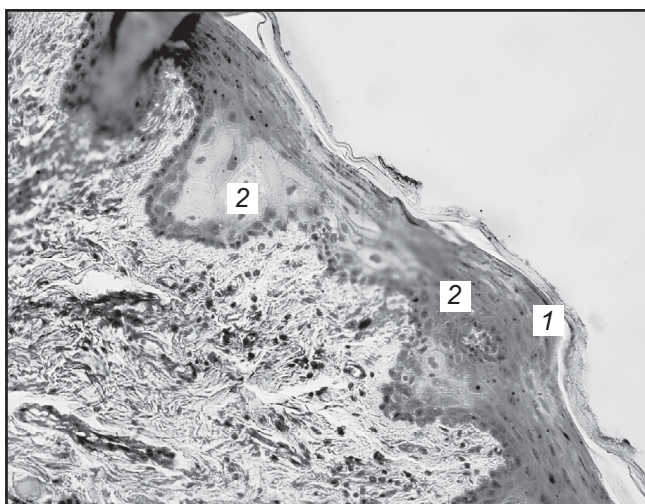


Рис. 5. Слизистая оболочка десны крысы при воздействии метилметакрилата на 30-е сутки: 1 — нарушение дифференциации клеток по слоям, роговой слой истончен; 2 — отек и вакуолярная дегенерация эпителиоцитов; в подэпителиальном слое — диффузная инфильтрация лимфоцитами. Окрашивание гематоксилином и эозином. $\times 20$

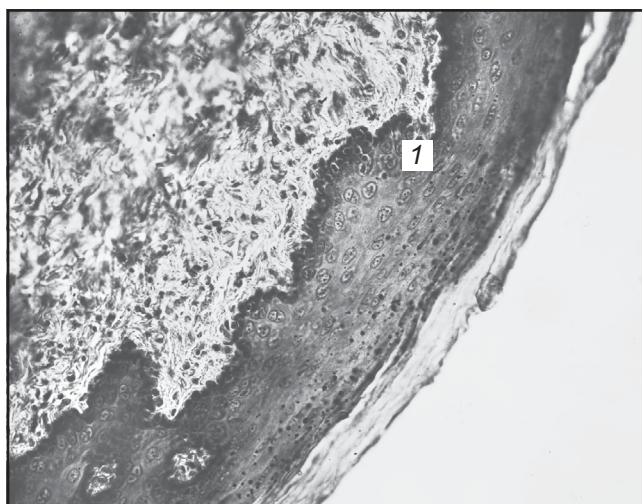


Рис. 6. Слизистая оболочка полости рта крысы при воздействии метилметакрилата и геля «Профиал» на 30-е сутки: 1 — незначительное нарушение дифференциации клеток по слоям, выражающееся в преобладании уплощенных клеток; увеличение количества клеток, содержащих в цитоплазме зерна кератогиалина, роговой слой равномерной толщины. Окрашивание гематоксилином и эозином. $\times 70$

ция. В некоторых случаях определяется разрушение базальной мембраны и изъязвление. Субэпителиальный слой отечен, и в нем отмечается периваскулярная лимфоидная инфильтрация, свидетельствующая о наличии негранулематозного воспаления.

Результаты исследований в 3-й группе экспериментальных

животных (обработка СОПР мономером + гель «Профиал») представлены на рис. 6–8.

Структура эпителиального покрова приближается к норме. Отмечается только незначительное нарушение дифференциации эпителиальных клеток по слоям (преобладают клетки поверхностных слоев). Роговой слой обычной и равно-

мерной толщины. В подэпителиальном слое несколько повышено количество лимфоцитов. В целом структура эпителиальной ткани не изменена.

Таким образом, результаты морфологического исследования СОПР показали, что гель «Профиал» не оказывает раздражающего действия и не из-

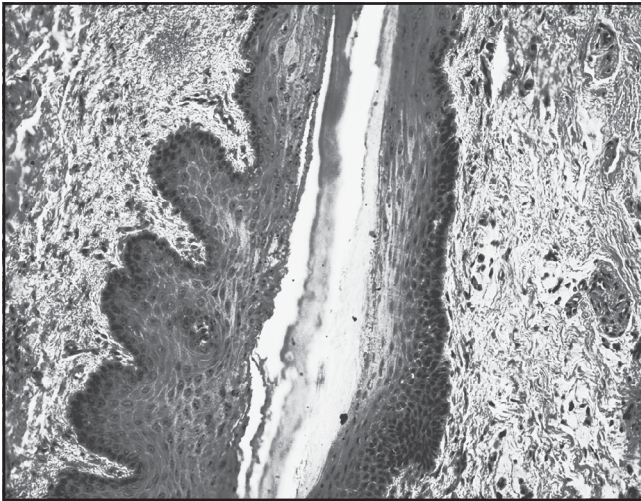


Рис. 7. Слизистая оболочка полости рта крысы при воздействии метилметакрилата и геля «Профиал» на 30-е сутки. Эпителиальный слой обычного строения. Незначительные периваскулярные лимфоидные инфильтраты. Роговой слой равномерной толщины. Окрашивание гематоксилином и эозином. × 70

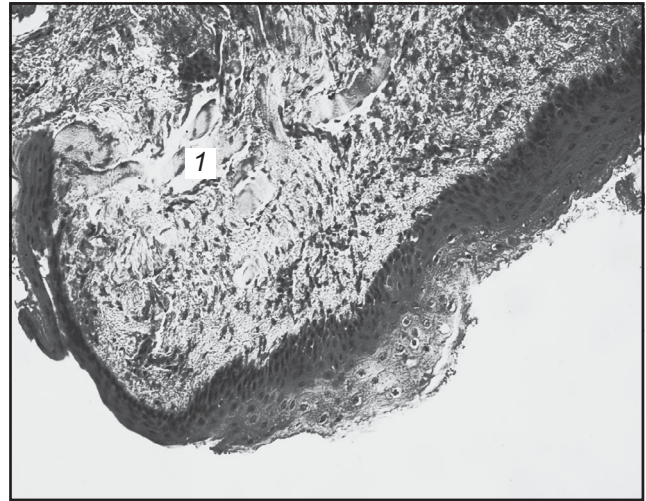

Рис. 8. Слизистая оболочка переходной складки десны крысы при воздействии метилметакрилата и геля «Профиал» на 30-е сутки: 1 — эпителиальный слой обычного строения, незначительная вакуольная дегенерация части эпителиоцитов поверхностных слоев эпителия, периваскулярные лимфоидные инфильтраты и слабый отек. Окрашивание гематоксилином и эозином. × 40

меняет структуру слизистой оболочки, а после токсического поражения СОПР восстанавливает ее целостность.

ЛИТЕРАТУРА

1. Маслов А. В. Клинико-экспериментальное обоснование способа профилактики и лечения протезных стоматитов : дис. ... канд. мед. наук : 14.01.22 / А. В. Маслов. — Одесса, 2004. — 152 с.
2. Бабій Р. І. Ефективність застосування коригувального гелю «Мальцит» при протезуванні знімними зубними протезами пацієнтів із гіposalівацією / Р. І. Бабій // Одеський медичний журнал. — 2006. — № 3. — С. 37–39.
3. Massad J. J. Removable prosthodontic therapy and xerostomia. Treatment considerations / J. J. Massad, D. R. Cagna // *Dent. Today*. — 2002. — Vol. 21, N 6. — P. 80–82, 84, 86–87.
4. Терешина Т. П. Ксеростомия. Диагностика. Основные принципы профилактики и лечения (сообщение 2) / Т. П. Терешина // *Дентальные технологии*. — 2007. — № 3. — С. 6–10.
5. Гринин В. М. Применение геля Oralbalance у пациентов с ксеростомией / В. М. Гринин // *Пародонтология*. — 2000. — № 3. — С. 50–52.
6. Эффе́ктивність применения синтетического полимерного заместителя слюны при постлучевой болезни / G. Regelink, A. Vassink, H. Reintsema, J. M. Nauta // *Квинтэссенция*. — 1998. — № 5/6. — С. 69–72.
7. Зорикова С. П. Антиоксидантная активность экстрактов из дальневосточных растений / С. П. Зорикова, А. Ю. Маняхин, Д. М. Черняк

// *Естественные и технические науки*. — 2009. — № 5. — С. 134–138.

8. Маняхин А. Ю. Биологическая активность сухого экстракта шлемника байкальского / А. Ю. Маняхин, С. П. Зорикова, О. Г. Зорикова // *Тихоокеанский медицинский журнал*. — 2010. — № 2. — С. 66–69.

9. *Scutellaria baicalensis* alleviates cantharidin-induced rat hemorrhagic cystitis through inhibition of cyclooxygenase-2 overexpression / S. K. Huan, K. T. Wang, S. D. Yeh [et al.] // *Molecules*. — 2012. — Vol. 17, N 6. — P. 6277–6289.

10. Effect of total flavonoids of *Scutellaria baicalensis* Georgi on expression of influenza A virus nucleoprotein in HeLa cells / Q. Zhang, B. Yang, N. R. Wang [et al.] // *Nan Fang Yi Ke Da Xue Xue Bao*. — 2012. — Vol. 32, N 7. — P. 966–969.

11. Терешина Т. П. Влияние остаточного мономера акриловых зубных протезов на функциональную активность слюнных желез (экспериментальное исследование) / Т. П. Терешина, Р. И. Бабій // *Вестник стоматологии*. — 2005. — № 2. — С. 25–27.

12. Меркулов Г. А. Курс патогистологической техники / Г. А. Меркулов. — М. : Медицина, 1961. — 339 с.

REFERENCES

1. Maslov A.V. Clinical-experimental ground of method of prophylaxis and medical treatment of prosthetic stomatitis : *Dis...cand.med.nauk:14.01.22*. Odessa, 2004, 152 p.
2. Babiy R.I. Efficacy of corregating gel "Maltzit" application with removable denture in patients with hyposalivation. *Odeskyy medychnyy zhurnal* 2006; 3: 37-39.

3. Massad J.J., Cagna D.R. Removable prosthodontic therapy and xerostomia. Treatment considerations. *Dent. Today* 2002; 21 (6): 80-82, 84, 86-87.

4. Tereshina T.P. Xerostomy. Diagnostics. Basic principles of prophylaxis and medical treatment (report 2). *Dentalnye tekhnologii* 2007; 3: 6-10.

5. Grinin V.M. Application of Oralbalance gel at patients with xerostomy. *Parodontology* 2000; 3: 50-52.

6. Regelink G., Vassink A., Reintsema H., Nauta J.M. Efficiency of application of synthetic polymeric substitute of saliva at postray disease. *Kvintessentsia* 1998; 5 (6): 69-72.

7. Zorikova S.P., Manyakhin A.Yu., Chernyak D.M. Antioxidant activity of extracts from the Far Eastern plants. *Estestvennye I tekhnicheskie nauki* 2009; 5: 134-138.

8. Manyakhin A.Yu., Zorikova S.P., Zorikova O.G. Biological activity of dry extract of skull-cap. *Tikhookeanskiy meditsinskiy zhurnal* 2010; 2: 66-69.

9. Huan S.K., Wang K.T., Yeh S.D [et al.] *Scutellaria baicalensis* alleviates cantharidin. induced rat hemorrhagic cystitis through inhibition of cyclooxygenase. *Molecules* 2012; 17 (6): 6277-6289.

10. Zhang Q., Yang B., Wang N.R. [et al.] Effect of total flavonoids of *Scutellaria baicalensis* Georgi on expression of influenza A virus nucleoprotein in HeLa cells. *Nan Fang Yi Ke Da Xue Xue Bao* 2012; 32 (7): 966-969.

11. Tereshina T.P., Babiy R.I. Influence of remaining monomer of acrylic dentures on the functional activity of salivary glands (experimental research). *Vestnic stomatologii* 2005; 2: 25-27.

12. Merkulov G.A. Course of pathohistological technics, M., Meditsina, 1961, 339 p.

Поступила 13.02.2013

