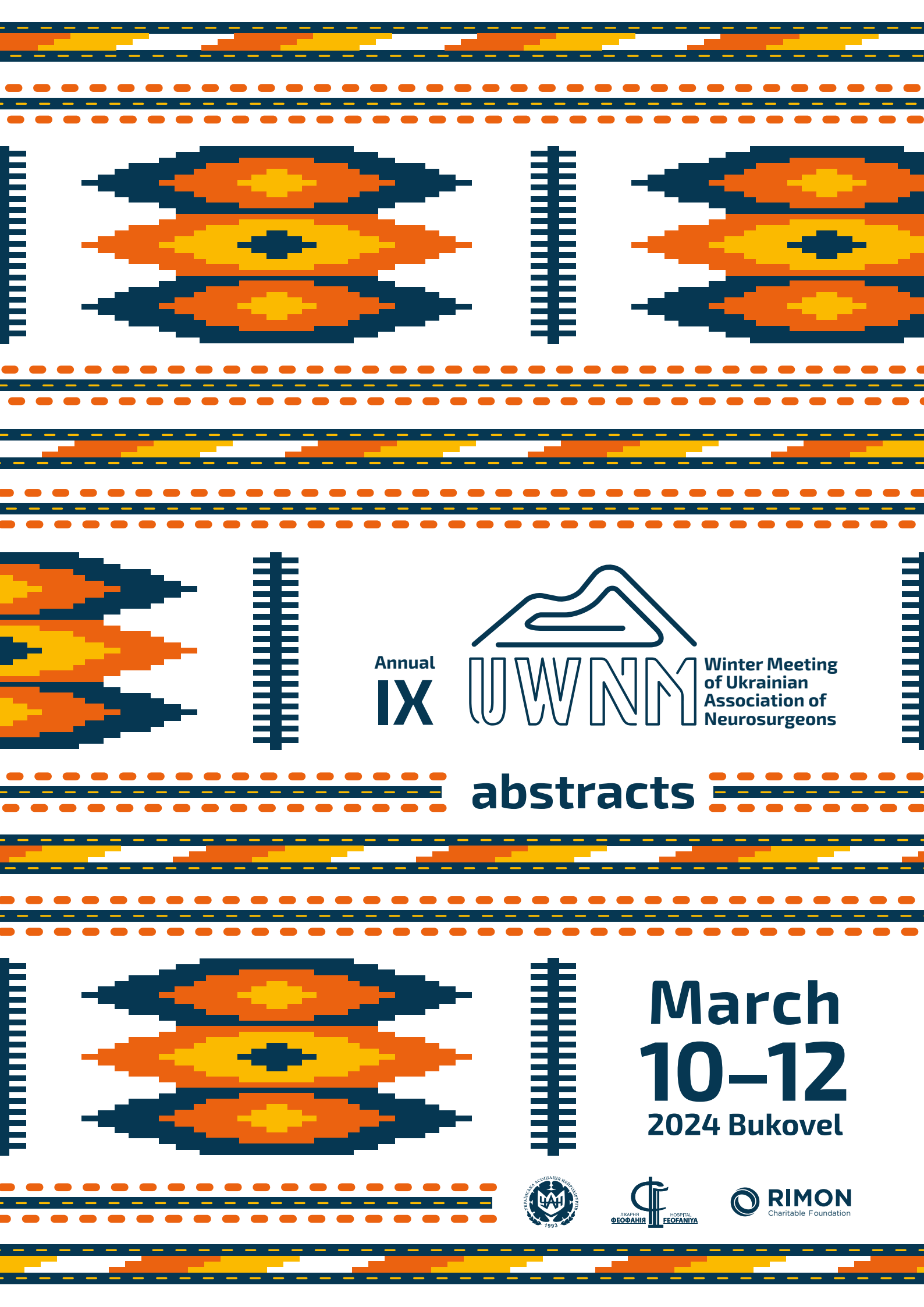


Annual
IX



Winter Meeting
of Ukrainian
Association of
Neurosurgeons



abstracts



**March
10-12
2024 Bukovel**



Клініко-діагностичні патерни специфічних уражень, що імітують новоутворення ЦНС

Юлія СОЛОДОВНИКОВА,
Анатолій СОН

ДУ “Інститут нейрохірургії
ім. акад. А.П.Ромоданова НАМН
України”,
м. Київ, Україна

Диференціальна діагностика вогнищевих уражень спинного мозку включає перш за все пухлини та запальні процеси, що може викликати складнощі, якщо це базується виключно на візуалізації, деякі випадки можуть потребувати біопсії за для встановлення діагнозу.

Результати МР-знімку звичайних менінгіом настільки характерні, що зазвичай діагностувати менінгіому за МР-знімком не складає труднощів. Однак деякі види менінгіом демонструють незвичайні МР-знахідки. Мікрокістозна менінгіома є рідкісним гістологічним підтипом менінгіоми, яка становить близько 1,6% внутрішньочерепних менінгіом.

Випадок 1. Чоловік 45 років, T10 лівобічний сегментарний біль із підгострим висхідним синдромом Броуна-Секара. T2 зображення спинного мозку демонструють гіперінтенсивне вогнище T10-T11 із легким контрастним посиленням. Оперізуючий лишай у лівому дерматомі T10. Аналіз сироватки крові виявив наявність цитомегаловірусу та вірусу вітряної віспи. Пацієнт має ослаблений імунітет і нелікований ВІЛ-інфікований протягом 10 років, спрямований на АРВ терапію.

Випадок 2. Жінка 65 років, 2-річний анамнез головного болю, запаморочення та прогресуючого когнітивного дефіциту. Екстрааксіальне T1 гіпо/T2 гіперінтенсивне вогнище правої лобно-скроневої частки, оточене вираженим перифокальним набряком і слабоінтенсивним накопиченням контрасту T1, DWI значне обмеження дифузії. Сумарні антитіла до Treponema pallidum 30,42 COI. МР-спектроскопія: виражений домінуючий додатковий пік на 3.8 ppm, виражене зни-

ження NAA, помірне підвищення Cho, підвищення піка LacPip частіше зустрічається при мікрокістозних змінах у менінгіомі. Пацієнка прооперована, гістологічно верифікована мікрокістозна менінгіома.

Показання до біопсії головного та спинного мозку повинні враховувати клінічні симптоми, швидкість прогресування неврологічного дефіциту та візуалізаційні характеристики ураження. Біопсія головного та спинного мозку має певний післяопераційний ризик та має розглядатися для випадків прогресуючого неврологічного дефіциту, резистентного до емпіричної терапії. Передові методи МРТ, такі як МРТ-спектроскопія, можуть значною мірою сприяти диференціальній діагностиці неопластичних і непухлинних уражень.

Покази до мікрохірургічного лікування в гострому періоді розриву аневризми головного мозку на основі рекомендацій АНА-ASA 2023

Анатолій СОН,
Юлія СОЛОДОВНИКОВА

ДУ “Інститут нейрохірургії
ім. акад. А.П.Ромоданова НАМН
України”,
м. Київ, Україна

Згідно оновлених рекомендацій АНА/ASA 2023 дигітальна селективна ангіографія вважається золотим стандартом для оцінки цереброваскулярної анатомії та геометрії аневризми та може допомогти у прийнятті рішення щодо вибору оптимального методу лікування. У певних клінічних ситуаціях для прийняття рішення про лікування може бути використана лише КТ-ангіографія.

Пацієнти з аСАК повинні пройти лікування аневризми, як тільки це можливо, щоб зменшити ризик повторного розриву аневризми, яка часто є летальною. Варіанти відкритого хірургічного втручання та ендovasкулярні методи мають різні переваги та недоліки, які необхідно ретельно зважити для кожного окремого пацієнта. Найкращі результати для пацієнтів із САК будуть досягнуті, коли доступні як ендovasкулярні, так і відкриті хірургічні варіанти.

Проведено одноцентровий мультифакторіальний кореляційний аналіз історій хвороб пацієнтів з аСАК за 2019-2023 рр. Всього шпиталізовано 142 пацієнти з аСАК. Середній вік 53,5 р. 29,6% переведені в інші ЛПЗ за для можливого ендovasкулярного лікування, 54,2% прооперовані мікрохірургічно. У чоловіків в цілому гірша виживаність порівняно з жінками (ВШ 7.20). Госпіталізація після 1-ї доби від розриву АА достовірно (р 0.01) корелює з вищою летальністю незалежно від лікувальної стратегії (ВШ1.66) САК-паренхиматозний крововилив порівняно з САК достовірно (р 0.01) підвищує летальність (ВШ 8.90). Повторний розрив збільшує ві-

рогідність летального результату (ВШ 1.93). Вазоспазм, що виникає протягом 4-7 діб значно підвищує летальність (ВШ 4.65). У хворих в вегетативному стані із збільшенням кількості аневризми шанс поліпшення зменшується (K=28.2368). Вік, тривалість госпіталізації, розмір аневризми та їхня кількість погіршують результати лікування. Локалізація та вид крововиливу можуть вказувати на різний вплив на результати. Краща оцінка за WFNS при надходженні вказує на значущий вплив на шанс поліпшення. Покази до мікрохірургічного лікування та вазоспазм є дуже важливими факторами у визначенні результатів.