

КОРОТКІ ПОВІДОМЛЕННЯ ТА НОТАТКИ З ПРАКТИКИ

УДК 617.547:616.711-001.45-089.83

DOI: <http://dx.doi.org/10.15674/0030-59872024276-80>

Рідкісний випадок мініінвазивного видалення стороннього тіла хребця після вогнепального осколкового проникаючого поранення грудей та хребта

І. П. Хоменко¹, Е. М. Хорошун^{2,3}, В. В. Макаров^{2,3},
В. В. Негодуйко^{2,3}, Ю. В. Бунін², С. В. Тертишний^{4,5}

¹ Національна академія медичних наук України, Київ

² Військово-медичний клінічний центр Північного регіону, Харків. Україна

³ Харківський національний медичний університет. Україна

⁴ Військово-медичний клінічний центр Південного регіону, Одеса. Україна

⁵ Одеський національний медичний університет. Україна

Objective. To demonstrate the possibilities of minimally invasive technologies in the diagnosis and treatment of gunshot wounds of the chest and spine. *Methods.* Patient N., 42, was wounded in the chest during mortar fire. From the diagnosis: gunshot fragment blind penetrating wound chest on the right with a gunshot fracture of the right scapula, III–V ribs on the right, damage to the right lung with the presence of a metal fragment paravertebrally on the right at the level Th_V–Th_{VI} vertebrae, right-sided hemothorax, right-sided post-traumatic pneumonitis, spinal cord injury, lower paraplegia. *Results.* The final is established diagnosis: gunshot fragment blind penetrating wound chest on the right with a gunshot fracture of the right scapula, III–V ribs on the right, damage to the right lung with the presence of a metal fragment paravertebrally on the right at the level Th_V vertebra, right-sided hemothorax, right-sided post-traumatic pneumonia, spinal cord injury, lower paraplegia. The operation was performed: video-assisted thoracoscopy on the right, revision of the pleural cavity, removal of a metal fragment from the body of the Th_V vertebra, sanitation and redrainage of the right pleural cavity according to Bulau, which lasted 40 min. In the future, after 2 weeks, the stitches and signs were removed neurological deficit regressed, the wounded was sent to the military medical commission and discharged to parts. *Conclusions.* Gunshot wounds to the chest with spinal injury are rare. The use of modern magnetic surgical instrument allows to remove ferromagnetic foreign bodies during vertebral injury. The use of minimally invasive operative interventions for gunshot wounds of the chest with spinal cord injury reduces operative trauma and can be applied to the third level of medical care. *Keywords.* Gunshot wound of the chest, gunshot wound of the spine, minimally invasive technologies.

Мета. Показати можливості мініінвазивних технологій під час діагностики та лікування вогнепальних поранень грудей і хребта. *Методи.* Пацієнт Н., 42 р., отримав поранення у груди під час мінометного обстрілу. Із діагноза: вогнепальне осколкове сліпе проникаюче поранення грудей справа з вогнепальним переломом правої лопатки, III–V ребер справа, ушкодженням правої легені з наявністю металевого осколка паравертебрально справа на рівні Th_V–Th_{VI} хребця, правобічний гемопневмоторакс, правобічний післятравматичний пульмоніт, забій спинного мозку, нижня паралегія. *Результати.* Встановлено заключний діагноз: вогнепальне осколкове сліпе проникаюче поранення грудей справа з вогнепальним переломом правої лопатки, III–V ребер справа, ушкодженням правої легені з наявністю металевого осколка паравертебрально справа на рівні Th_V хребця, правобічний гемопневмоторакс, правобічний післятравматичний пульмоніт, забій спинного мозку, нижня паралегія. *Виконана операція:* відеоасистована торакоскопія справа, ревізія плевральної порожнини, видалення металевого осколка з тіла хребця Th_V, санація та редренування правої плевральної порожнини за Бюлау, яка тривала 40 хв. У подальшому, через 2 тижня зняті шви, ознаки неврологічної недостатності регресували, поранений направлений на військово-лікарську комісію та виписаний до частини. *Висновки.* Вогнепальні поранення грудей з ушкодженням хребта є рідким явищем. Використання сучасного магнітного хірургічного інструмента дозволяє видалити феромагнітні сторонні тіла під час ушкодження хребців. Застосування мініінвазивних оперативних втручань за вогнепального поранення грудей з ушкодженням хребта зменшують операційну травму та можуть бути застосовані на третьому рівні надання медичної допомоги.

Ключові слова. Вогнепальне поранення грудей, вогнепальне поранення хребта, мініінвазивні технології

Вступ

Ушкодження грудей є однією з провідних причин смертності за травм, а також тимчасової та стійкої непрацездатності в осіб молодше 40 років, як у нашій країні, так і за кордоном [1, 6]. У сучасних військових конфліктах частота вогнепальних поранень грудей становить 8–12 %, з яких у 79,4 % непроникаючі, а у 20,4 % мають проникаючий характер із ушкодженням внутрішньогрудних органів. Серед таких поранень грудної клітки у 80 % випадків є ушкодження легень; 10–15 % — перикарда, серця, великих судин; 5 % — трахеї, стравоходу і діафрагми. Поранені з вогнепальними ураженнями хребта і спинного мозку становлять 0,5 % від усіх бойових травм і близько 5 % нейро травм. Під час проведення АТО/ООС на сході України вогнепальні поранення хребта і спинного мозку становили 1,14 % бойових хребетних травм, із них вогнепальні поранення — 39,1 %, механічні травми хребта — 60,9 % [4, 5].

Для діагностики поранень грудей застосовуються рентгенологічне і ультразвукове дослідження грудей, у разі використання яких помилки у визначенні анатомічної характеристики внутрішньогрудних ушкоджень складають від 16,1 до 56,4 %. Найбільш складним є вибір тактики за проникаючих поранень грудей через неможливість до операції верифікувати анатомо-топографічний характер поранення неінвазивними методами. Спіральна комп'ютерна томографія (СКТ) децю розширила можливості вивчення структури тканин і дозволила по-новому поглянути на процес передопераційного обстеження хворого [2].

На сьогодні у всіх галузях хірургії спостерігається тенденція до широкого застосування мініінвазивної техніки. Метод ендовідеоторакоскопії наразі переживає друге народження [3].

Мета: навести можливості мініінвазивних технологій під час діагностики та лікування вогнепальних поранень грудей і хребта.

Матеріал і методи

Матеріали дослідження розглянуті та схвалені комісією з питань етики при Військово-медичному клінічному центрі Північного регіону (протокол № 2/04 від 07.05.2024 р.).

Пацієнт Н., 42 роки, отримав поранення у груди під час мінометного обстрілу, доставлений через годину після поранення до передової хірургічної групи в важкому стані, де виконаний торакоцентез справа, дренивання плевральної порожнини за Бюлау. Через 3 год. переведений до Військово-медичного клінічного центру Пів-

нічного регіону КМС ЗСУ, госпіталізований до відділення невідкладної медичної допомоги. Встановлено діагноз: вогнепальне осколкове сліпе проникаюче поранення грудей справа з вогнепальним переломом правої лопатки, III, IV, V ребер справа, ушкодженням правої легені з наявністю металевго осколка паравертебрально справа на рівні Th_v–Th_{v1} хребця, правобічний гемопневмоторакс і післятравматичний пульмоніт, забій спинного мозку, нижня параплегія. Операції: торакоцентез, дренивання правої плевральної порожнини за Бюлау, первинна хірургічна обробка (ПХО) вогнепальної рани.

Поранений надійшов у важкому стані. Виконано ультразвукове дослідження органів грудної клітки (ОГК) та органів черевної порожнини (ОЧП) за FAST-протоколом (УЗД ОГК та ОЧП). Проведено лабораторне дослідження: загальноклінічні аналізи крові, сечі, біохімічний аналіз і коагулограма крові, які виконані на апаратах ResponS 920 (Німеччина) і Lab Analyt (Китай), HumaClot Duo Plus (Німеччина), Labline 40 і Sunrise (Австрія) з додатковим обладнанням BIORAD і BIOSAN. Виконано мультиспіральну спіральну комп'ютерну томографію голови, органів грудної клітки й черевної порожнини, таза (МСКТ голови, ОГК та ОЧП, таза) на апараті «Revolution EVO» (2021) із кроком томографа 0,5 мм. Відеоторакоскопія виконувалась на відеоендоскопічній стійці OLYMPUS VISERA 4K UHD OTV-S400, 2021.

Виконано таке оперативне лікування: відеоасистована торакокопія справа, ревізія плевральної порожнини, видалення металевго осколка з тіла хребця Th_v, санація та редренивання правої плевральної порожнини за Бюлау.

Стороннє тіло (металевий осколок) видалений за допомогою магнітного інструмента для ендоскопічної діагностики та видалення металевих феромагнітних сторонніх тіл із черевної та плевральної порожнин [8].

Результати

За нашими даними, поранення грудей зустрічається в 13 %, поранення хребта — до 2 % випадків, а їх поєднання значно менш.

Встановлено заключний діагноз: вогнепальне осколкове сліпе проникаюче поранення грудей справа з вогнепальним переломом правої лопатки, III, IV, V ребер справа, ушкодженням правої легені з наявністю металевго осколка паравертебрально справа на рівні Th_v хребця, правобічний гемопневмоторакс і післятравматичний пульмоніт, забій спинного мозку, нижня параплегія.

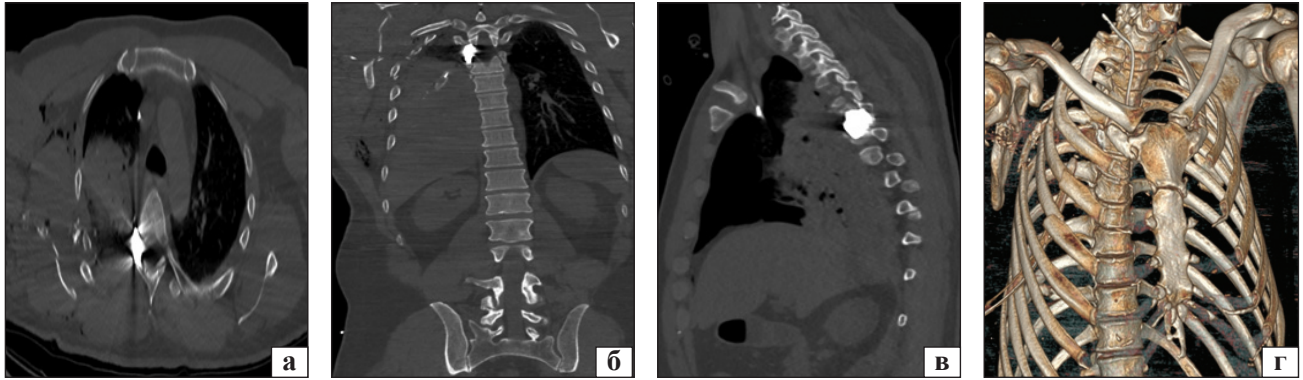


Рис. 1. Фотоскани СКТ ОГК під час госпіталізації пораненого: вогнепальний перелом тіла правої лопатки, III–V ребер справа, кісткові уламки в паренхімі правої легені та вільно лежачі в правій плевральній порожнині, металевий осколок 2×1 см в тілі Th_5 хребця, посттравматичний пульмоніт верхньої частини правої легені, наявний плевральний дренаж у плевральній порожнині, ознаки малого гемопневмотораксу: а) аксіальна площина; б) коронарна проекція; в) сагітальна проекція; г) 3D-моделювання

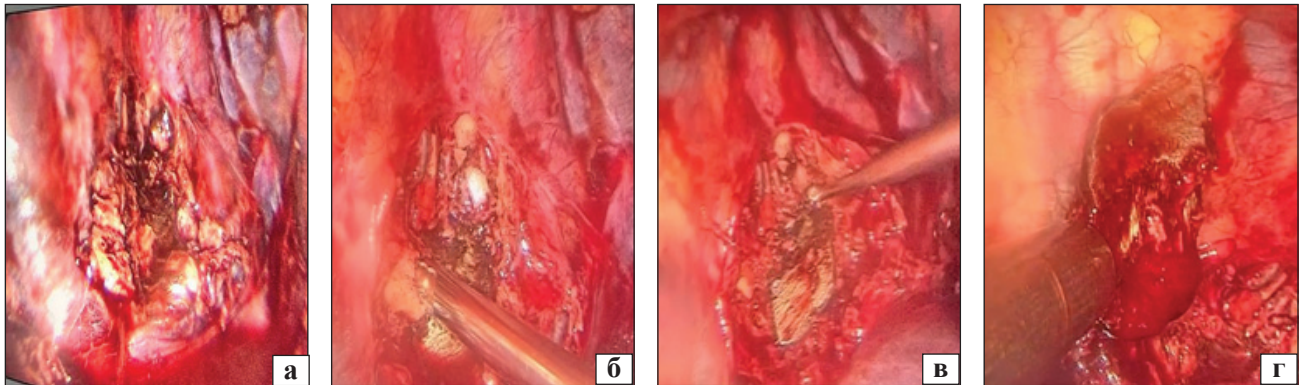


Рис. 2. Етапи оперативного втручання: а) зовнішній вигляд стороннього тіла (металевий осколок) в хребці; б) видалення стороннього тіла за допомогою шейвера; в) видалення стороннього тіла за допомогою кюретки; г) видалення стороннього тіла за допомогою магнітного інструмента для ендовідеоскопічної діагностики та видалення металевих феромагнітних сторонніх тіл із червоної та плевральної порожнини

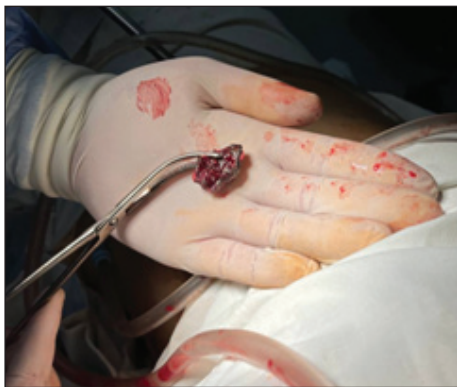

Рис. 3. Видалене стороннє тіло (металевий осколок)

Операції: торакоцентез, дренажування правої плевральної порожнини за Бюлау; ПХО вогнепальної рани.

За даними ультразвукового дослідження визначається вільна рідина та повітря в правій плевральній порожнині. Пацієнт оглянутий нейрохірургом.

Фото мультиспіральної СКТ ОГК пораненого під час надходження наведено на рис. 1.

Виконана операція: відеоасистована торакоскопія справа, ревізія плевральної порожнини, видалення металевий осколок з тіла хребця Th_5 , санація та редренування правої плевральної порожнини за Бюлау.

Після обробки операційного поля розчинами антисептиків, під загальною анестезією з односторонньою інтубацією та штучною вентиляцією легень (ШВЛ), перший торакопорт для 10 мм косої оптики встановлено у 6-му міжреберному проміжку по середній аксілярній лінії справа. Робочі торакопорти встановлені в типових місцях. Ревізія: визначається згорнутий гемоторакс до 300 мл об'ємом — сановано. У тілі 5-го грудного хребця виявлено металевий осколок до 2×1 см, який видалено за допомогою застосування шейвера, кюретки та магнітного інструмента для ендовідеоскопічної діагностики та видалення металевих

ферромагнітних сторонніх тіл із черевної та плевральної порожнин. Контроль гемостазу — сухо. Контроль аеростазу — задовільний. Права плевральна порожнина редренована трубчастим ПХВ дренажем 24Fr, який заведений до верхівки легені. Налагоджено дренивання за Бюлау. Контроль дренажа — функціонує задовільно. Шви на рани. Асептичні наліпки.

Торакоскопічний етап оперативного втручання наведено на рис. 2.

Оперативне втручання тривало 40 хвилин, видалено стороннє тіло (металевий осколок) (рис. 3). На 3 добу знято дренаж із плевральної порожнини, через 2 тижні — шви; ознаки неврологічної недостатності регресували, поранений направлений на військово-лікарську комісію та виписаний до частини.

Обговорення

Під час вивчення літературних джерел [4–6] виявлено, що вогнепальні поранення грудей з ушкодженням хребта не часте явище, тому наведений клінічний випадок у черговий раз дозволяє звернути увагу на особливості діагностики, тактики та лікування цієї патології.

У цьому випадку діагностовано поранення хребта зі забоем спинного мозку, наявність стороннього тіла (металевого осколка) великих розмірів [6] у хребті, що було показанням до оперативного лікування.

Використання сучасного магнітного хірургічного інструмента для діагностики та видалення ферромагнітних сторонніх тіл під час торакоскопічних оперативних втручань довгий час використовується в практиці та значно мінімізує час втручання та операційну травму [7, 9, 10].

Висновки

Вогнепальні поранення грудей з ушкодженням хребта є рідкісним явищем. Використання сучасного магнітного хірургічного інструмента дозволяє видаляти ферромагнітні сторонні тіла в разі ушкодження хребців.

Застосування мініінвазивних оперативних втручань за вогнепальних поранень грудей з ушкодженням хребта зменшують операційну

травму та можуть бути застосовані на третьому рівні надання медичної допомоги.

Конфлікт інтересів. Автори декларують відсутність конфлікту інтересів.

Список літератури

1. (2021) Atlas of Combat Surgical Trauma (Experience of Anti-Terrorist Operation / Joint Forces Operation). Ed. V. I. Tsimbalyuk. Kharkiv : Collegium. [in Ukrainian]
2. Boyko, V. V., Zamyatin, P. M., Beresnev, S. O., Zamyatin, D. P., Bunin, Yu. V., Provar, L. V., & Krytsak, V. V. (2020). Determination of treatment and diagnostic tactics for penetrating gunshot and stab wounds of the chest using spiral computer tomography. *Kharkiv Surgical School*, 4(103), 47-54. <https://doi.org/10.37699/2308-7005.4.2020.09>. [in Ukrainian]
3. Khomenko, I. P., Hetman, V. G., Gumenyuk, K. V., Shapovalov, V. Yu., Herzhik, K. P., Safonov, V. E., Yenin, R. V., & Murodyan, K. R. (2021). Video thoroscopic technologies for combat wounds and chest injuries. Methodological recommendations. Kyiv : Lyudmila Publishing House. [in Ukrainian]
4. Zarutskyi, Y. L., Belyi, V. Ya., & Denisenko, V. M. (2018). Military field surgery: textbook. Kyiv : PHOENIX. [in Ukrainian]
5. Zarutskyi, Y. L., Tkachenko, A. E., & Vovk, M. S. (2021). Clinico-epidemiological characteristics of chest wounds in servicemen during anti-terrorist operation/unmanned aerial vehicle operation. *Ukrainian Journal of Military Medicine*, 1(2), 87-93. [https://doi.org/10.46847/ujmm.2021.1\(2\)-087](https://doi.org/10.46847/ujmm.2021.1(2)-087). [in Ukrainian]
6. Lurin, I. A., Khoroshun, E. M., & Humenyuk, K. V. (2023). Treatment of the wounded with combat injuries of the chest: monograph. ed. V. I. Tsimbalyuk. Ternopil : TNMU. [in Ukrainian].
7. Lurin, I. A., Khoroshun, E. M., Negoduyko, V. V., Makarov, V. V., Bunin, Yu. V., Salyutin, R. V., & Tertyshnyi, S. V. (2022). Videothoroscopic removal of a foreign body (arrow-shaped element) of gunshot origin from the body of a vertebra using radiation and magnetic technologies. *Pediatric Surgery (Ukraine)*, 4(77), 84-88. <https://doi.org/10.15574/PS.2022.77.84>. [in Ukrainian]
8. Mykhailosov, R. M., Negoduyko, V. V., Velikodny, O. M., Kovtun, K. V., Khuda, M. Yu., Shipilov, S. A., & Bunin, Y. V. (2019). Magnetic endoscopic tool for removing foreign bodies from the pleural or abdominal cavity. Patent 135918 (UA). [in Ukrainian]
9. Lurin, I., Khoroshun, E., Negoduyko, V., Makarov, V., Shypilov, S., Boroday, V., Gorobeiko, M., & Dinets, A. (2023). Retrieval of ferromagnetic fragments from the lung using video-assisted thoracoscopic surgery and magnetic tool: a case report of combat patient injured in the war in Ukraine. *International Journal of Emergency Medicine*, 16, 51. <https://doi.org/10.1186/s12245-023-00527-8>.
10. Miller, K., Benns, M., Bozeman, M., Franklin, G., Harbrecht, B., Nash, N., Smith, J., Smock, W., Richardson, J. (2019). Operative Management of Thoracic Gunshot Wounds: More Aggressive Treatment Has Been Required over Time. *Am Surg*, 85(11), 1205-1208. <https://doi.org/10.1177/000313481908501123.8>.

A RARE CASE OF MINIMALLY INVASIVE REMOVAL OF A VERTEBRAL FOREIGN BODY AFTER A GUNSHOT FRAGMENT PENETRATING WOUND OF THE CHEST AND SPINE

I. P. Khomenko ¹, E. M. Khoroshun ^{2,3}, V. V. Makarov ^{2,3},
V. V. Nehoduiko ^{2,3}, Yu. V. Bunin ², S. V. Tertyshny ^{4,5}

¹ National Academy of Medical Sciences of Ukraine, Kyiv

² Military Medical Clinical Center of the Northern Region, Kharkiv. Ukraine

³ Kharkiv National Medical University. Ukraine

⁴ Military Medical Clinical Center of the Southern Region, Odesa. Ukraine

⁵ Odesa National Medical University. Ukraine

✉ Igor Khomenko, MD, DMSci., Prof.: hip65@ukr.net

✉ Eduard Horoshun, MD, PhD: ehoroshun@i.ua

✉ Vitaly Makarov, MD, DMSci., Prof.: docvvmakarov@gmail.com

✉ Volodymyr Nehoduiko, MD, DMSci.: vol-ramzes13@ukr.net

✉ Yuriy Bunin: 77bun@ukr.net

✉ Sergij Tertyshnyi, MD, DMSci.: tertyshnyi.sergey@gmail.com