



MONOGRAPH

*ERBE DER EUROPÄISCHEN WISSENSCHAFT*

*HERITAGE OF EUROPEAN SCIENCE*

BOOK 17. PART 4



'2023

---

*SWorld*

Germany



---

*Konovchuk V., Bohatko N.M., Prylipko T.M., Bezuhlyi M., Oleksin Y.P. et al.*

---

**ERBE DER EUROPÄISCHEN WISSENSCHAFT**  
CHEMIE UND PHARMAZIE, MEDIZIN, BIOLOGIE, LANDWIRTSCHAFT,  
PÄDAGOGIK, PSYCHOLOGIE, PHILOLOGIE

***HERITAGE OF EUROPEAN SCIENCE***

CHEMISTRY AND PHARMACEUTICALS, MEDICINE, BIOLOGY, AGRICULTURE,  
PEDAGOGY, PSYCHOLOGY, PHILOLOGY

---

*Monographic series «European Science»*

*Book 17. Part 4.*

*In internationalen wissenschaftlich-geometrischen Datenbanken enthalten*  
*Included in International scientometric databases*

***MONOGRAPHIE***  
***MONOGRAPH***

*ScientificWorld-Net Akhat AV*  
*Karlsruhe 2023*

*Authors:*

Payentko V.V. (1,2), Matkovsky A.K. (1,2), Skwarek E. (1,2), Ivanova T. (3),  
Konovchuk V. (4), Andrushchak A. (4), Sokolov V. (5), Rozhkovska G. (5),  
Dolgushyn O. (5), Bohatko N.M. (6,7), Bukalova N.V. (6), Prylipko T.M. (6),  
Khitska O.A. (6), Mazur T.G. (6), Lysota V.P. (6), Kravchenko I.M. (7), Bartkiv L.H. (7),  
Tymoshenko O.V. (7), Korzhov Y.O. (7), Gut T.P. (7), Kurmash A.M. (7), Dovbysh V.V. (7),  
Buhay T. (8), Hnoievyyi I. (8), Bezuhlyi M. (8), Shigimaga V. (8), Sliusarenko D.V. (9),  
Tsimerman O.O. (9), Syniahovska K.A. (9), Sarbash D.V. (9), Khokhlova U.S. (9),  
Mehem O.M. (10), Oleksin Y.P. (11), Alla V.K. (11), Valentina A.S. (11), Tamara E.S. (11),  
Yakubovska S.S. (11), Spytyska L. (12), Ihnatieva S.Y. (13), Tsiupiak I.K. (13)

*Reviewers:*

*Oksana Starostina*, candidate of pedagogical sciences, International humanitarian university,  
docent (3)  
*Tkachuk S.A.*, doctor of veterinary sciences, professor, National University of Bioresources and  
Nature Management (6, 7)  
*Zhmil V.I.*, Candidate of Veterinary Sciences, Associate Professor, Belotserki National Agrarian  
University (6, 7)  
*Bobrytska Olga Mykolaivna*, doctor of veterinary science, professor, State Biotechnological  
University (9)  
*Kush Mykola Mykolayovich*, doctor of veterinary science, professor, State Biotechnological  
University (9)

**Erbe der europäischen Wissenschaft:** Chemie und Pharmazie, Medizin,  
Biologie, Landwirtschaft, Pädagogik, Psychologie, Philologie. Monografische  
Reihe «Europäische Wissenschaft». Buch 17. Teil 4. 2023.

**Heritage of European science:** Chemistry and pharmaceuticals,  
Medicine, Biology, Agriculture, Pedagogy, Psychology, Philology.  
Monographic series «European Science». Book 17. Part 4. 2023.

**ISBN 978-3-949059-78-0**

**DOI: 10.30890/2709-2313.2023-17-04**

**Published by:**

*ScientificWorld-NetAkhatAV*

*Lußstr. 13*

*76227 Karlsruhe, Germany*

e-mail: [editor@promonograph.org](mailto:editor@promonograph.org)

site: <https://desymp.promonograph.org>

Copyright © Authors, 2023

Copyright © Drawing up & Design. ScientificWorld-NetAkhatAV, 2023



|   |    |
|---|----|
| 4.3. Features of the effect of reosorbilact on the microcirculatory channel<br>in patients with systemic inflammatory response syndrome and<br>dopamine-dependent compensated sepsis-induced hypotension..... | 47 |
| Conclusions .....   | 52 |

## CHAPTER 5

|   |           |
|---|-----------|
| <b>3D RECONSTRUCTION AND VIRTUAL ENDOSCOPY OF<br/>MALIGNANT TUMORS OF THE HYPOPHARYNX AND LARYNX.....</b> | <b>53</b> |
|---|-----------|

## CHAPTER 6

### **SANITARY AND HYGIENIC CONDITION OF REFRIGERATORS AND SANITARY MEASURES FACILITIES FOR THE PRODUCTION AND SALE OF BROILER CHICKEN MEAT**

|   |    |
|---|----|
| Introduction .....  | 61 |
| 6.1. Materials and methods of controlling sanitary and microbiological indicators...  | 62 |
| 6.2. Sanitary and microbiological control of air in refrigerating chambers at<br>facilities for the production and circulation of broiler chicken carcasses ..... | 64 |
| 6.3. Sanitary and microbiological indicators of washes from objects of<br>refrigerating chambers and hands of workers.....  | 67 |
| 6.4. Microbiological control of broiler chicken meat for storage and sale .....   | 68 |
| Conclusions .....   | 71 |

## CHAPTER 7

### **RISK-ORIENTED CONTROL OF THE SAFETY OF MEAT OF SLAUGHTER AND POULTRY DURING PRODUCTION AND CIRCULATION WHEN ADVERTISEMENT IS DETECTED**

|   |    |
|---|----|
| Introduction .....  | 72 |
| 7.1. Materials and methods of risk-oriented control of falsification<br>of the meat of slaughter animals .....  | 73 |
| 7.2. Determination of falsification of meat of slaughtered animals and<br>poultry with formaldehyde solution and chlorine-containing substances ..... | 73 |
| 7.3. Determination of falsification of meat of slaughtered animals and<br>poultry with solutions of hydrogen peroxide and acetic acid.....            | 75 |
| 7.4. Determination of falsification of meat of slaughtered animals and<br>poultry with a solution of potassium permanganate .....                     | 77 |
| Conclusions .....   | 79 |

## CHAPTER 8

|   |           |
|---|-----------|
| <b>THE DESIGN FEATURES OF THE COMPOUND FEED DISPENSER<br/>FOR DAIRY ROBOTIC MILKING SYSTEMS BY GEA.....</b> | <b>80</b> |
|---|-----------|

## CHAPTER 9

### **MODERN ASPECTS OF THE APPLICATION OF LOCAL ANESTHESIA IN THE PRACTICE OF VETERINARY MEDICINE**

|  |    |
|--|----|
| Introduction .....   | 95 |
| 9.1. Local anesthetics .....                               | 96 |
| 9.2. Pharmacological properties of local anesthetics ..... | 98 |

KAPITEL 5 / CHAPTER 5<sup>5</sup>

## 3D RECONSTRUCTION AND VIRTUAL ENDOSCOPY OF MALIGNANT TUMORS OF THE HYPOPHARYNX AND LARYNX

DOI: 10.30890/2709-2313.2023-17-04-010

**Актуальность проблемы.**

Гортань и гортаноглотка по частоте поражения занимают одно из ведущих поражений шеи и по частоте встречаемости занимают 5-е место в Украине и составляют от 5,5 до 7,5 % больных на 100000 человек. Причем до настоящего времени в Украине до 70% пациентов, заболевших раком гортани, выявляются в III - IV стадиях заболевания, где частота развития метастазов составляет от 40-60 % случаев. Попытки улучшить эту статистику пока не увенчались успехом. Выбор адекватного метода диагностики рака гортани определяется целым комплексом, включая локализацию опухоли, ее объем, распространение, форму роста и степень ее злокачественности. Поэтому все попытки улучшить методические подходы своевременной диагностики заболевания являются оправданными и все усилия специалистов должны быть направлены на усовершенствование методов диагностики.

Объясняется это рядом причин: отсутствием серьезных научных исследований, проведенных в специализированных лечебных учреждениях. Имеющиеся сообщения в Украине и других странах представили значительный интерес, но не до конца раскрыли возможности реконструктивной и виртуальной ларингоскопии

(Harnsberger H. Ric., Michelle A., Shwartz J. (2008)).

**Целью данной работы** явилась большая разработка методических приемов при проведении спиральной компьютерной томографии, включая использование 3 Д реконструкцию и виртуальную эндоскопию при подозрении на злокачественные опухоли гортаноглотки и гортани. Сравнение возможностей спиральной компьютерной томографии и виртуальной эндоскопии у больных раком гортаноглотки и гортани было выполнено на основе оценки собственных результатов обследования более чем у 469 пациентов. Обследование пациентов с подозрением на рак проводилось с использованием широко распространенного в Европе 4-хи 64-х срезовых КТ.

При этом использовались различные опции:

алгоритм проекции оттененных поверхностей SSD (Shaded Surface Display),

- алгоритм представления объема (VRT) с узким диапазоном КТ –чисел;

<sup>5</sup>Authors: Sokolov Viktor, Rozhkovska Galina, Dolgushyn Oleg



- алгоритм проекций максимальной интенсивности, известный как MIP - алгоритм (Maximum Intensity Projection);
- алгоритм многоплоскостной объемной реформации MPR (Multi Planar Volum Reformatting);
- программный пакет Navigator, включающий программу «пути пролета» (flight path), позволяющий получать, подобно эндоскопическому исследованию внутренний рельеф гортаноглотки и гортани.

### **Результаты и обсуждения**

У всех обследованных нами больных обнаружена злокачественная опухоль гортани, гортаноглотки, определена распространенность процесса, установлена стадия заболевания. Диагноз у большинства пациентов был подтвержден патогистологическим изучением удаленного новообразования. У большинства оперированных больных макроструктура опухоли сопоставлялась с изображениями, полученными при виртуальной эндоскопии.

**Важным моментом оценки рака гортаноглотки в диагностическом изображении является:**

- объем опухоли;
- вовлечение в процесс грушевидных синусов;
- инвазия хрящей;
- инвазия превертебральных мышц.

Распознавание рака гортаноглотки на ранних стадиях крайне затруднительно из-за особенностей места их первичного возникновения и подслизистого распространения. Чаще всего это опухоли грушевидных синусов, опухоли задней стенки, опухоли позади перстневидной области.

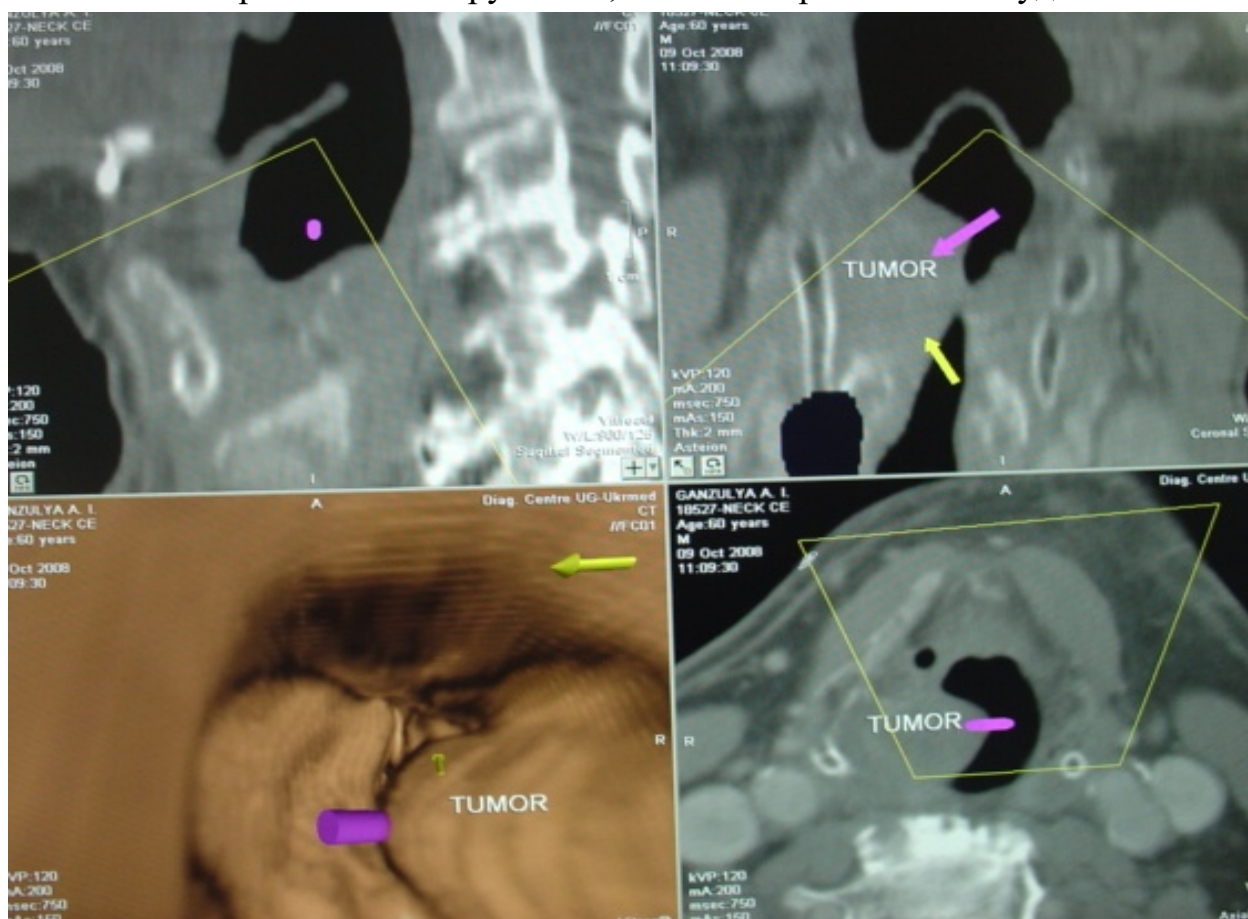
• Эндофитный рост опухоли диагностировался на основании инфильтрации стенок гортаноглотки, грушевидных синусов, распространение на связочный аппарат.

• Экзофитная опухоль определялась в виде объемного образования, вдающегося в просвет гортаноглотки со стенозированием нижележащих отделов.

• При эндофитных формах часто возникали затруднения из-за сложности их дифференциации с воспалительными процессами, которые часто сопровождали опухоли. В таких случаях мы прибегали к внутривенному контрастированию. Вводился визипак (70-100мл). В артериальную фазу отмечалось накопление опухоли контраста, а при некротизации опухоли его накопление определялось на периферии, вокруг некротизированных участков. Контрастирование также позволяло выявлять лимфоузлы, которые на КТ- срезах выглядели более



овальными по сравнению с округлыми, более контрастными сосудами.



Рак гортани подразделяется на:

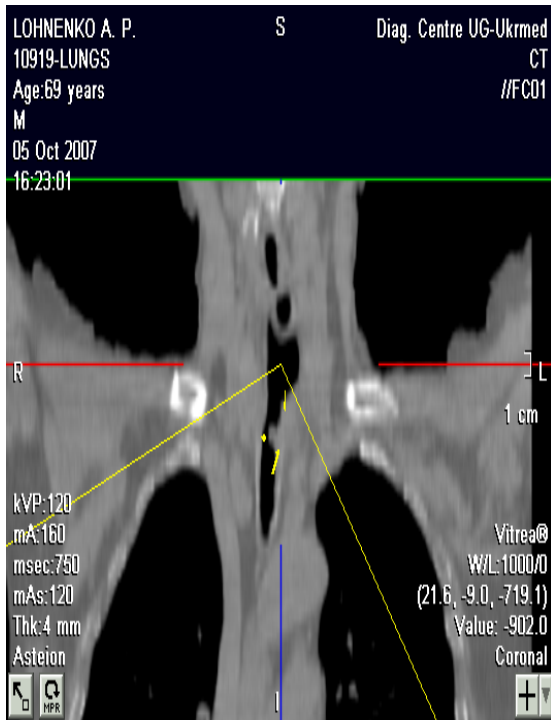
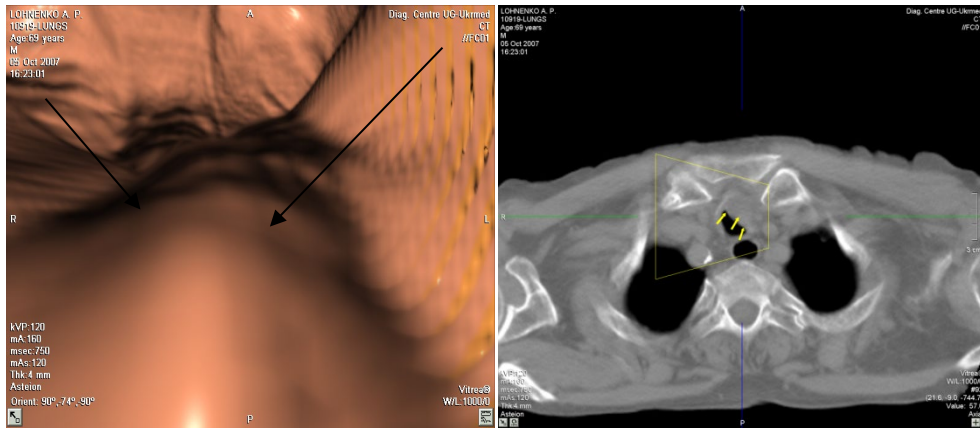
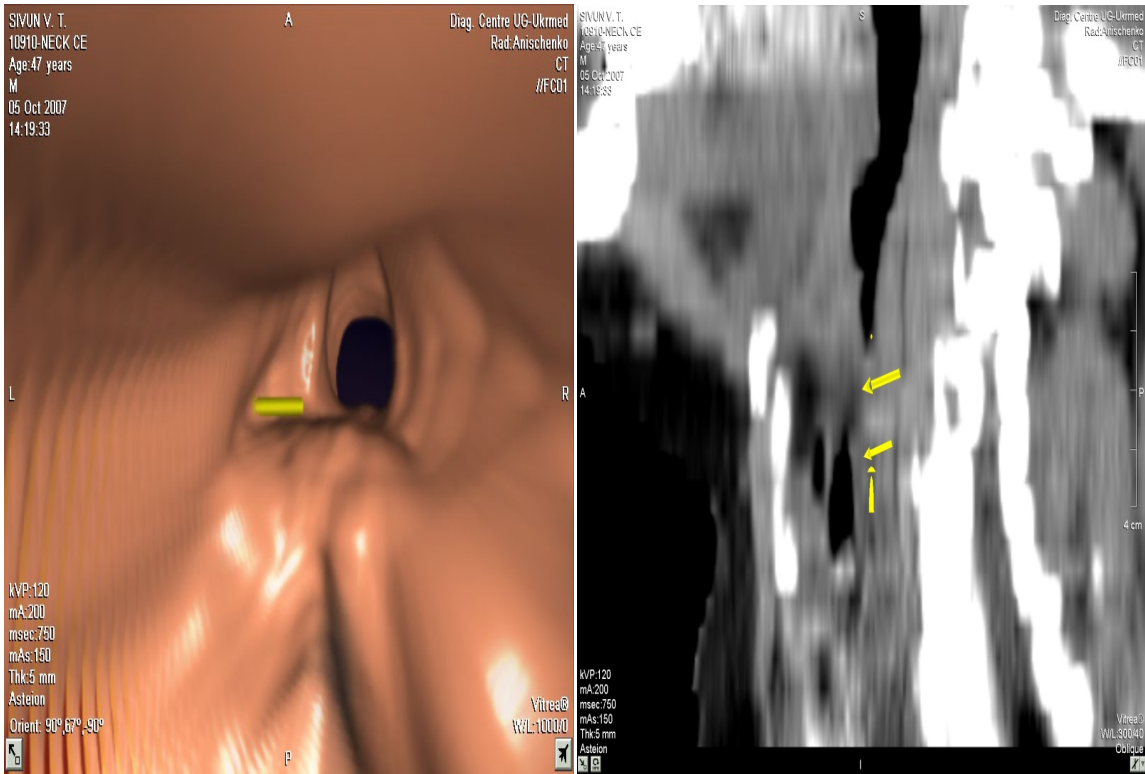
- рак верхнего отдела (надсвязочного пространства);
- рак среднего отдела (связочного пространства);
- рак подсвязочного пространства.

Вследствие подслизистого роста опухоли обычно распознаются в далеко зашедшей стадии и требуют особого внимания для своего выявления, определения распространенности с целью решения вопроса хирургического, химиотерапевтического лечения или лучевой терапии.

При раке надсвязочного отдела гортани при КТ определяются новообразования надгортанника с распространением на черпало-надгортанные складки, распространение процесса на грушевидный синус, преднадгортанное пространство.

- При раке связочного отдела гортани определяется увеличение в объеме голосовых складок, инфильтрация жировой клетчатки, деструкция хрящей гортани.

- Виртуальная эндоскопия выявляла асимметрию гортани и бугристость поверхности поражения.

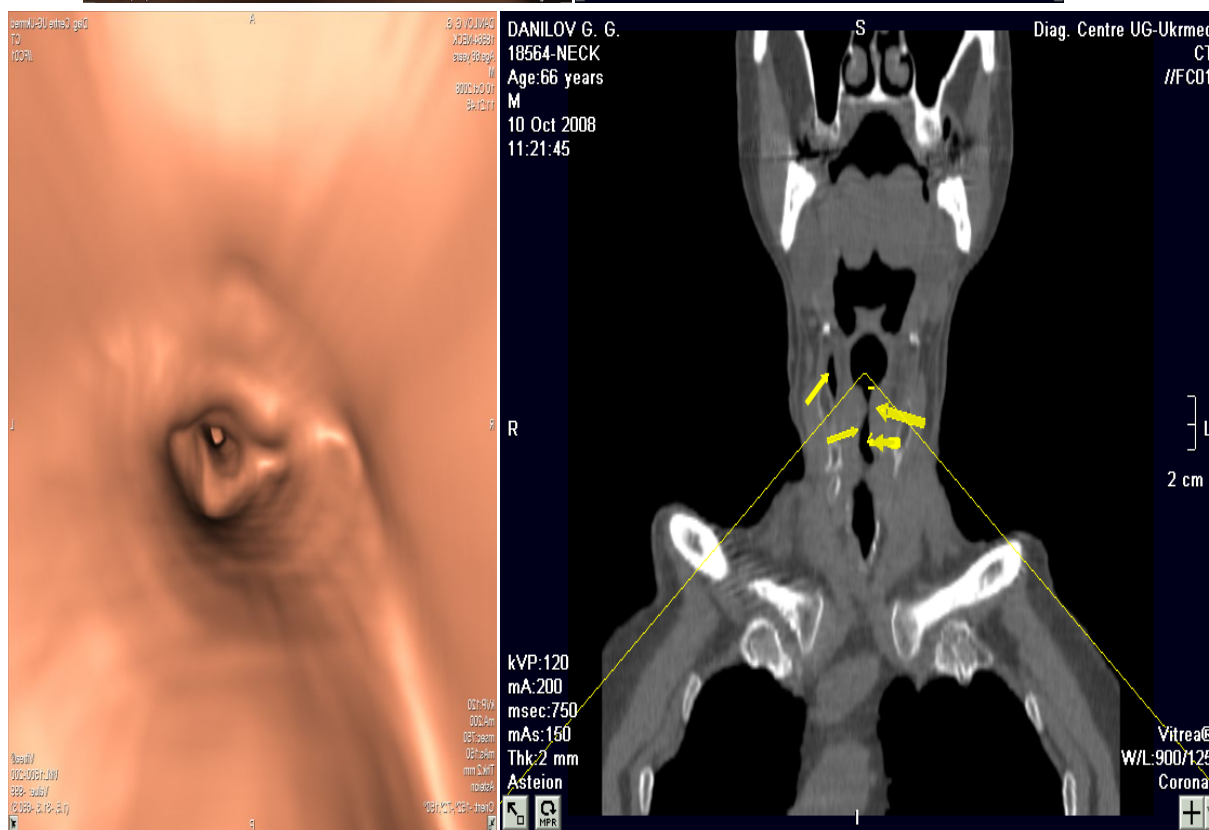
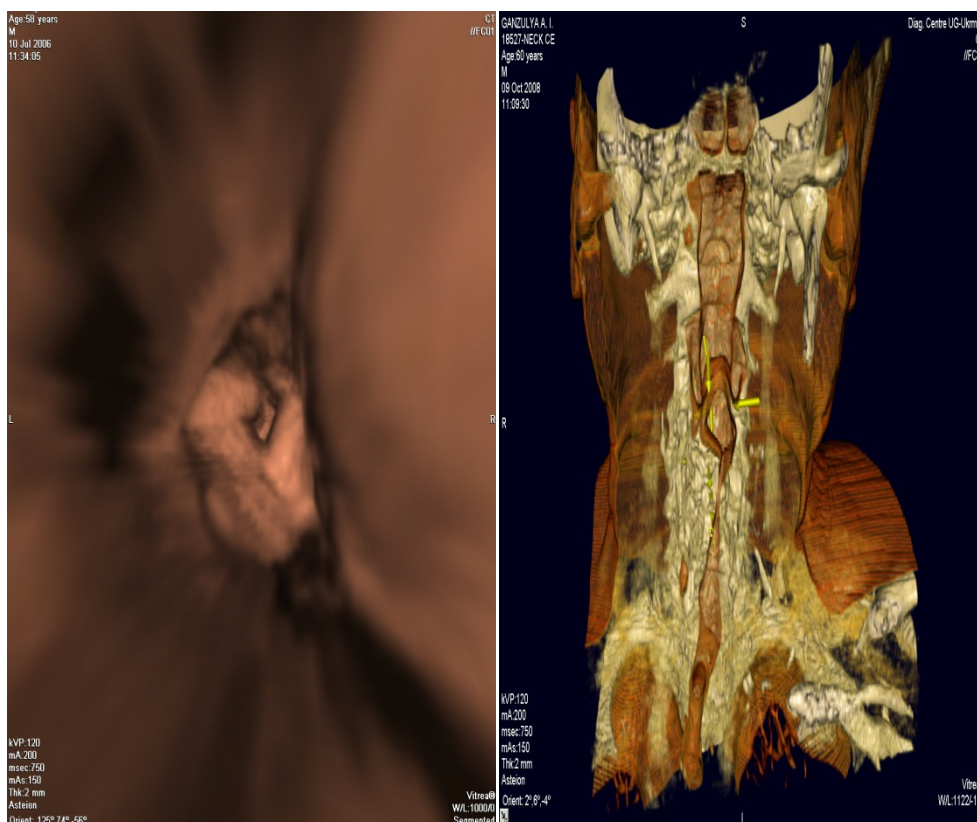


**Cr-гортани T2 N0 M0**





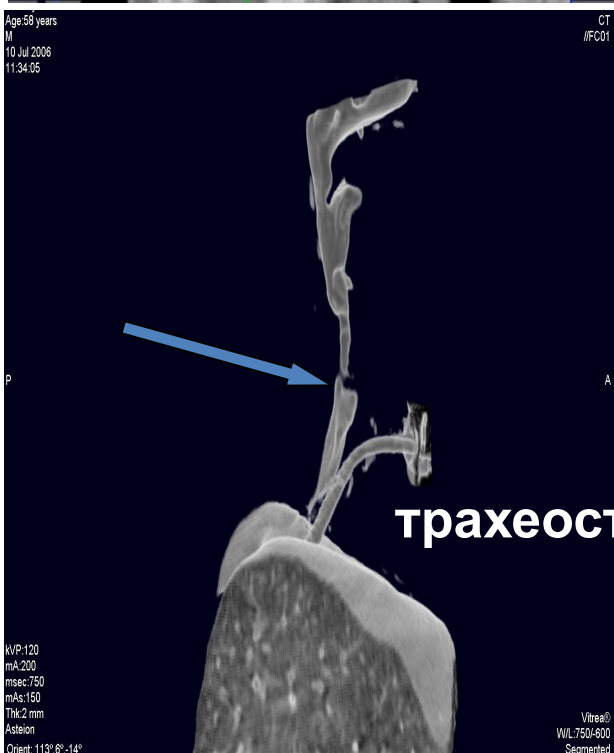
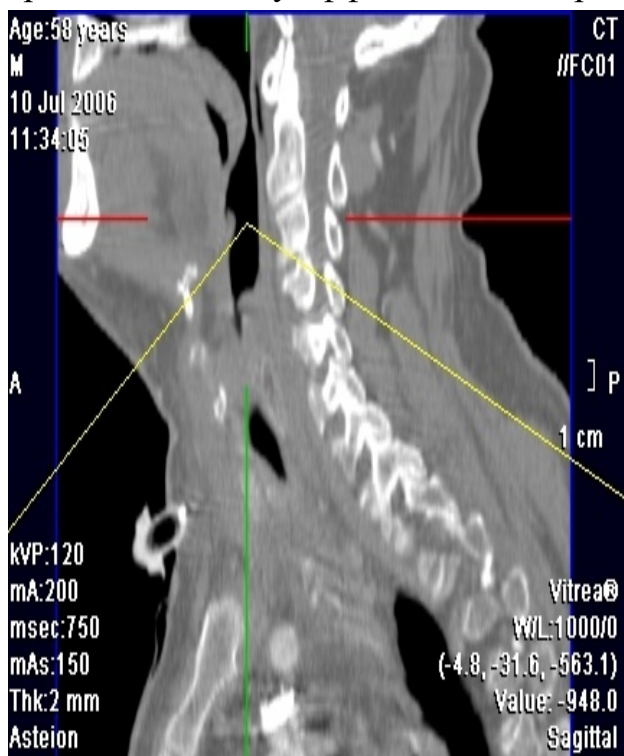- При раке подвязочного отдела гортани определяется обширное распространение процесса на прилежащие органы (щитовидная железа) и мягкие ткани шеи, деструкция хрящей гортани и стенозирование.



**Опухоль подвязочного пространства**



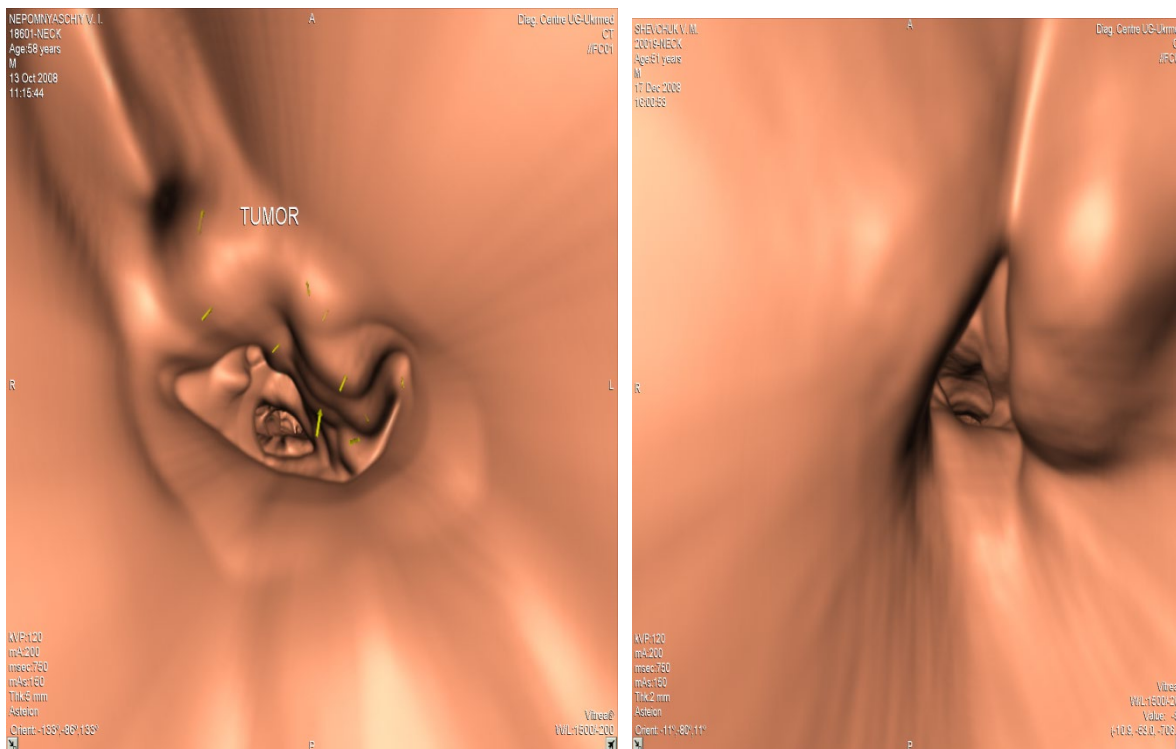
Кроме того: СКТ позволяла выявлять метастазирование процесса в регионарные и отдаленные лимфоузлы; выявлять рецидивирование опухоли; проводить оценку эффективности проведения химио- или лучевой терапии.



a) b)

a) Рецидив опухоли со стенозированием подсвязочного пространства

b) Стеноз подсвязочного отдела

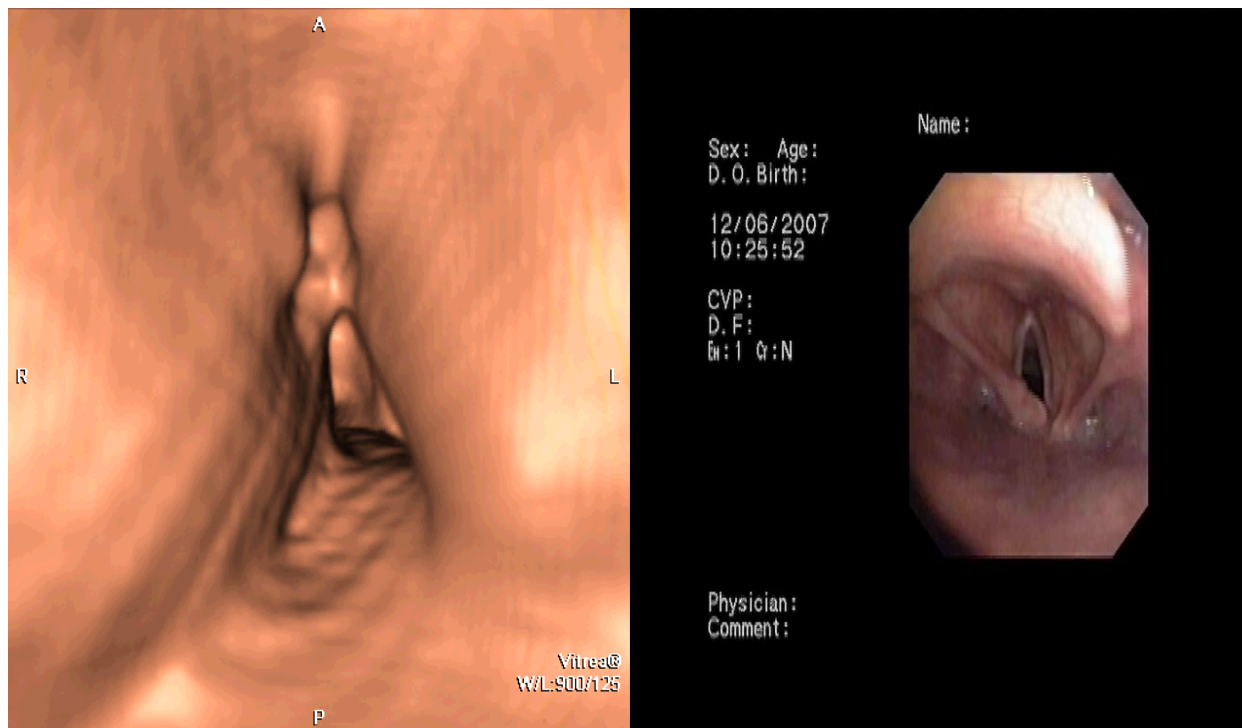

a) b)

a) Виртуальная КТ-эндоскопия. б) Индуративный отек слизистой гортани

Обнаружено бугристое После лучевой терапии. образование, которое суживает и деформирует просвет гортани.

До лучевой терапии





## **Выводы**

• Использование трехмерной реконструкции и виртуальной эндоскопии рака гортаноглотки и гортани методом мультиспиральной компьютерной томографии дает возможность определить анатомо-топографические особенности исследуемого участка;

• уточнить локализацию опухоли, форму, размер, объем опухоли;

• определить состояние костных, хрящевых и мягких тканевых структур; определить эффективность проводимой терапии;

• определить вовлечение в процесс лимфоузлов;

• чувствительность СКТ в определении инвазии в окружающее пространство составляет 98%, специфичность - 82%. Этот метод может стать «золотым стандартом» в обследовании больных раком гортани и гортаноглотки.



SCIENTIFIC EDITION

MONOGRAPH  
ERBE DER EUROPÄISCHEN WISSENSCHAFT  
CHEMIE UND PHARMAZIE, MEDIZIN, BIOLOGIE, LANDWIRTSCHAFT,  
PÄDAGOGIK, PSYCHOLOGIE, PHILOGIE

HERITAGE OF EUROPEAN SCIENCE  
CHEMISTRY AND PHARMACEUTICALS, MEDICINE, BIOLOGY, AGRICULTURE,  
PEDAGOGY, PSYCHOLOGY, PHILOLOGY  
MONOGRAPHIC SERIES «EUROPEAN SCIENCE»  
BOOK 17. PART 4

Authors:

Payentko V.V. (1,2), Matkovsky A.K. (1,2), Skwarek E. (1,2), Ivanova T. (3),  
Konovchuk V. (4), Andrushchak A. (4), Sokolov V. (5), Rozhkovska G. (5),  
Dolgushyn O. (5), Bohatko N.M. (6,7), Bukalova N.V. (6), Prylipko T.M. (6),  
Khitska O.A. (6), Mazur T.G. (6), Lysota V.P. (6), Kravchenko I.M. (7), Bartkiv L.H. (7),  
Tymoshenko O.V. (7), Korzhov Y.O. (7), Gut T.P. (7), Kurmash A.M. (7), Dovbysh V.V. (7),  
Buhay T. (8), Hnoievyi I. (8), Bezuhlyi M. (8), Shigimaga V. (8), Sliusarenko D.V. (9),  
Tsimerman O.O. (9), Syniahovska K.A. (9), Sarbash D.V. (9), Khokhlova U.S. (9),  
Mehem O.M. (10), Oleksin Y.P. (11), Alla V.K. (11), Valentina A.S. (11), Tamara E.S. (11),  
Yakubovska S.S. (11), Spytka L. (12), Ihnatieva S.Y. (13), Tsiupiak I.K. (13)

The scientific achievements of the authors of the monograph were also reviewed and recommended for publication at the international scientific symposium  
«Erbe der europäischen Wissenschaft / Heritage of European science '2023»  
(February 28, 2023)

Monograph published in the author's edition

The monograph is included in  
*International scientometric databases*

500 copies  
February, 2023

Published:  
*ScientificWorld - Net Akhvat AV*  
Lußstr 13,  
Karlsruhe, Germany



e-mail: [editor@promonograph.org](mailto:editor@promonograph.org)  
<https://desymp.promonograph.org>

