

Теоретична і експериментальна медицина

УДК: 616.6:616-018:616-06:618-019:616-091.816:616-098

АКТИВНІСТЬ ШАПЕРОНІВ У ЕНДОМЕТРІЇ
ПРИ ХРОНІЧНОМУ АЛКОГОЛІЗМІ*Литвиненко М.В.¹, Аппельханс О.Л.¹, Олійник Н.М.¹, Лобашова К.Г.¹,
Чеботарьова С.О.¹, Кацап О.В.²*¹Одеський національний медичний університет, Одеса, Україна²КНП «Міська клінічна лікарня № 1» Одеської міської ради, Одеса, Україна

Зловживання алкоголем серед жінок України тривалий час є медичною та соціальною проблемою. Патогенез змін у ендометрії при цьому не встановлений. Одним з факторів, які виглядають перспективними з точки зору виявлення ранніх тканинних трансформацій виглядають білки теплового шоку (англ. Heat-shock proteins, Hsp). Метою нашого дослідження було визначення активності білків теплового шоку у ендометрії жінок, що страждають на хронічний алкоголізм. Були сформовані дві групи по 25 випадків померлих жінок репродуктивного віком 20–40 років, з проведенням аутопсії: група з верифікованим (на підставі даних катамнезу та встановлення алкогольного цирозу печінки) діагнозом хронічного алкоголізму та група порівняння (жінки, що загинули від випадкових причин та не мають ознак алкоголізму). В усіх випадках було проведено імуногістохімічне (ІГХ) дослідження непрямою імунопероксидазною реакцією з моноклональними антитілами до Hsp70 та Hsp90. Встановлено, що хронічний алкоголізм призводить до розвитку патологічних процесів ендометрію з ознаками порушень мікроциркуляторного русла, склеротичних змін, тенденції до атрофії ендометрію. За ІГХ вміст Hsp90 у тканинах шийки матки характеризується цитоплазматичною та ядерною локалізацією в різних співвідношеннях. Структури, які забарвлюються позитивно, присутні як у власній пластинці слизової оболонки, так і в епітелії. Ступінь вираженості реакції в групі померлих жінок з хронічним алкоголізмом оцінена як $(1,73 \pm 0,11)$ ум. од. для Hsp70 та $(1,61 \pm 0,17)$ ум. од. для Hsp90. В інтактній групі ці показники становили $(1,14 \pm 0,13)$ ум. од. для Hsp70 ($p < 0,05$) та $(0,77 \pm 0,06)$ ум. од. для Hsp90 ($p < 0,05$).

Ключові слова: Hsp70, Hsp90, трансформація, матка, хронічне зловживання алкоголем.



Цитуйте українською: Литвиненко МВ, Аппельханс ОЛ, Олійник НМ, Лобашова КГ, Чеботарьова СО, Кацап ОВ.

Активність шаперонів у ендометрії при хронічному алкоголізмі. Експериментальна і клінічна медицина. 2021;90(4):9с. In press. <https://doi.org/10.35339/ekm.2021.90.4.lao>

Cite in English: Lytvynenko MV, Appelhans OL, Oliynyk NM, Lobashova KG, Chebotarova SO, Katsap OV. Activity of chaperones in the endometrium in chronic alcoholism. Experimental and Clinical Medicine. 2021;90(4):9p. In press. <https://doi.org/10.35339/ekm.2021.90.4.lao> [in Ukrainian].

Відповідальний автор: Литвиненко М.В.
Україна, 65082, м. Одеса,
Валіховський пров., 2.
E-mail: lytvynenko_marianna@ukr.net

Corresponding author: Lytvynenko M.V.
Ukraine, 65082, Odesa,
Valikhovsky lane, 2.
E-mail: lytvynenko_marianna@ukr.net

Вступ

Зловживання алкоголем серед жінок України тривалий час є медичною та соціальною проблемою. Хронічне зловживання алкоголем є фактором ризику раку ендометрія [2; 3] (поряд з такими факторами як гормональний дисбаланс, ожиріння, зміна ваги, гіперандрогенні стани, патологічно змінений глікемічний індекс, вживання антидепресантів, та головним поряд з низки факторів ендogenous та екзогенною естрогенною гіперстимуляцією ендометрію). Тим не менш, прямий вплив алкоголю як канцерогенного фактору для ендометрію все ще викликає сумніви [4].

Під час клінічного ведення пацієнтів зі злякисними новоутвореннями статевих органів не використовуються в достатньому обсязі клінічно надійні молекулярні тести, які можуть ідентифікувати пацієнтів, котрі потребують більше чи менше агресивного підходу до лікування [3; 5]. Одним з факторів, які виглядають перспективними з точки зору виявлення ранніх тканинних трансформацій, є білки теплового шоку (англ. Heat-shock proteins, Hsp). Це сімейство білків, які виробляються клітинами у відповідь на стресові умови [6; 7] та поводять себе як шаперони по відношенню до інших білків, тобто допомагають нековалентному згортанню/розгортанню або розбиранню/збиранню інших макромолекулярних структур, але не взаємодіють з цими структурами, коли останні виконують свої нормальні біологічні функції [8].

Враховуючи все вище наведене, ми обрали **метою** нашого дослідження визначення активності білків теплового

шоку у ендометрії жінок, що страждають на хронічний алкоголізм.

Матеріал і методи

Для досягнення поставленої мети ми сформуваємо дві групи по 25 випадків померлих жінок репродуктивного віку (20–40 років), з проведенням аутопсії. Перша група складалася жінок, які мали ознаки хронічного алкоголізму за даними катамнезу та наявністю алкогольного цирозу печені. (Їх середній становив 32,7 років). Друга група (група порівняння) складалася з жінок, що загинули від випадкових причин та не мали ознак алкоголізму і супутньої патології репродуктивних органів. Тютюнопаління, використання контрацептивів, вік першого статевого акту, соматична патологія пов'язана (або не пов'язана) з вживанням алкоголю, кількість вагітностей при формуванні груп не враховувалися.

Отримані під час розтину фрагменти ендометрію було фіксовано в 10 % забуференому нейтральному розчині формаліну, після чого проводилась заливка парафіном. З підготовлених блоків було виготовлено зрізи завтовшки 5×10^{-6} м. Зрізи забарвлювали гематоксином та еозином.

Всім жінкам було виконане імуногістохімічне (ІГХ) дослідження непрямою імунопероксидазною реакцією з моноклональними антитілами (mAb) до Hsp70 та Hsp90 (компанія Thermo Scientific, США) [9; 10]. Візуалізацію реакції проводили за допомогою набору UltraVision LP Detection System HRP Polymer & DAB Plus Chromogen (Thermo Scientific, США). Усі дослідження проведено відповідно до Гельсінської

декларації, погоджені комісією з етики Одеського національного медичного університету (протокол № 3 від 17 жовтня 2011 року).

Статистична обробка проводилась за допомогою програми Microsoft Excel 2010 (США) з додатком Attestat 12.0.5. Оцінку вірогідності розбіжностей порівнюваних показників проводили з використанням t-критерію Стьюдента [11]. Усі значення було виражено як середні із урахуванням стандартної помилки середнього. Прийнятий рівень достовірних значення вважався $p < 0,05$.

Результати

У жінок, які зловживали алкоголем, нами встановлено зменшення розмірів стінки матки. У покривному епітелії переважної більшості жінок були визначені тільки поодинокі клітини у стані проліферації. При цьому виявляється зменшення висоти епітеліальних клітин, наявність поодиноких великих клітин зі світлою цитоплазмою, що

заповнена слизовим секретом. У стромі ж документували зменшену кількість маткових залоз, розширених та звивистих (рис. 1). Часто переважає фіброзна строма, а клітинний компонент представлений окремими клітинами чи ланцюгами клітин. В інших випадках переважали відносно відокремлені залозисті комплекси.

Епітелій маткових залоз був із зменшеною кількістю великих світлих клітин. Це прийнято розглядати як ознаку зниження функціональної активності. Мережа судин мікроциркуляторного русла була менш щільна, гілки дрібних артерій, артеріол з потовщеними стінками, строма та міометрій були розпушені меншою мірою. Місцями реєструвалися розширені кровоносні судини. Кількість клітин імунного ряду у групах з ВІЛ-інфекцією невелика. Були визначені осередки некробіозу, некрози губчастого шару, поодинокі макрофаги (рис. 1а).

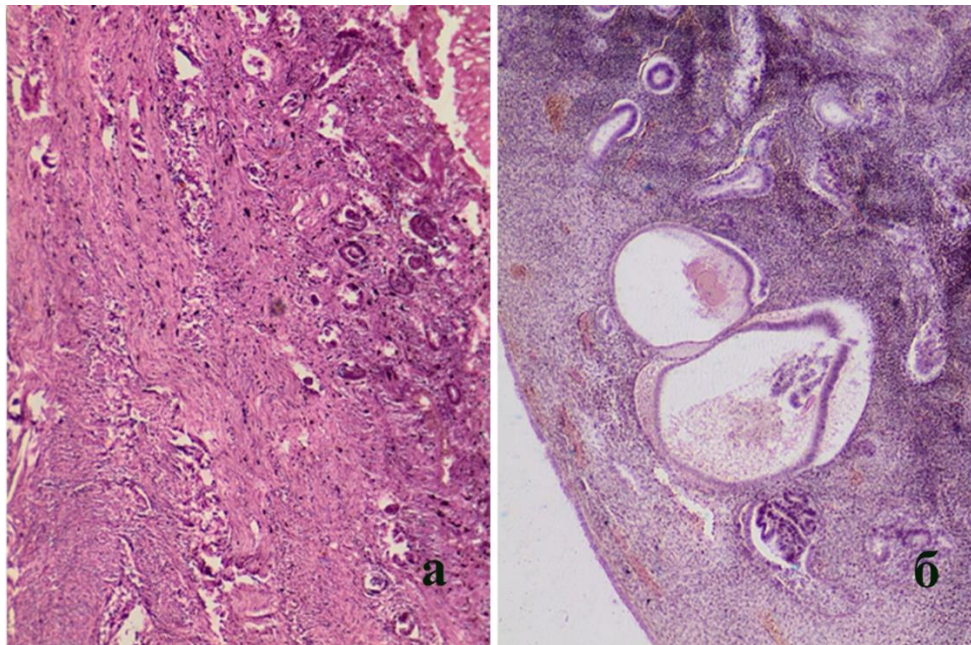


Рис. 1. Ознаки атрофії в гістологічному препараті матки групі жінок при зловживанні алкоголем (а). Забарвлення гематоксиліном і еозином, $\times 100$. Формування кістозних утворень в гістологічному препараті матки жінки з групи із хронічним алкоголізмом (б). Забарвлення гематоксиліном і еозином, $\times 200$.

В цілому, при дослідженні змін гістоструктури матки встановлено зменшення клітинності стромы ендометрія, огрубіння колагенової складової власної пластинки слизової оболонки матки. На деяких ділянках матки були видні локальні відносно невеликі за розміром крововиливи в слизовій оболонці. У міометрії на окремих ділянках простежувалися дрібні клітинні скупчення.

Зміни слизової оболонки та міометрію супроводжувалися змінами мікроциркуляторного русла. На тлі нерівномірно поширених судин з потовщеними стінками виявлялись гіпотрофія м'язових волокон, їх вакуолізація. В ендометрії були виявлені гіпоплазії, сплющення епітелію та ознаки дифузного розвитку сполучної тканини. Групових залоз було небагато, поодинокі залози були переважно зменшеного розміру, визначалися кістозно поширені залози (рис. 1б). Одночасно були виявлені стон-

шення стромы ендометрія і міометрія. У глибоких шарах губчастого шару ендометрія були присутні осередки фрагментації клітин, тромбози кровоносних судин з ознаками організації у вигляді появи грубої мережі колагенових волокон в просвітах. Чіткої межі між епітелієм та підлягаючою стромою часто не простежувалося.

При постановці пероксидазної реакції до шаперонів (рис. 2) була виявлена їх достовірна активація, що засвідчено підвищенням числа випадків з помірно позитивною і сильно позитивною реакцією як для Hsp70, так і для Hsp90. У випадках, де реакція була позитивною, морфологічна картина характеризувалася дифузним розподілом барвника, що свідчить про системність процесу і є важливим, враховуючи основну функцію цих протеїнів. Ця функція полягає в адаптивній відповіді на стресові фактори.

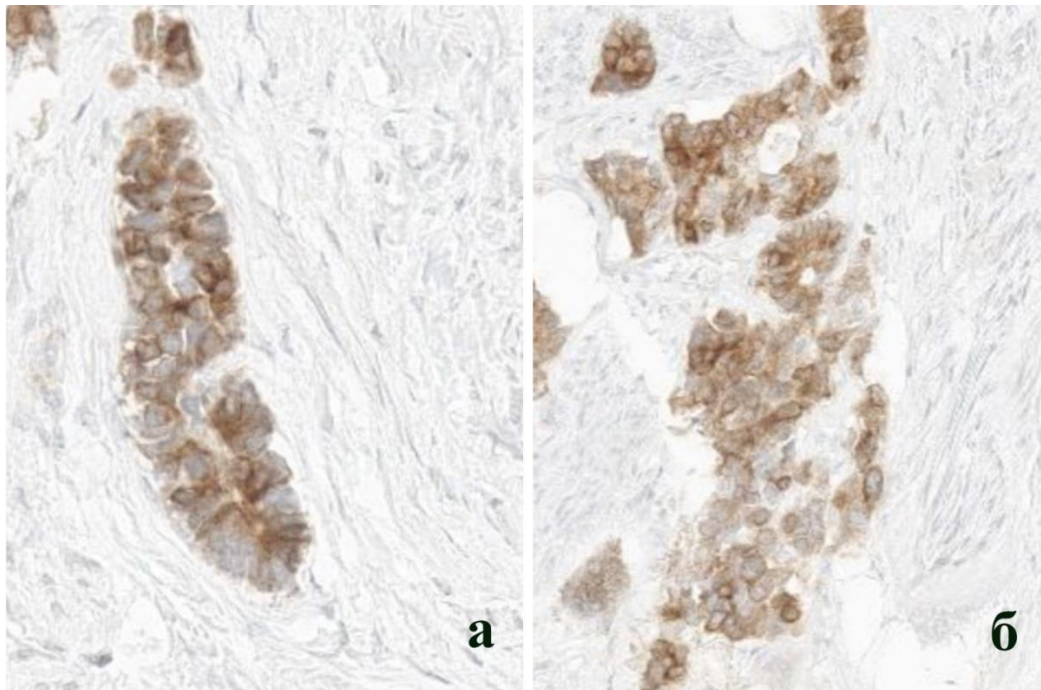


Рис. 2. Підвищена накопичення білків теплового шоку Hsp70 (а) та Hsp90 (б) з цитоплазматичною та ядерною локалізацією.
Постановка пероксидазної реакції до Hsp70 та Hsp90, $\times 400$.

При постановці ІГХ реакції були виявлені цитоплазматична та ядерна локалізації Hsp90 у різних співвідношеннях. Структури, які забарвлюються позитивно, були присутні як у власній пластинці слизової оболонки матки, так і в залозистих структурах.

Також при ІГХ було виявлено, що Hsp90 у тканинах шийки матки має цитоплазматичну та ядерну локалізацію в різних співвідношеннях. Структури, які забарвлюються позитивно, присутні як у власній пластинці слизової оболонки, так і в епітелії. Ступінь вираженості реакції в групі померлих жінок з хронічним алкоголізмом оцінена як $(1,73 \pm 0,11)$ ум. од. для Hsp70 та $(1,61 \pm 0,17)$ ум. од. для Hsp90. В інтактній групі ці показники становили $(1,14 \pm 0,13)$ ум. од. для Hsp70 ($p < 0,05$) та $(0,77 \pm 0,06)$ ум. од. для Hsp90 ($p < 0,05$).

Обговорення

На підставі проведеного дослідження ми можемо стверджувати, що при хронічному алкоголізмі відбуваються патологічні зміни мікроциркуляторного русла, присутні склеротичні зміни, є тенденція до атрофії ендометрія, що збігається з раніше опублікованими даними [12]. Одночасно нами встановлена підвищена експресія білків теплового шоку. Враховуючи, що при хронічному алкоголізмі формується імунодефіцит, це може бути маркером імуного дисбалансу, що, врешті решт, призводить до розвитку непласичної трансформації. Проте, на нашу думку, імуногістохімічне забарвлення Hsp не слід розглядати саме як маркер порушення функції імунітету.

Слід зазначити, що нами знайдено літературні джерела, які пропонують оцінювати успіхи проведеної протипухлинної терапії саме за рівнем Hsp70 та імуних клітин (зокрема натуральних кілерів) [13]. Зокрема встановлено, що індукована загибель пухлин-

них та трансформованих клітин характеризується вивільненням молекулярних структур, пов'язаних з пошкодженням (МСПП), включаючи вільний Hsp70, який може стимулювати запальні імунні реакції. Таким чином, визначення рівня Hsp70 у сироватці крові, а також склад субпопуляцій лімфоцитів можуть бути маркером успішності терапії онкологічного хворого, тобто цю комбінацію слід розглядати як потенційний предиктор клінічного результату [13].

Внаслідок постійної дії пошкоджуючого фактора (що відбувається при хронічному алкоголізмі) життєздатні клітини поступово переходять у стан, що відповідає їх виснаженню. Стресовий фактор веде до вивільнення такими клітинами МСПП, що індукує імуногенну загибель клітин. Відомо, що ці МСПП, включаючи кальретікулін, позаклітинний АТФ, блок високої мобільності групи 1 (HMGB1), Hsp, отримані від запрограмованої, незалежної від каспаз клітинної смерті (некроптозу), викликають гостре запалення, яке є проявом активації протипухлинного імунітету. Як відомо, хронічне запалення, на відміну від гострого, сприяє росту пухлини [13]. Тому вплив МСПП у контексті наявного імунодефіцитного стану, гострого та хронічного запалення потребує визначення послідовності ланок патогенезу. Висококонсервативний член сімейства білків теплового шоку Hsp70 вважається МСПП, коли вивільняється як вільна молекула відмираючими клітинами, у тому числі неопластичними. У той же час екзосомальний Hsp70, який активно вивільняється життєздатними клітинами (у тому числі неопластичними). Ми не мали можливості досліджувати рівень фракцій Hsp70 у сироватці, оскільки робота виконана на аутопсійному матеріалі. Проте згідно літературних джерел наявність як вільного, так і екзосомального

Hsp70, встановлена у пацієнтів з раком молочної залози, пацієнтів з гепатоцелюлярною карциномою, раком легенів, колоректальною карциномою та іншими раковими утвореннями [13], що дозволяє відноситися до рівня Hsp70 як до системного показника при неопластичній трансформації.

У запаленому мікрооточенні різні МСПП, які зазвичай локалізовані в цитозолі, вивільняються в позаклітинне середовище, де вони можуть активувати імунні клітини, стимулювати механізми відновлення тканин і, таким чином, можуть бути посередниками протипухлинного імунітету. Однак хронічний тривалий вплив МСПП на імунні клітини може спричинити імунну толерантність, що сприяє росту неопластичної трансформації і тим самим підвищує ризик формування злоякісного процесу [14].

Функція внутрішньоклітинного Hsp70 як молекулярного шаперона відіграє важливу роль у правильному згортанні новонароджених білків, а його антиапоптозна активність захищає клітини, у тому числі які трансформовані, від стресу навколишнього середовища

[15; 16]. Підвищені позаклітинні рівні Hsp70 виконують подвійну роль: з одного боку, вони можуть стимулювати протипухлинні імунні відповіді, з іншого боку, у разі хронічного впливу, вони можуть викликати імунну толерантність [17; 18]. При цьому, крім Hsp70 також інші МСПП можуть вивільнятися в кровообіг, що далі поширює хронічне запалення, яке, у свою чергу, пригнічує протипухлинну імунну відповідь і підвищує вірогідність появи пухлини.

Висновки

Таким чином, патогістологічне дослідження матки свідчить, що хронічний алкоголізм призводить до розвитку патологічних процесів ендометрію з ознаками порушень мікроциркуляторного русла, склеротичних змін, тенденції до атрофії ендометрію. Ступінь вираженості реакції в групі померлих жінок з хронічним алкоголізмом оцінена як $(1,73 \pm 0,11)$ ум. од. для Hsp70 та $(1,61 \pm 0,17)$ ум. од. для Hsp90. В інтактній групі ці показники становили $(1,14 \pm 0,13)$ ум. од. для Hsp70 ($p < 0,05$) та $(0,77 \pm 0,06)$ ум. од. для Hsp90 ($p < 0,05$).

Конфлікт інтересів відсутній.

Література

1. Chambers CD, Yevtushok L, Zymak-Zakutnya N, Korzhynskyy Y, Ostapchuk L, Akhmedzhanova D, et al. Prevalence and predictors of maternal alcohol consumption in 2 regions of Ukraine. *Alcohol Clin Exp Res.* 2013;38(4):1012-9. DOI: 10.1111/acer.12318. PMID: 24834525.
2. Tinelli A, Vergara D, Martignago R, Leo G, Malvasi A, Tinelli R. Hormonal carcinogenesis and socio-biological development factors in endometrial cancer: a clinical review. *Acta Obstet Gynecol Scand.* 2008;87(11):1101-13. DOI: 10.1080/00016340802160079. Erratum in: *Acta Obstet Gynecol Scand.* 2008;87(11):1113. PMID: 18607816.
3. Trimble CL, Method M, Leitao M, Lu K, Ioffe O, Hampton M, et al.; Society of Gynecologic Oncology Clinical Practice Committee. Management of endometrial precancers. *Obstet Gynecol.* 2012;120(5):1160-75. DOI: 10.1097/aog.0b013e31826bb121. PMID: 23090535.
4. Hjartaker A, Meo MS, Weiderpass E. Alcohol and gynecological cancers: an overview. *Eur J Cancer Prev.* 2010;19(1):1-10. DOI: 10.1097/CEJ.0b013e31828333fb3a. PMID: 19926999.
5. Netto GJ, Epstein JI. Theranostic and prognostic biomarkers: genomic applications in urological malignancies. *Pathology.* 2010;42(4):384-94. DOI: 10.3109/00313021003779145. PMID: 20438413.

6. Saini J, Sharma PK. Clinical, Prognostic and Therapeutic Significance of Heat Shock Proteins in Cancer. *Curr Drug Targets*. 2018;19(13):1478-90. PMID: 28831912. DOI: 10.2174/1389450118666170823121248.
7. Khandia R, Munjal AK, Iqbal HMN, Dhama K. Heat Shock Proteins: Therapeutic Perspectives in Inflammatory Disorders. *Recent Pat Inflamm Allergy Drug Discov*. 2017;10(2):94-104. DOI: 10.2174/1872213X10666161213163301. PMID: 27978789.
8. Zininga T, Ramatsui L, Shonhai A. Heat Shock Proteins as Immunomodulants. *Molecules*. 2018;23(11):2846. DOI: 10.3390/molecules23112846.
9. Dabbs DJ, Thompson LDR. *Diagnostic Immunohistochemistry: Theranostic and Genomic Applications*, Expert Consult: Online and Print, 4th Edition; 2014. 960 p. Available at: <https://is.gd/qfH2ON>
10. Gargin V, Radutny R, Titova G, Bibik D, Kirichenko A, Bazhenov O. Application of the computer vision system for evaluation of pathomorphological images. *Proceedings of the 2020 IEEE 40th International Conference on Electronics and Nanotechnology (ELNANO)*. P. 469-73. DOI: 10.1109/ELNANO50318.2020.9088898.
11. Myers JL; Well AD. *Research Design and Statistical Analysis* (2nd ed.). USA: Lawrence Erlbaum Associates; 2003. 508 p.
12. Lytvynenko MV, Narbutova TY, Vasylyev VV, Gargin VV. Indicators of proliferative activity of endometrium in women with immunodeficiency. *Azerbaijan Med J*. 2021;(2):53-60. Available at: <https://repo.odmu.edu.ua/xmlui/handle/123456789/11781>
13. Rothammer A, Sage EK, Werner C, Combs SE, Multhoff G. Increased heat shock protein 70 (Hsp70) serum levels and low NK cell counts after radiotherapy - potential markers for predicting breast cancer recurrence?. *Radiat Oncol*. 2019;14(1):78. PMID: 31077235. DOI: 10.1186/s13014-019-1286-0.
14. Lytvynenko MV, Gargin VV. Triple-negative transformation of the endometrium, cervix and mammary gland on the background of immunodeficiency. *Med Perspekt*. 2022;27(2):119-24. Available at: <https://www.onmedu.edu.ua/xmlui/handle/123456789/11557>
15. Condelli V, Crispo F, Pietrafesa M, et al. HSP90 Molecular Chaperones, Metabolic Rewiring, and Epigenetics: Impact on Tumor Progression and Perspective for Anticancer Therapy. *Cells*. 2019;8(6):532. DOI: 10.3390/cells8060532. PMID: 31163702.
16. Castle PE, Ashfaq R, Ansari F, Muller CY. Immunohistochemical evaluation of heat shock proteins in normal and preinvasive lesions of the cervix. *Cancer Lett*. 2005;229(2):245-52. DOI: 10.1016/j.canlet.2005.06.045. PMID: 16112431.
17. Genest O, Wickner S, Doyle SM. Hsp90 and Hsp70 chaperones: Collaborators in protein remodeling. *J Biol Chem*. 2019. 294(6):2109-20. DOI: 10.1074/jbc.REV118.002806. PMID: 30401745.
18. Boysen M, Kityk R, Mayer MP. Hsp70- and Hsp90-Mediated Regulation of the Conformation of p53 DNA Binding Domain and p53 Cancer Variants. *Mol Cell*. 2019;74(4):831-43.e4. DOI: 10.1016/j.molcel.2019.03.032. 2019. PMID: 30401745.

Lytvynenko M.V., Appelhans O.L., Oliynyk N.M., Lobashova K.G., Chebotarova S.O., Katsap O.V.

ACTIVITY OF CHAPERONES IN THE ENDOMETRIUM IN CHRONIC ALCOHOLISM

Alcohol abuse among Ukrainian women has been a medical and social problem for a long time. The pathogenesis of changes in the endometrium has not been established. Heat shock

proteins (Hsp) appear to be one of the promising factors from the point of view of detecting early tissue transformations. The main function of these proteins is in the adaptive response to stress factors arising in the process of inflammation. The aim of our study was to determine the activity of heat shock proteins in the endometrium of women suffering from chronic alcoholism. Two groups of 25 cases of deceased women of reproductive age 20–40 years, with an autopsy performed were formed: a group with verified chronic alcoholism (based on catamnesis data and the presence of alcoholic cirrhosis of the liver) and a comparison group (women who died from accidental causes and not showing signs of alcoholism). As a result of the conducted immunohistochemical study, it was found that the content of Hsp90 in the tissues of the cervix is characterized by cytoplasmic and nuclear localization in different ratios. Positively stained structures are present both in the lamina propria of the mucous membrane and in the epithelium of the cervix. The degree of severity of the reaction in the group of dead women with chronic alcoholism was estimated as (1.73 ± 0.11) according for Hsp70 and (1.61 ± 0.17) for Hsp90. In the intact group, these indicators were (1.14 ± 0.13) for Hsp70 ($p < 0.05$) and (0.77 ± 0.06) for Hsp90 ($p < 0.05$).

Keywords: *Hsp70, Hsp90, transformation, uterus, chronic alcohol abuse.*

Литвиненко М.В., Анпельханс Е.Л., Олейник Н.Н., Лобашова Е.Г., Чеботарева С.О., Кацан А.В.

АКТИВНОСТЬ ШАПЕРОНОВ В ЭНДОМЕТРИИ ПРИ ХРОНИЧЕСКОМ АЛКОГОЛИЗМЕ

Злоупотребление алкоголем среди женщин Украины длительное время является медицинской и социальной проблемой. Патогенез изменений в эндометрии при этом не установлен. Одним из факторов, которые выглядят перспективными с точки зрения обнаружения ранних тканевых трансформаций, выглядят белки теплового шока (англ. *Heat-shock proteins, Hsp*). Целью нашего исследования было определение активности белков теплового шока в эндометрии женщин, страдающих хроническим алкоголизмом. Были сформированы две группы по 25 случаев умерших женщин репродуктивного в возрасте 20–40 лет, с проведением аутопсии: группа с верифицированным (на основании данных катамнеза и установления алкогольного цирроза печени) диагнозом хронического алкоголизма и группа сравнения (женщины, погибшие от случайных причин и не имеющие признаков алкоголизма). Во всех случаях было проведено иммуногистохимическое (ИГХ) исследование непрямо́й иммунопероксидазной реакцией с моноклональными антителами к Hsp70 и Hsp90. Установлено, что хронический алкоголизм приводит к развитию патологических процессов эндометрия с признаками нарушений микроциркуляторного русла, склеротическим изменениям, тенденции к атрофии эндометрия. По данным ИГХ содержание Hsp90 в тканях шейки матки характеризуется цитоплазматической и ядерной локализацией в разных соотношениях. Структуры, окрашиваемые положительно, присутствуют как в собственной пластинке слизистой, так и в эпителии. Степень выраженности реакции у группы умерших женщин с хроническим алкоголизмом оценена как $(1,73 \pm 0,11)$ усл. ед. для Hsp70 и $(1,61 \pm 0,17)$ усл. ед. для HSP90. В интактной группе эти показатели составляли $(1,14 \pm 0,13)$ усл. ед. для Hsp70 ($p < 0,05$) и $(0,77 \pm 0,06)$ усл. ед. для Hsp90 ($p < 0,05$).

Ключевые слова: *Hsp70, Hsp90, трансформация, матка, хроническое злоупотребление алкоголем.*

Надійшла до редакції 22.10.2021

Відомості про авторів

Литвиненко Маріанна Валеріївна – кандидат медичних наук, доцент кафедри нормальної та патологічної клінічної анатомії Одеського національного медичного університету.

Адреса: Україна, 65082, м. Одеса, Валіховський пров., 2.

E-mail: lytvynenko_marianna@ukr.net

ORCID: 0000-0001-9594-3412.

Аппельханс Олена Леонідівна – доктор медичних наук, професор, завідувачка кафедри нормальної та патологічної клінічної анатомії Одеського національного медичного університету. Заслужений працівник освіти України.

Адреса: Україна, 65082, м. Одеса, Валіховський пров., 2.

E-mail: olena.appelhans@onmedu.edu.ua

ORCID: 0000-0002-2344-6502.

Олійник Ніна Миколаївна – кандидат медичних наук, доцент кафедри нормальної та патологічної клінічної анатомії Одеського національного медичного університету.

Адреса: Україна, 65082, м. Одеса, Валіховський пров., 2.

E-mail: ninaoleynik46@gmail.com

ORCID: 0000-0003-4170-3178.

Лобашова Катерина Геннадіївна – кандидат медичних наук, доцент кафедри фармакології та фармакогнозії Одеського національного медичного університету.

Адреса: Україна, 65082, м. Одеса, Валіховський пров., 2.

E-mail: elobashova@gmail.com

ORCID: 0000-0003-0171-2512.

Чеботарьова Світлана Олегівна – старший викладач кафедри нормальної та патологічної клінічної анатомії Одеського національного медичного університету.

Адреса: Україна, 65082, м. Одеса, Валіховський пров., 2.

E-mail: svitlana.chebotarova@onmedu.edu.ua

ORCID: 0000-0002-8414-8154.

Кацап Олексій Васильович – лікар-хірург хірургічного відділення КНП «Міська клінічна лікарня № 1» Одеської міської ради.

Адреса: Україна, 65000, м. Одеса, М'ясоїдівська вул., 32.

E-mail: katsap1972@gmail.com

ORCID: 0009-0005-3865-3415.