

ISSN 2226-2008

ОДЕСЬКИЙ НАЦІОНАЛЬНИЙ МЕДИЧНИЙ УНІВЕРСИТЕТ

ОДЕСЬКИЙ МЕДИЧНИЙ ЖУРНАЛ

№ 2 (183)



Видавничий дім
«Гельветика»
2023

Свідоцтво про державну реєстрацію друкованого засобу масової інформації КВ № 22730-12630ПР від 12.04.2017,
видане Міністерством юстиції України

«Одеський медичний журнал» включено до Переліку наукових фахових видань категорії «Б»
(галузь – медичні науки, спеціальності – 221 «стоматологія», 222 «медицина»,
226 «фармація, промислова фармація», 228 «педіатрія») згідно з Наказом Міністерства освіти і науки
України № 894 від 10.10.2022 (додаток 2) та № 185 від 20.02.2023 (додаток 4).

Засновник і видавець – Одеський національний медичний університет

Одеський медичний журнал

№ 2 (183) 2023

Засновано у 1926 році, поновлено у 1997 році

Виходить шість разів на рік

Головний редактор

Академік НАМН України, лауреат Державної премії України,
доктор медичних наук, професор В. М. ЗАПОРОЖАН

Науковий редактор

Професор П. Б. АНТОНЕНКО

Відповідальний секретар

Доцент Я. В. БЕСЕДА

Редакційна колегія

П. Б. Антоненко, М. Л. Аряєв, І. Ю. Борисюк, В. О. Гельмбольдт, Л. С. Годлевський, М. Я. Головенко, В. Н. Горохівський,
Б. П. Громовик, В. В. Грубнік, О. В. Деньга, Б. С. Запорожченко, М. М. Лебедюк, В. Г. Марічерда, В. В. Ніколаєвський,
Я. В. Рожковський, А. С. Сон, Т. В. Стоєва, Л. М. Унгурян, Ю. П. Харченко, С. А. Шнайдер

Редакційна рада

А. Абрахамссон – Університетська клініка Лундського університету (Швеція), А. Борткієвіч – Інститут медицини праці
ім. Нофера (Лодзь, Польща), І. І. Гук – Віденський медичний університет (Австрія), А. Д. Клісарова – Варненський медичний
університет (Болгарія), М. П. Ландіні – Болонський університет (Італія), Д. Уїтлі – BioMedES (Велика Британія), Р. Хусс –
Університетська клініка Аугсбургського університету (Німеччина), В. Чупіна – Університет «Овідіус» (Констанца, Румунія)

Друкується за рішенням Вченої ради Одеського національного медичного університету,
протокол № 8 від 29.06.2023 р.

Сайт: <http://journal.odmu.edu.ua>

ISSN 2226-2008

DOI 10.32782/2226-2008-2023-1

© Одеський національний медичний університет, 2023

ISSN 2226-2008

THE ODESA NATIONAL MEDICAL UNIVERSITY

ODES'KIJ MEDICHIJ ZURNAL

№ 2 (183)



Publishing House
"Helvetica"
2023

Certificate about state registration of printed mass media KB № 22730-12630IIP from 12.04.2017,
given out by the Ministry of Justice of Ukraine

“The Odesa Medical Journal” is included in the List of specialized scientific publications of category B
(branch – medical sciences, specialties – 221 “dentistry”, 222 “medicine”, 226 “pharmacy, industrial pharmacy”,
228 “pediatrics”) according to the Order of the Ministry of Education and Science of Ukraine No. 894 dated 10.10.2022
(appendix 2) and No. 185 dated 20.02.2023 (appendix 4).

The founder and publisher of “The Odesa Medical Journal” is the Odesa National Medical University.

Odes'kij medicnij zurnal

№ 2 (183) 2023

Founded in 1926, refounded in 1997

The Journal appears bimonthly

Editor-in-chief

Academician of NAMS of Ukraine, the Ukraine State Prize Winner,
MD, professor V. M. ZAPOROZHAN

Science Editor

Professor P. B. ANTONENKO

Editorial Board

P. B. Antonenko, M. L. Ariaiev, I. Yu. Borysiuk, V. O. Helmboldt, L. S. Hodlevskyi, M. Ya. Holovenko, V. N. Horokhivskyi,
B. P. Hromovyk, V. V. Hrubnik, O. V. Denha, B. S. Zaporozhchenko, M. M. Lebedyuk, V. G. Marichereda, V. V. Nikolaievskyi,
Ya. V. Rozhkovskyi, A. S. Son, T. V. Stoieva, L. M. Unhurian, Yu. P. Kharchenko, S. A. Shnaider

Editorial Council

P.-A. Abrahamsson – Lund University Hospital (Sweden), A. Bortkiewicz – Nofer Institute of Occupational Medicine (Lodz, Poland),
I. I. Guk – Medical University of Vienna (Austria), A. D. Klisarova – Medical University of Varna (Bulgaria), M. P. Landini –
University of Bologna (Italy), D. Wheatley – BioMedES (Great Britain), R. Huss – University Hospital Augsburg (Germany),
V. Ciupina – Ovidius University of Constanta (Romania)

Recommended for publication by the Odesa National Medical University MH of Ukraine Scientific Board
on 29 June of 2023, protocol № 8

Website: <http://journal.odmu.edu.ua>

ISSN 2226-2008

DOI 10.32782/2226-2008-2023-1

© The Odesa National Medical University, 2023

ЗМІСТ

ТЕОРІЯ ТА ЕКСПЕРИМЕНТ

Г. П. Бардов, О. П. Вавріневич, М. В. Кондратюк, Т. І. Зінченко ЕКСПЕРИМЕНТАЛЬНЕ ОБГРУНТУВАННЯ ГРАНИЧНО ДОПУСТИМОЇ КОНЦЕНТРАЦІЇ НОВОГО ФУНГЦИДУ КЛАСУ БЕНЗАМІДІВ ФЛУТОЛАНІЛУ У ВОДІ ВОДОЙМ.....	9
О. Г. Перетятко, Ю. А. Ягнюк, Н. І. Скляр, С. Л. Крестецька, Г. М. Большакова, Т. В. Холодна ДИНАМІКА ФОРМУВАННЯ РЕЗИСТЕНТНОСТІ ДО БЕНЗИЛПЕНІЦИЛІНУ У ШТАМІВ <i>STAPHYLOCOCCUS AUREUS</i> , ВИЛУЧЕНИХ У РІЗНІ ІСТОРИЧНІ ПЕРІОДИ.....	15
A. M. Perebetiuk, V. I. Gunas, O. I. Terehovska, S. V. Prokopenko, Yu. Yu. Sergeeva INDICATORS OF THE TEMPORARY CAVITY DURING SHOTS FROM NON-LETHAL FIREARMS: AN EXPERIMENTAL STUDY USING THE “FORT 9R” AND “FORT 17R” PISTOLS.....	21

КЛІНІЧНА ПРАКТИКА

І. З. Гладчук, Н. М. Рожковська, О. С. Салех ЗВ’ЯЗОК ЕКСПРЕСІЇ МІКРОРНК-29В ТА -146А З КЛІНІКО-ПАТОЛОГІЧНИМИ ХАРАКТЕРИСТИКАМИ ХВОРИХ НА МІОМУ МАТКИ.....	26
Т. В. Стоєва, О. В. Тіткова, О. В. Решетіло, М. В. Федін, К. В. Остапчук, В. І. Замишляк МЕДИКО-СОЦІАЛЬНІ АСПЕКТИ АТОПІЧНОГО ДЕРМАТИТУ В ДІТЕЙ	31
І. С. Ломакіна, Н. В. Мороз КОМОРБІДНА ГІПЕРПРОЛІФЕРАТИВНА ПАТОЛОГІЯ МІОМЕТРІЮ ТА ЕНДОМЕТРІЮ У ПАЦІЄНТОК З АНОМАЛЬНИМИ МАТКОВИМИ КРОВОТЕЧАМИ.....	37
Д. В. Усенко, А. А. Белінська, М. Ю. Слущка ВПЛИВ ВИСОКОЧАСТОТНОЇ ОСЦИЛЯЦІЇ ГРУДНОЇ КЛІТКИ НА ДИНАМІКУ КЛІНІЧНИХ СИМПТОМІВ ПОЗАЛІКАРНЯНОЇ ПНЕВМОНІЇ У ДІТЕЙ.....	42
A. S. Biduchak CONFLICT SITUATIONS IN MEDICAL ORGANIZATIONS (FROM PROBLEMS TO SOLUTIONS).....	47
В. І. Величко, Є. О. Тулянцева, Г. О. Данильчук, О. О. Шаповалов КЛІНІЧНА КОРИСТЬ ВИКОРИСТАННЯ БЕЗПЕРЕРВНОГО МОНІТОРИНГУ РІВНЯ ГЛЮКОЗИ В КРОВІ У ПАЦІЄНТІВ З ЦУКРОВИМ ДІАБЕТОМ 2-ГО ТИПУ.....	51
І. В. Колосович, І. В. Ганоль, К. О. Лебедева ОСОБЛИВОСТІ ВИКОНАННЯ АБДОМІНАЛЬНОГО ПАРАЦЕНТЕЗУ У РАЗІ УСКЛАДНЕНОГО ПЕРЕБІГУ ГОСТРОГО ПАНКРЕАТИТУ.....	56
С. О. Гур’єв, П. В. Танасієнко, Є. О. Скобенко ³ КЛІНІКО-НОЗОЛОГІЧНА ХАРАКТЕРИСТИКА ПЕРЕЛОМІВ КІСТОК НИЖНЬОЇ КІНЦІВКИ У ПОСТРАЖДАЛИХ З COVID-19.....	61
В. В. Грубнік, З. Д. Бугридзе, Р. С. Парфентьев ПОСТГЕРНІОРАФІЧНИЙ ІПЛОІНГВІНАЛЬНИЙ БОЛЬОВИЙ СИНДРОМ: МУЛЬТИДИСЦИПЛІНАРНИЙ ПІДХІД ДО ПРОБЛЕМИ.....	67
І.З. Гладчук, Н.М. Рожковська, В.О. Ситнікова, С.М. Сивий, З.І. Гладчук ІСТМОЦЕЛЕ: ЧИ Є ЗВ’ЯЗОК З ЕНДОМЕТРІОЗОМ ТА АДЕНОМІОЗОМ?.....	74
Я. П. Фелештинський, О. С. Марштупа ОЦІНКА ВНУТРІШНЬОЧЕРЕВНОГО ТИСКУ ПІД ЧАС АЛОПЛАСТИКИ ПІСЛЯОПЕРАЦІЙНИХ ВЕНТРАЛЬНИХ ГРИЖ ТА ПРОФІЛАКТИКА ІНТРААБДОМІНАЛЬНОЇ ГІПЕРТЕНЗІЇ.....	79

УДК 618.514.1:618.179-06
DOI

I. С. Ломакіна, Н. В. Мороз

КОМОРБІДНА ГІПЕРПРОЛІФЕРАТИВНА ПАТОЛОГІЯ МІОМЕТРІЮ ТА ЕНДОМЕТРІЮ У ПАЦІЄНТОК З АНОМАЛЬНИМИ МАТКОВИМИ КРОВОТЕЧАМИ

Одеський національний медичний університет, Одеса, Україна

УДК 618.514.1:618.179-06

I. С. Ломакіна, Н. В. Мороз
КОМОРБІДНА ГІПЕРПРОЛІФЕРАТИВНА ПАТОЛОГІЯ МІОМЕТРІЯ ТА ЕНДОМЕТРІЯ У ПАЦІЄНТОК З АНОМАЛЬНИМИ МАТКОВИМИ КРОВОТЕЧАМИ

Одеський національний медичний університет, Одеса, Україна

Гіперпластичні процеси ендо- і міометрію у жінок репродуктивного і перменопаузального віку здебільшого є клініко-морфологічними проявами несприятливого преморбідного фону, системних порушень організму жінки, що проявляється частим поєднанням їх з екстрагенітальною патологією, запальними процесами геніталій, доброякісними захворюваннями яєчників та молочних залоз, ендометріозом та супутнім безпліддям.

Метою дослідження була оцінка поширеності коморбідної гіперпроліферативної патології міометрію та ендометрію у пацієнток з аномальними матковими кровотечами. Показано, що частота поєднання гіперпроліферативних захворювань ендометрію та міоми матки становить 30,8% у гінекологічних хворих. Вік старше 35 років є важливим предиктором розвитку коморбідної гіперпроліферативної патології матки. Основним клінічним проявом гіперпроліферативних захворювань ендо- і міометрію є аномальна маткова кровотеча.

Наголошується, що врахування особливостей клінічного перебігу поєднаної гіперпроліферативної патології міометрію та ендометрію є необхідним у виборі методу лікування.

Ключові слова: гіперпроліферативні процеси, ендометрій, міометрій.

UDC 618.514.1:618.179-06

I. S. Lomakina, N. V. Moroz
COMORBID HYPERPROLIFERATIVE PATHOLOGY OF MYOMETRIUM AND ENDOMETRIUM IN PATIENTS WITH ABNORMAL UTERINE BLEEDING

Odessa National Medical University, Odessa, Ukraine

Hyperplastic processes of the endo- and myometrium in women of reproductive and premenopausal age are in most cases clinical and morphological manifestations of an unfavorable premorbid background, systemic disorders of the woman's body, manifested by their frequent combination with extragenital pathology, inflammatory processes of the genitals, benign diseases of the ovaries and mammary glands, endometriosis and associated infertility.

The aim of the study was to assess the prevalence of comorbid hyperproliferative pathology of the myometrium and endometrium in patients with abnormal uterine bleeding. It is shown that the frequency of combination of hyperproliferative diseases of the endometrium and uterine fibroids is 30.8% of the total hospitalization of gynecological pathology. Age over 35 years old is an important predictor of the development of comorbid hyperproliferative pathology of the uterus. The main clinical manifestation of the combination of uterine fibroids with proliferative diseases of the uterus is abnormal uterine bleeding.

It is noted that taking into account the clinical features of the combined hyperproliferative pathology of myometrium and endometrium is necessary when choosing a treatment method.

Key words: hyperproliferative processes, endometrium, myometrium, epidemiology.

Маткова кровотеча – один з найбільш загрозливих станів у практиці гінеколога. У 30% жінок з міомою матки та у 10–40% хворих на гіперпластичні процеси ендометрію можуть виникати аномальні маткові кровотечі (АМК). У разі поєднання цих патологічних процесів ризик масивної кровотечі збільшується [1; 3]. У 50–85% хворих міома матки може сполучатись з аденіоміозом, у 60–90% – з гіперплазією та поліпами ендометрію [1; 4; 5]. Частота коморбідної гіперпроліферативної патології міометрію та ендометрію, за даними різних авторів, становить 12–25% [1; 5].

Гіперпластичні процеси ендо- і міометрію у жінок репродуктивного і перменопаузального віку

здебільшого є клініко-морфологічними проявами несприятливого преморбідного фону, системних порушень організму жінки, що проявляється частим поєднанням їх з екстрагенітальною патологією (у кожній третій пацієнтки), запальними процесами геніталій (понад 70% хворих), доброякісними захворюваннями яєчників та молочних залоз (до 40% пацієнток), ендометріозом та супутнім безпліддям (до 18% хворих) [6–9].

Відповідно до EIN-класифікації 1999 року проста та комплексна неатипова гіперплазія ендометрію розглядаються як гормонзалежна ендометріальна гіперплазія, яка добре піддається гормональній терапії. Проста і комплексна атипова гіперплазія відповідає поняттю ендометріальної інтраепітеліальної неоплазії (EIN), яка розцінюється як передраковий процес, вимагає індиві-

дуального підходу і здебільшого радикального хірургічного лікування – гістеректомії.

Метою дослідження була оцінка поширеності коморбідної гіперпроліферативної патології міометрію та ендометрію у пацієнток з аномальними матковими кровотечами.

Матеріали та методи. Ретроспективне дослідження виконане на базі Університетської клініки ОНМедУ у 2015–2019 рр. Проаналізовані 343 історії хвороб жінок з АМК на фоні поєднання міоми матки та гіперплазії ендометрію (основна група), що становило 30,8% від числа хворих з АМК та 129 (11,6%) жінок з АМК, пов'язаних з порушеннями овуляції за відсутності структурних аномалій (АМК-О), які становили групу порівняння. Оцінювали частоту виявлення супутньої патології із розрахунком індексу коморбідності Чарлсона.

Всім пацієнткам проводили комплексне обстеження, що включало клінічні і параклінічні методи дослідження, згідно з наказами МОЗ України № 676 від 31.12.2004 р. «Про затвердження клінічних протоколів з акушерської та гінекологічної допомоги», а також № 353 від 13.04.2016 р. «Уніфікований клінічний протокол первинної, вторинної (спеціалізованої) та третинної (високоспеціалізованої) медичної допомоги. Аномальні маткові кровотечі». Протокол дослідження затверджений ЛЕК ОНМедУ (№ IRB 00004535), № 132г від 07.12.2018.

У разі клінічного аналізу анамнестичних даних звертали увагу насамперед на такі скарги, як розлади менструальної функції, тазові болі, порушення функції суміжних органів, безплідність. Докладно вивчали соматичний (екстрагенітальні захворювання) та гінекологічний анамнез, характер перенесених оперативних втручань та їхні наслідки.

Діагностику поєднаних гіперпластичних процесів ендо- і міометрію здійснювали за допомогою трансвагінальної ультрасонографії (рис. 1). Верифікацію діагнозу проводили шляхом гістопатологічного дослідження. Важкі менструальні кровотечі, міжменструальні кровотечі були визначені як аномальні маткові кровотечі. Регулярні або нерегулярні кровотечі, що тривали більше тижня та/або призводили до крововтрати більше 80 мл, вважалися важкими менструальними кровотечами (ТМК).

На всіх етапах проведення статистичного аналізу для підготовки первинних таблиць спряженості та групування ознак використовувалися стандартні функції програмного пакета MS Excell 2010 [10]. Визначення критеріальних значень та основні обчислення проводилися за допомогою статистичних пакетів програми STATISTICA 10.0 [11].

Результати дослідження та їх обговорення. Поширеність поліпів ендометрію у жінок з міомою матки, що страждали на АМК, становила 20,4%, у решти хворих реєстрували різні форми гіперплазії ендометрію (ГПЕ). Демографічні та клінічні характеристики обстежених жінок наведені на рисунку 2. Вік старше 35 років визначено як фактор ризику для гіперпроліферативних процесів ендометрію, що співіснують з міомою матки (ВШ=3,4 ДІ95% 1,7–5,1). Крім того, у хворих з комор-

бідною гіперпроліферативною патологією ендометрію та міометрію часто траплялися ендокринні порушення (34,7%), артеріальна гіпертензія (78,1%), а також анемія (25,7%) (рис. 2).

Індекс Чарлсона в основній групі становив $1,9 \pm 0,1$ бала, а у групі порівняння – $1,2 \pm 0,2$ бала ($p < 0,05$).

У кожній другій хворій визначалися прояви анемії, що може безпосередньо пояснюватися масивною крововтратою. Слід також відзначити переважання серед хворих пацієнток з тяжкою менструальною кровотечею (градації 5 та 6 за Mansfield-Voda-Jorgensen). У 32,4% пацієнток були ознаки депресії, що може пояснюватися тривалим дистресом на тлі АМК.

У разі співставлення клініко-анамнестичних характеристик пацієнток з АМК на фоні поєднаної патології ендометрію та міометрію та хворих з дисфункціональними ановуляторними кровотечами виявлені такі відмінності. Середній вік хворих пацієнток із поєднаною патологією становив $35,7 \pm 0,6$ року, а пацієнток з АМК-О – $33,2 \pm 0,3$ року ($t=3,4$ $p < 0,01$). Відносний ризик тяжкої АМК у хворих з поєднаною патологією ендо- та міометрію вдвічі перевищував такий при АМК-О відповідно (ВШ=2,4 ДІ95% 1,1–3,5 та ВШ=2,6 (ДІ95% 1,2–4,0)).

Ще одна часта комбінація коморбідних станів – поєднання аденоміозу із міомою матки. В нашому дослідженні було 38 (11,1%) таких випадків. Слід зазначити, що, за даними літератури, понад 80% жінок з аденоміозом мають інші патологічні стани в матці, з них 50% пацієнтів мають асоційовані міоми, приблизно 11% – зовнішній ендометріоз, ще 7% мають поліпи ендометрію. Симптоми цих супутніх захворювань часто ускладнюють діагностику [5].

Під час аналізу основних клінічних проявів поєднаної патології встановлено, що у хворих з АМК часто трапляються прояви больового (51,3%) та астеничного (67,9%) синдрому. В основі виникнення синдрому хронічних тазових болів у жінок з комбінованою патологією ендо- та міометрію лежать зміни в ноцицептивній системі, у разі якої формуються складні патерни генерації больових відчуттів з вираженим нейропатичним та/або психогенним компонентом [13].

Цікаво, що у разі сполучення міоми з ГПЕ, за нашими даними, мали місце множинні міоматозні вузли, розміри яких, як правило, не перевищували 8 см. Найбільш часто міоматозні вузли розташовані інтрамурально (79,6%), рідше вони знаходились субсерозно (13,1%) й лише у 7,3% – субмукозно. У структурі ГПЕ переважали випадки комплексної неатипової гіперплазії.

Підвищений рівень ендогенних та екзогенних естрогенів може відігравати ключову роль у розвитку гіперпроліферативної патології міо- та ендометрію [1; 3; 5]. У літературі показано зв'язок між частотою ГПЕ та застосуванням тамоксифену у разі раку молочної залози, постменопаузальній гормональної терапії та ожиріння [4; 5; 8]. Непрямі високі рівні естрогену підвищують рівень інсуліноподібного фактора росту (IGF)-1, а також кількість рецепторів IGF-1 у тканині ендометрію і викликає ріст поліпів ендометрію [9]. Деякі автори стверджують, що гіпертензія і гіперглікемія також інду-

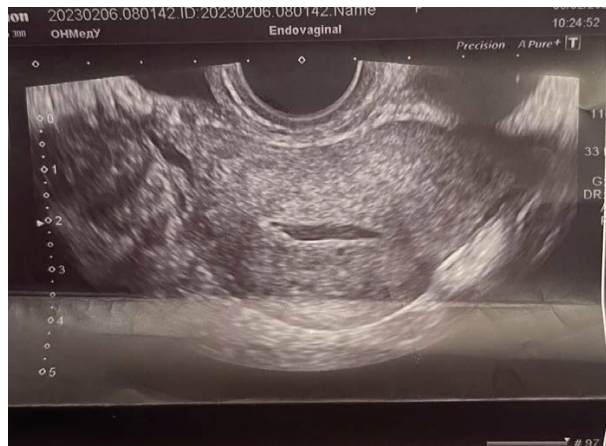

Рис. 1а. УЗД пацієнтки з діагнозом: міома матки, поліп цервікального каналу, аденоміоз 1–2 ст., гематометра

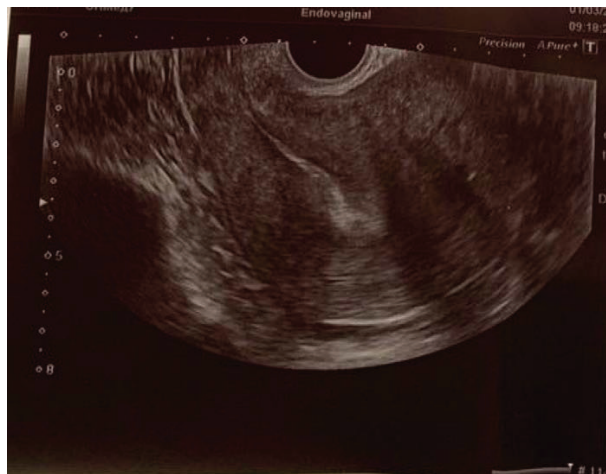

Рис. 1б. УЗД пацієнтки з діагнозом: аденоміоз 2–3 ст., міома матки субсерозний варіант, гіперплазія ендометрію

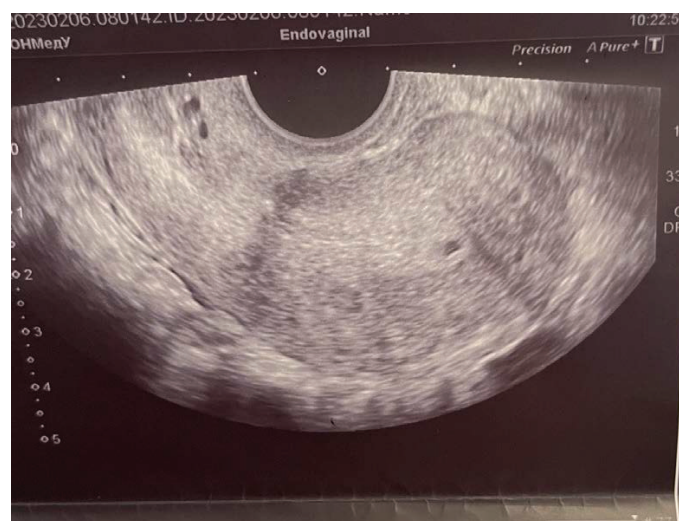

Рис. 1в. УЗД пацієнтки з діагнозом: аденоміоз 2–3 ст., гіперплазія ендометрія, поліп цервікального каналу

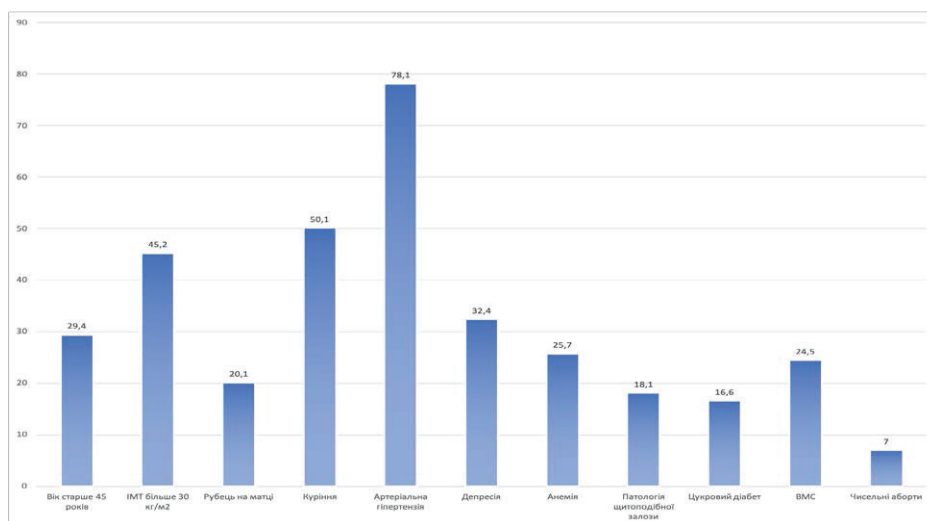


Рис. 2. Клінічні особливості пацієток з коморбідною патологією ендометрію та міометрію, що супроводжується АМК

кують зростання поліпів ендометрію, локально змінюючи експресію IGF [1; 12]. У нашому дослідженні показано, що з віком значно збільшується ризик поєднання ГПЕ та міоми матки (коефіцієнт кореляції $r=0,69$).

Під час аналізу ймовірності виникнення АМК у разі поєднаних проліферативних захворювань ендометрію та міометрію у перименопаузі встановлено, що вона значно перевищує середньопопуляційні рівні (ВШ=2,4 (ДІ95% 1,2–3,7)).

Висновки

1. Частота поєднання гіперпроліферативних захворювань ендометрію та міоми матки у жінок з АМК становить 30,8%. Вік старше 35 років є важливим предиктором розвитку коморбідної гіперпроліферативної патології матки (ВШ=2,4 (ДІ95% 1,2–3,7)).

2. Відносний ризик тяжкої АМК у хворих з поєднаною патологією ендометрію та міометрію вдвічі перевищував такий у разі АМК-О відповідно (ВШ=2,4 (ДІ95% 1,1–3,5 та ВШ=2,6 (ДІ95% 1,2–4,0)).

Коморбідна обтяженість у разі АМК, зумовленого поєднанням патології ендометрію та міометрію, є вищою (індекс Чарлсона $1,9 \pm 0,1$ бала, а у групі порівняння – $1,2 \pm 0,2$ бала ($p < 0,05$), ніж у пацієток з АМК, зумовленою оваріальною дисфункцією.

3. Перспективи подальших досліджень пов'язані з урахуванням клініко-морфологічних особливостей поєднаної гіперпроліферативної патології міометрію та ендометрію для вибору методу індивідуалізованого лікування пацієток з АМК.

ЛІТЕРАТУРА

- Czuczwar P, Wozniak S, Szkodziak P, Kudla MJ, Pyra K, Paszkowski T. Elastography Improves the Diagnostic Accuracy of Sonography in Differentiating Endometrial Polyps and Submucosal Fibroids. *J Ultrasound Med.* 2016 Nov; 35(11): 2389–2395.
- Kınay T, Öztürk Başarır Z, Firtına Tuncer S, Akpınar F, Kayıkçıoğlu F, Koç S. Prevalence of endometrial polyps coexisting with uterine fibroids and associated factors. *Turk J Obstet Gynecol.* 2016 Mar; 13(1): 31–36.
- Tamura-Sadamori R, Emoto M, Naganuma Y, Hachisuga T, Kawarabayashi T. The sonohysterographic difference in submucosal uterine fibroids and endometrial polyps treated by hysteroscopic surgery. *J Ultrasound Med.* 2007 Jul; 26(7): 941–946.
- Whitaker L. Abnormal uterine bleeding / Whitaker L, Critchley HO. *Best Pract. Res. Clin. Obstet. Gynaecol.* 2015. No. 3. P. 3–15.
- Chapron C, Vannuccini S, Santulli P, Abrão MS, Carmona F, Fraser IS, Gordts S, Guo SW, Just PA, Noël JC, Pistofidis G, Van den Bosch T, Petraglia F. Diagnosing adenomyosis: an integrated clinical and imaging approach. *Hum Reprod Update.* 2020 Apr 15; 26(3): 392–411. doi: 10.1093/humupd/dmz049. PMID: 32097456.
- Orishchak IK, Makarchuk OM, Henyk NI, Ostrovska OM, Havryliuk HM. Sonoelastography evaluation in the diagnosis of endometrial pathology combined with chronic endometritis in infertile women. *J Med Life.* 2022 Mar; 15(3): 397–404. doi: 10.25122/jml-2021-0358. PMID: 35450000; PMCID: PMC9015173.
- Wouk N, Helton M. Abnormal Uterine Bleeding in Premenopausal Women. *Am Fam Physician.* 2019 Apr 1; 99(7): 435–443. PMID: 30932448.
- Goldstein SR, Lumsden MA. Abnormal uterine bleeding in perimenopause. *Climacteric.* 2017 Oct; 20(5): 414–420. doi: 10.1080/13697137.2017.1358921. Epub 2017 Aug 7. PMID: 28780893.
- Achanna KS, Nanda J. Evaluation and management of abnormal uterine bleeding. *Med J Malaysia.* 2022 May; 77(3): 374–383. PMID: 35638495
- Antomonov MYu. Matematycheskaya obrabotka y analiz medyko-byolohycheskyh dannyh. 2-e yzd. Kyev: Medynform, 2017. 578 (in Russian).
- Fetisov VS. Paket statystychnoho analizu danyh STATISTICA. Nizhyn: NDU im. M. Hoholya, 2018. 114 s. (in Ukrainian).

12. Doria PLS, Moscovitz T, Tcherniakovsky M, Fernandes CE, Pompei LM, Wajman M, Nimwegen AV, Haimovich S. Association of IGF-1 CA(n) and IGFBP3 rs2854746 Polymorphisms with Endometrial Polyp Risk. *Biomed Res Int.* 2018 Dec 13; 2018: 8704346. doi: 10.1155/2018/8704346. PMID: 30643822; PMCID: PMC6311315.
13. Khrantsov D., Starikova N. The pathobiology of chronic pain. A point of neurologist's view. *Deutscher Wissenschaftsherold*, 2022, 1, pp. 4–10. doi: 10.19221/202121.

Надійшла до редакції 09.05.2023 р.

Прийнята до друку 30.05.2023 р.

Електронна адреса для листування elena-vavrinevich@ukr.net