

УДК 616-001:616.15:616.71

DOI: 10.22141/2224-0586.5.92.2018.143261

Йовенко І.О., Марзан О.О., Царьов О.В., Дубина В.М., Коваленко Л.В.
КЗ «Дніпропетровська обласна клінічна лікарня ім. І.І. Мечникова», м. Дніпро, Україна
ДЗ «Дніпропетровська медична академія МОЗ України», м. Дніпро, Україна

Інтенсивна терапія синдрому поліорганної недостатності при політравмі: місце екстракорпоральної гемокорекції

Резюме. У статті розглянуто питання доцільності й ефективності використання екстракорпоральних методів гемокорекції в інтенсивній терапії синдрому поліорганної недостатності. Наведено клінічний випадок інтенсивної терапії синдрому поліорганної недостатності у пацієнта з політравмою із залученням подовженої вено-венозної гемодіафільтрації.

Ключові слова: політравма; синдром поліорганної недостатності; подовжена вено-венозна гемодіафільтрація; інтенсивна терапія

Вступ

Сучасну політравму характеризують тяжкий перебіг, висока летальність і висока частота інвалідизації. У тяжких випадках політравма супроводжується масивною крововтратою і травматичним пошкодженням систем життєзабезпечення із розвитком шоку тяжкого ступеня, що при неможливості ефективної і своєчасної інтенсивної терапії (ІТ) призводить до розвитку синдрому поліорганної недостатності (СПОН) із залученням багатьох органів і систем у більш ніж 1/3 пацієнтів.

У ранньому посттравматичному періоді після політравми розвиток СПОН може бути обумовлений реперфузійним синдромом, що є наслідком тяжкого шоку. До цього додається гостре пошкодження внутрішніх органів (серця, легень, нирок, печінки та ін.) продуктами масивного травматичного розпаду тканин (так званий ендотоксикоз). У більш віддаленому періоді травматичної хвороби свій внесок у прогресування і ступінь тяжкості СПОН роблять гнійно-септичні ускладнення. В крові пацієнта у великій кількості можуть накопичуватись про- і протизапальні цитокіни, лейкотрієни, простагландини, активні радикали кисню, оксиду азоту та ін. Це призводить до генералізованої ендотеліальної дисфункції, порушень тонуусу судин, депресії міокарда, множинних функціональних порушень з боку органів і систем.

Сучасна ІТ СПОН передбачає можливість повноцінного, іноді тривалого протезування функцій життєво важливих органів і систем (респіраторної, серцево-судинної, печінкової, ниркової та ін.), у тому числі з використанням методів екстракорпоральної гемокорекції. Вони значно поширені у сучасних відділеннях ІТ, їх арсенал на сьогодні включає різноманітні фільтраційні, діалізні, сорбційні, аферентні та гібридні методи (інтермітуючий гемодіаліз і гемодіафільтрація, подовжена вено-венозна гемофільтрація та гемодіафільтрація (ГДФ)).

Одним із таких методів є подовжена гемодіафільтрація. ГДФ — метод гемокорекції, заснований на принципі дифузійного обміну, фільтраційного та конвекційного переносу через напівпроникну мембрану низько- та середньомолекулярних речовин і води з циркулюючої крові в діалізуючий розчин. Ефекти цього методу обумовлені, крім дифузії, процесами ультрафільтрації та конвекції — перенесенням субстанцій, розчинених в рідині, яка фільтрується за градієнтом гідростатичного тиску через напівпроникну мембрану. Це зумовлює краще видалення при гемодіафільтрації порівняно з гемодіалізом як низько-, так і середньомолекулярних речовин, а також води. Основні показання для проведення гемодіафільтрації:

— гостре пошкодження нирок будь-якого генезу, особливо при наявності сепсису та поліорганної не-

© «Медицина невідкладних станів» / «Медицина неотложных состояний» / «Emergency Medicine» («Medicina neotložnyh sostojanij»), 2018

© Видавець Заславський О.Ю. / Издатель Заславский А.Ю. / Publisher Zaslavsky O.Yu., 2018

Для кореспонденції: Йовенко Ігор Олександрович, кандидат медичних наук, завідувач відділенням інтенсивної терапії політравми, КЗ «Дніпропетровська обласна клінічна лікарня імені І.І. Мечникова», пл. Соборна, 14, м. Дніпро, 49000, Україна; e-mail: yovenko2005@ukr.net

For correspondence: Igor Iovenko, Candidate of Medical Sciences, Head of the multitrauma intensive care unit, Mechnikov Dnipropetrovsk Regional Clinical Hospital, Sobornaya Square, 14, Dnipro, 49005, Ukraine.; e-mail: yovenko2005@ukr.net

достатності, а також при наявності вираженої хронічної патології та появи ускладнень з боку серцево-судинної системи;

— гіпергідратація, яку неможливо скоригувати за допомогою діуретиків, з клінічно вираженим органічним набряком (головного мозку, легень);

— гіперкаліємія (концентрація K^+ в плазмі крові більше 6,5 ммоль/л або швидке її наростання);

— прогресуючий тяжкий метаболічний ацидоз ($pH < 7,1$; $BE \geq -12$ ммоль/л);

— уремія (концентрація сечовини в крові більше 30 ммоль/л і/або креатиніну більше 0,7 ммоль/л), симптомна уремія (перикардит, енцефалопатія);

— виражена гіпотермія (внутрішня температура тіла менше 30 °С) при необхідності активного зігрівання (наприклад, при рефрактерній фібриляції шлуночків).

Метод подовженої вено-венозної ГДФ дозволяє зменшити прояви ендотоксикозу, що виникає внаслідок масивного травматичного пошкодження тканин при політравмі; видалити прозапальні цитокіни та інші медіатори поліорганної недостатності; сприяє зменшенню патологічного проапоптичного процесу, що спостерігається при СПОН, та відновленню гомеостазу.

Наводимо з нашої практики клінічний випадок інтенсивної терапії пацієнта з політравмою, асоційованою з розвитком СПОН, з використанням подовженої вено-венозної ГДФ.

Пацієнт — чоловік 30 років, травму отримав в результаті ДТП, водій автомобіля. З місця пригоди протягом 40 хвилин після травми доставлений в приймально-діагностичне відділення КЗ «Дніпропетровська обласна клінічна лікарня ім. І.І. Мечникова» в стані тяжкого шоку. Після обстеження хворого був встановлений діагноз «закрита черепно-мозкова травма. Струс головного мозку. Закрита травма грудної клітки, гемопневмоторакс зліва. Забій серця. Закрита травма живота. Розрив лівого купола діафрагми. Розрив селезінки. Заочеревинна гематома. Перелом крила лівої клубової кістки. Перелом тіла правої клубової кістки. Перелом обох сідничних кісток. Масивна крововтрата. Геморагічний шок 3-го ст.».

У хворого були наявні ознаки так званої летальної тріади політравми — гіпотермія, ацидоз, коагулопатія. Особливістю розвитку травматичної хвороби у даного пацієнта було стрімке прогресування СПОН із залученням багатьох систем: церебральної, дихальної, серцево-судинної, ниркової, печінкової системи та шлунково-кишкового тракту.

Екстрено проведено оперативне втручання: лапаротомія, ушивання лівого купола діафрагми, спленектомія. Інтраопераційна інфузія: стерофундин — 500 мл, 0,9% NaCl — 1200 мл, гелофузин — 2000 мл, СЗП — 1440 мл, еритроцити — 1715 мл, криопреципітат — 15 доз (≈ 600 мл), натрію гідрокарбонат 4% — 200 мл. Крововтрата — близько 3000 мл. Діурез — 125 мл/год.

Оперативне втручання та стартова терапія проводились відповідно до принципів Damage Control: пермісивна гіпотензія; цілеспрямована рестриктивна інфузійна терапія; гемостатична реанімація зі швидким відновленням крововтрати за протоколом масивної трансфузії; температурний контроль, підтримка нормотермії шляхом зігрівання конвекційним методом; корекція ацидозу; хірургічний контроль пошкоджень.

Після оперативного втручання пацієнт госпіталізований у відділення інтенсивної терапії (ВІТ) політравми. Проводилось зігрівання за допомогою конвекційної системи обігріву WarmAir. Гемодинаміка довгий час залишалась нестабільною, підтримувалась на цифрах нормотензії постійною інфузією вазопресорів (мезатон, нор-адреналін).

З першої доби у пацієнта відмічався розвиток олігурії, зростання маркерів СПОН, рабдоміолізу, цитолітичного синдрому, а також маркерів пошкодження міокарда (позитивний тропоніновий тест). Мало місце масивне ушкодження з руйнуванням тканин, що знаходило відображення у високому рівні таких маркерів, як креатинінкіназа (КК), її ізоформа МВ (КК-МВ), міоглобін. Так, рівень КК становив у 1-шу добу 6700 Од/л, на 3-тю добу — 87 000 Од/л; КК-МВ на 2-гу добу — 1600 Од/л; міоглобін на 2-гу добу — 6000 мкг/л, на 7-му добу — 150 000 мкг/л.

Тривалий час зберігався комбінований шок (гіповолемічний і кардіогенний, за рахунок контузії серця), резистентний до стандартної терапії, незважаючи на адекватне швидке відновлення крововтрати (рівень гемоглобіну після оперативного втручання і масивної інфузійно-трансфузійної терапії становив 99 г/л).

На другу добу з моменту травми у зв'язку з прогресуючим ендотоксикозом і ризиком подальшого прогресування СПОН було прийняте рішення про використання екстракорпоральних методів гемокорекції. Розпочато подовжену вено-венозну ГДФ на апараті Prisma (картридж Prisma HF 1000), судинний доступ — *v.subclavia sinistra*, гепаринізація — 0,7 тис. Од/год. Швидкість екстракорпорального кровотоку — 150 мл/хв, швидкість ультрафільтрації — 100 мл/год, тривалість процедури становила 36 год, водний баланс — 3600 мл.

Проведення даної маніпуляції допомогло перервати каскад наростаючої ПОН, що підтверджувалось позитивною динамікою біохімічних показників і зниженням потреби у вазопресорній підтримці (рис. 1–5).

У зв'язку з тим, що у хворого зберігались ознаки гострого пошкодження нирок (рис. 6, 7), він потребував подальшого проведення замісної ниркової терапії. На фоні проведення 15 сеансів гемодіалізу та ГДФ протягом 23 діб поступово досягнуто нормалізацію функції нирок, відновлення діурезу та регресування СПОН.

У цілому комплекс інтенсивної терапії включав інфузійно-трансфузійну терапію, прицільну анти-

біотикотерапію, нутритивну підтримку, профілактику стрес-виразок шлунково-кишкового тракту та тромбоемболічних ускладнень. Після регресування СПОН було розпочато програму ранньої фізичної реабілітації.

Тривалість лікування у ВІТ політравми становила 59 днів, після чого пацієнт переведений у хірургічне відділення.

Висновки

Даний клінічний випадок є підтвердженням того, що ефективність ІТ політравми в найбільш тяжких випадках може бути підвищена за рахунок таких факторів:

— направлення таких хворих для лікування у спеціалізовані багатопрофільні стаціонари (травмацентри);

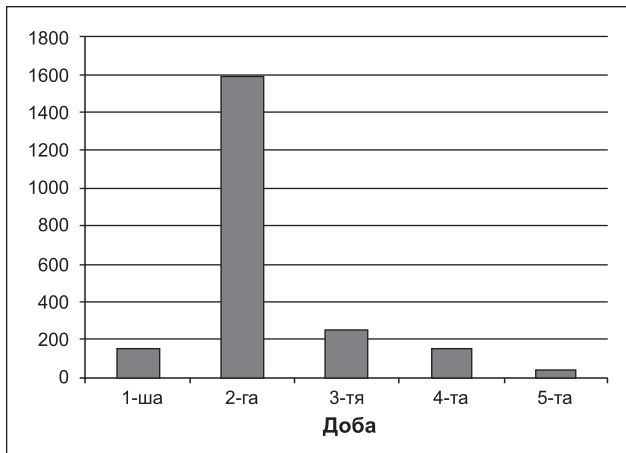


Рисунок 1. Динаміка рівня аланінамінотрансферази (Од/л)

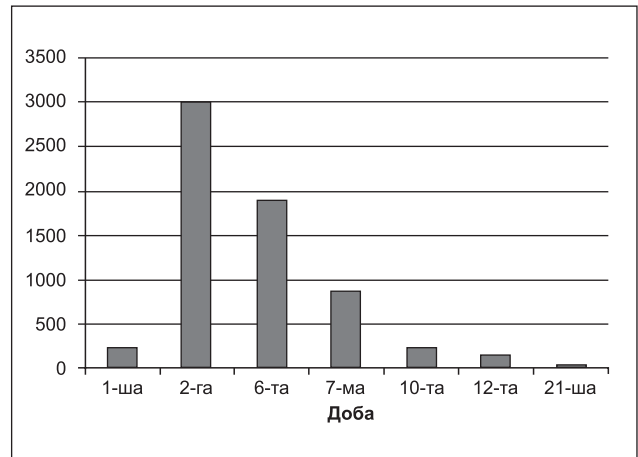


Рисунок 2. Динаміка рівня аспартатамінотрансферази (Од/л)

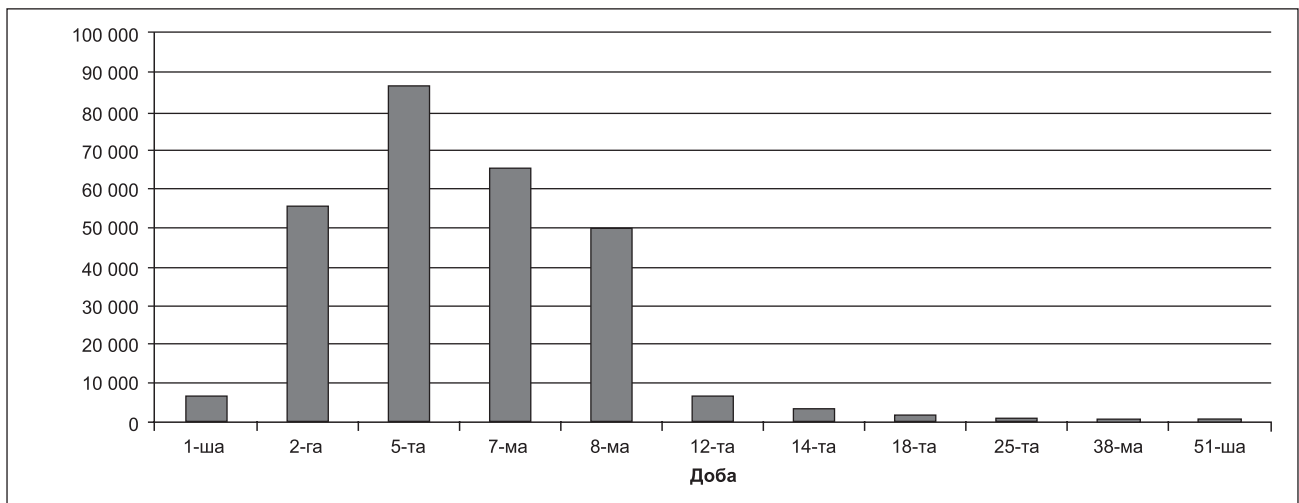


Рисунок 3. Динаміка рівня креатинфосфокінази (Од/л)

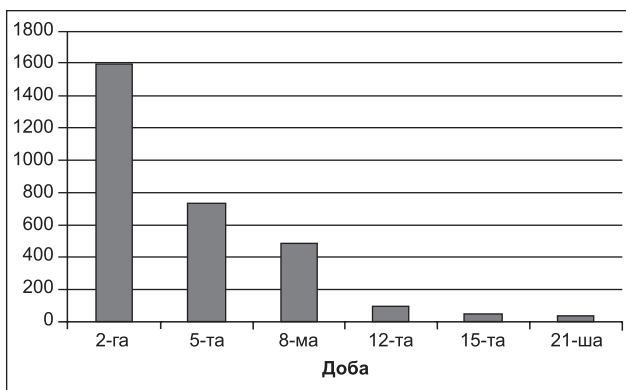


Рисунок 4. Динаміка рівня креатинфосфокінази-МВ (Од/л)

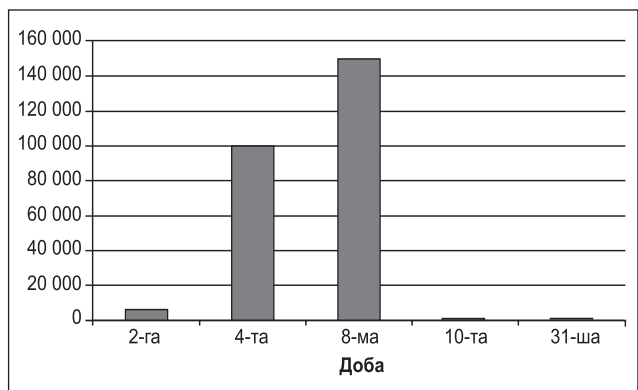


Рисунок 5. Динаміка рівня міоглобіну (мкг/л)

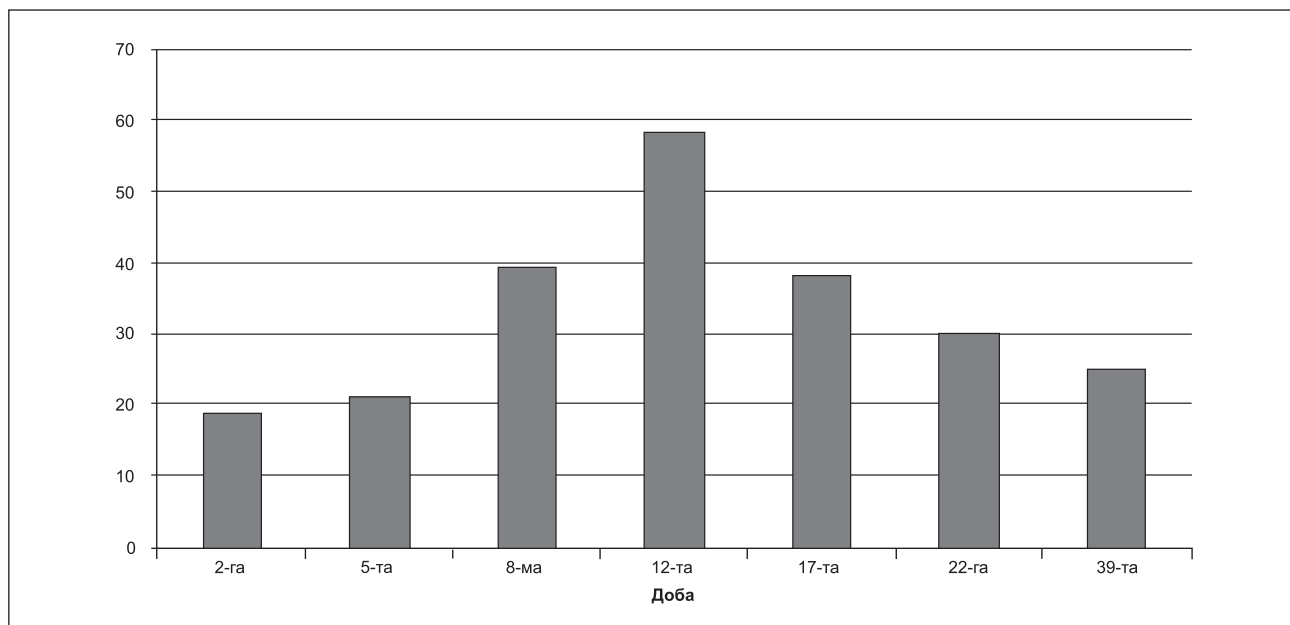


Рисунок 6. Динаміка рівня сечовини крові (ммоль/л)

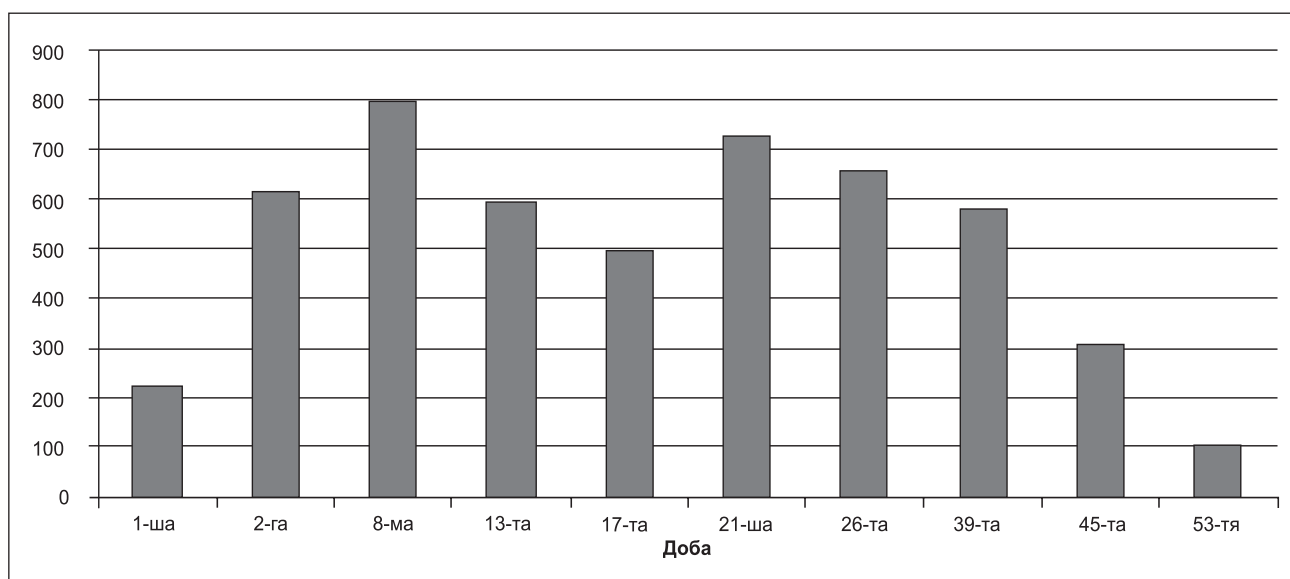


Рисунок 7. Динаміка рівня креатиніну крові (мкмоль/л)

— дотримання концепції Damage Control Resuscitation/Surgery;

— за показаннями, раннє використання методів екстракорпоральної гемокорекції, що мають бути широко доступні в сучасному відділенні ІТ.

Конфлікт інтересів. Автори заявляють про відсутність конфлікту інтересів при підготовці даної статті.

Список літератури

1. Эфферентная терапия / Под ред. А.Л. Костюченко. — СПб.: Фолиант, 2000. — 432 с.
2. Продленная вено-венозная гемодиафильтрация в комплексной терапии распространенного перитонита / О.М. Шевцова, Н.В. Шаповалова, А.А. Лаврентьев

[и др.] // *Общая реаниматология*. — 2008. — Т. IV, № 1. — С. 75-79.

3. Эффективность критериев начала заместительной почечной терапии у пациентов с политравмой, осложненной синдромом полиорганной дисфункции / С.А. Кравцов, А.В. Шаталин, Д.А. Скопинцев, В.А. Малев // *Анестезиология и реаниматология*. — 2016. — № 4. — С 31-51.

4. Katharina Linden, Ian J. Stewart. Extracorporeal blood purification in burns: A review // *Burns: journal of the International Society or Burn Injuries*. — September 2014.

5. Du C., Cai H., Shao S., Yan Q. Efficacies of continuous high volume hemofiltration in severe sepsis patients with multiple organ dysfunction syndrome // *J. Intensive Care Med*. — 2015 Jan. — 95(3). — P. 210-13.

Отримано 27.05.2018 ■

Йовенко И.А., Марзан А.А., Царев А.В., Дубина В.Н., Коваленко Л.В.
КУ «Днепропетровская областная клиническая больница им. И.И. Мечникова», г. Днепр, Украина
ГУ «Днепропетровская медицинская академия МЗ Украины», г. Днепр, Украина

**Интенсивная терапия синдрома полиорганной недостаточности при политравме:
место экстракорпоральной гемокоррекции**

Резюме. В статье рассмотрен вопрос целесообразности и эффективности использования экстракорпоральных методов гемокоррекции в интенсивной терапии полиорганной недостаточности. Представлен клинический случай интенсивной терапии синдрома полиорганной недо-

статочности у пациента с политравмой с использованием продленной вено-венозной гемодиафильтрации.

Ключевые слова: политравма; синдром полиорганной недостаточности; продленная вено-венозная гемодиафильтрация; интенсивная терапия

I.O. Yovenko, O.O. Marzan, O.V. Tsariov, V.M. Dubyna, L.V. Kovalenko
Mechnikov Dnipropetrovsk Regional Clinical Hospital, Dnipro, Ukraine
State Institution "Dnipropetrovsk Medical Academy of the Ministry of Health of Ukraine", Dnipro, Ukraine

**Intensive treatment of multiple organ failure syndrome in polytrauma:
place of extracorporeal hemocorrection**

Abstract. The article considers the problem of reasonability and efficacy of using extracorporeal hemocorrection methods in the intensive treatment of multiple organ dysfunction syndrome. A clinical case of multiple organ dysfunction syndrome treatment with continuous venove-

nous hemodiafiltration in a patient with severe polytrauma is presented.

Keywords: polytrauma; multiple organ dysfunction syndrome; continuous venovenous hemodiafiltration; intensive treatment