

МІНІСТЕРСТВО ОХОРОНИ ЗДОРОВ'Я УКРАЇНИ
ОДЕСЬКИЙ НАЦІОНАЛЬНИЙ МЕДИЧНИЙ УНІВЕРСИТЕТ

Кваліфікаційна наукова
робота на правах рукопису

Ларкіна Світлана Олександрівна

УДК 65.012.1+599.323.4:616.314.17-008.1

**ПАТОФІЗІОЛОГІЧНЕ ОБГРУНТУВАННЯ ЗАСТОСУВАННЯ
ГІАЛУРОНОВОЇ КИСЛОТИ У КОМПЛЕКСНОМУ ЛІКУВАННІ
ІНВОЛЮТИВНИХ ЗМІН ШКІРИ ТА ПАРОДОНТУ**


22 охорона здоров'я

222 – медицина

14.03.04 - патологічна фізіологія

Подається на здобуття наукового ступеня доктора філософії

Дисертація містить результати власних досліджень. Використання ідей, результатів і текстів інших авторів мають посилання на відповідне джерело

 С.О. Ларкіна

Науковий керівник: Вастьянов Руслан Сергійович, доктор медичних наук, професор, Завідувач кафедри загальної та клінічної патологічної фізіології Одеського національного медичного університету

Одеса – 2022

АНОТАЦІЯ

Ларкіна С. О. Патолофізіологічне обґрунтування застосування гіалуронової кислоти у комплексному лікуванні інволютивних змін шкіри та пародонту. – Кваліфікаційна наукова праця на правах рукопису.

Дисертація на здобуття наукового ступеня доктора філософії за спеціальністю 222 «Медицина». – Одеський національний медичний університет МОЗ України, Одеса, 2022.

Протягом життя морфо-функціональна структура організму продовжує змінюватися не лише після ембріогенезу та статевого розвитку, а й з календарним віком. Зміни відбуваються безперервно, що призводить до формування нових системних відносин в організмі та нових адаптивних взаємодій із середовищем. Біологічний вік відображає ступінь старіння організмів в цілому, а також окремих органів, елементів і систем їх організмів, ступінь змін яких може бути різним за однакового календарного віку. Одним із факторів, що впливають на старіння шкіри, є виснаження резервів ендогенної гіалуронової кислоти та, пов'язана з цим, зміна функції позаклітинного матриксу шкіри. У практику медицини давно увійшло ін'єкційне введення гіалуронової кислоти у старіючій шкірі для відновлення обсягу та покращення функціонування.

Застосування гіалуронової кислоти у стоматологічній практиці також досить поширеною практикою. Препарати гіалуронової кислоти використовуються при лікуванні захворювань зубо-щелепної системи, тканин пародонту, у тому числі ревіталізації ясенних сосочків. Гіалуронова кислота є ключовим елементом м'яких тканин пародонту, ясен та періодонтальної зв'язки, а також твердих тканин, таких як альвеолярна кістка та цемент.

Аналіз сучасних даних літератури виявив багатofункціональну роль гіалуронової кислоти у загоєнні ран загалом на надав можливість припустити

захисне значення гіалуронової кислоти при процесах загоєння мінералізованих і не мінералізованих тканин пародонта.

Дисертаційна робота присвячена патофізіологічному обґрунтуванню та визначенню ефективності застосування гіалуронової кислоти у комплексному лікуванні інволютивних змін шкіри та пародонту. В якості критеріїв визначення ефективності застосування лікарських сполук нами були обрані морфологічні та біохімічні показники функціональної активності шкіри та тканини пародонту експериментальних тварин.

У процесі роботи передбачалося розв'язати наступні завдання: дослідити вплив гіалуронової кислоти різних концентрацій на морфологічні структури шкіри в умовах експерименту; визначити особливості функціонування антиоксидантних систем порожнини рота в умовах експериментального пародонтиту при застосуванні різних концентрацій гіалуронової кислоти; оцінити вплив різних концентрацій гіалуронової кислоти на остеорезорбцію в умовах експериментального періодонтиту; оцінити вплив різних концентрацій гіалуронової кислоти та гідроксиапатиту на остеорезорбцію в умовах експериментального періодонтиту; експериментально обґрунтувати застосування гіалуронової кислоти для ревіталізації шкіри та тканин пародонту.

Дисертаційне дослідження виконано протягом 2016-2020 р.р. на кафедрі загальної та клінічної патологічної фізіології Одеського національного медичного університету. Морфологічні дослідження проводили в лабораторії кафедри нормальної та патологічної клінічної анатомії Одеського національного медичного університету. Біохімічні дослідження виконані в лабораторії біохімії ДУ «Інститут стоматології та щелепно-лицевої хірургії НАМН України».

Дослідження виконано протягом 2016-2020 р.р. у декілька етапів.

На першому етапі вивчалися особливості ревіталізації шкіри у кролів препаратами nonstab. гіалуронової кислоти різної концентрації. Вибір

експериментальної моделі визначався можливість забору більшого за розмірами шкірного фрагмента без порушення загального стану тварини.

На другому етапі нами досліджено вплив гіалуронової кислоти на протизапальні та антиоксидантні властивості препаратів. З цією метою були застосовані готові, зареєстровані в Україні препарати з гіалуроновою кислотою (stab/nonstab) та суміші, що містять гіалуронову кислоту та кальцій гідроксиапатит у різних концентраціях.

На третьому етапі вивчали протизапальну ефективність препаратів з різним вмістом nonstab. гіалуроновою кислотою (1,4%, 2,0%, 3,0% та 4,0%) у щурів з експериментальним пародонтитом. Вибір моделі визначався можливістю найскорішого відтворення ефективного та відповідного клінічному стану експериментального запального процесу в тканині пародонту.

На четвертому етапі досліджували ефекти впливу гіалуронової кислоти на остеопластичну активність відомих препаратів у щурів з експериментальним пародонтитом.

Вибірку склали 25 кроликів породи Горностаєвий (*Lepus Arminiae*) віком 3-4 місяці (маса тіла – $2,8 \pm 0,3$ кг), які містилися у експериментально-біологічній клініці (віварії) ОНМедУ.

Для дослідження були вибрані наступні біоревіталізанти, що містять розчин nonstab. гіалуронової кислоти (НА) та манітол:

1. 1,4% НА + манітол 0,9% (14mg/ml, phosphate buffer ph 7,2 and mannitol 9mg/ml), Stylage Hydro.
2. 2,0% НА + манітол 0,9% (20mg/ml, phosphate buffer ph 7,3 and mannitol 9mg/ml), Luminera Hydryal.
3. 3,0% НА + манітол 0,9% (30mg/ml, phosphate buffer ph 7,3 and mannitol 9mg/m), Luminera Hydryal.
4. 4,0% НА + манітол 0,9% (40mg/ml, phosphate buffer ph 7,3 and mannitol 9mg/ml), Luminera Hydryal.

На початку роботи 20 кролям (дослідної групи) субдермально в поміжлопаткову ділянку (праворуч) та ділянку зовнішньої поверхні стегна (праворуч) одноразово вводили 0,1 мл розчину досліджуваних препаратів.

Тваринам контрольної групи (5 кролів) в ті ж самі ділянки (міжлопаткову ділянку і зовнішню поверхню стегна) одноразово вводили внутрішньошкірно стерильний 0,9% фізіологічний розчин NaCl у такому ж обсязі, як і досліджувані препарати.

Забір матеріалу для морфологічного дослідження проводили через 2 тижні, 1 та 2 місяці після введення препаратів. У зазначені терміни кролям для анестезії внутрішньоочеревинно (в/о) вводили трамадол 10 мг/кг, після чого висікали смужку шкіри в місцях введення препаратів. Потім рану обробляли антисептичним розчином та зашивали.

Для дослідження впливу гіалуронової кислоти на протизапальні та антиоксидантні властивості препаратів у шкіру експериментальних тварин (щури) вводилися готові, зареєстровані в Україні препарати з гіалуроновою кислотою (stab/nonstab) у чистому вигляді, а також у суміші з кальцієм гідроксиапатитом у різних концентраціях.

Дослідження проведено на 36 щурах-самках лінії Вістар стадного розведення віком 6-7 місяців середньою масою 285 ± 34 г. Тварини були поділені на 6 груп залежно від препарату, який вводили підшкірно по 1,0 мл:

1. Контрольна група – 0,9% фізіологічний розчин NaCl.
2. Гіалуронова кислота 2,0% stab з Кальцій гідроксиапатит 55,7%.
3. Кальцій гідроксиапатит 55,7% у розведенні 1:1 з NaCl 0,9%.
4. Гіалуронова кислота 4,0% nonstab у розведенні 1:1 з Кальцій гідроксиапатит 55,7%.
5. Гіалуронова кислота 4,0% nonstab.
6. Гіалуронова кислота 2,6% stab з Кальцій гідроксиапатит 1,0%.

Вибір доз та концентрацій зумовлений даними літератури про їх застосування у дерматологічній практиці та їх офіційною присутністю на ринку України. У роботі використовували такі препарати: для щурів 1-ї

групи - 0,9% фізіологічний розчин NaCl; для щурів 2-ї групи – HarmonyCa; для щурів 3-ї групи – Radiesse у розведенні 1:1 з NaCl 0,9%; для щурів 4-ї групи - Crystalys у розведенні 1:1 з Hydrial 4%; для щурів 5-ї групи – Hydruyal 4%; для щурів 6-ї групи – Neauvia stimulate.

Препарати вводили в ділянку спини, на 1 см латеральніше хребта, за допомогою шприца з розчином, лінійно-ретроградною голкою 27G.

Евтаназію тварин здійснювали через 60 днів після введення препаратів під тіопенталовим наркозом (40 мг/кг). Виділяли попередньо поголені ділянки шкіри розміром 3,0x1,5 см² в ділянці введення препаратів. Шкіру заморожували до проведення аналізу.

Гомогенати шкіри готували з розрахунку 75 мг/мл 0,05M трис-HCl-буферу pH 7,5 і для біохімічних досліджень використовували надосадову рідину, отриману після центрифугування 2500 об/хв 30 хв.

Для оцінки ступеня запалення в ділянках ін'єкцій шкіри щурів після введення досліджуваних препаратів визначали наступні маркери запалення:

1. Активність кислої фосфатази (pH=4,8) визначали за методом Bessey et al. за гідролізом пара-нітрофенілфосфату при pH=4,8;
2. Активність еластази оцінювали за методом Visser and Blout за гідролізом субстрату N-t-BOC-L-alanin-p-nitrophenyl ester;
3. Вміст МДА визначали за кольоровою реакцією з 2-тіобарбітуровою кислотою за методикою ;
4. Активність каталази у шкірі щурів визначали за допомогою молібдату амонію.

Для визначення співвідношення активності каталази до вмісту МДА розраховували антиоксидантно-прооксидантний індекс (АПІ).

Для відтворення «вільнорадикальної патології», яка посилюється з віком, у щурів цієї серії спостережень відтворювали експериментальний переокисний пародонтит. Дослідження було проведено на 105 щурах-самках лінії Вістар стадного розведення віком 6-7 місяців середньою масою 285±34 г.

Експериментальний пародонтит відтворювали шляхом додавання в корм щурів переокислену олію з розрахунку 1 мл на 1 тварину на добу.

В умовах перекисного пародонтиту у щурів оцінювали маркери запалення та проводили одноразові, піддесневі ін'єкції препаратів гіалуронової кислоти різної концентрації. Експериментальним обґрунтуванням ефективності цих препаратів була оцінка протизапальної дії на стан тканин пародонту у щурів із експериментальним перекисним пародонтитом після одноразових ін'єкцій.

Для дослідження були обрані такі ж самі препарати, що містять розчин гіалуронової кислоти (nonstab.ГК) та манітол, що й у дослідженні на шкірі кролів:

Тварини були поділені на групи наступним чином:

1. Інтактна група щурів (контроль, n=15),
2. Щури із відтвореним перекисним пародонтитом, яким вводили 0,9% фізіологічний розчин натрію хлориду (n=18)
3. Щури із пародонтитом, яким вводили 1,4% НА + манітол 0,9% (14mg/ml, phosphate buffer ph 7,2 and mannitol 9mg/ml), Stylage Hydro, (n=18).
4. Щури із пародонтитом, яким вводили 2,0% НА + манітол 0,9% (20mg/ml, phosphate buffer ph 7,3 and mannitol 9mg/ml), Luminera Hydryal, (n=18).
5. Щури із пародонтитом, яким вводили 3,0% НА + манітол 0,9% (30mg/ml, phosphate buffer ph 7,3 and mannitol 9mg/m), Luminera Hydryal, (n=18).
6. Щури із пародонтитом, яким вводили 4,0% НА + манітол 0,9% (40mg/ml, phosphate buffer ph 7,3 and mannitol 9mg/ml), Luminera Hydryal, (n=18).

Введення препаратів гіалуронової кислоти здійснювали одноразово на 21 добу моделювання патології в ясна молярів нижньої щелепи щурів дозою 0,1мл. Евтаназію щурів здійснювали під тіопенталовим наркозом (40 мг/кг) шляхом кровопускання із серця в три етапи: через 2 тижні, 4 тижні та 6

тижнів після ін'єкцій препаратів гіалуронової кислоти. Виділяли ясна з ділянки ін'єкції та готували гомогенати ясен з розрахунку 20 мг/мл.

Досліди з визначення остеотропної ефективності препаратів гіалуронової кислоти проведено на 69 щурах-самках лінії Вістар стадного розведення віком 6-7 місяців середньою масою 285 ± 34 г. Тварини були поділені на 4 групи.

1. Інтактна група щурів (контроль, $n=15$),
2. Щури із відтвореним перекисним пародонтитом, яким вводили 0,9% фізіологічний розчин натрію хлориду ($n=18$),
3. Щури із пародонтитом, яким робили підяснові ін'єкції гідроксиapatиту кальцію в концентрації 55,7% ($n=18$),
4. Щури із пародонтитом, яким робили підяснові ін'єкції сумішшю гідроксиapatиту кальцію у розведенні 1:1 з 2% гіалуроновою кислотою нестабілізованою, де концентрація гідроксиapatиту кальцію становила 27,85% ($n=18$).

Введення препаратів здійснювали одноразово на 21 день моделювання патології пародонтиту в ясна нижніх молярів щурів по 0,1 мл препарату. Щурів виводили з експерименту під тіопенталовим наркозом шляхом кровопускання із серця в три етапи: через 2 тижні, 4 тижні та 6 тижнів після ін'єкцій препаратів. Виділяли нижню щелепу, ретельно очищали від м'яких тканин.

Для мікроскопічного дослідження в роботі застосовували такі методи забарвлення: а) забарвлення гематоксилін-еозином; б) забарвлення пікрофуксином за Ван Гізоном – дана методика дозволяє виявити колагенові волокна сполучної тканини.

Потім на роторному мікротомі YD-315 готували парафінові зрізи завтовшки 5 мкм з мінімальною площею 1 cm^2 .

Вперше за експериментальних умов досліджено вплив гіалуронової кислоти різних концентрацій на морфологічні структури шкіри за умов експерименту. Вперше визначено особливості функціонування

антиоксидантних систем ротової порожнини в умовах експериментального пародонтиту при застосуванні гіалуронової кислоти різних концентрацій.

При морфологічному дослідженні шкіри вперше виявлено, що гіалуронову кислоту при її введенні в різній концентрації спричиняє у шкірі тварин морфологічні зміни, що свідчать про активний фібрилогенез. За вказаних умов у сосочковому та сітчастому шарах дерми збільшується кількість та товщина сполучнотканинних волокон, що супроводжується збільшенням обсягу волокнистої тканини у складі екстрацелюлярного матриксу дерми.

При порівняльній оцінці морфологічних змін після одноразового введення препаратів гіалуронової кислоти різної концентрації встановлено, що з підвищенням концентрації активність фібрилогенезу збільшується. Виявлено, що описані зміни зберігалися протягом 2 місяців з моменту введення гіалуронової кислоти. При цьому найбільш стійкими виявилися зміни, спричинені введенням концентрованих препаратів гіалуронової кислоти.

Підтвержений антиоксидантний вплив нестабілізованої 4% гіалуронової кислоти в суміші 1:1 з кальцієм гідроксиапатитом через 2 місяці введення, який проявляється нормалізацією маркерів запального процесу в шкірі а в кістковій тканині нижньої щелепи щурів (активність еластази, кислої фосфатази та рівень малонового діальдегіду), активності каталази та антиоксидантно-прооксидантного індексу.

Вперше проведено оцінку впливу гіалуронової кислоти на процеси остеорезорбції в умовах експериментального періодонтиту. Виявлено, що введення гіалуронової кислоти сумісно з гідроксиапатитом кальцію спричинило суттєве підвищення (на 45.1-84.0 %) вмісту кальцію в кістковій тканині.

Вперше досліджено ефекти впливу нестабілізованої гіалуронової кислоти у суміші з гідроксиапатитом на процеси остеорезорбції в умовах експериментального періодонтиту. Доведено, що введення препаратів

кальцію гідроксиапатиту з гіалуроновою кислотою сприяло гальмуванню активності кислої фосфатази (на 25.1-32.4 %) та еластази (на 25.7-37.2 %), а також збільшенню активності лужної фосфатази у кістковій тканині тварин.

Доповнено уявлення про механізми протективної дії гіалуронової кислоти та розроблено теоретичні основи для застосування гіалуронової кислоти з метою ревіталізації шкіри та захворювань тканин пародонту.

В разі проведення комплексних спериментально-лабораторних досліджень одержані наукові дані щодо патофізіологічних механізмів інволютивних змін шкіри та тканин пародонта із доведенням участі в патологічному процесі розвитку остеодеструкції та виникнення дисбалансу в системах ліпопероксидації та антиоксидантного захисту, а також патоморфологічних розладів.

Одержані наукові дані дозволяють розширити діапазон застосування гіалуронової кислоти в практиці дерматології, стоматології та естетичної медицини.

Розроблений та впроваджений в практику винахід «Остеопластична композиція» (патент України на винахід № 122946).

Розроблений та впроваджений в практику винахід «Композиція для естетичних ін'єкцій» (патент України на корисну модель № 125589).

Розроблено та зареєстровано авторське право на твір «Авторская методика приготовления препаратов гидроксиапатита кальция и гиалуроновой кислоты *ex tempore* для восполнения объема тканей» (Свідоцтво про реєстрацію авторського права на твір №75026).

Отримані результати застосовані у навчальному процесі на кафедрах загальної та клінічної патологічної фізіології імені В.В. Підвисоцького та нормальної та патологічної клінічної анатомії ОНМедУ, на кафедрах патологічної фізіології Львівського національного медичного університету імені Данила Галицького, Івано-Франківського національного медичного університету, Тернопільського національного медичного університету імені І.Я. Горбачевського, Дніпровського державного медичного університету та

на кафедрі медичної біології та фізики, мікробіології, гістології, фізіології та патофізіології Чорноморського національного університету імені Петра Могили МОН України.

Таким чином, у дисертаційній роботі представлено теоретичне узагальнення і практичне вирішення актуальної наукової проблеми: патофізіологічне обґрунтування комплексної фармакотерапії інволютивних змін шкіри та пародонту в експерименті із застосуванням гіалуронової кислоти.

При одноразовому введенні препаратів гіалуронової кислоти різної концентрації у шкірі тварин розвиваються морфологічні зміни, що свідчать про активний фібрилогенез. У сосочковому та сітчастому шарах дерми, порівняно з дермою у контрольній групі тварин, збільшується кількість та товщина сполучнотканинних волокон, що супроводжується збільшенням обсягу волокнистої тканини у складі екстрацелюлярного матриксу дерми.

Встановлено, що одноразове введення препаратів гіалуронової кислоти із меншою концентрацією (1,4 та 2%) супроводжується вираженими морфологічними змінами у ранні терміни дослідження (2, 4 тижні). Після введення препаратів гіалуронової кислоти з високою концентрацією (3 та 4%) такі зміни розвиваються у пізніші терміни (8 тижнів). Після введення 1,4 та 2% концентрації гіалуронової кислоти, морфологічні зміни відзначені переважно у сосочковому шарі шкіри тварин. Введення 3 та 4% концентрації гіалуронової кислоти супроводжується морфологічними змінами у всіх шарах дерми. При порівняльній оцінці морфологічних змін після одноразового введення препаратів гіалуронової кислоти різної концентрації встановлено, що з підвищенням концентрації активність фібрилогенезу збільшується. Виявлено, що описані зміни зберігалися через 2 місяці після початку експерименту. При цьому найбільш стійкими виявилися зміни, спричинені введенням концентрованих препаратів гіалуронової кислоти.

Встановлено, що введення препаратів, що містять стабілізовану 2% гіалуронову кислоту та кальцію гідроксиапатит 55.7%, викликало

продовжено активізацію перекисного окислення ліпідів на фоні підвищеного рівня маркерів запалення та зниженого антиоксидантно-прооксидантного індексу на 40,0%. Доведено, що введення препаратів кальцію гідроксиапатиту без гіалуронової кислоти (3 група), у розведенні 1:1 з фізіологічним розчином (у готовій суміші з концентрацією кальцію гідроксиапатиту 27,85%) викликало продовжено активізацію перекисного окислення ліпідів на тлі підвищеного рівня маркерів запалення та зниженого антиоксидантно-прооксидантного індексу. Введення цих сполук спричинило суттєве збільшення активності кислої фосфатази на 52,4%, яка є показником цілісності мембран клітин та її активність підвищується у разі підвищення проникності мембран.

Встановлено нормалізацію досліджуваних маркерів запального процесу в шкірі (активність еластази, кислої фосфатази та рівень малонового діальдегіду, активність каталази та антиоксидантно-прооксидантний індекс) через 2 місяці введення нестабілізованої 4% гіалуронової кислоти в суміші 1:1 з кальцієм гідроксиапатитом (у готовій суміші з концентрацією кальцію гідроксиапатиту 27,85%) та нестабілізованої 4% гіалуронової кислоти в чистому вигляді.

За експериментальних умов доведено, що аліментарне надходження переокисленої олії призвело до активації резорбції в щелепах щурів: зростання активності деструктивних ферментів (кислої фосфатази та еластази) на тлі зниження активності лужної фосфатази, що бере участь у мінералізації. За таких умов одноразові ін'єкції всіх препаратів із гідроксиапатитом кальцію підвищили вміст кальцію в кістковій тканині на 45.1-84.0 %.

Встановлено, що ін'єкційне введення препаратів кальцію гідроксиапатиту з гіалуроновою кислотою сприяло гальмуванню активності кислої фосфатази (на 25.1-32.4 %) та еластази (на 25.7-37.2 %), а також збільшенню активності лужної фосфатази у кістковій тканині тварин. Активність лужної фосфатази у щурів, яким запровадили лише гідроксиапатит кальцію, збереглася низькою.

Доведені антиоксидантні та остеотропні властивості гіалуронової кислоти за умов експериментальної модельної патології свідчать на користь доцільності клінічного застосування препаратів кальцій гідроксиапатиту з гіалуроновою кислотою для профілактики та лікування пародонтиту.

КЛЮЧОВІ СЛОВА: шкіра, пародонт, гіалуронова кислота, гідроксиапатит кальцію, інволютивні зміни, патогенетична корекція

СПИСОК ОПУБЛІКОВАНИХ ПРАЦЬ ЗА ТЕМОЮ ДИСЕРТАЦІЇ

1. Ларкіна С.О., Олійник Н.М., Вастьянов Р.С. Гіалуронова кислота пригнічує пов'язані з віком зміни шкіри. *Journal of Education, Health and Sport*. 2017; 7 (4): 821-833. (Особистий внесок – проаналізувала літературні джерела, провела експериментальні та морфологічні дослідження, виконала забір матеріалу).
2. Ларкіна С.А., Селецкая А.В., Макаренко О.А. Исследование противовоспалительной эффективности препаратов гиалуроновой кислоты различной концентрации у крыс с экспериментальным пародонтитом. *Вісник стоматології*. 2019; 1: 2-7. (Особистий внесок – проаналізувала літературні джерела, провела експериментальні дослідження, виконала забір матеріалу, підготувала статтю до друку).
3. Larkina S.O., Makarenko O.A., Vastyanov R.S., Yermuraki P.P. Investigation of calcium- and hyaluronic acid-containing drugs osteoplastic activity in rats with periodontitis. *World of Medicine and Biology*. 2020; 1 (71): 191–196. (Особистий внесок – проаналізувала літературні джерела, провела експериментальні дослідження, виконала забір матеріалу).
4. Larkina S.A., Seletskaya A.V., Makarenko O.A., Vastyanov R.S. Comparison of markers of skin inflammation after injections of polylactic acid and threads based on polylactic acid. *Journal of Education, Health and Sport*. 2020; 11 (10): 245-253. (Особистий внесок – проаналізувала літературні джерела, провела експериментальні дослідження, виконала забір матеріалу, підготувала статтю до друку).

5. Larkina S.A., Seletskaya A.V., Makarenko O.A., Vastyanov R.S. Rat skin inflammation markers change in response to calcium hydroxyapatite and hyaluronic acid administration. *Journal of Education, Health and Sport*. 2021; 11 (8): 510-519. (Особистий внесок – провела експериментальні дослідження, виконала забір матеріалу, підготувала статтю до друку).
6. Larkina S.A., Seletskaya A.V., Makarenko O.A., Schnaider S.A. Effect of calcium hydroxyapatite and hyaluronic acid injections on inflammation markers of periodont tissue. *World of Medicine and Biology*. 2021; 3 (77): 224–229. (Особистий внесок – провела експериментальні дослідження, виконала забір матеріалу, провела статистичну обробку отриманих результатів).
7. Larkina S.A., Seletska O.V., Makarenko O.A., Vastyanov R.S., Badiuk N.S. Study of osteoplastic and anti-inflammatory efficiency of drugs containing calcium hydroxyapatite and hyaluronic acid. *PharmacologyOnLine*. 2021; 3: 958-967. (Особистий внесок – проаналізувала літературні джерела, провела експериментальні дослідження, виконала забір матеріалу, підготувала статтю до друку).
8. Ларкіна С.О., Стаднік І.О. Композиція для естетичних ін'єкцій : патент України № 125589. МПК (2006) А61К 45/08 (2006.01) А61Q 90/00 ; заявл. 03.01.2018 ; опубл. 10.05.2018. Бюл. № 9. (Особистий внесок – запропонувала розробку концепції винаходу, сформуєвала ідею, оформила патент).
9. Ларкіна С.О. Остеопластична композиція : патент України № 122946. МПК (2006) А61К 6/838 (2020.01) А61К 31/728 (2006.01) А61К 33/42 (2006.01) А61Р 19/00 А61Q 90/00 ; заявл. 24.05.2019 ; опубл. 25.11.2019. Бюл. № 22 ; опубл. 20.01.2021. Бюл. № 3.
10. Ларкіна С.О. Проект протоколу лікування локалізованого та генералізованого парадонтиту із застосуванням препаратів кальцій гідроксиапатиту та гіалуронової кислоти. Авторське право №103327. Реєстр. 23.03.2021.
11. Ларкіна С.А., Макаренко О.А., Селецкая А.В. Исследование противовоспалительной активности препаратов гиалуроновой кислоты. *Les Nouvelles Esthetiques Украина*. 2019; 6 (118): 58-63, 142. (Особистий внесок –

провела лабораторні дослідження, провела статистичну обробку отриманих даних, підготувала статтю до друку).

12. Ларкіна С.О. Вплив гіалуронової кислоти на динаміку відновлення шкіри кролів. Сучасні теоретичні та практичні аспекти клінічної медицини (для студентів та молодих вчених) : науково-практична конференція з міжнародною участю, присвячена 100-річчю з дня народження І. Г. Герцена. Одеса, 27-28 квітня 2017: 42-43.

13. Ларкіна С.О. Включення гіалуронової кислоти в схему комплексного лікування вікових змін шкіри. Сучасні теоретичні та практичні аспекти клінічної медицини (для студентів та молодих вчених) : науково-практична конференція з міжнародною участю, присвячена 100-річчю з дня народження С. І. Корхова. Одеса, 19-20 квітня 2018: 39-40.

14. Ларкіна С.О. Ефективність препаратів гіалуронової кислоти за умов гострого запального процесу у м'яких тканинах. Сучасні теоретичні та практичні аспекти клінічної медицини (для студентів та молодих вчених) : науково-практична конференція з міжнародною участю, присвячена 90-річчю з дня народження Б. Я. Резніка. Одеса, 18-19 квітня 2019: 155.

15. Ларкіна С.О. Застосування різних форм гіалуронової кислоти при експериментальному гострому запаленні у м'яких тканинах. Сучасні уявлення щодо патогенезу запалення: місцеві та системні механізми : науково-практична конференція з міжнародною участю «Галицькі Читання». Івано-Франківськ, 19-20 вересня 2019: 32.

16. Ларкіна С.О. Вплив препаратів кальцію, гідроксиапатиту та гіалуронової кислоти на динаміку відновлення запального процесу шкіри. Патологічна фізіологія – охороні здоров'я України : Матеріали VIII Національного конгресу патофізіологів України з міжнародною участю, присвяченого 120-річчю Одеської патофізіологічної школи, м. Одеса, 6-8 жовтня 2021 р. Одеса : УкрНДІ медицини транспорту, 2021; 2: 258-260.

ANNOTATION

Larkina S. O. Pathophysiological background of hyaluronic acid use in skin and periodontium involutive changes complex treatment. – Qualifying scientific work as a manuscript.

The thesis for a scientific degree Doctor of Philosophy (PhD) on speciality 222 “Medicine”. – Odesa National Medical University, Ministry of Health of Ukraine, Odesa, 2022.

Throughout life, the morpho-functional structure of the body continues to change not only after embryogenesis and sexual development, but also with calendar age. Changes occur continuously, which leads to the formation of new systemic relations in the organism and new adaptive interactions with the environment. Biological age reflects the degree of aging of organisms as a whole, as well as individual organs, elements, and systems of their organisms, the degree of changes of which can be different for the same calendar age. One of the factors affecting skin aging is the depletion of endogenous hyaluronic acid reserves and, related to this, a change in the function of the skin's extracellular matrix. Injecting hyaluronic acid into aging skin to restore volume and improve functioning has long been part of medical practice.

The use of hyaluronic acid in dental practice is also a fairly common practice. Hyaluronic acid preparations are used in the treatment of diseases of the maxillofacial system, and periodontal tissues, including the revitalization of gingival papillae. Hyaluronic acid is a key component of the soft tissues of the periodontium, gingiva, and periodontal ligament, as well as hard tissues such as alveolar bone and cementum.

The analysis of modern literature data revealed the multifunctional role of hyaluronic acid in wound healing in general and made it possible to assume the protective value of hyaluronic acid in the healing processes of mineralized and non-mineralized periodontal tissues.

The dissertation is devoted to the pathophysiological substantiation and determination of the effectiveness of the use of hyaluronic acid in the complex treatment of involutinal changes in the skin and periodontium. We chose morphological and biochemical indicators of the functional activity of the skin and periodontal tissue of experimental animals as criteria for determining the effectiveness of the use of medicinal compounds.

In the course of the work, the following tasks were supposed to be solved: to investigate the effect of hyaluronic acid of different concentrations on the morphological structures of the skin under experimental conditions; to determine the peculiarities of the functioning of the antioxidant systems of the oral cavity in the conditions of experimental periodontitis when using different concentrations of hyaluronic acid; to assess the influence of different concentrations of hyaluronic acid on osteoresorption in conditions of experimental periodontitis; evaluate the influence of different concentrations of hyaluronic acid and hydroxyapatite on osteoresorption in conditions of experimental periodontitis; to experimentally substantiate the use of hyaluronic acid for the revitalization of periodontal skin and tissues.

The dissertation research was carried out during 2016-2020 at the Department of General and Clinical Pathological Physiology of Odesa National Medical University. Morphological studies were carried out in the laboratory of the Department of Normal and Pathological Clinical Anatomy of Odessa National Medical University. Biochemical studies were performed in the biochemistry laboratory of the State University "Institute of Stomatology and Maxillofacial Surgery of the National Academy of Sciences of Ukraine".

The research was carried out during 2016-2020 in several stages.

At the first stage, the features of skin revitalization in rabbits with nonstab drugs were studied with hyaluronic acid of different concentrations. The choice of the experimental model was determined by the possibility of taking a larger skin sample without disturbing the general condition of the animal.

At the second stage, we investigated the effect of hyaluronic acid on the anti-inflammatory and antioxidant properties of the drugs. For this purpose, ready-made preparations with hyaluronic acid (stab/nonstab) registered in Ukraine were used and mixtures containing hyaluronic acid and calcium hydroxyapatite in different concentrations.

At the third stage, the anti-inflammatory effects of drugs with different contents of nonstab hyaluronic acid (1.4%, 2.0%, 3.0%, and 4.0%) was studied in rats with experimental periodontitis. The choice of the model was determined by the possibility of the fastest reproduction of an effective and clinically relevant experimental inflammatory process in the periodontal tissue.

At the fourth stage, the effects of hyaluronic acid on the osteoplastic activity of known drugs in rats with experimental periodontitis were investigated.

The sample consisted of 25 rabbits of the Ermine breed (*Lepus Arminiae*) aged 3-4 months (body weight - 2.8 ± 0.3 kg), which were kept in the experimental biological clinic (vivarium) of ONMedU.

The following biorevitalizers containing solution were selected for the study hyaluronic acid nonstabilized (nonstab.HA) and mannitol:

1. 1.4% HA + mannitol 0.9% (14mg/ml, phosphate buffer ph 7.2 and mannitol 9mg/ml), Stylage Hydro.
2. 2.0% HA + mannitol 0.9% (20mg/ml, phosphate buffer ph 7.3 and mannitol 9mg/ml), Luminera Hydryal.
3. 3.0% HA + mannitol 0.9% (30mg/ml, phosphate buffer ph 7.3 and mannitol 9mg/m), Luminera Hydryal.
4. 4.0% HA + mannitol 0.9% (40mg/ml, phosphate buffer ph 7.3 and mannitol 9mg/ml), Luminera Hydryal.

At the beginning of the work, 20 rabbits (experimental group) were injected subdermally in the interscapular area (right) and the area of the outer surface of the thigh (right) once with 0.1 ml of the solution of the studied drugs.

Animals of the control group (5 rabbits) were injected intradermally with a sterile 0.9% NaCl saline solution in the same volume as the studied drugs in the same areas (interscapular area and outer surface of the thigh).

Collection of material for morphological research was carried out 2 weeks, 1, and 2 months after the administration of drugs. Tramadol 10 mg/kg was administered intraperitoneally (in/o) to the rabbits for anesthesia at the indicated times, after which a strip of skin was excised at the injection sites. Then the wound was treated with an antiseptic solution and sutured.

For impact research on hyaluronic acid on the anti-inflammatory and antioxidant properties of the drugs, ready-made drugs registered in Ukraine with hyaluronic acid (stab/nonstab) in its pure form, as well as in a mixture with calcium hydroxyapatite in different concentrations.

The study was conducted on 36 female Wistar rats of the stock breeding line, aged 6-7 months, with an average weight of 285 ± 34 g. The animals were divided into 6 groups depending on the drug, which was administered subcutaneously in 1.0 ml doses:

1. Control group – 0.9% physiological NaCl solution.
2. Hyaluronic acid 2.0% stab with Calcium hydroxyapatite 55.7%.
3. Calcium hydroxyapatite 55.7% in a 1:1 dilution with NaCl 0.9%.
4. Hyaluronic acid 4.0% nonstab in 1:1 dilution with Calcium hydroxyapatite 55.7%.
5. Hyaluronic acid 4.0% nonstab.
6. Hyaluronic acid 2.6% stab with Calcium hydroxyapatite 1.0%.

The choice of doses and concentrations is determined by literature data on their use in dermatological practice and their official presence in the market in Ukraine. The following drugs were used in the work: for rats of the 1st group - 0.9% physiological solution of NaCl; for rats of the 2nd group – HArmonyCa; for rats of the 3rd group – Radiesse in a 1:1 dilution with NaCl 0.9%; for rats of the

4th group - Crystalys in a 1:1 dilution with Hydrial 4%; for rats of the 5th group – Hydrial 4%; for rats of the 6th group – Neauvia stimulate.

The drugs were injected into the back area, 1 cm lateral to the spine, using a syringe with a solution, and a 27G linear-retrograde needle.

Animals were euthanized 60 days after administration of drugs under thiopental anesthesia (40 mg/kg). Pre-shaved areas of skin measuring 3.0x1.5 cm² in the area of drug administration were selected. The skin was frozen before analysis.

Skin homogenates were prepared at the rate of 75 mg/ml of 0.05 M Tris-HCl buffer, pH 7.5, and the supernatant obtained after centrifugation at 2500 rpm for 30 min was used for biochemical studies.

To assess the degree of inflammation in the injection areas of the skin of rats after administration of the studied drugs, the following inflammatory markers were determined:

1. Acid phosphatase activity (pH=4.8) was determined by the method of Bessey et al. by hydrolysis of nara-nitrophenyl phosphate at pH=4.8;
2. Elastase activity was assessed by the method of Visser and Blout by hydrolysis of the substrate Nt-BOC-L-alanine-p-nitrophenyl ester;
3. The content of MDA was determined by the color reaction with 2-thiobarbituric acid according to the method;
4. Catalase activity in rat skin was determined using ammonium molybdate.

To determine the ratio of catalase activity to MDA content, the antioxidant-prooxidant index (API) was calculated.

In order to reproduce the "free radical pathology", which increases with age, experimental peroxidative periodontitis was reproduced in the dogs of this series of observations. The study was conducted on 105 female rats of the Wistar line of herd breeding, aged 6-7 months, with an average weight of 285±34 g.

Experimental periodontitis was reproduced by adding peroxidized oil to the feed of rats at the rate of 1 ml per 1 animal per day.

In the conditions of peroxidic periodontitis in rats, markers of inflammation were evaluated and single, subgingival injections of hyaluronic acid preparations of different concentrations were performed. The experimental basis for the effectiveness of these drugs was the evaluation of the anti-inflammatory effect on the state of periodontal tissues in rats with experimental peroxide periodontitis after single injections.

The same preparations containing a solution of nonstabilized hyaluronic acid (nonstab.HA) and mannitol were chosen for the study as in the study on rabbit skin:

The animals were divided into groups as follows:

1. Intact group of rats (control, n=15),
2. Rats with reproduced peroxide periodontitis were injected with 0.9% physiological sodium chloride solution (n=18)
3. Rats with periodontitis injected with 1.4% HA + mannitol 0.9% (14mg/ml, phosphate buffer ph 7.2 and mannitol 9mg/ml), Stylage Hydro, (n=18).
4. Rats with periodontitis injected with 2.0% HA + mannitol 0.9% (20mg/ml, phosphate buffer ph 7.3 and mannitol 9mg/ml), Luminera Hydryal, (n=18).
5. Rats with periodontitis injected with 3.0% HA + mannitol 0.9% (30mg/ml, phosphate buffer ph 7.3 and mannitol 9mg/m), Luminera Hydryal, (n=18).
6. Rats with periodontitis injected with 4.0% HA + mannitol 0.9% (40mg/ml, phosphate buffer ph 7.3 and mannitol 9mg/ml), Luminera Hydryal, (n=18).

Hyaluronic acid preparations were administered once on the 21st day of pathology modeling in the gums of the molars of the lower jaw of rats at a dose of 0.1 ml. Euthanasia of rats was performed under thiopental anesthesia (40 mg/kg) by bleeding from the heart in three stages: 2 weeks, 4 weeks, and 6 weeks after

injections of hyaluronic acid drugs. Gums were isolated from the injection site and gum homogenates were prepared at the rate of 20 mg/ml.

Experiments to determine the osteotropic effectiveness of hyaluronic acid preparations were carried out on 69 female Wistar rats of the herd breeding line aged 6-7 months with an average weight of 285 ± 34 g. The animals were divided into 4 groups.

1. Intact group of rats (control, n=15),
2. Rats with reproduced peroxide periodontitis were injected with a 0.9% physiological solution of sodium chloride (n=18),
3. Rats with periodontitis, which received subgingival injections of calcium hydroxyapatite at a concentration of 55.7% (n=18),
4. Rats with periodontitis received subgingival injections of a mixture of calcium hydroxyapatite diluted 1:1 with 2% hyaluronic acid nonstabilized, where the concentration of calcium hydroxyapatite was 27.85% (n=18).

Administration of drugs was carried out once on the 21st day of simulation of periodontitis pathology in the gums of the lower molars of rats, with 0.1 ml of the drug. Rats were removed from the experiment under thiopental anesthesia by bleeding from the heart in three stages: 2 weeks, 4 weeks, and 6 weeks after drug injections. The lower jaw was isolated and carefully cleaned of soft tissues.

The following staining methods were used for microscopic examination: a) staining with hematoxylin-eosin; b) van Gieson's picrofuchsin staining - this method allows you to detect collagen fibers of connective tissue.

Then, paraffin sections 5 μm thick with a minimum area of 1 cm^2 were prepared on a YD-315 rotary microtome.

For the first time, the effect of hyaluronic acid of different concentrations on the morphological structures of the skin was investigated under experimental conditions. For the first time, the peculiarities of the functioning of the antioxidant systems of the oral cavity in the conditions of experimental periodontitis with the use of hyaluronic acid of different concentrations were determined.

During the morphological study of the skin, it was discovered for the first time that hyaluronic acid, when administered in different concentrations, causes morphological changes in the skin of animals, which indicates active fibrillogenesis. Under these conditions, the number and thickness of connective tissue fibers increase in the papillary and reticular layers of the dermis, which is accompanied by an increase in the volume of fibrous tissue in the extracellular matrix of the dermis.

In a comparative assessment of morphological changes after a single injection of hyaluronic acid preparations of different concentrations, it was established that the activity of fibrillogenesis increases as the concentration increases. It was found that the described changes persisted for 2 months after the introduction of hyaluronic acid. At the same time, the changes caused by the introduction of concentrated drugs turned out to be the most stable hyaluronic acid.

Confirmed antioxidant effect of unstabilized 4% hyaluronic acid in a 1:1 mixture with calcium hydroxyapatite after 2 months of the administration, which is manifested by the normalization of markers of the inflammatory process in the skin and the bone tissue of the lower jaw of rats (elastase activity, acid phosphatase, and malondialdehyde level), catalase activity and the antioxidant-prooxidant index.

An impact assessment was conducted for the first time on hyaluronic acid in the processes of osteoresorption in conditions of experimental periodontitis. It was found that the introduction of hyaluronic acid is compatible with calcium hydroxyapatite causing a significant increase (by 45.1-84.0%) in the content of calcium in bone tissue.

For the first time, the effects of the influence of unstabilized hyaluronic acid in a mixture with hydroxyapatite on the processes of osteoresorption in conditions of experimental periodontitis. It is proved that administration of calcium hydroxyapatite preparations with hyaluronic acid contributed to inhibiting the activity of acid phosphatase (by 25.1-32.4%) and elastase (by 25.7-37.2%), as well as increasing the activity of alkaline phosphatase in the bone tissue of animals.

The idea of the mechanisms of protective action has been supplemented with hyaluronic acid and developed theoretical bases for the application of hyaluronic acid to revitalize skin and periodontal tissue diseases.

In the case of conducting complex experimental and laboratory studies, scientific data were obtained on the pathophysiological mechanisms of involutional changes in the skin and periodontal tissues, with evidence of participation in the pathological process of the development of osteodestruction and the occurrence of an imbalance in the systems of lipoperoxidation and antioxidant protection, as well as pathomorphological disorders.

The obtained scientific data allow us to expand the range of application of hyaluronic acid in the practice of dermatology, dentistry, and aesthetic medicine.

The invention "Osteoplastic composition" was developed and put into practice (Ukraine patent for the invention No. 122946).

The invention "Composition for aesthetic injections" was developed and put into practice (utility model patent of Ukraine No. 125589).

Copyright was developed and registered for the work "Author's method of preparation of calcium hydroxyapatite and hyaluronic acid preparations *ex tempore* for filling the volume of tissues" (Certificate of registration of copyright for the work No. 75026).

The obtained results were applied in the educational process at the departments of general and clinical pathological physiology named after V.V. Podvysotsky and normal and pathological clinical anatomy of ONMedU, at the departments of pathological physiology of Lviv National Medical University named after Danylo Halytskyi, Ivano-Frankivsk National Medical University, Ternopil National Medical University named after I.Ya. Gorbachev, Dnipro State Medical University, and at the Department of Medical Biology and Physics, Microbiology, Histology, Physiology, and Pathophysiology of the Petro Mohyla Black Sea National University of the Ministry of Education and Science of Ukraine.

Thus, the dissertation presents a theoretical generalization and a practical solution to an actual scientific problem: the pathophysiological justification of the complex pharmacotherapy of involutional changes in the skin and periodontium in an experiment with the use of hyaluronic acid.

With a single injection of hyaluronic acid preparations of different concentrations, morphological changes develop in the skin of animals, which indicate active fibrillogenesis. In the papillary and reticular layers of the dermis, compared to the dermis of the control group of animals, the number and thickness of connective tissue fibers increase, which is accompanied by an increase in the volume of fibrous tissue in the extracellular matrix of the dermis.

It is established that a single administration of drugs with a lower concentration of hyaluronic acid (1.4 and 2%) is accompanied by pronounced morphological changes in the early periods of the study (2, 4 weeks). After administration of drugs with a high concentration of hyaluronic acid (3 and 4%), such changes develop later (8 weeks). After the introduction of 1.4 and 2% concentration hyaluronic acid, morphological changes were noted mainly in the papillary layer of animal skin. The introduction of 3 and 4% concentrations of hyaluronic acid are accompanied by morphological changes in all layers of the dermis. In a comparative assessment of morphological changes after a single injection of hyaluronic acid preparations of different concentrations, it was established that the activity of fibrillogenesis increases as the concentration increases. It was found that the described changes persisted 2 months after the start of the experiment. At the same time, the changes caused by the introduction of concentrated drugs turned out to be the most stable hyaluronic acid.

It was established that the introduction of drugs containing stabilized 2% hyaluronic acid and calcium hydroxyapatite 55.7%, caused a prolonged activation of lipid peroxidation against the background of an increased level of inflammatory markers and a decreased antioxidant-prooxidant index by 40.0%. It was proved that the introduction of calcium hydroxyapatite preparations without hyaluronic acid (group 3), in a 1:1 dilution with physiological solution (in a ready-made mixture with

a calcium hydroxyapatite concentration of 27.85%) caused a prolonged activation of lipid peroxidation against the background of an increased level of inflammatory markers and reduced antioxidant-prooxidant index. The introduction of these compounds caused a significant increase in the activity of acid phosphatase by 52.4%, which is an indicator of the integrity of cell membranes, and its activity increases in the case of increased membrane permeability.

The normalization of the studied markers of the inflammatory process in the skin (elastase activity, acid phosphatase, and malondialdehyde level, catalase activity, and antioxidant-prooxidant index) after 2 months of administration of nonstabilized 4% was established hyaluronic acid in a 1:1 mixture with calcium hydroxyapatite (in a ready-made mixture with a calcium hydroxyapatite concentration of 27.85%) and nonstabilized 4% hyaluronic acid in its pure form.

Under experimental conditions, it was proven that dietary intake of peroxidized oil led to the activation of resorption in the jaws of rats: an increase in the activity of destructive enzymes (acid phosphatase and elastase) against the background of a decrease in the activity of alkaline phosphatase, which is involved in mineralization. Under such conditions, single injections of all drugs with calcium hydroxyapatite increased the calcium content in bone tissue by 45.1-84.0%.

It was established that the injection of calcium hydroxyapatite preparations with hyaluronic acid contributed to the inhibition of acid phosphatase activity (by 25.1-32.4%) and elastase (by 25.7-37.2%), as well as increasing the activity of alkaline phosphatase in the bone tissue of animals. Alkaline phosphatase activity in rats administered only calcium hydroxyapatite remained low.

Proven antioxidant and osteotropic properties of hyaluronic acid under conditions of experimental model pathology testify in favor of the feasibility of clinical use of calcium hydroxyapatite preparations with hyaluronic acid for the prevention and treatment of periodontitis.

KEY WORDS: skin, periodontium, hyaluronic acid, calcium hydroxyapatite, involutive changes, pathogenetic correction

ЗМІСТ

ПЕРЕЛІК УМОВНИХ ПОЗНАЧЕНЬ, СИМВОЛІВ, ОДИНИЦЬ, СКОРОЧЕНЬ, ТЕРМІНІВ	30
ВСТУП	32
РОЗДІЛ 1 СУЧАСНИЙ СТАН РОЗВИТКУ ПРОБЛЕМИ ІНВОЛЮТИВНИХ ЗМІН ШКІРИ ТА ПАРОДОНТУ	
Огляд літератури	43
1.1 Старіння шкіри. Патогенетичні та структурні зміни	43
1.2 Інволютивні зміни тканин пародонту	55
1.3 Методи профілактики старіння шкіри та інволютивних змін тканин пародонту	57
Висновки за розділом 1	62
РОЗДІЛ 2 МАТЕРІАЛИ І МЕТОДИ ДОСЛІДЖЕНЬ	63
2.1 Характеристика проведення експерименту та методик дослідження	63
2.2 Особливості ревіталізації шкіри експериментальних тварин	64
2.3 Особливості проведення експериментальних досліджень на щурах	65
2.4 Морфологічні дослідження	70
2.5 Біохімічні дослідження	72
2.6 Методи статистичної обробки	80
Висновки за розділом 2	80
РОЗДІЛ 3 ЕКСПЕРИМЕНТАЛЬНЕ МОДЕЛЮВАННЯ ВПЛИВУ ГІАЛУРОНОВОЇ КИСЛОТИ НА МОРФОЛОГІЮ ШКІРИ КРОЛІВ	82
3.1 Морфологічна характеристика шкіри кролів контрольної групи	82

3.2	Морфологічна характеристика шкіри кролів через 2 тижні після введення розчинів гіалуронової кислоти різної концентрації	87
3.3	Морфологічна характеристика шкіри експериментальних тварин через 1 місяць після введення гіалуронової кислоти різної концентрації	93
3.4	Морфологічна характеристика шкіри експериментальних тварин через 2 місяці після введення гіалуронової кислоти різної концентрації	96
3.5	Вплив гіалуронової кислоти на протизапальні та антиоксидантні властивості препаратів	101
	Висновки за розділом 3	107
РОЗДІЛ 4	ЕКСПЕРИМЕНТАЛЬНЕ ДОСЛІДЖЕННЯ ВПЛИВУ ГІАЛУРОНОВОЇ КИСЛОТИ НА ВИРАЖЕНІСТЬ ПРОЦЕСІВ ЗАПАЛЕННЯ ТА ОСТЕОДЕСТРУКЦІЇ ПАРОДОНТУ ЩУРІВ	112
4.1	Експериментальне дослідження протизапальної ефективності препаратів гіалуронової кислоти різної концентрації у щурів з експериментальним пародонтитом	113
4.2	Дослідження впливу гіалуронової кислоти на остеопластичну активність відомих препаратів у щурів з експериментальним пародонтитом	124
	Висновки за розділом 4	138
РОЗДІЛ 5	АНАЛІЗ ТА УЗАГАЛЬНЕННЯ РЕЗУЛЬТАТІВ ДОСЛІДЖЕННЯ	140
	ВИСНОВКИ	170
	СПИСОК ВИКОРИСТАНИХ ДЖЕРЕЛ	173
	ДОДАТКИ	

ДОДАТОК 1.	ДОГОВОРИ З УСТАНОВАМИ ТА СЕРТИФІКАЦІЯ ЛАБОРАТОРІЙ.	197
ДОДАТОК 2	СПИСОК ПУБЛІКАЦІЙ ЗДОБУВАЧА ЗА ТЕМОЮ ДИСЕРТАЦІЇ.....	203
ДОДАТОК 3	ВІДОМОСТІ ПРО АПРОБАЦІЮ РЕЗУЛЬТАТІВ ДИСЕРТАЦІЇ.....	205
ДОДАТОК 4	АКТИ ВПРОВАДЖЕННЯ.....	207

**ПЕРЕЛІК УМОВНИХ ПОЗНАЧЕНЬ, СИМВОЛІВ, ОДИНИЦЬ,
СКОРОЧЕНЬ, ТЕРМІНІВ**

АФК	- активні форми кисню
БВ	- біологічний вік
ГК	- гіалуронова кислота
ДК	- дієнові кон'югати
КФ	- кисла фосфатаза
МДА	- малоновий діальдегід
МКХ	- міжнародна класифікація хвороб
ПОЛ	- перекисне окислення ліпідів
СА	- ступінь атрофії
УФ	- ультрафіолет
AGE	- вік
АМРК	- активована протеїніназа
СаНА	- кальцію гідроксиапатит
CD	- кластер диференціювання
CTGF	- фактор росту сполучної тканини
DEJ	- дермо-епідермальне з'єднання
ECM	- позаклітинний матрикс шкіри
IL	- інтерлейкін
miR-200c	- мікро-некодуючі молекули (мікроR)
MMPs	- матриксні металопротеїнази
NS-HA	- нестабілізована гіалуронова кислота
PDGF	- фактор росту тромбоцитів
PLA	- полімолочна кислота
S-HA	- стабілізована гіалуронова кислота
TGF	- трансформуючий чинник росту
TGF- β_1	- трансформуючий чинник росту - бета 1

TIMP	- тканинні інгібітори металопроїєназ
TNF α	- некротизуючий чинник пухлини-альфа
UVA	- ультрафіолетові промені А
UVB	- ультрафіолетові промені В

ВСТУП

Обґрунтування вибору теми дослідження. Протягом життя морфофункціональна структура організму продовжує змінюватися не лише після ембріогенезу та статевого розвитку, а й з календарним віком. Зміни відбуваються безперервно, що призводить до формування нових системних відносин в організмі та нових адаптивних взаємодій із середовищем. Біологічний вік відображає ступінь старіння організмів в цілому, а також окремих органів, елементів і систем їх організмів, ступінь змін яких може бути різним за однакового календарного віку.

Мета роботи - надати патофізіологічне обґрунтування та визначити ефективність застосування гіалуронової кислоти у комплексному лікуванні інволютивних змін шкіри та пародонта.

Біологічний вік (БВ) – це показник рівня розвитку, зміни або зношування структури, або функції елемента організму, функціональної системи або організму в цілому, виражений в одиницях часу, шляхом співвіднесення значень визначальних ці процеси біомаркерів старіння з еталонними середньостатистичними залежностями змін цих біомаркерів від календарного [19].

Для загальної кількісної характеристики старіння використовується показник біологічного віку, для детальної характеристики – визначення парціального біологічного віку, що відображає старіння різних систем організму, що дозволяє зробити висновок про переважний тип і профіль старіння, а також ряд показників, що відображають функціональні можливості, психологічні, внесок патологічних процесів у біовік. Старіння є атрибутом життєвого циклу будь-якої живої істоти [98; 108, 181]. Зростаючі антропогенні навантаження, зміни стилю життя сучасної людини зумовлюють ризик передчасного старіння [154, 164]. Основні механізми, що лежать в основі старіння, до кінця не розкриті, проте в даний час його

пов'язують як правило з такими феноменами, як укорочення теломерних повторів, залучення епігенетичної регуляції, мітохондріальну дисфункцію, перекисне окислення ліпідів, порушення конформації білків, клітинне старіння та активацію апоптозу [108, 118, 154, 181]. Поряд із системними змінами на рівні всього організму, при старінні виникають специфічні метаболічні та ультраструктурні зрушення на рівні окремих органів та тканин [98, 108, 151, 165, 181].

Для процесу старіння характерні: 1) гетерохронність – відмінність у часі настання старіння окремих тканин, органів та систем; 2) гетеротропність – неоднакова вираженість у різних органах, у різних структурах одного й того ж органа; 3) гетерокінетичність – різна швидкість розвитку вікових змін у різних органах та системах; 4) гетерокатефтичність – різноспрямованість вікових змін (активація одних та придушення інших процесів) [74].

За останні десятиліття тривалість активного життя збільшилася, і постало питання: чи можна класифікувати старіння як хворобу? Біологічне старіння можна діагностувати за допомогою індексів та функціональних біомаркерів. Описано ряд основних причинних механізмів старіння людини, що зачіпають різні органи, такі як запалення, реплікативне клітинне старіння, імунне старіння, порушення протеостазу, мітохондріальні дисфункції, схильність до фіброзу, гормональне старіння, зміни складу тіла і т. д. На сучасному етапі, критеріям МКХ старіння може вважатися хворобою [78]. Вже в МКХ-10 (Міжнародної класифікації хвороб) було включено стандарти медичної допомоги для коду хвороби R54 (МКХ-10: R54 Старість). Це може призвести до того, що проблемам біологічного старіння приділятиметься більше уваги у глобальній політиці в галузі охорони здоров'я, і може відкрити більше можливостей для розробників нових методів лікування.

Найбільший орган людського тіла, що найбільше привертає до себе увагу, - це шкіра. Саме на шкірі ми бачимо перші ознаки старіння (біологічного та/або індукованого).

Шкіра – складний орган, який виконує крім захисної, ендокринну,

видільну, терморегуляторну та газообмінну функцію [151, 182]. Найбільш уразливими з урахуванням впливу факторів зовнішнього середовища є відкриті ділянки шкіри: обличчя, кисті рук, але за наявності метаболічного стресу залучаються до інволютивних процесів практично всі ділянки шкіри [131, 182]. Подібні зміни відбуваються й у інших покривних тканинах, зокрема тканинах пародонту [137, 165].

Одним із факторів, що впливають на старіння шкіри, є виснаження резервів ендогенної гіалуронової кислоти (ГК) та, пов'язане з цим, зміна функції позаклітинного матриксу шкіри [75, 105, 108, 154, 164, 181, 230]. Що призводить до зниження здатності зв'язувати воду та сприяє втраті об'єму, появі зморшок та інших характеристик старіння шкіри. ГК також має антиоксидантні властивості, може активувати фібробласти шкіри та пародонту, збільшуючи вироблення колагену та інших компонентів позаклітинного матриксу [105]. ГК також надає імуномодулюючу дію, забезпечує транспорт біологічно активних субстанцій та факторів росту, сприяє дренажу, детоксикації сполучної тканини, є «пасткою» для вільних радикалів. Крім того, ГК забезпечує регенерацію тканин та репарацію пошкоджень [75, 230].

Є дані, що з віком у шкірі збільшується кількість асоційованої (пов'язаної) ГК [105, 108, 154]. Таким чином можливо, що саме асоційований стан ГК у шкірі, а не зниження її кількості, лежать в основі вікових змін у шкірі, оскільки пов'язана ГК має меншу гігроскопічність [75, 105]. У зв'язку з цим введення немодифікованої ДК у шкіру може бути вирішенням проблеми поповнення ДК у шкірі. Саме таке завдання переслідує проведення процедури біоревіталізації (введення немодифікованої гіалуронової кислоти технікою внутрішньошкірних та/або підшкірних ін'єкцій) [171, 179, 201].

У практику медицини давно увійшло ін'єкційне введення ГК у старіючу шкіру для відновлення обсягу та покращення функціонування. Через великий розмір молекули місцеве застосування препаратів нативної ГК не завжди дозволяє їй проникати в глибокі шари дерми, де відбувається

більшість процесів старіння шкіри [88, 128]. Один з небагатьох способів досягти бажаного ефекту – збільшення концентрації нативної ГК у дермі за допомогою ін'єкції [148, 171]. Для цих цілей використовують як нестабілізовану нативну ГК (NS-НА), так і стабілізовану ГК (S-НА), більш стійку до деградації шкірними гіалуронідазами за допомогою хімічного зшивання частини полісахаридного ланцюга [111, 200].

Застосування ГК у стоматологічній практиці також досить поширеною практикою [76, 86, 109, 121, 171, 208]. Препарати ГК використовуються при лікуванні захворювань зубо-щелепної системи, тканин пародонту, у тому числі ревіталізації ясенних сосочків. ГК є ключовим елементом м'яких тканин пародонту, ясен та періодонтальної зв'язки, а також твердих тканин, таких як альвеолярна кістка та цемент [86, 109, 110, 137, 165]. У цих тканинах ГК виконує безліч структурних та фізіологічних функцій. Вона може грати регулюючу роль у запальній реакції: високомолекулярна ГК, синтезована ферментами гіалуронансинтази в тканинах пародонту, яснах, періодонтальній зв'язці та в альвеолярній кістці, піддається великій деградації з утворенням молекул з нижчою молекулярною масою в хронічно воспа у післяопераційному періоді після імплантації чи операції синус-ліфтингу [86, 109, 208].

Високомолекулярна ГК фрагментується під дією активних форм кисню (АФК), у тому числі супероксидних і гідроксильних радикалів, що спостерігаються при захворюваннях пародонту; ці радикали утворюються переважно за рахунок інфільтрації поліморфно-ядерних лейкоцитів та інших запальних клітин під час бактеріального фагоцитозу [33, 111].

Низькомолекулярні фрагменти грають роль передачі сигналів про пошкодження тканин і мобілізації імунних клітин [63], тоді як високомолекулярна НА пригнічує імунну відповідь, запобігаючи надмірні загострення запалення [28, 33, 63]. Низькомолекулярна ГК, мабуть, особливо активна у тканинах ясен пацієнтів на початкових стадіях пародонтиту, можливо, внаслідок дії бактеріальних ферментів (гіалуронідаз) [63]. Вона

підтримує структурну та гомеостатичну цілісність тканин, регулюючи осмотичний тиск та стійкість до деформації [27, 63].

ГК - одна з найгігроскопічніших молекул, відомих у природі. Коли ГК вводить у водний розчин, виникає водневий зв'язок між сусідніми карбоксильними та N-ацетильними групами; ця особливість дозволяє ГК підтримувати конформаційну жорсткість та утримувати воду [28, 33, 63, 105]. ГК також має важливі в'язкопружні властивості, знижуючи проникнення вірусів і бактерій у тканини [27].

Молекула ГК є ключовим компонентом у серії стадій, пов'язаних із процесом загоєння ран як у мінералізованих, так і в немінералізованих тканинах (запалення, утворення грануляційної тканини, утворення епітелію та ремоделювання тканини) [122, 175].

Внаслідок безлічі функцій, що приписуються ГК, було досягнуто успіхів у розробці та застосуванні біоматеріалів на основі ГК для лікування різних запальних станів [28, 33, 63, 86, 109, 122, 175]. Отже, з багатофункціональної ролі, яку ГК грає у загоєнні ран загалом, і те, що загоєння ясен і кісток слід схожим біологічним принципам [48], можна припустити, що ГК грає порівнянну роль у загоєнні мінералізованих і немінералізованих тканин пародонта.

В останні роки різні лікарські форми ГК були розроблені для місцевого застосування як супутнє лікування гострих та хронічних захворювань зубів та ясен, наприклад, при загоєнні тканин після хірургічних втручань у порожнині рота, на підставі великої кількості доказів, заснованих на даних, що є у ролі ГК у галузі стоматології [76, 86, 109, 121, 208], у тому числі на тваринних моделях [144, 147, 168, 169]. Однак ці дослідження не є повними та охоплюють лише деякі аспекти клінічного застосування препаратів ГК при інволютивних змінах.

Зв'язок роботи з науковими програмами, планами, темами.

Матеріали дисертації є фрагментами науково-дослідної роботи кафедри

загальної та клінічної патологічної фізіології імені В.В. Підвисоцького Одеського національного медичного університету (ОНМедУ) МОЗ України на тему «Патофізіологічні механізми ендотеліальної дисфункції та порушень системи гемостазу при метаболічному синдромі та патогенетичне обґрунтування їх корекції» (номер державної реєстрації 0115U006687), кафедри нормальної та патологічної клінічної анатомії ОНМедУ МОЗ України на тему «Розробити та обґрунтувати способи корекції фіброзних змін печінки при хронічному гепатиті та цирозі печінки» (номер державної реєстрації 0116U008927) та Державної Установи «Інститут стоматології та щелепно-лицевої хірургії Національної академії медичних наук» на тему «Корекція патогенетичних механізмів порушень вуглеводного та ліпідного обміну в організмі та тканинах ротової порожнини у пацієнтів залежно від екологічних та аліментарних факторів, що впливають на вуглеводний та ліпідний обмін» (номер державної реєстрації 0118U006966).

Дисертантка є співвиконавцем зазначених тем.

Мета та завдання дослідження.

Мета роботи - надати патофізіологічне обґрунтування та визначити ефективність застосування гіалуронової кислоти у комплексному лікуванні інволютивних змін шкіри та пародонта.

Відповідно до поставленої мети сформульовані такі завдання дослідження.

1. Дослідити вплив гіалуронової кислоти різних концентрацій на морфологічні структури шкіри в умовах експерименту
2. Визначити особливості функціонування антиоксидантних систем порожнини рота в умовах експериментального пародонтиту при застосуванні різних концентрацій гіалуронової кислоти
3. Оцінити вплив гіалуронової кислоти та кальцію гідроксиапатиту на остеорезорбцію в умовах експериментального періодонтиту

4. Оцінити вплив гіалуронової кислоти на протизапальні та антиоксидантні властивості препаратів

5. Експериментально обґрунтувати застосування гіалуронової кислоти для ревіталізації шкіри та тканин пародонту

Об'єкт дослідження – процеси старіння.

Предмет дослідження – шкіра, пародонт в умовах експериментальної моделі.

Методи дослідження - патофізіологічні, фармакологічні, біохімічні, морфологічні та статистичні.

Наукова новизна одержаних результатів. Вперше за експериментальних умов досліджено вплив гіалуронової кислоти різних концентрацій на морфологічні структури шкіри в умовах експерименту. Вперше визначено особливості функціонування антиоксидантних систем ротової порожнини в умовах експериментального пародонтиту при застосуванні гіалуронової кислоти різних концентрацій.

При морфологічному дослідженні шкіри вперше виявлено, що гіалуронова кислота при її введенні в різній концентрації спричиняє у шкірі тварин морфологічні зміни, що свідчать про активний фібрилогенез. За вказаних умов у сосочковому та сітчастому шарах дерми збільшується кількість та товщина сполучнотканинних волокон, що супроводжується збільшенням обсягу волокнистої тканини у складі екстрацелюлярного матриксу дерми.

При порівняльній оцінці морфологічних змін після одноразового введення препаратів гіалуронової кислоти різної концентрації встановлено, що з підвищенням концентрації активність фібрилогенезу збільшується. Виявлено, що описані зміни зберігалися протягом 2 місяців з моменту введення гіалуронової кислоти. При цьому найбільш стійкими виявилися зміни, спричинені введенням концентрованих препаратів гіалуронової кислоти.

Підтвержений антиоксидантний вплив нестабілізованої 4% гіалуронової кислоти в суміші 1:1 з кальцієм гідроксиапатитом через 2 місяці введення, який проявляється нормалізацією маркерів запального процесу в шкірі а в кістковій тканині нижньої щелепи щурів (активність еластази, кислій фосфатази та рівень малонового діальдегіду), активності каталази та антиоксидантно-прооксидантного індексу.

Вперше проведено оцінку впливу гіалуронової кислоти різних концентрацій на процеси остеорезорбції в умовах експериментального періодонтиту. Виявлено, що введення гіалуронової кислоти сумісно з гідроксиапатитом кальцію спричинило суттєве підвищення (на 45.1-84.0 %) вмісту кальцію в кістковій тканині.

Вперше досліджено ефекти впливу нестабілізованої гіалуронової кислоти у суміші з гідроксиапатитом на процеси остеорезорбції в умовах експериментального періодонтиту. Доведено, що введення препаратів кальцію гідроксиапатиту з гіалуроновою кислотою сприяло гальмуванню активності кислій фосфатази (на 25.1-32.4 %) та еластази (на 25.7-37.2 %), а також збільшенню активності лужної фосфатази у кістковій тканині тварин.

Доповнено уявлення про механізми протективної дії гіалуронової кислоти та розроблено теоретичні основи для застосування гіалуронової кислоти з метою ревіталізації шкіри та захворювань тканин пародонту.

Практичне значення одержаних результатів. В разі проведення комплексних спериментально-лабораторних досліджень одержані наукові дані щодо патофізіологічних механізмів інволютивних змін шкіри та тканин пародонта із доведенням участі в патологічному процесі розвитку остеодекструкції та виникнення дисбалансу в системах ліпопероксидації та антиоксидантного захисту, а також патоморфологічних розладів.

Одержані наукові дані дозволяють розширити діапазон застосування гіалуронової кислоти в практиці дерматології, стоматології та естетичної медицини.

Розроблений та впроваджений в практику винахід «Остеопластична композиція» (патент України на винахід № 122946).

Розроблений та впроваджений в практику винахід «Композиція для естетичних ін'єкцій» (патент України на корисну модель № 125589).

Розроблено та зареєстровано авторське право на твір «Авторская методика приготовления препаратов гидроксипатита кальция и гиалуроновой кислоты *ex tempore* для восполнения объема тканей» (Свідоцтво про реєстрацію авторського права на твір №75026).

Отримані результати застосовані у навчальному процесі на кафедрах загальної та клінічної патологічної фізіології імені В.В. Підвисоцького та нормальної та патологічної клінічної анатомії ОНМедУ, на кафедрах патологічної фізіології Львівського національного медичного університету імені Данила Галицького, Івано-Франківського національного медичного університету, Тернопільського національного медичного університету імені І.Я. Горбачевського, Дніпровського державного медичного університету та на кафедрі медичної біології та фізики, мікробіології, гістології, фізіології та патофізіології Чорноморського національного університету імені Петра Могили МОН України.

Особистий внесок здобувача. Дисертаційна робота є особисто виконаною науковою працею автора. Дисертанткою за консультативної допомоги заслуженого діяча науки і техніки України професора Р. С. Васьянова вивчені інформаційні ресурси, виявлено актуальний напрям дослідження та розроблена загальна концепція роботи. Дизайн дослідження, включаючи його програму, визначення мети із задачами її реалізації, а також об'єкта, предмета запропоновані автором. Дисертанткою обрані методологічні основи та методичні підходи для опрацювання первинного матеріалу власноруч зібраному. Обрано наукові бази дослідження.

Автором виконані експериментальні дослідження. Автор виконувала дослідження по верифікації змодельованих процесів, її внесок був

вирішальним при оцінці морфологічних та біохімічних результатів, в тому числі, даних по вивченню впливу гіалуронової кислоти та гідроксиапатиту та їх комбінацій на характер патологічних змін.

Інтерпретація та аналіз результатів проведені автором.

Ідеї та розробки співавторів колективно опублікованих робіт у дослідженні не використовувалися. Загальна комплексна оцінка отриманих експериментальних результатів обговорена з науковим керівником, з ним узгоджені також основні наукові положення та висновки.

Апробація результатів дослідження. Основні положення дисертаційної роботи викладені та обговорені на науково-практичній конференції з міжнародною участю, присвяченій 100-річчю з дня народження І. Г. Герцена «Сучасні теоретичні та практичні аспекти клінічної медицини» (Одеса, 27-28 квітня 2017 р.); науково-практичній конференції з міжнародною участю, присвяченій 100-річчю з дня народження С. І. Корхова «Сучасні теоретичні та практичні аспекти клінічної медицини» (Одеса, 19-20 квітня 2018 р.); науково-практичній конференції з міжнародною участю, присвяченій 90-річчю з дня народження Б. Я. Резніка «Сучасні теоретичні та практичні аспекти клінічної медицини» (Одеса, 18-19 квітня 2019 р.); науково-практичній конференції з міжнародною участю «Галицькі Читання» «Сучасні уявлення щодо патогенезу запалення: місцеві та системні механізми» (Івано-Франківськ, 19-20 вересня 2019 р.); VIII Національному конгресі патофізіологів України з міжнародною участю, присвяченому 120-річчю Одеської патофізіологічної школи (Одеса, 6-8 жовтня 2021 р.).

Авторка доповідала основні положення дисертаційної роботи в якості запрошеного лектора на IX міжнародній конференції з актуальних питань естетичної медицини (Київ, 22-24.09.2016 р.), III симпозиумі по anti-age терапії (19-20.01.2017, Київ), міжнародній науково-практичній конференції «Регенеративні технології у сучасній медицині» (Одеса, 26-29.05.2017 р.), науково-практичній конференції «Алхімія і хімія в естетичній медицині»

(28.10.2017, Львів), 9 з'їзді фахівців естетичної медицини (17-19.05.2018, Одеса), 9-у конгресі п'яти континентів по естетичній і лазерній медицині (30.08-2.09, 2018, Барселона, Іспанія).

Публікації. За матеріалами дисертаційної роботи опубліковано 17 наукових праць, в тому числі – 6 статей у наукових фахових виданнях, рекомендованих МОН України (з їх числа 1 стаття в наукометричному виданні, яке індексується базою даних SCOPUS, 2 статті в наукометричному виданні, яке індексується базою даних Web of Science, та 2 статті в міжнародному виданні, яке внесено до наукометричних баз), 2 статті у вітчизняних наукових журналах та 5 тез доповідей на науково-практичних конференціях та конгресі за фахом дисертаційної роботи. В активі авторки 2 патенти України та 1 авторське право.

Структура та обсяг дисертації. Дисертація викладена на 212 сторінках комп'ютерного тексту і складається з анотацій, вступу, огляду літератури, опису матеріалів і методів дослідження, двох розділів власних експериментальних досліджень, розділу аналізу та узагальнення результатів, висновків, списку використаних джерел, додатків. Перелік використаних літературних джерел містить 230 найменувань (із них 156 – англomовних).

Дисертація ілюстрована 10 таблицями та 30 рисунками.

РОЗДІЛ 1
СУЧАСНИЙ СТАН РОЗВИТКУ ПРОБЛЕМИ ІНВОЛЮТИВНИХ ЗМІН
ШКІРИ ТА ПАРОДОНТУ
ОГЛЯД ЛІТЕРАТУРИ

1.1 Старіння шкіри. Патогенетичні та структурні зміни

Шкіра – найбільший і найпомітніший орган людського тіла. Його головна роль – дати можливість жити у навколишньому середовищі, захищаючи наш організм від зневоднення та запобігаючи проникненню ксенобіотиків в організм. Шкіра часто є дзеркалом нашого здоров'я і того, що відбувається всередині тіла [96, 113, 182, 209]. Більшість патологічних станів детермінують функціональний стан шкіри, і згодом зміни зовнішнього вигляду шкіри можуть істотно вплинути на самооцінку та якість життя [113].

З віком у шкірі відбуваються модифікація епідермісу та шкірно-епідермальної сполуки (DEJ), а також глобальна деградація шкірного позаклітинного матриксу (ECM), де колагенові та еластинові волокна зазнають найбільш виражених деструктивних змін [92]. Старіння шкіри може бути викликане як суто фізіологічними, так і екологічними чинниками [151]. Власне старіння шкіри проявляється природними змінами шкіри, появою зморшок та сухості шкіри. Зовнішнє старіння шкіри настає раніше, і це зумовлено, наприклад, впливом сонячних променів та/або повітря або навіть забрудненням приміщень, стилем життя, а також може бути наслідком відсутності збалансованого харчування [92, 151]. Слід наголосити, що в патофізіологічних механізмах старіння шкіри провідну роль відіграють окисні ушкодження, спричинені гіперпродукцією вільних радикалів та відповідним пригніченням активності антирадикальних ферментів [10, 16].

Специфічна структурна та клітинна організація шкіри адаптована для забезпечення її трьох основних функцій як первинного захисного бар'єру, терморегуляції та чуттєвого сприйняття [151, 182].

Старіння шкіри є комплексним та не зовсім зрозумілим процесом. Переважна більшість досліджень, присвячених старінню шкіри, торкається процесів, які відбуваються у дермі [15, 28, 151]. Водночас необґрунтовано менша, на наш погляд, увага приділяється віковим змінам епідермісу, що, як ми вважаємо, може бути зумовлено тим, що товщина рогового шару з часом практично не змінюється. І тільки один автор описав вікове збільшення його товщини [222]. Відзначено також слабкі порушення бар'єрної функції епідермісу в умовах *in vitro* та *in vivo* [47, 222].

Процес старіння шкіри дуже складний, оскільки у ньому задіяні тканини з різним рівнем спеціалізації [140]. Зміни відбуваються на усіх рівнях структури шкіри, змінюючи тим самим її зовнішній вигляд. На поверхні шкіри ці зміни проявляються у вигляді тьмяного мікрорельєфу, стоншеного епідермісу, шкірної сухості, більш помітних порак, дрібних актинічних кератоз, почервоніння та нерівномірної пігментації [158]. На макроскопічному рівні при старінні можна спостерігати зморшки, дрібні лінії, темні плями, птоз тканин, втрату еластичності та, залежно від площі тіла, небажаний ріст волосся та розтяги (стриї) [151].

Виникнення і вираженість цих змін у зовнішньому вигляді та функціях шкіри ще більш помітні на фотоділянках, таких як обличчя. Хоча існують і фенотипічні варіації у появі ознак старіння - це стать, спосіб життя та етнічне походження, вони є лише результатом змінення внутрішніх та зовнішніх причин старіння [124, 159, 216, 219]. Через їх багатофакторну природу існує високий рівень варіативності шкірних даних, пов'язаних зі старінням, що робить практично неможливим узагальнення причин [89, 106, 211]. Більшість шкал для класифікації старіння шкіри поєднують класифікацію зморшок, телеангіектазію, пігментаційні плями і витривалість [107, 151].

Шкіра обличчя особливо схильна до впливу альтеруючих факторів, оскільки на неї впливають випромінювання та забруднення, перерозподіл поверхневого та глибокого підшкірного жиру, багаторазові скорочення

мімічних м'язів, дія сили тяжіння [91, 131, 151, 223]. Усі ці вікові явища поступово призводять до змін контуру обличчя, що робить зміни шкіри більш помітними [131]. Ступінь і характеристики мімічних зморшок різняться між чоловіками та жінками за їх розташуванням та глибиною [163]. Ці відмінності є результатом як гормональних коливань, так і відмінностей у способі життя [166].

Поступове зменшення оновлення клітин шкіри у поєднанні з низьким рівнем секреції сальних залоз посилює порушення рогового шару. Зчеплення корнеоцитів стає більш нерівномірним, і виникають порушення в механізмах диференціації, що сприяє накопиченню мертвих клітин, надає шкірі легкого ксеротичного вигляду і призводить до розширення пор. Що стосується мікрорельєфу, то надалі це призводить до значних змін у взаємодії між видимим світлом та шкірою, а отже, і у зовнішньому вигляді шкіри [151, 167].

Добре помітні «лусочки» кератиноцитарної дисплазії внаслідок хронічного впливу УФ-випромінювання [91]. В основному вони проявляються на обличчі, вухах, волосяній частині голови та руках, і у 90% зустрічаються у суб'єктів старше 50 років [91, 151, 196]. Ксантелазми (жирові гранули) у ділянці очного контуру часто спостерігаються у жінок. Ці непривабливі білі горбики викликані скупченням ліпідів та мертвих клітин. Поверхневі зморшки дрібні та мілкі, але часто численні, проявляються у зонах рухів обличчя (ділянка очей, рота, верхня губа тощо). Ці зморшки беруть початок у верхніх шарах шкіри і є результатом зневоднення та крихкості DEJ [195].

Відомо, що постійні (статичні) зморшки мають основу глибоко в дермі та викликані зменшенням колагену та змінами ЕСМ. Таким чином, поверхня шкіри стає все більш вразливою, з явно помітними змінами. Глибокі зморшки спочатку помітні лише при усмішці або вираженні гніву і майже зникають, коли обличчя відпочиває. Згодом мімічні зморшки поступово заглиблюються, стабілізуються та змінюють вираз обличчя. Вони є

результатом багаторазових скорочень м'язів, які одним кінцем кріпляться до шкіри. За походженням зморшки можуть бути атрофічними (внаслідок атрофії колагену), еластотичними (внаслідок актинічного еластозу), експресивними (мімічними) та гравітаційними [65, 151, 195].

Нині існує багато даних про різні механізми, пов'язані з порушеннями пігментації у шкірі та утворенням вікових плям, що пояснюється накопиченням меланіну та порушенням нормальної обробки меланіну вище від базального шару [117]. Визнано, що після 30 років кількість меланоцитів зменшується на 6-8% з кожним наступним десятиліттям. Це пояснює, чому колір шкіри світлішає з віком, проте є певні відмінності пов'язані з етнічною приналежністю [115]. Це призводить не тільки до гіпопігментації, а й до зниження здатності до фотозахисту. З роками жовтий компонент поглиблюється, тоді як червоний компонент не змінюється. Це призводить до тьмяного, сіруватого кольору обличчя [151]. Вікові зміни пігментації шкіри можуть пояснюватися накопиченням ліпофусцину, що є коричневим пігментом і утворюється в результаті окиснення молекулярних залишків ліпідного та білкового походження всередині лізосом. Цей пігмент накопичується насамперед у старіючих фібробластах. Ці темні плями з'являються в основному на щоках, грудях та руках [205]. Часто спостерігається періорбітальна гіперпігментація. Це генетично індуковано, а також викликано активними меланоцитами в дермі, що надає цій ділянці сірого або синьо-сірого вигляду. Також на цих тонких та дуже відкритих ділянках часто спостерігається постзапальна гіперпігментація [202]. Телеангіоектазії проявляються постійно розширеними судинами, викликаними крихкістю капілярів. Їх найчастіше можна спостерігати на опуклих ділянках обличчя (ніс, щоки, лоб, підборіддя тощо), вони є найбільш схильними до коливань температури.

Паралельно з появою та прогресуванням явних ознак старіння спостерігається ряд функціональних шкірних змін [150, 151]. Товщина рогового шару з віком дещо збільшується, епідерміс стоншується, а шкірна

тканина та гіподерма забезпечують менший захист від механічних ушкоджень [151]. Шкіра поступово втрачає пружність. Збільшення видимих пор на поверхні обличчя зумовлене порушенням диференціації (утворенням зроговілої оболонки), наявністю ненасичених жирних кислот, таких як олеїнова кислота в шкірному салі, та зменшенням кількості колагену, що сприяє розширенню пор [224]. З віком через зменшення секреції сальних та потових залоз шкіра також стає більш сухою.

Старіння шкіри може прискорюватися через зменшення поверхневої гідроліпідної плівки у поєднанні з дещо більшим рН і внаслідок впливу екзогенних факторів, таких як хронічне надмірне використання мийних засобів та мила [212]. Ці фізіологічні зміни потенційно змінюють шкірну екологію і цим порушують баланс шкірної мікробіоти [187]. Наприклад, нещодавні дослідження показали суттєві зміни у просторовому розподілі 38 видів бактерій-резидентів між молодими та старшими групами на чотирьох ділянках шкіри: лобі, передпліччі, спині та шкірі голови [190].

Останні дослідження шкірної мікробіоти та/або резистентної флори показали, що мікробіота наявна у різних відділах та придатках шкіри [12]. Її склад – це співвідношення між твердими, бактеріоїдними, протеобактеріями та актинобактеріями - варіюється в залежності від площі тіла (сухої, вологої або сальної), і це біорізномаяття є важливим для адаптації до навколишнього середовища протягом коротких періодів часу [204]. Його зв'язок з імунною системою (за допомогою таксометричних рецепторів) також має важливе значення для контролю за патогенами навколишнього середовища та допомагає запобігати запальним захворюванням. Нещодавні дослідження показують, що безпосередня взаємодія мікробіоти і нервової системи або метаболіти мікробіоти можуть спричинити біологічні реакції у шкірі та навіть в інших ділянках тіла. Встановлено, що грибкові угруповання шкіри глибоко зміщуються під час статевого дозрівання, що пов'язано з модифікаціями активації сальних залоз та складом шкірного сала. Представляється можливим, що місцеві зміни поживних речовин шкіри

(білків, ліпідів, екзосом поту), внаслідок процесу старіння, можуть також впливати на склад і функції мікробіоти [12, 151, 204].

У разі дисбактеріозу порушення регуляції піруватдегідрогенази, яке, як правило, має важливе значення для гомеостазу шкіри, може вплинути на генерацію клітинної енергії і, таким чином, сприяти «втомі шкіри» [113]. Нині визнано, що шкірні бар'єрні функції та зволоження можуть проявляти незначні зміни з віком. Також широко визнано, що біомеханічні властивості шкіри, витривалість, еластичність та поглинання ударів зменшуються з віком [150].

Тонка і суха шкіра викликає свербіж у людей похилого віку. Свербіж у літніх людей є складним рефлексом з минушими потенційними рецепторами ванілоїдів 1, 3 і 4 каналів на сенсорних нервах, серотоніном, гістаміном, рецепторами білка G, протеазою та мітоподібними рецепторами. Цей хронічний свербіж заважає якості життя і призводить до значних змін цілісності шкіри, появи подряпин і навіть ран [139]. Шкірні властивості терморегуляції і термостійкості також знижуються з віком. Поріг болю збільшується з віком; ця знижена гострота зіткнення сприяє опікам та травмам шкіри, а механізми відновлення менш і менш ефективні.

Загалом розрізняють власне або хронологічне старіння і зовнішнє старіння, викликане чинниками довкілля. Власне старіння є результатом кількох факторів: генетичного, метаболічного, гормонального, харчового та ін. Генетичний фактор по суті залежить від порушень функції або регуляції експресії генів та накопичення щоденних стресів у біологічному сенсі цього слова [198]. Загальне зниження клітинної активності також може бути пов'язане з початком клітинного старіння або зменшенням клітинної біоенергії внаслідок дисфункції мітохондрій через зменшення переробки дефектних мітохондрій або мітофагії [116, 197].

Шляхом видалення старих клітин або дефектних органел стимулюється вироблення нової тканини. Регуляція відтоку лімфи, мікроциркуляції крові та обмін між різними відділами шкіри контролюється судинною і нервовою

системами, які разом є ключовими факторами старіння шкіри та реакції шкіри на напади. Старіння або старіння фенотипів ендотеліальних клітин можуть також посилювати фактори стресу, окисно-відновного балансу та втрати реплікативної здатності, руйнуючи цілісність ендотелію та погіршуючи мікросудинний ангиогенез [228]. У роговому шарі склад мозолистої оболонки корнеоцитів різко змінюється внаслідок модифікації профілів експресії генів, що кодують його основні компоненти.

Епідермальний градієнт кальцію у гранульозному шарі, що регулює його гени, порушується під час старіння, викликаючи зміни у профілях експресії генів. В епідермісі також знижуються диференціація і сполуки білків. Це стосується інтегринів (маркери базального шару) та інволюкрину (маркер клітинної диференціації), чим пояснюється порушення процесів диференціювання епідермісу. З віком також спостерігається зниження рівня аквапоринів-3 (аквагліцеропорину, відповідального за транспортування води та дрібних розчинених речовин, таких як гліцерин), це явище посилюється хронічною фотоекспозицією. Зниження кількості або функції епідермальних стовбурових та попередніх клітин або серйозні зміни в їхньому середовищі (так звана ніша стовбурових клітин) можуть прискорити старіння фенотипу шкіри похилого віку [174, 194]. Подібним чином, гіпоксія набагато виразніше проявляється на шкірі літніх людей.

Екринні потові залози, схоже, також є опорними точками для епітелію, і модифікація екзосом поту з віком також може перешкоджати імунному гомеостазу шкіри [225]. Потові залози, як додатки фолікула, глибоко колонізовані мікробіотою, яка знаходить там джерело поживних речовин і може рухатися як углиб, так і у поверхневі шари шкіри. Шкіра людей похилого віку характеризується зникненням шкірних сосочків, атрофією шкіри та порушенням ЕСМ дерми. Відбувається згладжування десомальних контактів та, відповідно, зменшення площі поверхні контакту між епідермісом та дермою. Крім того, кількість колагену IV та VII типів,

основних компонентів стабілізуючих бляшок та фібрил зменшується [157, 160].

Це поєднується з певною деградацією шкірної тканини, яка виявляє фрагментовані пучки колагену, зниження концентрації колагену (головним чином, I та III), зниження продукції фібробластами колагену та збільшення матриксних металопротеїназ (MMPs), плюс зменшення скоротливої активності міофібробластів [151].

Високоорганізована архітектура еластичних мікрофібрил, що містять еластин та фібрилін (глікопротеїн), з віком також змінюється. Вважається, що фрагментація волоконної сітки викликає мілкі поверхневі зморшки, втрата фібриліну відповідає за постійні зморшки, а відкладення погано організованого еластину спричиняють глибокі зморшки (сонячний еластоз) [229]. Зниження рівня гіалуронової кислоти, протеогліканів та глікозаміногліканів ілюструє втрату тонусу в ЕСМ і порушує взаємозв'язок клітин-матрикс. Під час старіння відбуваються зміни у рівновазі різних популяцій клітин в епідермісі та дермі, особливо у дендритних клітинах та клітинах, що беруть участь у запальних та імунних явищах [183, 227].

Гістологічне порівняння біопсій шкіри обличчя, взятих на інволютивно змінених ділянках обличчя, з хронічною фотоекспозицією (передвушна зона) та захищеною від дії УФ завушною контрольною ділянкою тих самих суб'єктів, показало порушення балансу клітин шкіри: деякі клітини мігрували у глибокі шари. Для цього вони повинні перетнути DEJ, ділянку, що вже визнали крихкою у віковій шкірі. Шкірний дисбаланс на користь клітин з прозапальною та протеолітичною активністю вважався відповідальним за значні порушення та деградації колагену, що спричиняло старіння шкіри та викликало ознаки фотостаріння, такі як зморшки, втрата стійкості тощо. Втрата захисних клітин шкіри (клітини Лангерганса, клітини, що експресують лангерин) та епідермальний приріст дендритних клітин, крім клітин Лангерганса (клітини, що експресують CD1A, не експресують лангерин) [36, 150, 151].

Це збільшення кількості дендритних клітин корелювало зі збільшенням надходження функціональних шкірних попередників у фотоекспонований епідерміс. Це були CD_{1A}, CD_{11B}, CD₁₄, CD₃₆ та CCR₆-експресуючі функціональні дендритні клітини, що не експресують лангерин. При мікроелектронному дослідженні експонованої шкіри спостерігаються характеристики хронічного запалення зі шкірним приростом макрофагів, опасистих клітин та CD₄-експресуючих Т-клітин та епідермальним посиленням епідермальних дендритних клітин та CD₄-експресуючих Т-клітин. Не було біологічного запалення або збільшення мРНК запальних (інтерлейкін-1 α або IL-1 α , фактор некрозу пухлини- α або TNF α) або протизапальних (IL-4 та IL-10, TGF- β) цитокінів, що пояснює відсутність макроскопічних клінічних ознак [99, 100]. Крім того, нейромедіатори та нейропептиди, що секретуються різними клітинами шкіри, можуть також впливати ендокринним або паракринним способом на процеси старіння шкіри [126, 185]. Наприклад, фактор росту нервів бере участь в опроміненному УФВ кератиноцитарному апоптозі.

Нейротрофіновий (NT) рецептор p75NTR урівноважує рецептори Trk у нейротрофічних функціях. Він також відіграє вирішальну роль у переході кератиноцитарних стовбурових клітин у їхніх нащадків, а також у диференціюванні епідермісу та індукованому апоптозі. Функціональна нейротрофінова сітка (NT3, 4, 5) з виразною захисною або незахисною поведінкою після опромінення кератиноцитами UVB або UVA впливає на епідермальний гомеостаз та регенеративні процеси [170, 184].

Глікація є однією із основних механізмів старіння. Більше того, хоча продукти глікування зустрічаються і у здорових осіб і сприяють старінню організму, тривала гіперглікемія у хворих на цукровий діабет значно збільшує як інтенсивність глікації, так і ПОЛ. Глікації - це неферментативна реакція, що відбувається між вуглецем і молекулою з вільною аміногрупою, такою як білок. Ця незворотна і кумулятивна реакція відбувається в організмі спонтанно. Усі отримані проміжні речовини метаболізму реагують потім.

Кінцеві продукти глікованого розвитку (AGE) накопичуються в ЕСМ дерми. Вони впливають на довгочасні білки ЕСМ, такі як колаген та еластин. Глікація змінює фізичні властивості шкіри, роблячи її жорсткішою і менш еластичною [180, 214]. Важливо відзначити, що рецептори кінцевих продуктів глікованого розвитку глибоко сконцентровані у шкірі, особливо на клітинах кератиноцитів, фібробластів та дендритних клітин. Їх активація сприяє зміні клітинної активності і виробленню цитокінів та факторів росту. З віком в епідермісі також можуть порушуватись функції міграції та проліферації кератиноцитів, погіршуючи таким чином відновлення шкіри. Крім того, накопичення AGE може мати прямий або опосередкований вплив на пігментацію шкіри та її оптичні властивості. Активність протеасомних ферментів знижується після їх глікування, зменшуючи тим самим процес руйнування аномальних або окиснених білків [133]. Глікації, здається, сприяють зниженню активності ферментів, які природним чином захищають від окисного стресу, у тому числі каталази та супероксиддисмутази, що призводить до посилення формування ознак старіння [93].

Перекисне окиснення ліпідів та окиснювальний стрес залишаються одними з основних альтеруючих механізмів в інволютивних змінах шкіри та слизових оболонок. Водночас ПОЛ є відображенням багатьох інших процесів дизрегулятивного характеру [18, 31, 57, 82, 134].

Запуску каскаду ПОЛ сприяє наявність хронічних запальних захворювань, метаболічного синдрому, дисліпідемії [25, 82].

Гормональні фактори є важливими для якості шкіри жінок під час та після менопаузи. Насправді, дефіцит естрогенів у поєднанні з іншими факторами відповідає за декілька явищ у шкірі [220]. Отже, під час менопаузи шкіра стає більш сухою, тонкою, менш твердою, менш еластичною і може бути більш чутливою [130, 217]. Ці шкірні зміни, пов'язані з менопаузою, зумовлені широким розподілом гормональних рецепторів.

Рецептори естрогену знаходяться в кератиноцитах, фібробластах, сальних залозах, потових залозах, волосяних фолікулах та кровоносних судинах шкіри. Гормональні ко-рецептори, такі як білок Klotho, беруть участь у передачі сигналів сімейства факторів росту ендокринних фібробластів. Рецептори прогестерону знаходяться в меланоцитах і відіграють важливу роль в утворенні темних плям, тоді як рецептори андрогенів знаходяться в кератиноцитах, волоссі 262 фолікулів і сальних залоз. Гіперандрогенія, випадіння волосся, гірсутизм, вугрі та сивина – загальні ознаки, що спостерігаються у жінок після менопаузи [11, 32, 62, 73]. На деяких ділянках (брови, носова порожнина, слуховий прохід) спостерігається посилення росту волосся, яке може поєднуватися з облісінням [73, 151, 182].

Припускають, що скорочення міофібробластів та регенерація є взаємно антагоністичними процесами [226]. Використовуючи специфічну платформу ЕСМ (наприклад, колаген), спостерігається різке зменшення щільності міофібробластів, що сприяють процесам регенерації. Крім того, як уже обговорювалося, екзогенні фактори, такі як харчовий статус, зневоднення, венозна недостатність або паління, також можуть зменшити здатність до загоєння у разі пошкодження шкіри. Здатність шкіри загоюватися або відновлювати пошкодження зменшується з віком у зв'язку з посиленням клітинного старіння [95, 138].

Старіння змінює гомеостаз за допомогою різних механізмів, у тому числі порушення функції тромбоцитів та експресія PDGF можуть особливо зменшити відновну здатність шкіри. Як згадувалося вище, у середовищі ранньої рани містяться прозапальні цитокіни та MMP, тоді як експресія TIMP також зменшується. Отже, надмірний протеоліз, пов'язаний із старінням фібробластів, обмежує нормальне відкладення ЕСМ. Крім того, застарілі фібробласти втрачають свою реакцію на TGF β -1 та CTGF, що призводить до зменшення відкладення колагену. Старіння порушує міофібробластичну диференціацію зі зменшенням експресії актину α -гладенької мускулатури,

тим самим погіршуючи скорочення рани, та зі зміненими можливостями ремоделювання ЕСМ [5, 151, 161]. Нарешті, запальний профіль русла рани змінюється при надмірному наборі імунних клітин. Повторно епітеліалізація також порушена, що демонструє зменшену проліферацію кератиноцитів та аномальну диференціацію кератиноцитів. Численні дослідження фіксують зміни у процесі відновлення застарілої шкіри і пропонують загальні фактори, пов'язані зі старістю, які можуть погіршити загоєння ран.

Вікові зміни в колагенових фібрилах погіршують структуру та функції шкіри та створюють мікросередовище тканин, що сприяє віковій затримці загоєння ранок шкіри. Нещодавно були розглянуті клітинні механізми, які породжують самозберігальну фрагментацію фібрил колагену, що призводить до функціональних порушень шкіри та її раннього старіння [189].

У шкірі осіб похилого віку (порівняно зі шкірою людей молодого та середнього віку) виявлено, що рівень miR-200c підвищений, а надмірна експресія miR-200c у ранах людини *ex vivo* затримує реепітеліалізацію, тоді як виявлено модуляцію експресії miR-200c *in* кератиноцит *vitro* інгібуючий вплив miR-200c на міграцію клітин [85].

Таким чином, наведена частина огляду літератури свідчить про різноманітні патофізіологічні механізми інволютивних змін шкіри під час старіння, але багатьма авторами акцент робиться саме на морфологічних та/або ультра-морфологічних змінах у шарах дерми внаслідок підпадання під вплив альтеруючих та дегенеративних факторів довкілля. Зрозуміло, що при намаганні комплексної патогенетично обґрунтованої корекції вікових змін шкіри ми маємо обрати такий різновид впливу та/або композицію сполук з дерматопротективними властивостями, які були б здатні дати внутрішньодермальні ефекти, переважно протизапального характеру та, що, на наш погляд, є найважливішим, вказані ефекти мають бути достатньо пролонгованими за терміном.

1.2. Інволютивні зміни тканин пародонту

У численних клінічних та клініко-експериментальних дослідженнях показана роль патології пародонту у передчасному старінні [4, 46, 54, 60]. Інволютивні зміни тканин пародонту не тільки збільшують ризик ускладнень основних стоматологічних захворювань, а й тісно корелюють з різними соматичними нозоформами.

Показано, що у осіб похилого віку ясна стають пухкими, відзначаються часті гінгівіти та стоматити, у ряді випадків підвищується кератинізація ясен [55]. У роботі Косенко К.М. та Громова О.В. (2012) обговорюються морфофункціональні зміни тканинних структур і зниження адаптаційних можливостей, що визначаються віковими регуляторно-метаболічними зрушеннями обмінних процесів зубощелепного апарату [34]. З роками у людини збільшується маса основної речовини сполучної тканини пародонту, зменшується кількість клітинних структур, збільшується вміст фібрилярних структур, відзначається їх фіброз і склерозування при накопиченні нейтральних глікопротеїдів та зникненні гіалуронової кислоти, що є причиною зниження витривалості пародонту до навантаження [2, 24, 54]. Прогресуюча з віком гіпоксія тканин пародонту зумовлює огрубіння волокнистих структур, їх ріст та накопичення мукополісахаридів. Зниження обміну речовин, зменшення васкуляризації та остеопоротичний процес спричиняють атрофії кісткової тканини альвеолярного відростка [4, 54]. Фіброзно-жирове переродження кісткового мозку, розростання пластичних волокон стінок кровоносних судин пародонту, дегенерація кругової зв'язки та порушення її зв'язку з цементом супроводжують процес старіння пародонту. Автори висловлюють думку про наявність вікових особливостей у пародонту без виражених проявів деструктивно-запального процесу. Вік хворого зобов'язує суттєво коригувати медикаментозні схеми лікування, вводити у них стимулятори остеогенезу та вітамінно-мінеральні комплекси [43, 58, 81].

У роботі Островської Л.Ю. та співавт. (2016) показано, що гормональні зміни у період менопаузи роблять жінку особливо вразливою щодо ризику розвитку патології пародонту. У розвитку запальних захворювань пародонту у пацієнок у ранній менопаузі мають значення як екзогенні фактори – порушення гігієни ротової порожнини, так і ендогенні. До ендогенних факторів, що викликають і погіршують розвиток гінгівіту і пародонтиту, слід віднести підвищення рівня ендотеліального фактора росту судин, а також зміну кількісної характеристики клітин пародонту, що продукують ендотелін-1. Кореляція змін числа цих клітин у яснах та рівня ендотеліну-1 у сироватці крові характеризує системність порушення регуляторних процесів та пояснює закономірність поєднаної зміни гормонального фону в менопаузі та запальної патології пародонту. Підвищення кількісної щільності епітеліоцитів ясен, імунопозитивних до ендотеліну-1, тісно корелює з тяжкістю пародонтиту і, на думку авторів, може бути діагностичним критерієм [56].

Згідно з Lamster I. et al. (2016) частота пародонтиту збільшується з віком [156]. Ще одне захворювання тісно пов'язане зі старінням – плоскоклітинний рак ротової порожнини. Дистрофічні процеси в пародонті призводять до рецесії ясен до 3 мм на щічних поверхнях. У ряді випадків приєднання запального процесу призводить до втрати зубів, особливо молярів.

При фізіологічному старінні товщина пародонтальних тканин зменшена, але функціональна, є певне збільшення відношення коронки до кореня, зуби мають лише фізіологічну рухливість, виражена рецесія та ознаки запалення відсутні. На жаль, у багатьох пацієнтів похилого віку мають місце запальні захворювання пародонту.

Хоча проведення паралелей між старінням шкіри та старінням органів порожнини рота, у тому числі тканин пародонту, є не цілком коректним, між цими процесами багато спільного. Звичайно, слизова оболонка рота зазвичай не схильна до впливу ультрафіолету, знаходиться у темному і вологому

середовищі, але схильна до травм під час жування. Крім того, хоча шкіра має резидентну мікрофлору, слизова оболонка порожнини рота зазнає набагато більшого інфекційного ураження. Це призводить до більшого припливу запальних та імунних клітин з утворенням прозапальних медіаторів. З віком слизова оболонка рота у людей втрачає еластичні волокна, зазнає потовщення та дезорганізацію колагенових пучків у сполучній тканині. Слизова оболонка стає менш еластичною, що з урахуванням спазму мікросудин погіршує трофіку. Порівняння епітелію порожнини рота у різному віці виявили, що з віком (>50 років) епітеліальні клітини дещо збільшуються у розмірах, але ущільнюються. Жодних змін не було виявлено в архітектурі епітеліальної тканини. Крім того, дослідження показали, що при фізіологічному старінні зовнішній вигляд слизової оболонки порожнини рота у здорових осіб віком від 20 до 95 років може практично не змінюватися. Зовсім інше спостерігається у пацієнтів із хронічною патологією, що супроводжується ішемічними та метаболічними змінами.

1.3 Методи профілактики старіння шкіри та інволютивних змін тканин пародонту

Спосіб життя відіграє суттєву роль у появі ознак старіння та прогресуванні шкірного старіння. Дуже важливо уникати тривалого перебування без засобів захисту на сонці, триматися подалі від забрудненого середовища та забруднюючих речовин, уникати температурних стресів та звертати увагу на дієту. Для захисту шкіри та забезпечення її засобами відновлення може бути використана відповідна процедура догляду за шкірою. Ретельне очищення шкіри поверхнево-активними речовинами, ретельне зволоження шкіри та захист від сонячних променів та забруднення – певні основні заходи. Очищення за допомогою лосьйонів - це спосіб усунути речовини, які закупорюють пори, сліди забруднення та відмерлі клітини, залишаючи шкіру чистою та сприйнятливою до інших процедур, особливо зволожуючих [193, 217].

Для більш цілеспрямованих заходів, направлених на уповільнення, приховування або відновлення ознак старіння, можна використовувати специфічні засоби догляду за шкірою [135, 145]. Щоб приховати нерівномірну пігментацію або виділити певні ділянки обличчя, використовують різні косметичні засоби, що містять низку активних речовин.

Щоб запобігти старінню, використовують композиції UVA та UVB фільтрів, що захищають шкіру від УФО [132]. Підсилити фільтруючі властивості косметичних продуктів можна шляхом оптимізації сумішей фільтрів та додавання натуральних олій або екстрактів, що містять молекули, які поглинають УФ-промені [153].

Для боротьби з наслідками забруднення та зовнішніх стресів також часто додають антиоксиданти. Багато антиоксидантних речовин, що використовуються в антивіковій косметиці, - це хімічні молекули (вітамін С, вітамін Е, глутатіон, кофермент Q10) або молекули рослинного походження, такі як каротиноїди, флавоноїди (флаволи, флаванони, антоціани, катехіни), стильбеноїди (ресвератрол, імбрикатин) та поліфеноли (елагова кислота, галова кислота, хлорогенова кислота, дубильні речовини). Складні рослинні екстракти (чай, орхідеї, солодка, ігліца) здатні пригнічувати мікрозапалення, яке сприяє старінню, у тому числі активуючи фібробласти [97, 123, 172]. Інші типи молекул, включаючи ретинол, ретинілпальмітат, монотерпенові глікозиди, такі як пеоніфлорин, олігосахариди, гідролізовані фукоїдан, ектоїн, гінзенозиди, ерготионін, тритерпеноїдні сапоніни та сапогеноли, використовувалися для різних омолоджувальних ефектів. В останні роки все частіше використовуються антиеїджингові композиції, що містять пробіотики [20, 66, 77, 94, 105].

Широке застосування знайшли продукти, що містять пробіотики (головним чином лізати *Lactobacillus*, *Bifidobacterium*, *Vitreoscilla*, *Aquaphilus dolomiae*) з метою посилення регулювання рівноваги мікробіоти, підтримки шкірної бар'єрної функції та запобігання еритеми [141, 142]. Оскільки відомо,

що мікробіота комунікує з клітинами шкіри, живлячи або активуючи інгредієнти догляду за шкірою нашої мікробіоти шкіри, допомагають їй вивільняти корисні сигнали для регенерації постарілої шкіри. Взаємозв'язок між мікробіотою і варіацією стану шкіри та взаємодією з косметичними втручаннями підкреслює важливість майбутніх персоналізованих косметичних підходів [102, 162, 188].

Збільшення кількості молекул з ресурсів морської флори (кінанобактерії, макро- та мікрководорості) привертає увагу завдяки своєму хімічному структурному різномаяттю та біологічному потенціалу [104]. Для розгладження мікрорельєфу шкіри, використання альфа або бета-гідроксильних кислот, природних або щеплених довголанцюговими жирними кислотами, або фруктових кислот (яблучна, лимонна кислоти) продемонструвало справжню ефективність, оскільки їхнє кисле середовище сприяє місцевій десквамації [80]. Ряд гліколів (гліцерин, пропіленгліколь та бутиленгліколь) діють як кератинові пластифікатори та сприяють пружності та зволоженню шкіри. Рослинні олії, багаті на поліненасичені жирні кислоти, токотрієноли та кераміди або їх попередники, сприяють зміцненню та «живленню» шкірного бар'єру на поверхні. Гіалуронові кислоти різної молекулярної маси з високою здатністю набухати при наявності води викликають згладжувальний ефект. В даний час для боротьби з ознаками старіння можна застосовувати більш менш інвазивні методи в естетичній медицині (ін'єкції, пілінги, лазерна терапія і т.д.) [70, 79, 125, 173]. Ці процедури застосовують у поєднанні з косметичними продуктами.

Фармакологічно нещодавно було показано, що деякі препарати, зокрема, ресвератрол та метформін уповільнюють старіння та полегшують вікові патологічні зміни у різних експериментальних моделях [215]. Локально застосовані метформін та ресвератрол покращують васкуляризацію ранового русла, цей ефект пояснюється стимуляцією шляху аденозинмонофосфат-активованої протеїнкінази (АМРК) [206]. Як терапевтичний підхід можна розглянути місцеве лікування з використанням

метформіну та ресвератролу для запобігання віковому пригніченню АМРК та пригніченню ангіогенезу у ранових каналах [186, 206]. У старіючій шкірі було показано, що метформін і ресвератрол, які застосовують місцево, відновлюють життєздатність клітин у ранових руслах, а метформін при ізольованому застосуванні демонструє більш помітні антивікові ефекти [186]. Ці спостереження відкривають нові терапевтичні підходи з використанням фармакології у профілактиці старіння.

Додатковим методом є використання спеціального догляду за шкірою для зменшення та усунення наслідків окисного стресу шляхом знешкодження вільних радикалів, покращення життєвого тонуусу шкіри, збільшення зволоження та товщини шкіри, сприяння синтезу шкірного еластину та колагену, а також захисту ЕСМ шкіри шляхом пригнічення ферментативної деградації. Залежно від ознак старіння, що підлягають лікуванню, споживачам пропонуються спеціалізовані продукти, включаючи засоби проти зморшок, зміцнення, засоби проти плям або навіть більш інвазивні методи лікування. Одним з основних засобів по догляду за шкірою є її зволоження за допомогою зволожуючих засобів, що містять гліколь (які діють як пластифікатори кератинів), активні інгредієнти, що стимулюють внутрішню циркуляцію води і гіалуронову кислоту як закріплювальний засіб [21, 22, 50, 59, 63, 69, 71, 149]. Молекули гіалуронової кислоти здатні проникати більш-менш швидко і легко в шкіру залежно від їхньої молекулярної маси. Це пояснює, чому багато засобів по догляду за шкірою містять суміші гіалуронової кислоти з різною молекулярною масою (від декількох тисяч Дальтон до мільйонів Дальтон) для впливу на різні шари шкіри [22, 149]. Для отримання кращого косметичного ефекту застосовують намистини або капсули на основі гіалуронової кислоти. Забезпечуючи ідеальне зволоження, також сприяє реепітелізації та міграції клітин. Гіалуронова кислота часто використовується для ін'єкцій в естетичній медицині, у поєднанні з аутологічною жировою тканиною, для омолодження та контурування обличчя [3].

Застосування гіалуронової кислоти у стоматологічній практиці також є перспективним [1, 7, 9, 13, 30, 52, 53, 109]. Ін'єкції гіалуронової кислоти успішно застосовуються при порушенні будови міжзубних ясенних сосочків. Гіалуронова кислота використовується як потужний протизапальний засіб при захворюваннях ясен різної тяжкості. Також засоби на основі даної кислоти застосовуються при імплантації та при лікуванні пародонтитів. Засоби, що містять ГК, мають яскраво виражену протимікробну дію. Це дозволяє використовувати такі рішення у стоматології для пригнічення патогенної мікрофлори безпосередньо в осередку запалення. ГК є потужним стимулятором регенараторних процесів [9, 63, 149].

Застосування гідроксиапатиту кальцію в естетичній медицині давно включено до клінічних стандартів. Однак більшість відомих композицій для естетичних ін'єкцій не забезпечують тривалої гомогенності суміші, внаслідок чого порушується безперервність ін'єкційної процедури. Це може призвести до виникнення лікарської помилки, і не забезпечує усунення наслідків попадання композиції в судини, що призводить до утворення пробок з гідроксиапатиту кальцію в кровоносних судинах, і, відповідно, погіршення кровообігу в зоні проведення естетичних ін'єкцій [41, 103, 152].

У профілактичних стратегіях застосовують полілактид [45, 72, 136, 191, 213]. Полілактид (полімолочна кислота, polylactic acid – PLA), продукт конденсації молочної кислоти, її лінійний аліфатичний полієфір [213]. PLA має абсолютну біосумісність, що робить її безпечним полімером для контакту з організмом людини, а також біорозкладеністю, в організмі вона перетворюється на молочну кислоту, природну для людини, яка потім під дією ферментів розпадається до оксиду вуглецю (II) і води [191, 213]. Для біомедичних цілей PLA отримують з L-молочної кислоти, тому що стереоізомери - D-молочна кислота не руйнується під дією ферментів організму [191]. Незважаючи на певні відмінності у структурі тканин пародонту та шкіри, процеси старіння в них мають приблизно однаковий сценарій. У зв'язку з цим пошук оптимальної стратегії ревіталізації сполучної

тканини у цих анатомічних утвореннях є актуальним завданням як сучасної естетичної медицини, так і патологічної фізіології. На жаль, існуючі системи лікувально-профілактичних заходів антиейджингової спрямованості, призначені для уповільнення процесів старіння шкіри жінок репродуктивного віку, не мають достатнього обґрунтування на рівні клініко-фізіологічних досліджень, зокрема щодо пацієток, які мають прояви метаболічного стресу.

Висновки до розділу 1

Таким чином, резюмуючи, відзначимо, що на підставі проведеного аналізу даних наукової літератури на тему нашого наукового дослідження можна зробити такі висновки. По-перше, патофізіологічні механізми інволютивних змін шкіри є складними та багатокомпонентними. По-друге, провідним патогенетичним механізмом старіння шкіри є системна інтенсифікація процесів ліпопероксидації сполучена з пригніченням активності антиоксидатної системи. У цьому аспекті доцільно вказати на індуковані типовим патофізіологічним запальним процесом, пов'язані з віком зміни самої дерми та всіх її шарів. І насамкінець, логічною передумовою проведення нами низки експериментальних досліджень є намагання, з патогенетичної точки зору, виявити ефективність комплексного та пролонгованого застосування гіалуронової кислоти в чистому вигляді або в суміші з кальцій гідроксиапатитом у шкірі, а також в умовах експериментально відтвореного пародонтиту для виявлення механізмів реалізації лікувальних та профілактичних ефектів розробленої лікувально-профілактичної схеми у корекції інволютивних змін шкіри та пародонту.

РОЗДІЛ 2

МАТЕРІАЛИ І МЕТОДИ ДОСЛІДЖЕННЯ

2.1 Характеристика проведення експерименту та методик дослідження

У дисертаційній роботі нами проведені дослідження, метою яких було визначення ефективності застосування препаратів, що містять гіалуронову кислоту (ГК) різної концентрації у чистому вигляді та у суміші з гідроксиапатитом кальцію, при інфлютивних змінах шкіри у кролів, а також за умови відтворення гострого пародонтиту у щурів. В якості критеріїв визначення ефективності застосування лікарських сполук нами були обрані морфологічні та біохімічні показники функціональної активності шкіри та тканини пародонту експериментальних тварин.

Дизайн дослідження – підгострий експеримент, проспективне лонгітудинальне (продовжене) контрольоване дослідження.

Дослідження виконано протягом 2016-2020 р.р. у декілька етапів.

На першому етапі вивчалися особливості ревіталізації шкіри у кролів препаратами nonstab. ГК різної концентрації. Вибір експериментальної моделі визначався можливістю забору більшого за розмірами шкірного фрагмента без порушення загального стану тварини.

На другому етапі нами досліджено вплив ГК на протизапальні та антиоксидантні властивості препаратів. З цією метою були застосовані готові, зареєстровані в Україні препарати з ГК (stab/nonstab), що містять кальцій гідроксиапатит у різних концентраціях.

На третьому етапі вивчали протизапальну ефективність препаратів з різним вмістом nonstab. ГК (1,4%, 2,0%, 3,0% та 4,0%) у щурів з експериментальним пародонтитом. Вибір моделі визначався можливістю найскорішого відтворення ефективного та відповідного клінічному стану експериментального запального процесу в тканині пародонту.

На четвертому етапі досліджували ефекти впливу гіалуронової кислоти на остеопластичну активність відомих препаратів у щурів з експериментальним пародонтитом.

При роботі з тваринами керувалися Законом України «Про захист тварин від жорстокого поводження» (№ 1759-VI від 15.12.2009 р.), враховували Правила Європейської конвенції «Про захист хребетних тварин, які використовуються в експериментальних та інших наукових цілях». Протокол дослідів на тваринах та відповідність проведених наукових досліджень сучасним вимогам біоетики затверджено Комісією з питань біоетики Одеського національного медичного університету (ОНМедУ).

Морфологічні дослідження проводили в гістологічній лабораторії кафедри нормальної та патологічної клінічної анатомії ОНМедУ (Додаток1; свідоцтво про атестацію лабораторії МОЗ України №047/14).

Біохімічні дослідження виконані в лабораторії біохімії ДУ «Інститут стоматології та щелепно-лицевої хірургії НАМН України» (Додаток 1; SE ISMFS NAMS), (сертифікат визнання вимірювальних можливостей, видань ДП «УкрМетрТестСтандарт України» № ПТ – 8).

2.2 Особливості ревіталізації шкіри експериментальних тварин

Вибірку склали 25 кроликів породи Горностаєвий (*Lepus Arminiae*) віком 3-4 місяці (маса тіла – $2,8 \pm 0,3$) кг), які містилися у експериментально-біологічній клініці (віварії) ОНМедУ.

Тварини були розміщені в окремих пластикових боксах. У приміщенні підтримувалася постійна температура 20°C та 12-годинний цикл сон/неспанья. Для дослідження були вибрані наступні біоревіталізанти, що містять розчин nonstab. ГК (HA) та манітол:

1. 1,4% HA + манітол 0,9% (14mg/ml, phosphate buffer ph 7,2 and mannitol 9mg/ml), Stylage Hydro.
2. 2,0% HA + манітол 0,9% (20mg/ml, phosphate buffer ph 7,3 and mannitol 9mg/ml), Luminera Hydryal.

3. 3,0% НА + манітол 0,9% (30mg/ml, phosphate buffer ph 7,3 and mannitol 9mg/ml), Luminera Hydryal.
4. 4,0% НА + манітол 0,9% (40mg/ml, phosphate buffer ph 7,3 and mannitol 9mg/ml), Luminera Hydryal.

На початку роботи 20 кролям (дослідної групи) субдермально в поміжлопаткову ділянку (праворуч) та ділянку зовнішньої поверхні стегна (праворуч) одноразово вводили 0,1 мл розчину досліджуваних препаратів.

Тваринам контрольної групи (5 кролів) в ті ж самі ділянки (міжлопаткову ділянку і зовнішню поверхню стегна) одноразово вводили внутрішньошкірно стерильний 0,9% фізіологічний розчин NaCl у такому ж обсязі, як і досліджувані препарати.

Забір матеріалу для морфологічного дослідження проводили через 2 тижні, 1 та 2 місяці після введення препаратів. У зазначені терміни кролям для анестезії внутрішньоочеревинно (в/о) вводили трамадол 10 мг/кг, після чого висікали смужку шкіри в місцях введення препаратів. Потім рану обробляли антисептичним розчином та зашивали.

2.3. Особливості проведення експериментальних досліджень на щурах

2.3.1. Особливості дослідження шкіри щурів

Для дослідження впливу ГК на протизапальні та антиоксидантні властивості препаратів у шкіру експериментальних тварин (щури) вводилися готові, зареєстровані в Україні препарати з ГК (stab/nonstab) у чистому вигляді, а також у суміші з кальцієм гідроксиапатитом у різних концентраціях.

Дослідження проведено на 36 щурах-самках лінії Вістар стадного розведення віком 6-7 місяців середньою масою 285 ± 34 г. Тварини були поділені на 6 груп залежно від препарату, який вводили підшкірно по 1,0 мл:

1. Контрольна група – 0,9% фізіологічний розчин NaCl.
2. Гіалуронова кислота 2,0% stab з Кальцій гідроксиапатит 55,7%.
3. Кальцій гідроксиапатит 55,7% у розведенні 1:1 з NaCl 0,9%.
4. Гіалуронова кислота 4,0% nonstab у розведенні 1:1 з Кальцій гідроксиапатит 55,7%.
5. Гіалуронова кислота 4,0% nonstab.
6. Гіалуронова кислота 2,6% stab з Кальцій гідроксиапатит 1,0%.

Вибір доз та концентрацій зумовлений даними літератури про їх застосування у дерматологічній практиці та їх офіційною присутністю на ринку України. У роботі використовували такі препарати: для щурів 1-ї групи - 0,9% фізіологічний розчин NaCl; для щурів 2-ї групи – HarmonyCa; для щурів 3-ї групи – Radiesse у розведенні 1:1 з NaCl 0,9%; для щурів 4-ї групи - Crystalys у розведенні 1:1 з Hydrial 4%; для щурів 5-ї групи – Hydryal 4%; для щурів 6-ї групи – Neauvia stimulate.

Препарати вводили в ділянку спини, на 1 см латеральніше хребта, за допомогою шприца з розчином, лінійно-ретроградною голкою 27G.

Евтаназію тварин здійснювали через 60 днів після введення препаратів під тіопенталовим наркозом (40 мг/кг). Виділяли попередньо поголені ділянки шкіри розміром $3,0 \times 1,5$ см² в ділянці введення препаратів. Шкіру заморожували до проведення аналізу.

Гомогенати шкіри готували з розрахунку 75 мг/мл 0,05M трис-HCl-буферу pH 7,5 і для біохімічних досліджень використовували надосадову рідину, отриману після центрифугування 2500 об/хв 30 хв.

Для оцінки ступеня запалення в ділянках ін'єкцій шкіри щурів після введення досліджуваних препаратів визначали наступні маркери запалення:

1. Активність кислої фосфатази (pH=4,8) визначали за методом Bessey et al. за гідролізом пара-нітрофенілфосфату при pH=4,8 [14];

2. Активність еластази оцінювали за методом Visser and Blout за гідролізом субстрату N-t-BOC-L-alanin-p-nitrophenyl ester [38];
3. Вміст МДА визначали за кольоровою реакцією з 2-тіобарбітуровою кислотою за методикою [6];
4. Активність каталази у шкірі щурів визначали за допомогою молібдату амонію [29].
5. Для визначення співвідношення активності каталази до вмісту МДА розраховували антиоксидантно-прооксидантний індекс (АПІ) [39].

2.3.2 Особливості проведення дослідів з відтворення пародонтиту

Для відтворення «вільнорадикальної патології», яка посилюється з віком, у щурів цієї серії спостережень відтворювали експериментальний перекисний пародонтит.

Дослідження було проведено на 105 щурах-самках лінії Вістар стадного розведення віком 6-7 місяців середньою масою 285 ± 34 г. Під час роботи з тваринами керувалися Законом України «Про захист тварин від жорстокого поводження» (№ 1759-VI від 15.12.2009 р.) з урахуванням Правил Європейської конвенції "Про захист хребетних тварин, що використовуються в експериментальних та інших наукових цілях".

Експериментальний пародонтит відтворювали шляхом додавання в корм щурів переокислену олію з розрахунку 1 мл на 1 тварину на добу [40].

В умовах перекисного пародонтиту у щурів оцінювали маркери запалення та проводили одноразові, піддесневі ін'єкції препаратів ГК різної концентрації. Експериментальним обґрунтуванням ефективності цих препаратів була оцінка протизапальної дії на стан тканин пародонту у щурів із експериментальним перекисним пародонтитом після одноразових ін'єкцій.

Для дослідження були обрані такі ж самі препарати, що містять розчин ГК (НА) та манітол, що й у дослідженні на шкірі кролів:

Тварини були поділені на групи наступним чином:

1. Інтактна група щурів (контроль, n=15),

2. Щури із відтвореним перекисним пародонтитом, яким вводили 0,9% фізіологічний розчин натрію хлориду (n=18)
3. Щури із пародонтитом, яким вводили 1,4% НА + манітол 0,9% (14mg/ml, phosphate buffer ph 7,2 and mannitol 9mg/ml), Stylage Hydro, (n=18).
4. Щури із пародонтитом, яким вводили 2,0% НА + манітол 0,9% (20mg/ml, phosphate buffer ph 7,3 and mannitol 9mg/ml), Luminera Hydryal, (n=18).
5. Щури із пародонтитом, яким вводили 3,0% НА + манітол 0,9% (30mg/ml, phosphate buffer ph 7,3 and mannitol 9mg/m), Luminera Hydryal, (n=18).
6. Щури із пародонтитом, яким вводили 4,0% НА + манітол 0,9% (40mg/ml, phosphate buffer ph 7,3 and mannitol 9mg/ml), Luminera Hydryal, (n=18).

Введення препаратів ГК здійснювали одноразово на 21 добу моделювання патології в ясна молярів нижньої щелепи щурів дозою 0,1мл. Евтаназію щурів здійснювали під тіопенталовим наркозом (40 мг/кг) шляхом кровопускання із серця в три етапи: через 2 тижні, 4 тижні та 6 тижнів після ін'єкцій препаратів ГК. Виділяли ясна з ділянки ін'єкції та готували гомогенати ясен з розрахунку 20 мг/мл.

Для оцінки функціонального стану тканин ясен щурів (контрольна та дослідні групи) після введення препаратів визначали:

1. Активність еластази за гідролізом ефіру N-t-BOC-L-alanin-p-nitrophenyl [38];
2. Вміст МДА за кольоровою реакцією з тіобарбітуровою кислотою за методикою [6];
3. Активність кислої фосфатази (КФ) за гідролізом паранітрофенілфосфату при рН=4,8 [14].

Для приготування гомогенатів тканину зважували та гомогенізували в 0,05 М трис-НСІ буфері рН=7,6 з розрахунку 20 мг тканини на 1 мл буфера.

Гомогенізацію здійснювали вручну у фарфорових ступках, розташованих на заморожених акумуляторах холоду. Гомогенати, при постійному помішуванні, витримували 30 хв у холодильнику та потім центрифугували при 3,5 тис об/хв при температурі +4°C протягом 15 хв. Супернатант переносили у чисті пробірки та використовували для біохімічного аналізу.

2.3.3 Особливості проведення дослідів з визначення остеотропної ефективності препаратів ГК

Дослідження проведено на 69 щурах-самках лінії Вістар стадного розведення віком 6-7 місяців середньою масою 285±34 г. Тварини були поділені на 5 груп.

1. Інтактна група щурів (контроль, n=15),
2. Щури із відтвореним перекичним пародонтитом, яким вводили 0,9% фізіологічний розчин натрію хлориду (n=18),
3. Щури із пародонтитом, яким робили підяснові ін'єкції гідроксиapatиту кальцію в концентрації 55,7% (n=18),
4. Щури із пародонтитом, яким робили підяснові ін'єкції сумішшю гідроксиapatиту кальцію у розведенні 1:1 з 2% ГК нестабілізованою, де концентрація гідроксиapatиту кальцію становила 27,85% (n=18).

У роботі використовували наступні препарати: для 3 групи Гідроксиapatит кальцію «Crystalys», для 4 групи Гідроксиapatит кальцію «Crystalys» та Гіалуронова кислота «Hydryal 2%» у розведенні 1:1.

Введення препаратів здійснювали одноразово на 21 день моделювання патології пародонтиту в ясна нижніх молярів щурів по 0,1 мл препарату. Щурів виводили з експерименту під тіопенталовим наркозом шляхом кровопускання із серця в три етапи: через 2 тижні, 4 тижні та 6 тижнів після ін'єкцій препаратів. Виділяли нижню щелепу, ретельно очищали від м'яких тканин.

У зразках визначали:

1. Ступінь атрофії альвеолярного відростка [40].

2. Вміст кальцію в гідролізаті кісткової тканини щелепи [143].
3. Активність еластази в гомогенатах кісткової тканини щелепи [38].
4. Активність кислої фосфатази в гомогенатах кісткової тканини щелепи [40].
5. Активність лужної фосфатази в гомогенатах кісткової тканини щелепи [40].

2.4 Морфологічні дослідження

Шматочки тканини фіксують у 10% розчині формаліну протягом 2 діб. Наступним після фіксації моментом в обробці матеріалу є зневоднення в спиртах зростаючої концентрації. Шматочки тканин піддають зневодненню після 1-3 год промивання в проточній воді. Зневоднення в спиртах має на меті підготувати тканини до просочення парафіном. Крім підготовки об'єктів до парафінової заливки, зневоднення в спиртах супроводжується ще ущільненням тканин. Вся процедура зневоднення матеріалу полягає в проведенні його через цілий ряд спиртів зростаючої концентрації:

- спирт 70° - 2 год.
- спирт 80° - 2 год.
- спирт 90° - 2 год.
- спирт 96° - 2 год.
- спирт 96° - 24 год.

Фіксовані шматочки тканини після зневоднення в спиртах переносять спочатку в суміш спирту навпіл з хлороформом на 2 години і потім в дві порції чистого хлороформу по 2 години в кожній. Для поступового і кращого просочення парафіном шматочки з хлороформу переносять в розплавлену суміш хлороформу з парафіном в рівних об'ємах і залишають в ній при температурі 37° С (у термостаті) на ніч. З суміші хлороформу з парафіном шматочки перекладають в розплавлений парафін при температурі 56° С (у термостаті). Просочення в парафіні йде в трьох порціях по 1 годині.

Порядок заливки парафіном наступний:

- спирт-хлороформ - 2 год.
- хлороформ I - 2 год.
- хлороформ II - 2 год.
- парафін-хлороформ - 18 год.
- парафін I - 1 год.
- парафін II - 1 год.
- парафін III - 1 год.

Парафіновий блок міцно фіксують в об'єктоутримувачі мікротома. Потім укріплюють ніж, обережно підводять об'єктоутримувач з блоком і приступають до вирівнювання поверхні блоку шляхом виконня товстих зрізів. Після того, як поверхня блоку буде вирівнена і оголиться тканина шматочка, переходять до отримання зрізів бажаної товщини 5 мікрметрів, що визначається відповідною установкою мікрметричного гвинта. Одержані зрізи акуратно знімають з бритви, розпрямляють на предметному склі, розміщуючи на ньому заздалегідь декілька крапель свіжої дистильованої води, і висушують на пристосуванні для сушіння зрізів.

Парафінові зрізи перед фарбуванням звільняють від парафіну за допомогою ксилолу.

Депарафінування здійснювали за наступною схемою:

- Ксилол - 10-15 хв.
- Спирт 96° - 1-2 хв.
- Спирт 96° - 1-2 хв.
- Спирт 80° - 1-2 хв.
- Спирт 70° - 1-2 хв.
- Дистильована вода - 2 зміни.

Для мікроскопічного дослідження в роботі застосовували такі методи забарвлення:

а) забарвлення гематоксилін-еозином: на предметне скло наливають відфільтрований розчин гематоксиліну, залишають на 5-10 хв. Зливають

гематоксилін назад до колби, занурюють зрізи у воду на 1-10 хв. Просвітлюють 1 % солянокислим спиртом і знову занурюють у чисту водопровідну воду до посиніння зрізів (10 хв). Забарвлюють 1 % еозином протягом 1 хв і занурюють у воду, а потім у 96° спирт. Підсушують фільтрувальним папером і опускають у ксилол до просвітлення зрізів, потім заключають у бальзам. При фарбуванні гематоксиліном-еозином ядра набувають червоно-фіолетового забарвлення з чітко вираженими ядерцем і хроматином, а цитоплазма – помірно рожево-жовтуватого кольору;

б) забарвлення пікрофуксином за Ван Гізоном – дана методика дозволяє виявити колагенові волокна сполучної тканини.

На предметне скло наливають залізний гематоксилін Вейгерта на 6 хв. Зливають барвник, промивають водою і занурюють у воду. Просвітлюють 1 % солянокислим спиртом і опускають у воду до посиніння зрізів – 10 хв. Забарвлюють пікрофуксином протягом 6 хв. Занурюють зрізи у воду на 1 хв, потім у 96° спирт. Підсушують фільтрувальним папером і занурюють у ксилол до просвітлення зрізів, а потім заключають у бальзам.

Колагенові волокна сполучної тканини при забарвленні пікрофуксином по Ван-Гізон набувають червоного кольору, м'язові та еластичні – білувато-жовтого чи жовто-зеленого, а ядра – темно-коричневого.

Потім на роторному мікротомі YD-315 готували парафінові зрізи завтовшки 5 мкм з мінімальною площею 1 см².

Гістологічні зрізи забарвлювалися гематоксиліном і еозином (для дослідження загальної структури шкіри), а також за Ван Гізоном (для виявлення сполучнотканинних волокон) [35, 42].

Морфологічні дослідження проводили з використанням світлового мікроскопа OLYMPUS (Японія). Мікропрепарати фотографували цифровою камерою моделі CX 31 (Японія).

2.5 Біохімічні дослідження

Визначення активності каталази.

Принцип методу визначення активності каталази засновано на здатності залишкового перекису водню утворювати з солями молібдену стійкий забарвлений комплекс.

Інтенсивність забарвлення обернено пропорційна активності каталази, яку виражали в мілікаталах/кг тканини.

Реактиви:

1) 4% розчин молібдату амонію: 4 г молібдату амонію розчиняють в 100 мл дистильованої води;

2) 0,03% розчин перекису водню: 0,09 мл 33% H₂O₂ доводять до 100 мл дистильованою водою;

3) 0,05 М трис-НСІ рН 7,8: 6,06 г трис- (оксиметил) -амінометана розчиняють в 500 мл дистильованої води, доводять рН до 7,8, переносять в мірну колбу на 1000 мл і доводять до мітки водою.

Хід визначення.

У пробірки наливають по 2 мл 0,03% розчину перекису водню. Реакцію запускають додаванням 0,1 мл гомогенату. У холосту пробу (контроль на перекис) замість ротової рідини вносять 0,1 мл дистильованої води. Реакцію зупиняють строго за секундоміром через 10 хв додаванням 1 мл 4% розчину молібдату амонію. Інтенсивність отриманого забарвлення вимірюють на спектрофотометрі при довжині хвилі 410 нм (лампа розжарювання) проти води. Паралельно на кожну дослідну пробу ставлять контроль на забарвлення, в який замість перекису водню вносять 2 мл води і 0,1 мл гомогенату.

Розрахунок проводили за формулою:

$$A = \frac{(E_{\text{хол}} - (E_{\text{дос}} - E_{\text{заб}}))}{22,2 \cdot 0,1 \cdot 600} \text{ мкат/л,}$$

де $E_{\text{хол}}$ – екстинкція холостої проби;

$E_{\text{дос}}$ – екстинкція дослідної проби;

$E_{\text{заб}}$ – екстинкція контролю забарвлення;

1000 – перевод мл в літр;

0,1 – об'єм проби, яку вносять в мл;
 600 – час інкубації в сек;
 К ($22,2 \cdot 10^3 \text{ мМ}^{-1} \cdot \text{см}^{-1}$) – коефіцієнт мілімолярної екстинкції перекису водню.

Визначення активності еластази проводили у яснах та у гомогенатах кісткової тканини [6, 38].

Активність еластази оцінюють за ступенем гідролізу синтетичного субстрату N-t-BOC-L-alanine-p-nitrophenyl ester (BOC) (“Sigma”, США) за методом Visser. Під дією еластази тканини від субстрату відщеплюється п-нітрофенол жовтого забарвлення, інтенсивність якого пропорційна активності еластази.

Реактиви:

0,05 М фосфатний буфер, рН=6,5.

Субстрат готували безпосередньо перед вживанням: 3,1 мг BOC розчиняють в 1 мл ацетонітрилу. Працювали з субстратом в ацетонітрилі тільки скляною піпеткою.

Калібрувальні розчини п-нітрофенолу (“Sigma”, США).

Хід визначення

У скляні пробірки вносили по 1,9 мл 0,05 М фосфатного буфера, додавали 1 мл гомогенату тканини. Пробірки поміщали на водяну баню з температурою $+25^\circ\text{C}$ на 10-15 хв. Після цього в пробірку скляною піпеткою вносили 0,1 мл розчину субстрату BOC, швидко перемішували і вимірювали екстинкцію на «нульовій» і на 5 хв. Показання знімали на спектрофотометрі при λ 347,5 нм проти фосфатного буфера. Паралельно ставили контроль на спонтанний гідроліз BOC, в якому 1 мл слини або гомогенату замінювали на фізрозчин.

Розрахунок проводили за формулою:

$$A = \frac{((E_5 - E_0) - E) \cdot n \cdot 1000}{1,0 \cdot K \cdot 300} \text{ мк-кат/л,}$$

де A - активність ферменту в мк-кат на 1 л сироватки,

A_0 - екстинкція на 0-ій хвилині;

A_5 - екстинкція на 5-ій хвилині;
 E - контроль на ВОС;
 $1,0$ - об'єм ротової рідини (гомогенат тканин ясен) в мл/мг;
 1000 - переклад мл в літр або г в кг;
 n - розведення проби;
 300 - час інкубації, в секундах;
 K - коефіцієнт перерахунку величини екстинкції в концентрацію п-нітрофенолу;
 Активність еластази розраховується в мікрокаталах на 1 кг тканини ясен.

Визначення вмісту малонового діальдегіду

При високій температурі в кислому середовищі МДА реагує з 2-тіобарбітуровою кислотою, утворюючи забарвлений триметилловий комплекс, с максимумом поглинання при 532 нм. Молярний коефіцієнт екстинкції цього комплексу - $\varepsilon = 1,56 \cdot 10^5 \text{ см}^{-1}$ [6].

Реактиви:

0,05M трис-HCl буфер (трис(оксиметил)-амінометан гідрохлорид, pH=7,4, який містить 0,175M хлориду калію.

17 % розчин трихлороцтової кислоти (ТХО).

0,75 % розчин 2-тіобарбітурової кислоти (ТБК).

Хід визначення:

Приготований тканинний гомогенат в буферному розчині pH=7,4 по 0,5 мл поміщають в центрифужні пробірки і осаджують білок додаванням 1,5 мл 17% розчину ТХО (кінцева концентрація 5%), додають 1,5 мл 0,75% ТБК. Проби поміщають на 30 хв в киплячу водяну баню, охолоджують. Після цього осад відокремлюють центрифугуванням протягом 15 хв при 3000 об/хв. В якості контролю використовують проби, що містять замість зразка 0,5 мл води. Вимірюють оптичну щільність при 530 нм на спектрофотометрі проти контрольної проби.

Кількість МДА розраховують, використовуючи зазначену вище величину молярного коефіцієнта екстинкції, і отриманий результат виражають у нмоль на пробу.

$$A = \frac{E}{1,56 \cdot 10^{-5} \cdot m \cdot 0,5}$$

E – екстинкція дослідної проби,
 $0,5$ – об'єм речовини, яку вносять в мл,
 $1,56 \cdot 10^{-5}$ – коефіцієнт молярний,
 m – кількість тканини в 1 мл гомогената (г).

Визначення активності кислої фосфатази в гомогенатах ясен щурів

Активність кислої фосфатази визначали за гідролізом субстрату п-нітрофенілфосфата [6]. Субстрат для визначення кислої фосфатази готували на $0,05$ М цитратному буфері, $pH=4,8$. При впливі фосфатаз від субстрату відщеплюється п-нітрофенол, що має в кислому середовищі жовтий колір. Інтенсивність забарвлення пропорційна активності ферменту. Активність ферментів виражали в мікрокаталах на 1 кг тканини (мк-кат/кг). За 1 катал брали активність ферменту, здатну утворити 1 моль п-нітрофенолу

У пробірки розливали по $0,4$ субстрату, додавали по $0,1$ мл досліджуваної рідини (за секундоміром) і поміщали в термостат при $T = 37^{\circ}C$ на 30 хвилин. Контроль не інкубували і до внесення досліджуваного матеріалу додавали $5,0$ мл $0,05$ н NaOH. Реакцію зупиняли $5,0$ мл $0,05$ NaOH строго за секундоміром. Екстинкцію знімали на спектрофотометрі при довжині хвилі 400 нм, проти контролю. На кожну пробу ставили контроль.

Розрахунок проводили за формулою:

$$A = \frac{\Delta E_x \cdot n}{K \cdot T \cdot M \cdot V} \text{ нкат / г тканини,}$$

де A - активність ферменту в мк-кат на 1 кг тканини,
 ΔE - різниця екстинкції між контрольною та дослідною пробами,
 n - розведення ферментного розчину,
 1000 - коефіцієнт переведення,
 K - коефіцієнт перерахунку екстинкції на кількість кінцевого продукту реакції (п-нітрофенолу),
 T - час інкубації в секундах,
 V - обсяг досліджуваної рідини,
 M - концентрація тканин в гомогенаті.

Розрахунок антиоксидантно-прооксидантного індексу.

Антиоксидантно-прооксидантний індекс – це відношення активності каталази до рівня МДА $\times 10$ [39].

Визначення кальцію в кістках щурів.

З кісткової тканини, ретельно очищеної від м'яких тканин і кісткового мозку і висушеної до постійної ваги, беруть наважку 50 мг, поміщають в пробірку, заливають 2 мл 0,2 н НСІ. Струшують на шейкері протягом 24 годин при кімнатній температурі. Потім гідролізат переносять через паперовий фільтр в мірну колбу на 25 мл. Фільтр кілька разів промивають 0,01 н НСІ. Доводять об'єм до 25 мл 0,01 н НСІ. В приготованому гідролізаті проводять кількісне визначення іонізованого кальцію і неорганічних фосфатів.

Іонізований кальцій в гомогенатах кісткової тканини визначають за допомогою арсеназного реагенту, який утворює з іонами кальцію забарвлений комплекс, інтенсивність якого оцінюють спектрофотометрично [143].

Реактиви:

1. Арсеназний реагент

- арсеназо III ($0,20 \pm 0,01$ ммоль/л)
- 8-оксихінолін ($20,0 \pm 0,2$ ммоль/л)
- активатори

2. Калібрувальний розчин кальцію ($2,50 \pm 0,05$ ммоль/л)

Хід визначення

У дослідну пробірку вносять 1,0 мл арсеназного реагенту і 0,01 мл гомогенату кісткової тканини, в калібровану пробірку - 1,0 мл арсеназного реагенту і 0,01 мл калібрувального розчину кальцію, в холосту пробу - 1,0 мл арсеназного реагенту і 0,01 мл бідистильованої води. Ретельно перемішують, витримують 2-3 хвилини і знімають показання на спектрофотометрі при 650 нм. Забарвлення стійке протягом 60 хвилин.

Розрахунок проводили за формулою:

$$C = \frac{E_{\text{опыт}} \cdot 0,025}{E_{\text{кал}} \cdot 0,05} \times 2,5, \text{ ммоль/г},$$

де C – вміст кальцію у кістковій тканині;
 $E_{\text{дослід}}$ – екстинкція випробуваної проби;
 $E_{\text{кал}}$ – екстинкція калібрувальної проби;
 $2,5$ – концентрація кальцію в стандартному розчині ммоль/л;
 $0,025$ – кінцевий об'єм гомогенату кісткової тканини, л;
 $0,05$ – навіска кісткової тканини, м [38].

Активність кислої та лужної фосфатази у гомогенатах кісткової тканини щелепи.

Активність фосфатаз визначали за гідролізом субстрату п-нітрофенілфосфата. Субстрат для визначення кислої фосфатази готували на $0,05$ М цитратному буфері, рН $4,8$ [6].

Активність лужної фосфатази у гомогенатах кісткової тканини щелепи визначали за гідролізом субстрату п-нітрофенілфосфату [38]. Субстрат для визначення лужної фосфатази готували на $0,05$ М гліциновому буфері, рН= $10,1$.

При впливі фосфатаз від субстрату відщеплюється п-нітрофенол, що має жовтий колір. Інтенсивність забарвлення пропорційна активності ферменту. Активність ферментів виражали в мікрокаталах на 1 кг тканини (мк-кат/кг).

У пробірки розливали по $0,4$ субстрату, додавали по $0,1$ мл досліджуваної рідини (за секундоміром) і поміщали в термостат при $T=37^{\circ}\text{C}$ на 30 хв. Контроль не інкубували і до внесення досліджуваного матеріалу додавали $5,0$ мл $0,05$ н NaOH. Реакцію зупиняли $5,0$ мл $0,05$ NaOH строго за секундоміром. Екстинкцію знімали на спектрофотометрі при довжині хвилі 400 нм, проти контролю. На кожну пробу ставили контроль.

Розрахунок проводили за формулою:

$$A = \frac{\Delta E_x \cdot n}{K \cdot T \cdot M \cdot V} \text{ нкат/г тканини},$$

де

A - активність ферменту в мк-кат на 1 кг тканини,
ΔE - різниця екстинкції між контрольною та дослідною пробами,
n - розведення ферментного розчину,
 1000 - коефіцієнт переведення,
K - коефіцієнт перерахунку екстинкції на кількість кінцевого продукту реакції (п-нітрофенолу),
T - час інкубації в секундах,
V - обсяг досліджуваної рідини,
M - концентрація тканин в гомогенаті.

Оцінка атрофії альвеолярного відростка щелеп щурів.

Оцінку дистрофічного процесу в пародонті здійснювали після виведення тварин з експерименту. Для цього на скелетованих верхніх і нижніх щелепах щурів після механічного видалення м'яких тканин методом біометрії визначають лінійні розміри оголення коренів молярів. Вимірювання кожного кореня проводять по язичній поверхні зубів за допомогою бінокулярної лупи МБС-1 (окуляр зі шкалою поділу 0,05 мм).

Проводили наступні виміри: 1- відстань між краєм альвеоли і рівнем анатомічної шийки зуба у кожного кореня моляра (3 кореневі зуби – 3 виміри, 2 кореневі зуби – 2 виміри); 2 – відстань між краєм альвеоли та вершиною зуба у кожного кореня моляра так само як у першому випадку.

Визначали величину ступені атрофії (СА) - відносне відслонення коренів молярів, що було виражено у відсотках за формулою:

$$CA = \frac{L \cdot 100}{M} \%,$$

де *L* – довжина від краю альвеоли до анатомічної шийки зуба,

M – довжина від краю альвеоли до вершини горбка зуба.

Величину СА визначали для кожного кореня всіх молярів однієї верхньої і нижньої щелеп в контрольній і дослідній групах щурів. Для кожної дослідної групи утворювали певний варіаційний ряд. Кількісний аналіз цього ряду проводили статистичними методами [40].

2.6 Методи статистичної обробки

Статистична обробка проведена непараметричними методами у зв'язку з тим, що вибірки, що тестуються, мали малий розмір і розподіл даних, відмінний від нормального. Оцінку розподілу значень змінних, що вивчаються, проводили графічним методом з оцінкою асиметрії та куртозису, а також шляхом розрахунку критерію Крушкар-Валліса [23, 37, 49].

При порівнянні незв'язаних вибірок (різні експериментальні групи та різні тварини) використовували критерій U Вілкоксона-Манна-Уїтні [23, 37, 49]. При порівнянні кількох пов'язаних вибірок використовували T-критерій Вілкоксона, H-тест Крушкар-Валліса (пари) та Z-статистику Фрідмана.

Для оцінювання розбіжності розподілів різних вибірок використовували критерії Колмогорова-Смирнова та χ^2 Пірсона. Ступінь зв'язку між показниками оцінювали за ранговим коефіцієнтом кореляції Спірмена і К'ендела [Крушкар-Валліса]. Нульова гіпотеза приймалася при $p=0,05$.

Статистичну обробку отриманих даних проводили персональному комп'ютері з допомогою програми Microsoft Excel, обчислення виконані з допомогою програмного забезпечення Statistica 13.0 (TIBCO, США) [51].

Висновки за розділом 2

1. У розділі докладно описано дизайн та методи дослідження.
2. Використані в роботі препарати та прилади зареєстровані в Україні та мають дозвільні документи для застосування.
3. Лабораторії, де проводилися дослідження, мають акредитацію в Україні відповідно до чинного законодавства (додаток 1 скан 1 стор. договору та акредитації лабораторій).
4. У роботі використано сучасні експериментальні, клініко-лабораторні та математичні методи статистичної обробки отриманих результатів досліджень.

5. Обробка даних, отриманих в результаті досліджень, з їх відповідним аналізом наведена у наступних розділах роботи.

Результати даного розділу опубліковані в наступних роботах:

1. Ларкіна С.О., Стаднік І.О. Композиція для естетичних ін'єкцій : патент України № 125589. МПК (2006) А61К 45/08 (2006.01) А61Q 90/00 ; заявл. 03.01.2018 ; опубл. 10.05.2018. Бюл. № 9.
2. Ларкіна С.О. Osteoplastична композиція : патент України № 122946. МПК (2006) А61К 6/838 (2020.01) А61К 31/728 (2006.01) А61К 33/42 (2006.01) А61Р 19/00 А61Q 90/00 ; заявл. 24.05.2019 ; опубл. 25.11.2019. Бюл. № 22 ; опубл. 20.01.2021. Бюл. № 3.
3. Ларкіна С.О. Проект протоколу лікування локалізованого та генералізованого парадонтиту із застосуванням препаратів кальцій гідроксиапатиту та гіалуронової кислоти. Авторське право №103327. Реєстр. 23.03.2021.

РОЗДІЛ 3

ЕКСПЕРИМЕНТАЛЬНЕ ВІДТВОРЕННЯ ВПЛИВУ ГІАЛУРОНОВОЇ КИСЛОТЫ НА МОРФОЛОГІЮ ШКІРИ КРОЛІВ

До практики естетичної медицини давно увійшло ін'єкційне введення гіалуронової кислоти (ГК) у старіючій шкірі для відновлення її обсягу та покращення функціонування. Зважаючи на великий розмір молекули, місцеве застосування препаратів нативної ГК не завжди дозволяє їй проникати в глибокі шари дерми, де відбувається більшість процесів старіння шкіри [88, 128]. Одним з небагатьох способів досягти бажаного ефекту є збільшення концентрації нативної ГК у дермі за допомогою ін'єкції [148, 171].

У дослідженнях *in vitro* зазвичай вивчають вплив різних концентрацій ГК на культури фібробластів людини [68, 83, 84], але ці дослідження не можуть повністю відтворити умови живого організму, а головне вони не продовжуються досить довгий час (в експерименті 24-72 год), що недостатньо для синтезу сполучнотканинних волокон.

У зв'язку з вищевикладеним нами було проведено експериментальне моделювання впливу ГК різної концентрації на морфологію шкіри кролів протягом 2 місяців.

3.1. Морфологічна характеристика шкіри кролів контрольної групи

Шкіра кроля на розгинальній поверхні стегна та в міжлопатковій ділянці спини контрольної групи складається з епідермісу та власне шкіри чи дерми і за будовою відповідає тонкій шкірі. Епідерміс - зовнішній шар, представлений багат шаровим плоским ороговіючим на поверхні епітелієм, який відокремлений від дерми базальною мембраною.

Епідерміс тонкої шкіри порівняно з товстою шкірою містить менше шарів. Найнижчий базальний шар складається з одного виду, близьких формою до циліндричних, клітин, прилеглих до мембрани. Над базальним

шаром розташовується тонкий шар шипуватих клітин, що складається з клітин багатогранної форми. Зернистий шар виявляється у вигляді чіткої безперервної смуги, або у вигляді численних клітин, що містять гранули кератогіаліну. Роговий шар відносно тонкий, складається з клітин, що ороговіли, позбавлених ядер і містять білкову речовину - кератогіалін (Рис. 3.1).

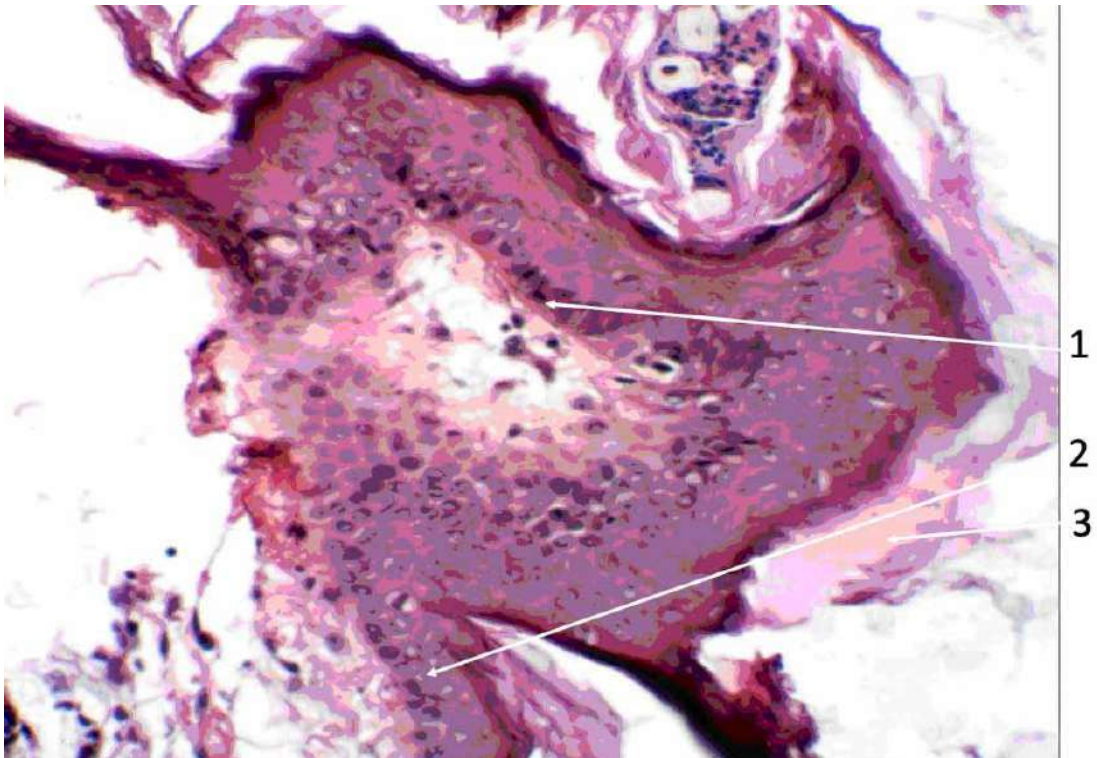


Рис. 3.1 Епітелій шкіри кроля контрольної групи.

Забарвлення гематоксиліном та еозином. Ок.10х, Об.20х.

- 1- базальний шар багат шарового плоского ороговіючого епітелію;
- 2 – шар шипуватих клітин;
- 3 – роговий шар.

Дерма утворена двома шарами сполучної тканини, які зливаються одна з одною. Зовнішній, сосочковий шар, тонший за внутрішній і складається з пухкої волокнистої сполучної тканини. Більша його частина утворена сполучнотканинними сосочками, які тягнуться в епідерміс.

Кількість фіброцитів у сосочковому шарі у полі зору становить 10-15 клітин (Рис. 3.2).

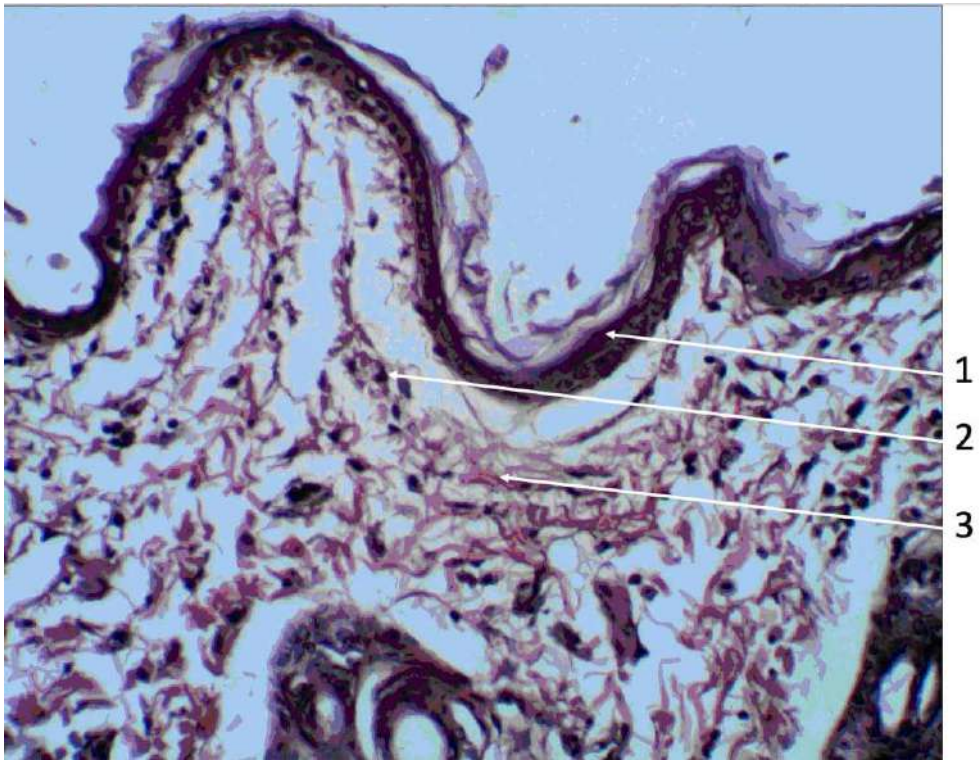


Рис. 3.2 Шкіра кроля контрольної групи.

Забарвлення гематоксиліном та еозином. Ок.10х, Об.10х.

1- епітелій; 2 -фібробласти;

3-колагенові волокна в сосочковому шарі дерми.

Внутрішній сітчастий шар складається з пучків щільної неоформленої сполучної тканини, що переплітаються одна з одною, утворюючи подібність до мережі (Рис. 3.3).

Еластичні волокна представлені мережею дуже тонких волокон в папілярному шарі і більш товстих в ретикулярному шарі.

Еластичні волокна утворюють мережі і сплетіння, заплітаючи волосяні фолікули, сальні залози, м'язи. У глибокому шарі шкіри знаходиться жирова клітковина, що складається з пухкої фіброзної строми, в петлях якої розташовані жирові клітини.

У дермі є також придатки шкіри – сальні, потові залози, волосяні фолікули. У клітинах кіркової речовини волосяного фолікула знаходяться гранули чорного пігменту меланіну.

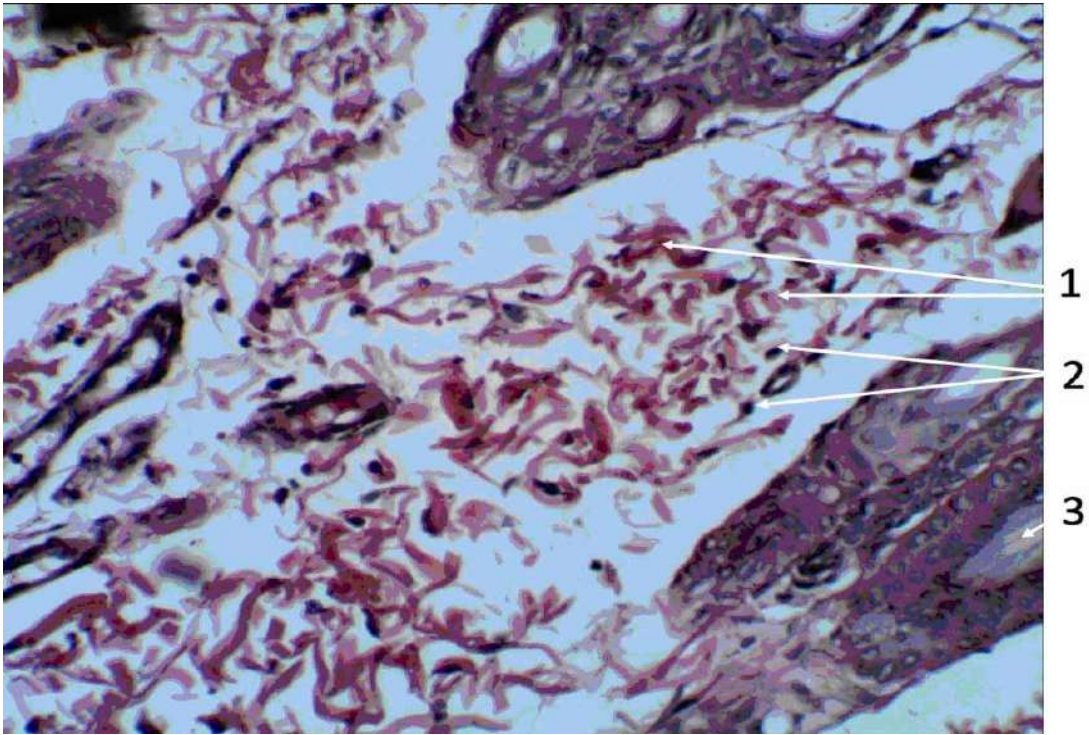


Рис. 3.3 Сітчастий шар дерми кролика контрольної групи.

Забарвлення гематоксиліном та еозином. Ок.10х, Об.10х.

1 – пучки щільної неоформленої сполучної тканини;
2 – фібробласти; 3 – волосяний фолікул.

Папілярний шар дерми багатий тонкостінними капілярами, в сітчастому шарі капілярів мало. На поверхні шкіри виявляються борозни і виступи різної глибини і висоти, утворені епітелієм (Рис. 3.4, 3.5).

Для подальшої роботи, з огляду на те, що метою дослідження є вивчення впливу гіалуронової кислоти на сполучну тканину шкіри, було прийнято рішення проводити порівняння гістологічних зрізів, пофарбованих за Ван-Гізоном.

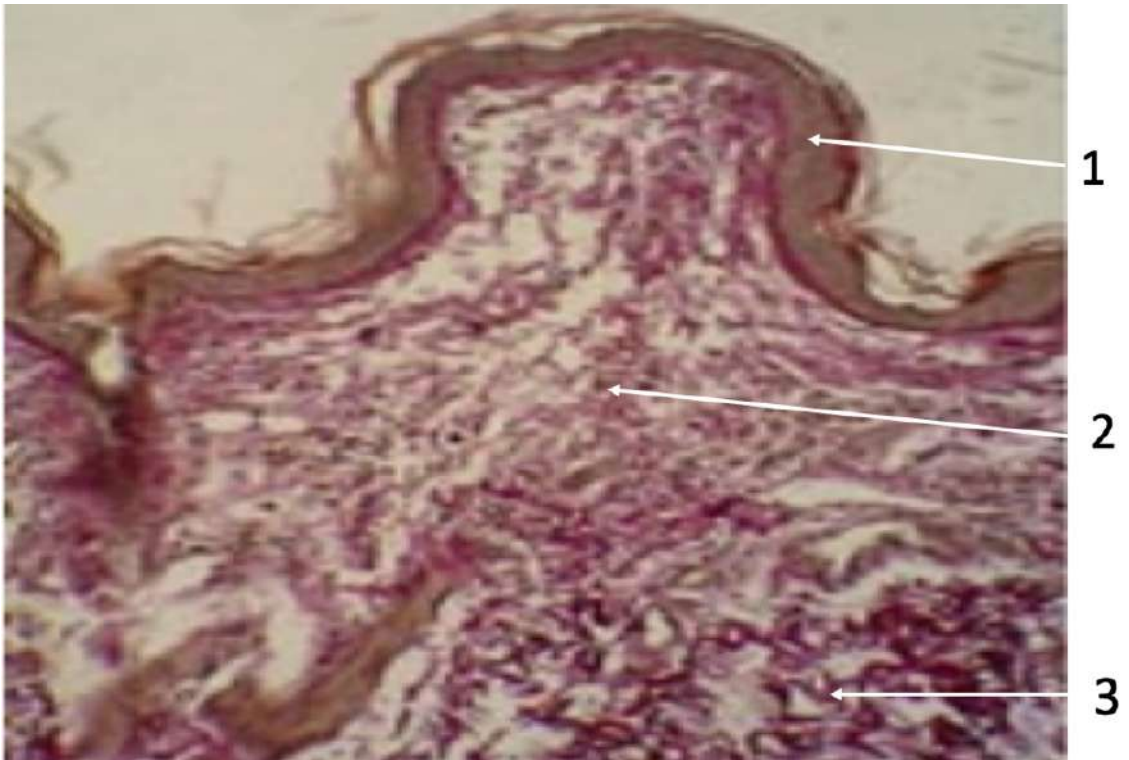


Рис. 3.4 Шкіра кроля контрольної групи.

Забарвлення за Ван Гізоном, Ок.10, Об.10х.

1-епітелій; 2 – сосочковий шар дерми;
3-сітчастий шар дерми.

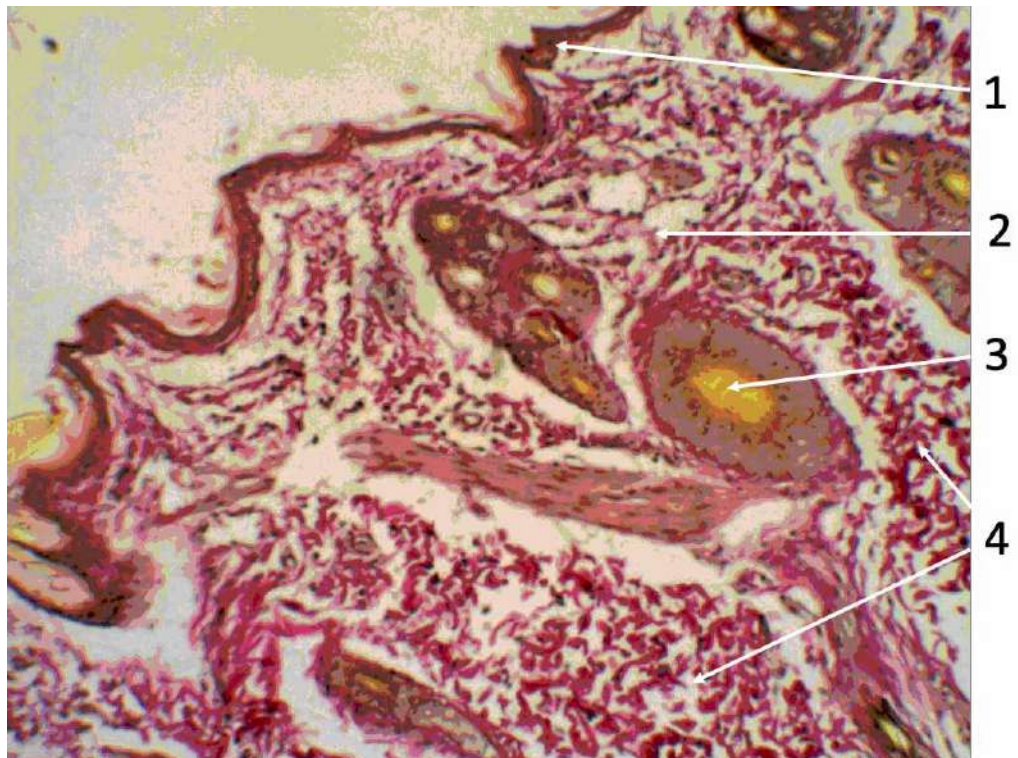


Рис. 3.5 Шкіра кролика контрольної групи.

Забарвлення за Ван Гізоном Ок.10х, Об.4х.

1- епітелій; 2-сосочковий шар дерми;
3 -волосяний фолікул; 4 – сітчастий шар дерми.

3.2. Морфологічна характеристика шкіри кролів через 2 тижні після введення розчинів гіалуронової кислоти різної концентрації

Введення 1,4% розчинів ГК з манітолом супроводжується згладжуванням складок шкіри на поверхні. Епітелій звичайної будови.

У сосочковому шарі волокнисті структури потовщені, збільшено їх кількість, розташовуються компактніше, ніж у кролів контрольної групи. У сітчастому шарі також збільшено кількість волокон та його товщина. Місцями волокна зливаються, утворюючи, середовища хаотичних окремих волокон, що розташовуються, щільні ділянки (Рис 3.6).

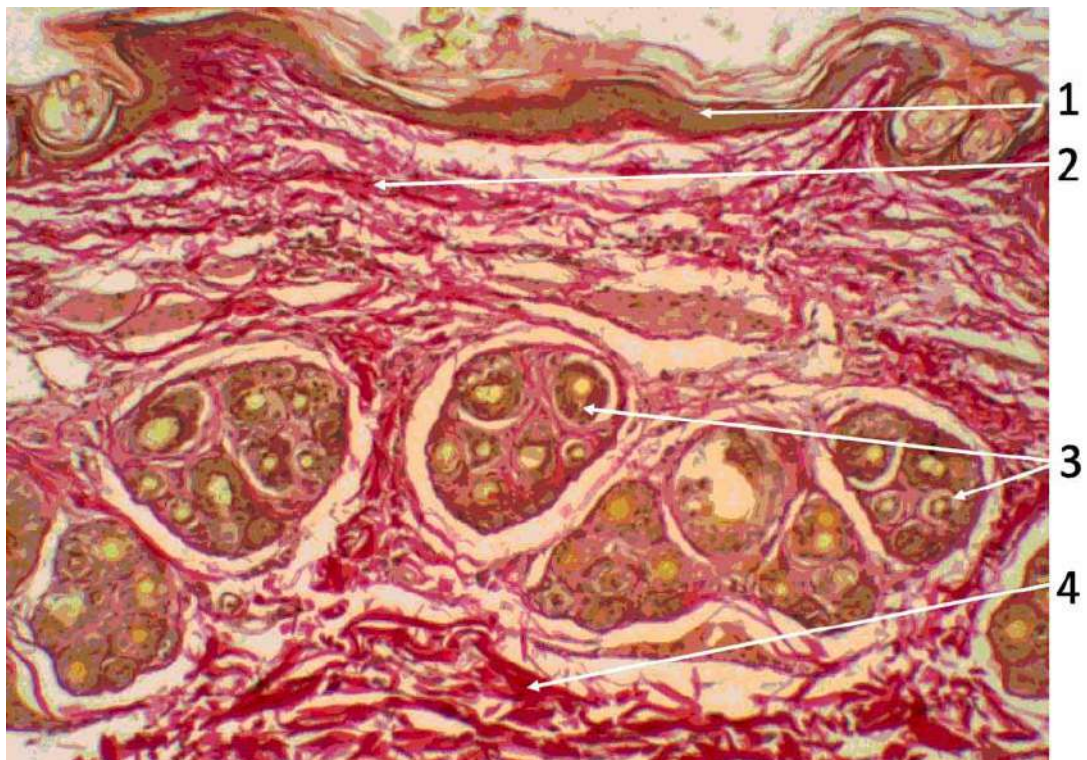


Рис. 3.6 Шкіра кролика через 2 тижні після введення 1,4% ГК.

Забарвлення по Ван Гізоном, Ок.10, Об.10х.

1- епітелій; 2 – потовщені пучки колагенових волокон у сосочковому шарі дерми; 3 – придатки шкіри;
4 – потовщені пучки колагенових волокон у сітчастому шарі дерми.

Після введення 2% розчину ГК з манітолом, епітелій шкіри нерівномірно витончений, складки, утворені епітелієм, невисокі.

У сосочковому шарі визначається ділянка, в якій потовщені сполучні волокна розташовуються компактно, з незначними проміжками, а місцями без них. У сітчастому шарі кількість волокон збільшено, розташовуються безладно як потовщених тяжів (Рис 3.7).

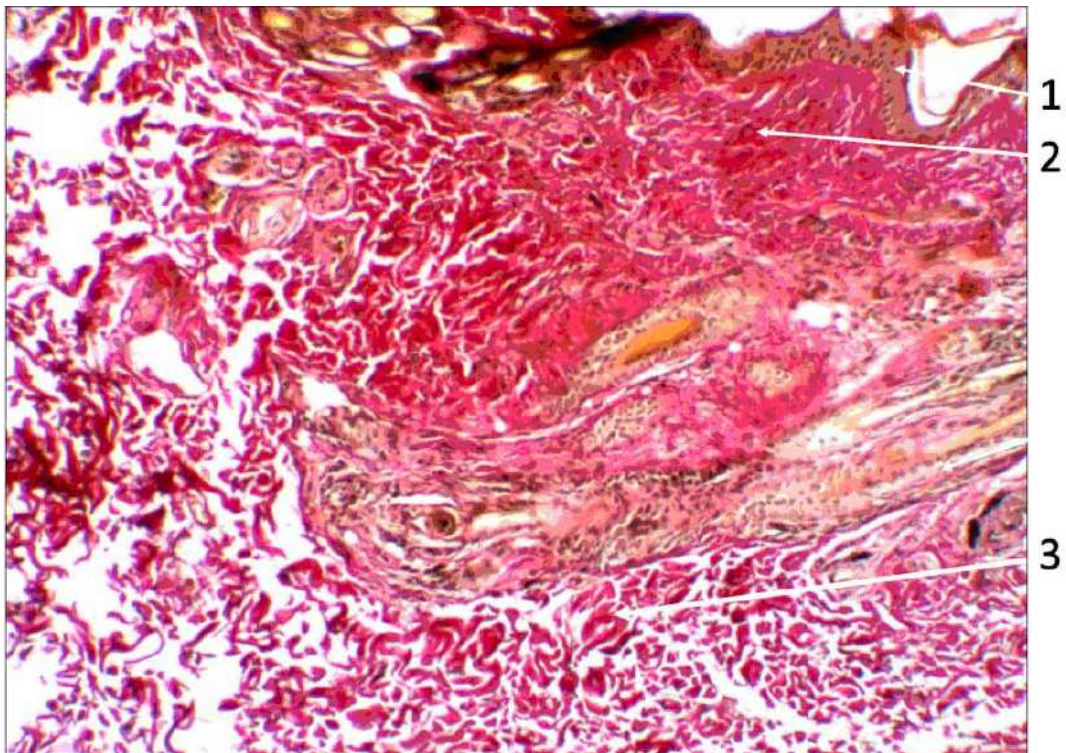


Рис 3.7 Шкіра кроля через 2 тижні після введення 2% ГК.

Забарвлення за Ван Гізоном. Ок.10х, Об.10х.

1- епітелій; 2 – ділянка компактно розташованих колагенових волокон у сосочковому шарі дерми;
3 – потовщені, хаотично розташовані колагенові волокна у сітчастому шарі дерми.

Після введення 3% розчину ГК з манітолом через 2 тижні в сосочковому шарі дерми, розташованому безпосередньо під епітелієм, кількість сполучнотканинних волокон та їх товщина збільшені.

Волокна розташовуються хаотично, але з-поміж них визначаються різних розмірів проміжки. У нижній частині сосочкового шару і, частково, у сітчастому, волокна значно потовщені, розташовується компактно, без проміжків, формуючи вогнище з волокнистої сполучної тканини (Рис. 3.8). Поверхня шкіри у цій ділянці згладжена. У сітчастому шарі кількість волокон значно збільшено, вони потовщені, розташовується безладно. В окремих ділянках у вигляді тяжів оточують групи жирових клітин (Рис. 3.9).

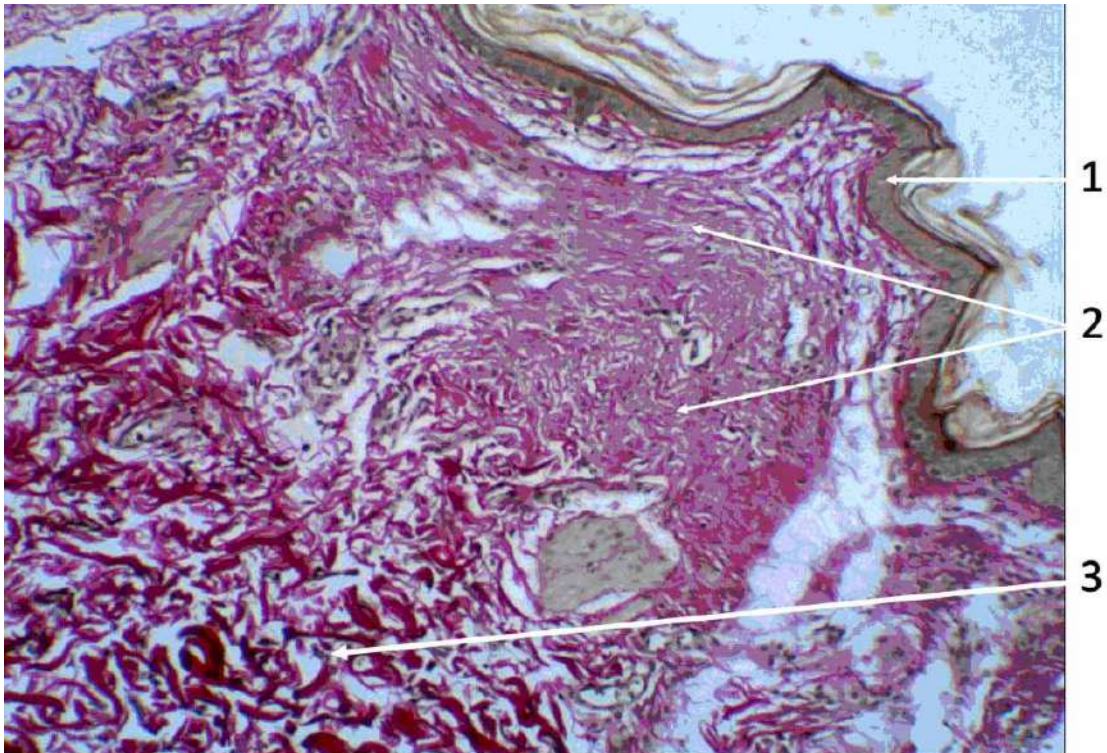


Рис. 3.8 Шкіра кроля через 2 тижні після введення 3% ГК.

Забарвлення за Ван Гізоном. Ок.10х, Об.10х.

1- епітелій; 2 – осередкове збільшення кількості колагенових волокон у сосочковому шарі дерми; 3-сітчастий шар дерми.

Через 2 тижні після введення 4% розчину ГК у шкіру кролів кількість фібробластів у сосочковому шарі дерми у полі зору збільшилася порівняно з контрольним зразком.

Після введення 4% розчину ГК з манітолом через 2 тижні визначаються потовщені сполучнотканинні волокна в сосочковому шарі шкіри, що розташовуються паралельно до епітелію.

Борозни та звивини на поверхні шкіри значно згладжені (Рис. 3.10).

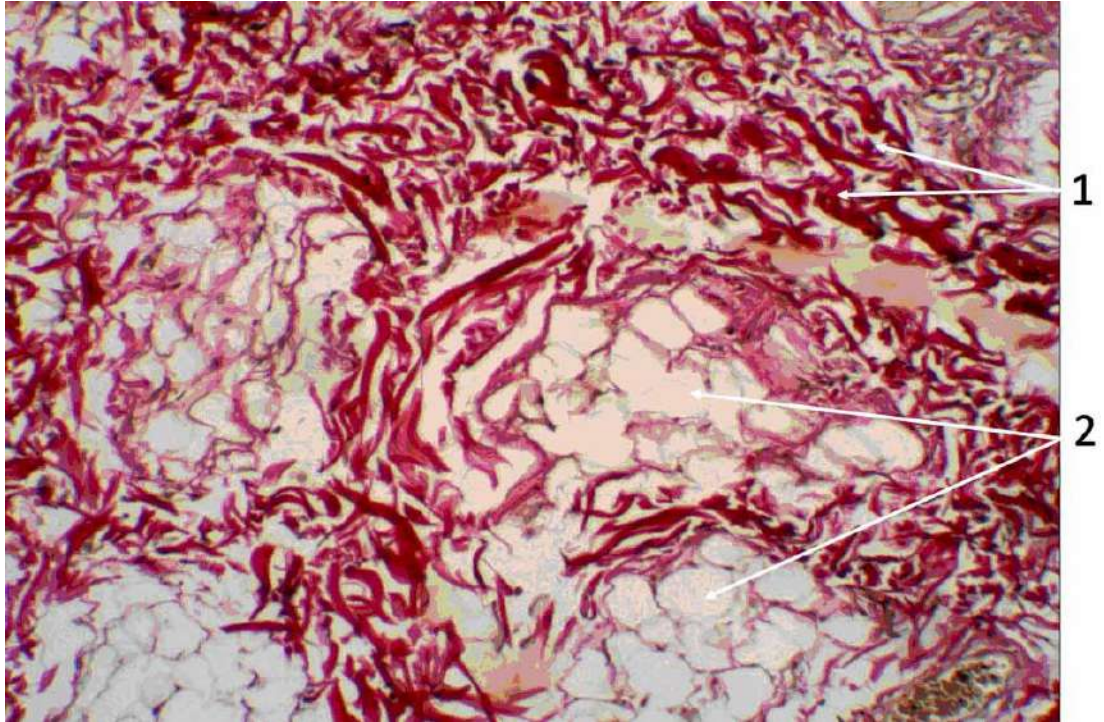


Рис. 3.9 Сітчастий шар дерми кроля через 2 тижні після введення 3% ГК.

Забарвлення за Ван Гізоном. Ок.10х, Об.10х.

1 – потовщені, хаотично розташовані колагенові волокна у сітчастому шарі дерми; 2 – жирові клітини.

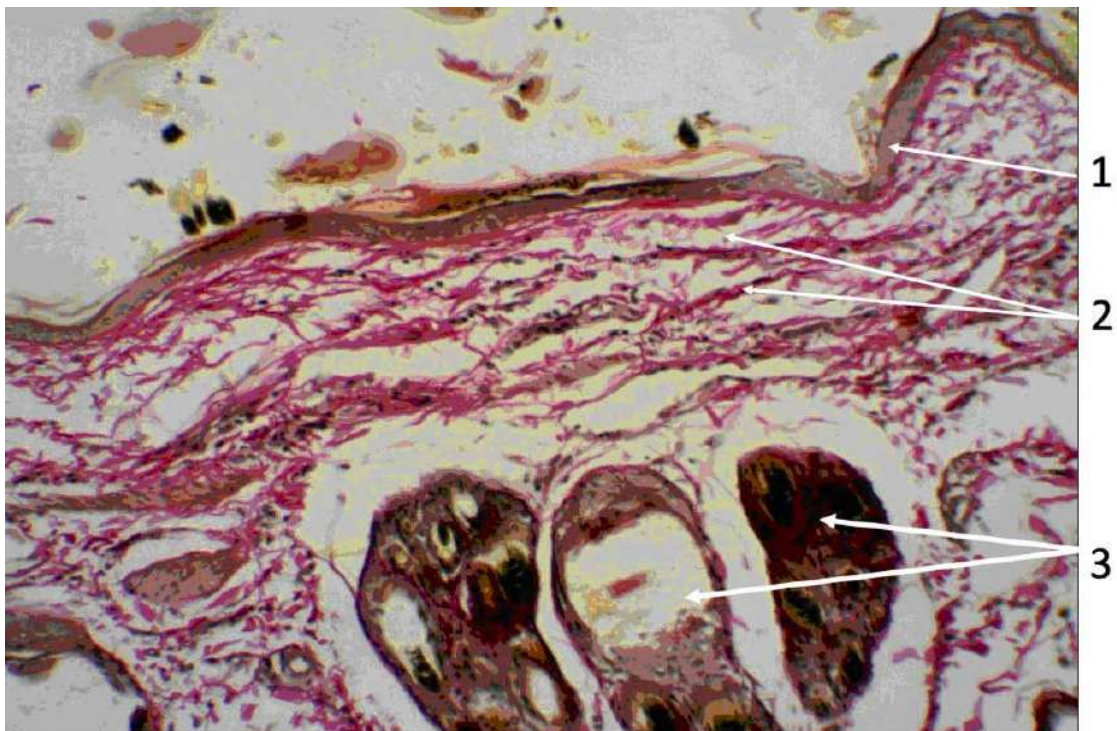


Рис. 3.10 Сосочковий шар дерми кроля через 2 тижні після введення 4% ГК.

Забарвлення за Ван Гізоном. Ок.10х, Об.10х.

1- епітелій; 2 – потовщені пучки колагенових волокон у сосочковому шарі дерми; 3 – придатки шкіри.

Між волокнами розташовуються фібробласти, їхня кількість збільшена до 40-50 клітин у порівнянні з інтактними кролями (Рис. 3.11).

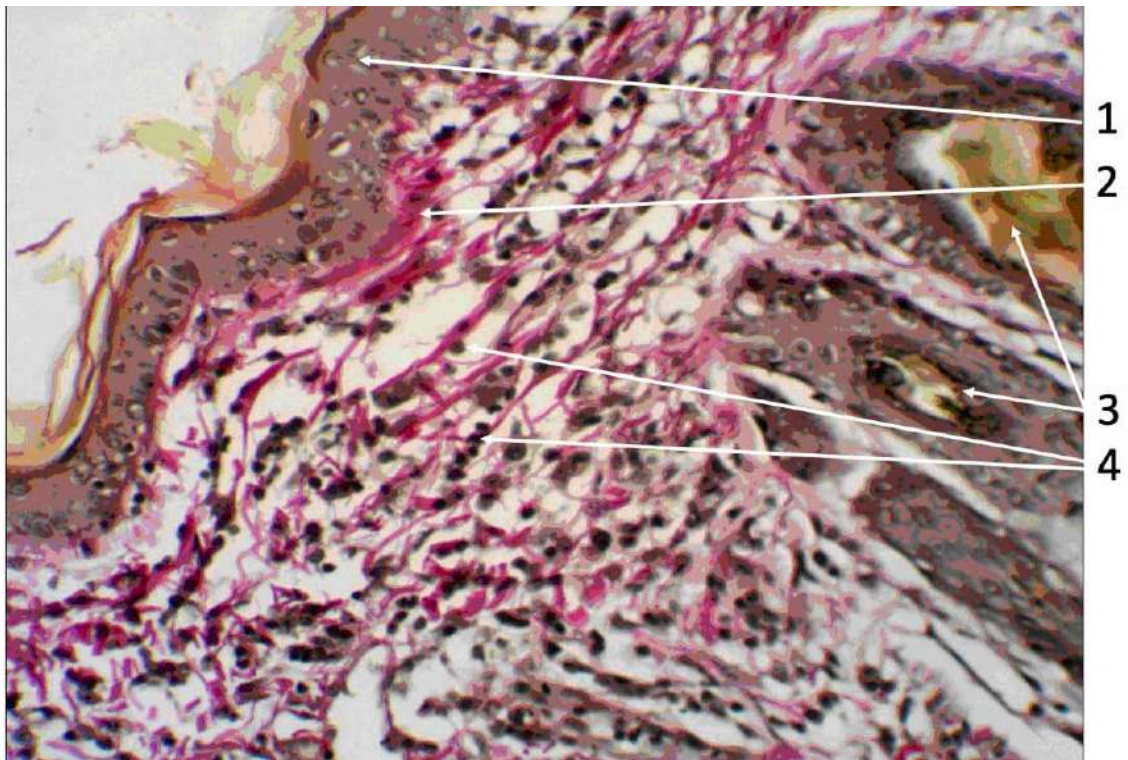


Рис. 3.11 Збільшена кількість фібробластів у сосочковому шарі шкіри кроля через 2 тижні після введення 4% ГК.

Забарвлення за Ван Гізоном. Ок.10х, Об.20х.

1- епітелій; 2 – колагенові волокна в сосочковому шарі дерми; 3 – придатки шкіри; 4 – фібробласти між колагеновими волокнами в сосочковому шарі дерми.

У сітчастому шарі кількість волокон також збільшено, розташовуються безладно, оточуючи придатки шкіри. Місцями у вигляді тяжів проникають у глибокі шари шкіри (Рис. 3.12).

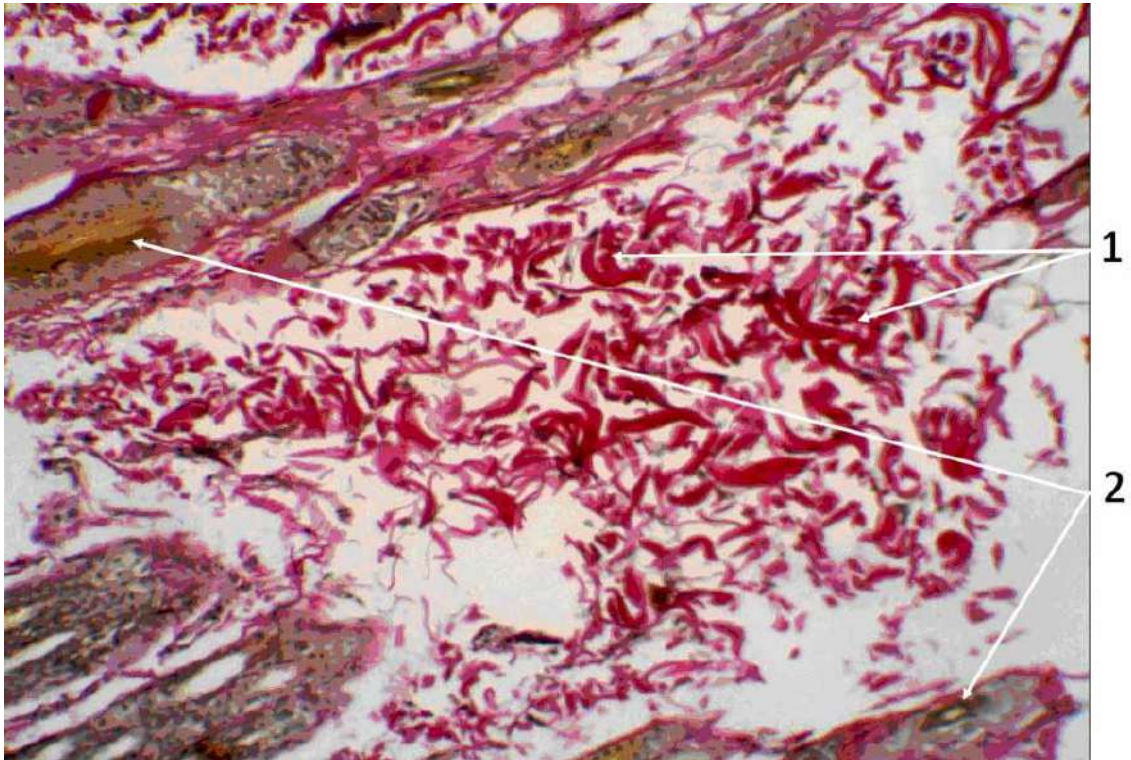


Рис. 3.12 Сітчастий шар дерми кроля через 2 тижні після введення 4% ГК.

Забарвлення за Ван Гізоном. Ок.10х, Об.10х.

1 - колагенові волокна в сітчастому шарі дерми;
2 – придатки шкіри.

При аналізі реакції різних шарів дерми на введення ГК через 2 тижні встановлено, що мінімальні концентрації препарату мають помірно виражену стимулюючу дію на колагеногенез у ділянці ін'єкції.

У той самий час при застосуванні 2% ГК протекторний ефект виявився більш вираженим. Залежність ефекту від концентрації препарату виявилася нелінійною, причому через 2 тижні збільшення концентрації ГК до 4% виявилось менш ефективним за впливом на сполучну тканину дерми ніж 2% та 3%. При застосуванні 1,4% та 2% ГК кислоти зміни більше виражені у сосочковому шарі. При застосуванні 3% та 4% ГК зміни були виражені у всіх шарах дерми.

3.3. Морфологічна характеристика шкіри експериментальних тварин через 1 місяць після введення гіалуронової кислоти різної концентрації

Після введення 1,4% розчину ГК через 1 місяць – епітелій звичайної будови. Кількість сосочків та їх висота зменшено порівняно зі шкірою кролів контрольної групи. Сполучнотканинні волокна як у сосочковому, так і в сітчастому шарі потовщені, розташовуються компактно, формуючи вогнища щільної волокнистої сполучної тканини. У таких ділянках між волокнами немає проміжків. Межа між сосочковим та сітчастим шаром не визначається (Рис.3.13).

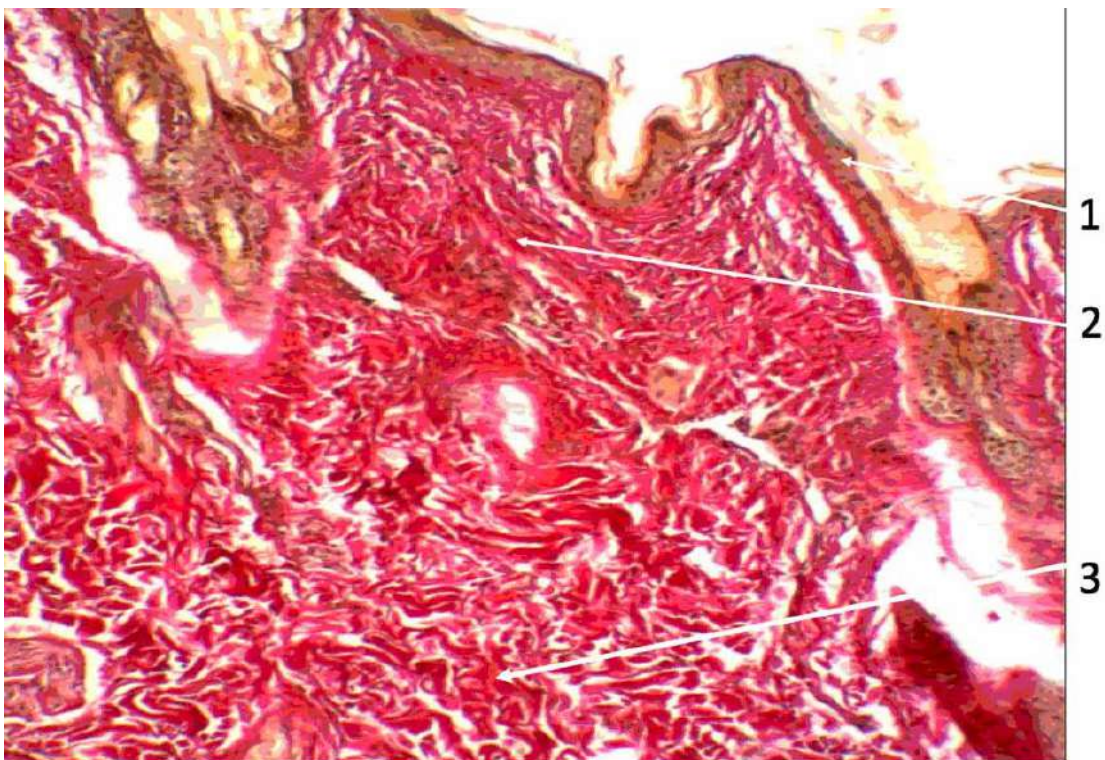


Рис. 3.13 Шкіра кроля через 1 місяць після введення 1,4% ГК.

Забарвлення за Ван Гізоном. Ок.10х, Об.10х.

1- епітелій; 2 – вогнище волокнистої сполучної тканини в сосочковому шарі дерми; 3 – потовщені колагенові волокна у сітчастому шарі дерми.

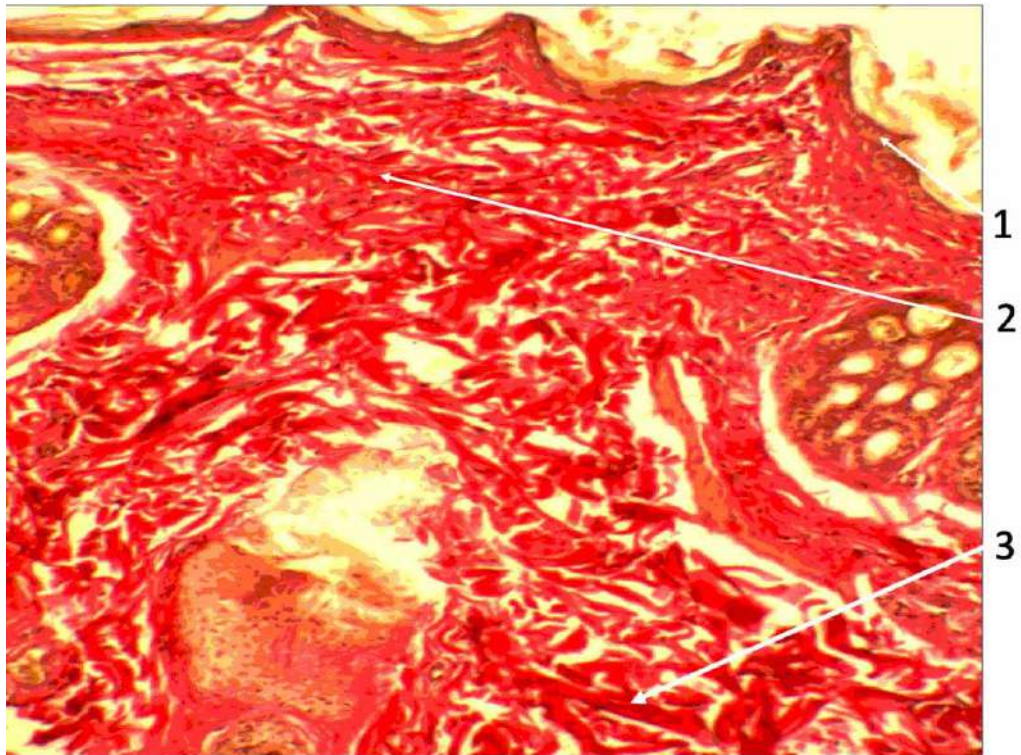


Рис. 3.14 Шкіра кроля через 1 місяць після введення 2% ГК.

Забарвлення за Ван Гізоном. Ок.10х, Об.10х.

1- епітелій;

2 – компактно розташовані колагенові волокна в сосочковому шарі дерми;

3 – значно потовщені колагенові волокна сітчастого шару дерми.

У шкірі кроля через 1 місяць після введення 2% розчину ГК, колагенові волокна в сосочковому шарі розташовуються впорядковано, у вигляді значно потовщених, подовжених пучків, між якими визначаються невеликі проміжки, а місцями пучки зливаються, формуючи вогнища компактно розташованих волокон.

У сітчастому шарі пучки волокон коротші, значно потовщені, розташовуються хаотично. Межа між шарами дерми слабо виражена. Борозни та звивини, у порівнянні зі шкірою кролів контрольної групи, згладжені (Рис. 3.14).

Після введення 3% розчину UR через 1 місяць складки на поверхні шкіри невисокі, згладжені. У сосочковому шарі дерми кількість сполучнотканинних волокон збільшено, розташовуються впорядковано вздовж епітелію у вигляді подовжених тяжів.

У сітчастому шарі кількість волокон також збільшено, вони є хаотично у вигляді значно потовщених тяжів (Рис. 3.15).

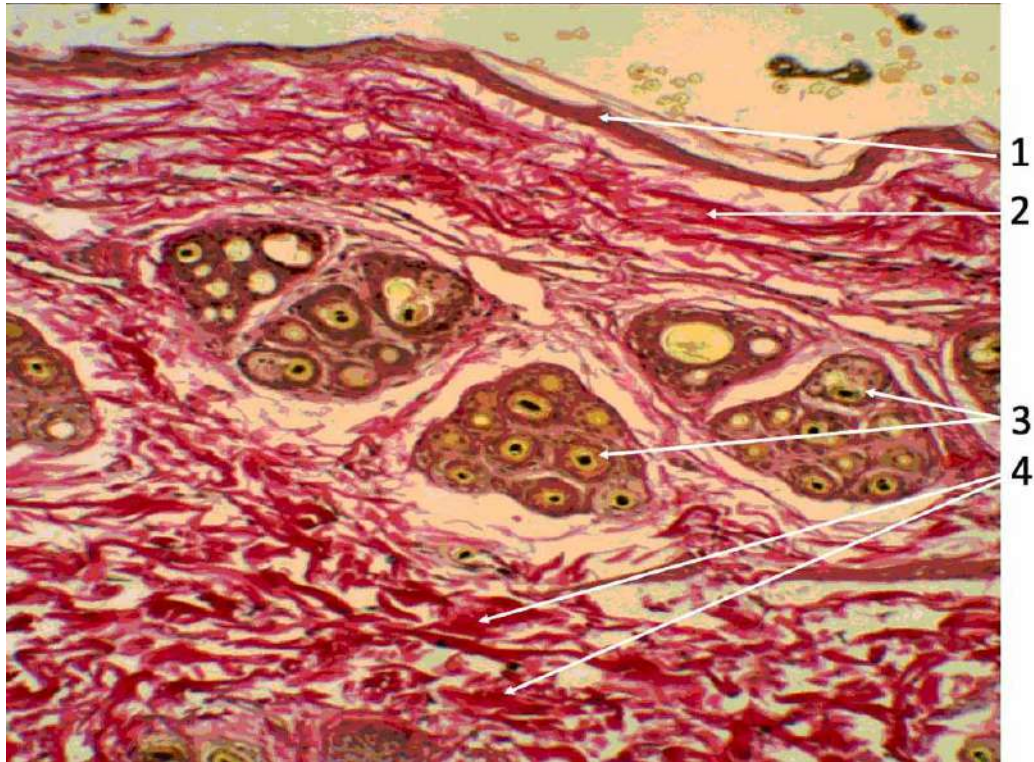


Рис. 3.15 Шкіра кроля через 1 місяць після введення 3% розчину ГК.

Забарвлення за Ван Гізоном. Ок.10х, Об.10х.

1 - епітелій; 2 – потовщені пучки колагенових волокон у сосочковому шарі дерми; 3 – придатки шкіри;
4 – потовщені пучки колагенових волокон у сітчастому шарі дерми.

Через 1 місяць після введення 4% розчину ГК з манітолом кількість сосочків зменшено, вони невеликі величини порівняно зі шкірою кролів контрольної групи.

Кількість сполучнотканинних волокон як у сосочковому, так і в сітчастому шарі збільшено. У сітчастому шарі пучки волокон значно потовщені, розташовуються безладно з невеликими проміжками між ними. Межа між шарами виражена нечітко (Рис. 3.16).

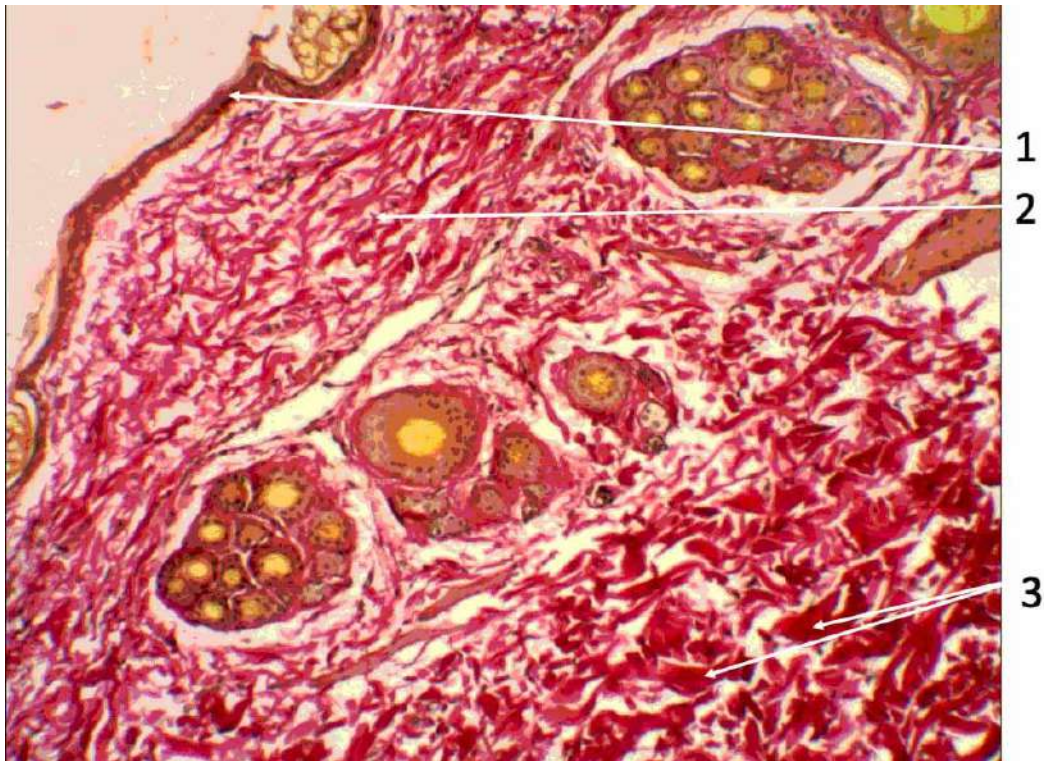


Рис. 3.16 Шкіра кроля через 1 місяць після введення 4% ГК.
Забарвлення за Ван Гізон. Ок.10х, Об.10х.

1 – епітелій; 2 – колагенові волокна в сосочковому шарі дерми;
3 - значно потовщені колагенові волокна у сітчастому шарі дерми.

Таким чином, через місяць після введення 1-2% концентрації ГК спостерігалася більш виражена активуюча дія на колагенові волокна, ніж після введення 3-4% концентрації ГК.

3.4. Морфологічна характеристика шкіри експериментальних тварин через 2 місяці після введення гіалуронової кислоти різної концентрації

Через 2 місяці після введення 1,4% розчину ГК з манітолом у сосочковому та сітчастому шарах збільшено кількість сполучнотканинних волокон. Розташовуються хаотично.

Під епітелієм і навколо волосяних цибулин волокна зливаються утворюючи осередки сполучної тканини.

Межа між сосочковим та сітчастим шарами виражена нечітко (Рис. 3.17).

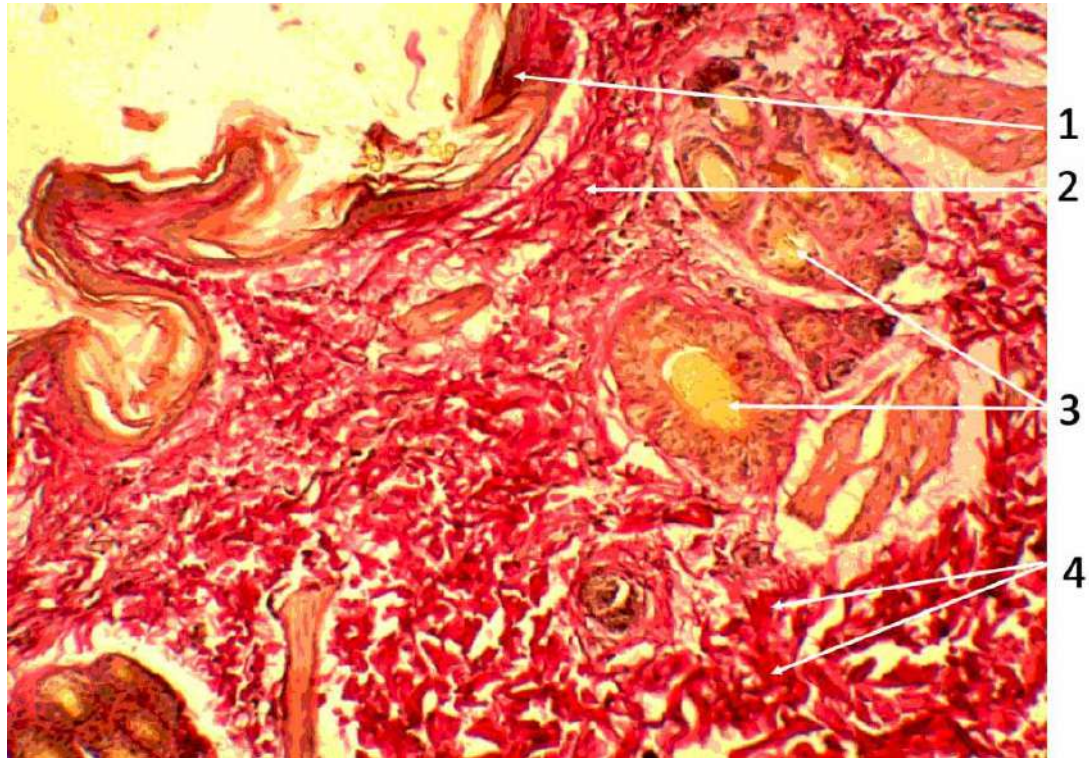


Рис. 3.17 Шкіра кроля через 2 місяці після введення 1,4% ГК.

Забарвлення за Ван Гізоном. Ок.10х, Об.10х.

- 1- епітелій; 2-колагенові волокна в сосочковому шарі дерми; 3 – придатки шкіри; 4 – потовщені колагенові волокна у сітчастому шарі дерми.

Після введення 2% розчину ГК через 2 місяці поверхня шкіри звичайної будови епітелій у вигляді тонкої смужки. Під ним у сосочковому шарі і, частково, у сітчастому, кількість колагенових волокон значно збільшено.

Пучки волокон зливаються, формуючи осередок волокнистої сполучної тканини. Поверхня шкіри над цими ділянками згладжена (Рис. 3.18).

Через 2 місяці після введення 3% розчину ГК у поєднанні з манітолом епітелій звичайної будови. Сосочки на поверхні шкіри значно згладжені.

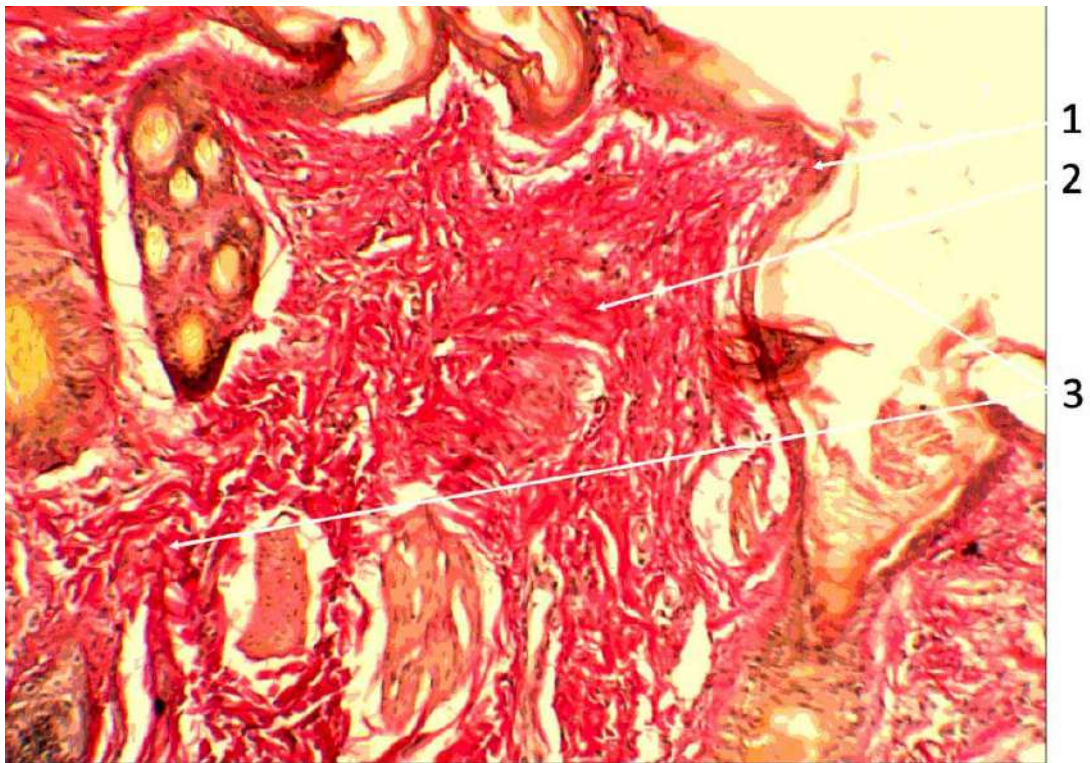


Рис. 3.18 Шкіра кроля через 2 місяці після введення 2% ГК.

Забарвлення за Ван Гізоном. Ок.10х, Об.10х.

1 – епітелій; 2 – осередок волокнистої сполучної тканини в сосочковому шарі дерми; 3 – потовщені пучки колагенових волокон у сітчастому шарі дерми.

Під епітелієм у сосочковому шарі і, частково, у сітчастому шарі визначається осередкове розростання сполучної тканини. Пучки волокон розташовуються впорядковано, місцями зливаються між собою.

У таких ділянках проміжки між волокнами відсутні. Між пучками волокон розташовуються у невеликій кількості фіброцити. У сітчастому шарі кількість волокон порівняно з контрольною групою збільшено.

Пучки потовщені, розташовуються хаотично, подекуди зливаються, утворюючи невеликі ділянки компактно розташованих волокон. Межа між шарами не виражена (Рис. 3.19).

Після введення 4% розчину ГК через 2 місяці у шкірі кролів розвиваються суттєві зміни. Кількість волокон як у сосочковому, так і сітчастому шарах значно збільшено. У сосочковому шарі сполучнотканинні волокна розташовуються впорядковано, місцями зливаються, утворюючи

осередки волокнистої сполучної тканини. Переважно такі зміни розвиваються під епітелієм.

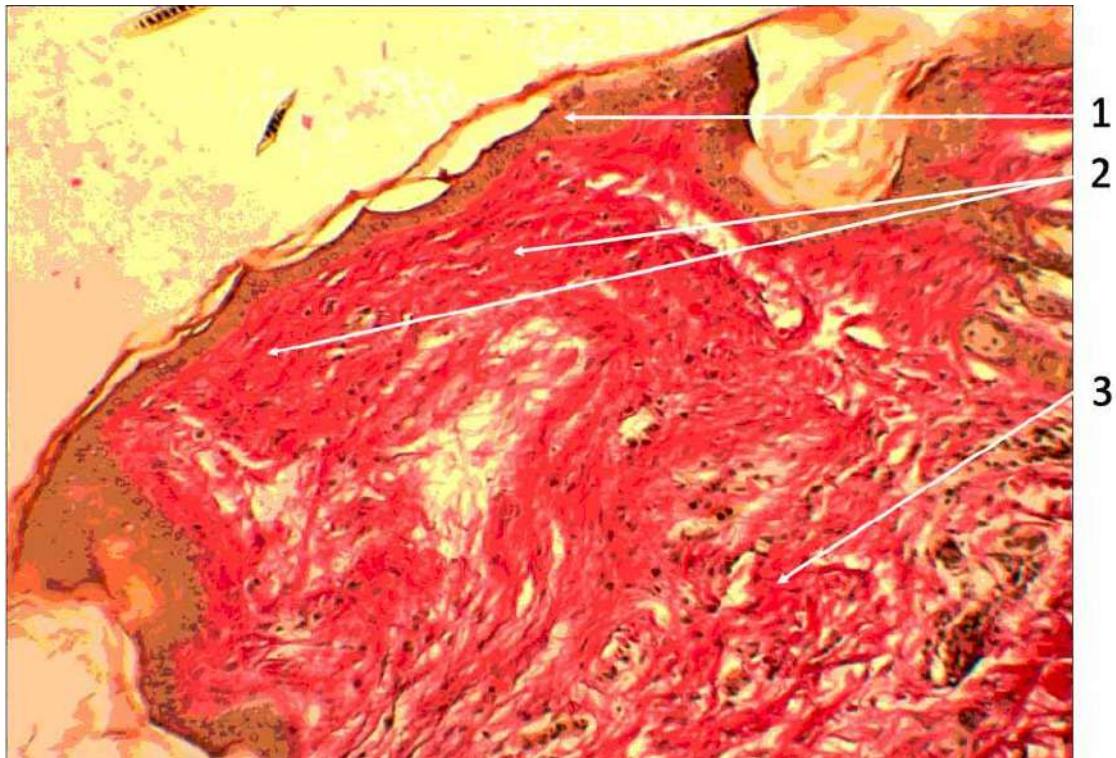


Рис. 3.19 Шкіра кроля через 2 місяці після введення 3% ГК.

Забарвлення за Ван Гізоном. Ок.10х, Об.10х.

1 – епітелій; 2 – осередкове розростання сполучної тканини в сосочковому шарі дерми; 3 – потовщені колагенові волокна у сітчастому шарі дерми.

У сітчастому шарі потовщені короткі волокна розташовуються хаотично, їхня кількість, порівняно з тваринами контрольної групи, значно більша. Межа між шарами виражена нечітко (Рис. 3.20).

На всіх гістологічних препаратах кількість сполучнотканинних волокон через 2 місяці після введення як у сосочковому, так і в сітчастому шарі збільшено порівняно з контрольним препаратом. У сітчастому шарі пучки волокон потовщені переважно.

У проведеній роботі видиме утворення сполучнотканинних волокон дерми кролів збільшувалося з підвищенням концентрації ГК через 2 місяці після введення, що може свідчити про пролонгований ефект висококонцентрованих препаратів незшитої гіалуринової кислоти.

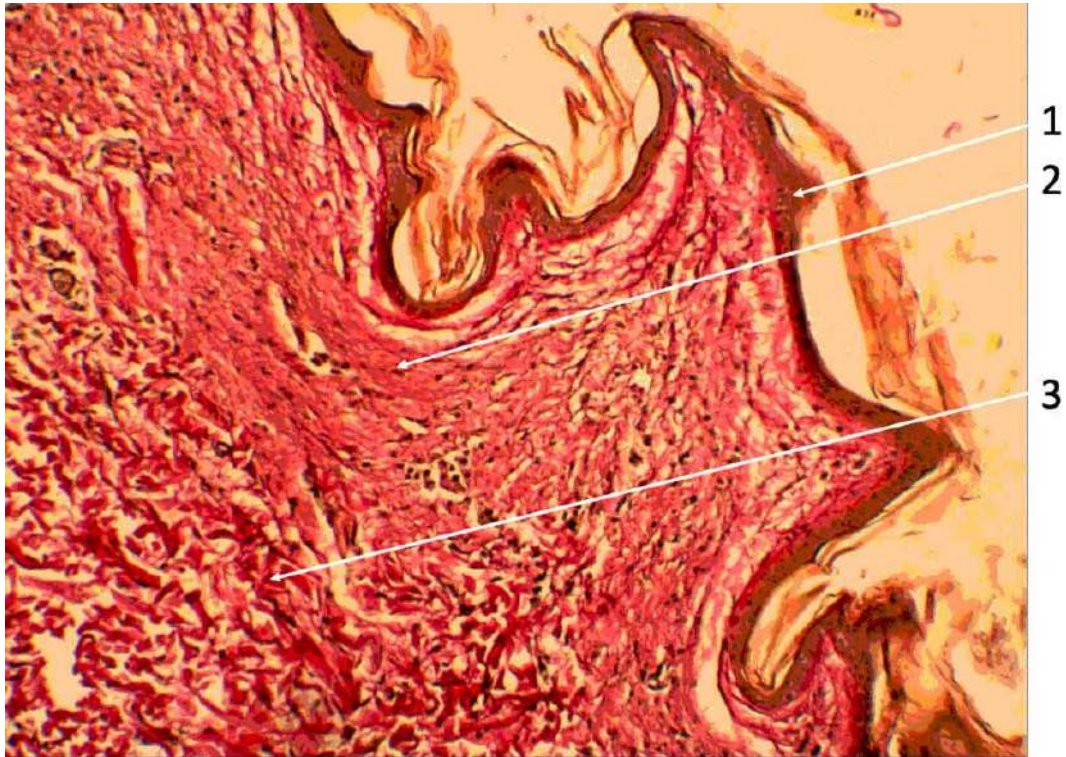


Рис. 3.20 Шкіра кроля через 2 місяці після введення 4% ГК.

Забарвлення за Ван Гізоном. Ок.10х, Об.10х.

- 1- епітелій; 2 – осередок волокнистої сполучної тканини в сосочковому шарі дерми; 3 – потовщені колагенові волокна в сітчастому шарі дерми.

У проведений роботі видиме утворення сполучнотканинних волокон дерми кролів збільшувалося з підвищенням концентрації ГК через 2 місяці після введення, що може свідчити про пролонгований ефект висококонцентрованих препаратів незшитої гіалуронової кислоти.

Також отримані дані дозволяють припустити зв'язок між концентрацією ГК і часом прояву максимально виражених морфологічних змін шкіри - чим вона вище, тим більш віддалені терміни відзначається ревіталізуючий ефект. Ймовірно, стимулююча дія ДК виявляється при досягненні в тканинах її оптимальної фізіологічної концентрації (Рис. 3.21).

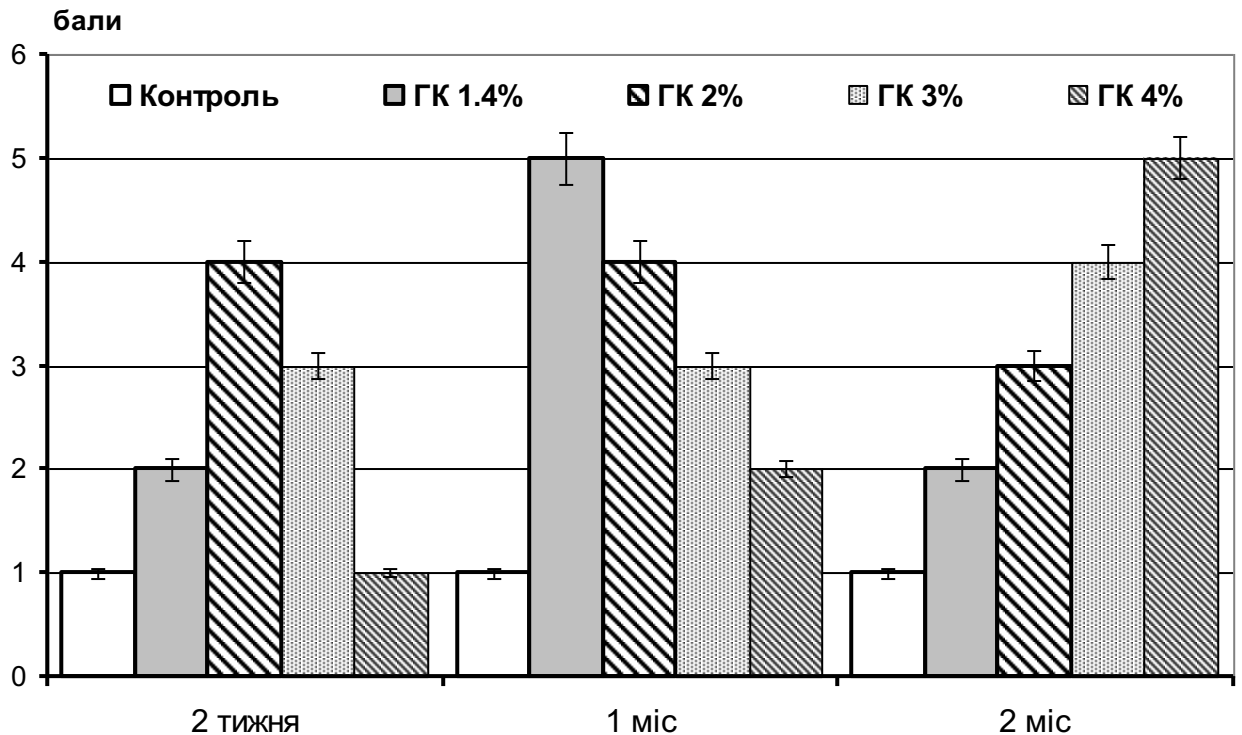


Рис. 3.21 Оцінка змін сполучнотканинних волокон дерми кролів при введенні різних концентрацій розчину ГК у досліджувані терміни

3.5. Вплив гіалуронової кислоти на протизапальні та антиоксидантні властивості препаратів

Обличчя є однією з найскладніших ділянок людського тіла, де старіння відбувається у всіх залучених структурах, але початок і швидкість вікових змін різняться у кожній конкретній структурі між різними людьми й між різними етнічними групами [120].

Тканини обличчя складаються з 3-9 окремих шарів, і кожен шар складається з певних структур, які по-різному впливають на вигляд старіючої особи. Тому для досягнення безпечних, природних та тривалих ефектів при корекції шкіри обличчя необхідно враховувати складну взаємодію між кістками, зв'язками, м'язами, поверхневим та глибоким шарами дерми, тощо.

Показано, що викликана віком зміна об'єму м'яких тканин обличчя піддається в даний час корекції. Сьогодні доступні різні філери-наповнювачі на основі гіалуронової кислоти, гідроксиапатиту кальцію та деякі інші

біосумісні препарати з різними механічними властивостями, що допускають внутрішньошкірні, підшкірні та надокісткові ін'єкції [87, 90, 127, 155, 178].

Однак при цьому слід враховувати чужорідність для організму-реципієнта більшості філерів, які вводяться для заповнення об'єму шкіри та ініціації колагенстимулюючої дії на м'які тканини. У зв'язку з цим цілком логічними є наші уявлення, які відповідають даним літератури, про можливе прозапальне та інші ймовірні альтеруючі ефекти при введенні філерів в організм. Таким чином, ми провели серію експериментальних досліджень, метою яких було з'ясування протизапальних та антиоксидантних властивостей препаратів, що містять гіалуронову кислоту та кальцію гідроксиапатит.

Введення всіх досліджуваних препаратів спричинило суттєве зростання концентрації МДА. Концентрація цього маркера ліпопероксидації після одноразового введення кальцію гідроксиапатиту та стабілізованої 2.0% ГК дорівнювала $3,01 \pm 0,12$ ммоль/кг, що виявилось на 58.4% більше аналогічного значення в шкірі щурів при контрольних вимірюваннях ($P < 0.01$, табл. 3.1).

Величина досліджуваного показника після двомісячного введення кальцію гідроксиапатиту перевищувала відповідний контрольний показник на 63.2% ($P < 0.001$). Після введення нестабілізованої 4.0% ГК самостійно та сумісно з розчином кальцію гідроксиапатиту концентрація МДА становила, відповідно, $(2,09 \pm 0,15)$ ммоль/кг та $2,18 \pm 0,13$ ммоль/кг, що розрізнялося з контрольним показником на 10,0% і на 14,7% (в обох випадках $P > 0.05$).

Після двомісячного введення кальцію гідроксиапатиту і стабілізованої 2.6% ГК концентрація МДА перевищила аналогічний показник в контрольній серії дослідів на 75,8% ($P < 0.001$).

Вплив препаратів кальцію та гіалуронової кислоти на вміст МДА та активність кислої фосфатази у шкірі щурів через 2 місяці після застосування досліджуваних препаратів

№	Групи щурів	Вміст в шкірі щурів після 2-місячного введення досліджуваних препаратів	
		Концентрація МДА, ммоль/кг	Активність кислої фосфатази, мк-кат/кг
1.	Контроль. Введення NaCl, n=6	1,90±0,10	12,69±1,0
2.	Введення кальцію гідроксиapatиту + стабілізованої 2.0% ГК, n=10	3,01±0,12**	15,34±1,0
3.	Введення кальцію гідроксиapatиту + NaCl, n=10	3,10±0,24***	19,34±1,33**
4.	Введення кальцію гідроксиapatиту + нестабілізованої 4.0% ГК, n=10	2,09±0,15	11,09±0,86
5.	Введення нестабілізованої 4.0% ГК, n=10	2,18±0,13	11,61±0,96
6.	Введення кальцію гідроксиapatиту + стабілізованої 2.6% ГК, n=10	3,34±0,21***	13,60±0,78

Примітки: ** - $P < 0.01$, *** - $P < 0.001$ – суттєві розбіжності досліджуваного показника порівняно з таким в контрольній групі тварин (статистичний критерій - Kruscal-Wallis).

Активність кислої фосфатази, яка є показником цілісності мембран, оскільки знаходиться в лізосомах, після введення кальцію гідроксиapatиту та

стабілізованої 2.0% ГК дорівнювала ($15,34 \pm 1,0$) мк-кат/кг, що виявилось співставним з таким значенням в шкірі щурів при контрольних вимірюваннях ($P > 0.05$). Величина досліджуваного показника після двомісячного введення кальцію гідроксиапатиту перевищувала відповідний контрольний показник на 52.4% ($P < 0.01$).

Після введення нестабілізованої 4.0% ГК самостійно та сумісно з розчином кальцію гідроксиапатиту активність кислої фосфатази дорівнювала, відповідно, ($11,09 \pm 0,86$) мк-кат/кг та ($11,61 \pm 0,96$) мк-кат/кг, що розрізнялося з контрольним показником на 12,6% і на 8,5% (в обох випадках $P > 0.05$). Через 2 місяці після введення кальцію гідроксиапатиту і стабілізованої 2.6% ГК активність кислої фосфатази перевищила аналогічний показник в контрольній серії дослідів на 7,2%, що виявилось несуттєвим при статистичній обробці ($P > 0.05$, табл. 3.1).

Активність нейтрофільної еластази, яка спричиняє процеси деструкції еластичних волокон, після введення кальцію гідроксиапатиту та стабілізованої 2.0% ГК дорівнювала ($16,18 \pm 1,13$) мк-кат/кг, що виявилось на 34.8% більше аналогічного значення в шкірі щурів при контрольних вимірюваннях ($P < 0.01$, табл. 3.2).

Величина досліджуваного показника після двомісячного введення кальцію гідроксиапатиту розрізнялася з відповідним контрольним показником на 1.3% ($P > 0.05$). Після введення нестабілізованої 4.0% ГК самостійно та сумісно з розчином кальцію гідроксиапатиту активність еластази становила, відповідно, ($12,16 \pm 0,97$) мк-кат/кг та ($13,01 \pm 0,97$) мк-кат/кг, що розрізнялося з контрольним показником на 1,3% і на 8,4% (в обох випадках $P > 0.05$).

Таблиця 3.2

Вплив препаратів кальцію та гіалуронової кислоти на активність нейтрофільної еластази та каталази у шкірі щурів через 2 місяці після застосування досліджуваних препаратів

№	Групи щурів	Вміст в шкірі щурів після 2-місячного введення досліджуваних препаратів	
		Активність еластази, мк-кат/кг	Активність каталази, мкат/кг
1.	Контроль. Введення NaCl, n=6	12,00±0,84	2,40±0,14
2.	Введення кальцію гідроксиapatиту + стабілізованої 2.0% ГК, n=10	16,18±1,13**	2,26±0,10
3.	Введення кальцію гідроксиapatиту + NaCl, n=10	11,84±1,56	2,94±0,13**
4.	Введення кальцію гідроксиapatиту + нестабілізованої 4.0% ГК, n=10	12,16±0,97	2,83±0,14
5.	Введення нестабілізованої 4.0% ГК, n=10	13,01±0,97	2,33±0,15
6.	Введення кальцію гідроксиapatиту + стабілізованої 2.6% ГК, n=10	15,41±1,25*	2,56±0,13

Примітки: * - $P < 0.05$, ** - $P < 0.01$ – суттєві розбіжності досліджуваного показника порівняно з таким в контрольній групі тварин (статистичний критерій - Kruscal-Wallis).

Після двомісячного введення кальцію гідроксиapatиту і стабілізованої 2.6% ГК активність еластази перевищила аналогічний показник в контрольній серії дослідів на 28,4% ($P < 0.05$).

Активність антиоксидантного ферменту каталази після введення кальцію гідроксиapatиту та стабілізованої 2.0% ГК розрізнялася з відповідним контрольним показником на 5.8% ($P > 0.05$). Значення досліджуваного показника після двомісячного введення кальцію гідроксиapatиту дорівнювало (2,94±0,13) мк-кат/кг, що виявилось на 22.5%

більше аналогічного значення в шкірі щурів при контрольних вимірюваннях ($P < 0.01$).

Після введення нестабілізованої 4.0% ГК самостійно та сумісно з розчином кальцію гідроксиapatиту активність каталази становила, відповідно, $(2,83 \pm 0,14)$ мк-кат/кг та $(2,33 \pm 0,15)$ мк-кат/кг, що розрізнялося з контрольним показником на 17,9% і на 2,9% (в обох випадках $P > 0.05$). Після двомісячного введення кальцію гідроксиapatиту і стабілізованої 2.6% ГК активність каталази перевищила аналогічний показник в контрольній серії дослідів на 6,7% ($P > 0.05$, табл. 3.2).

Співвідношення антиоксидантних компонентів до прооксидантної складової, а точніше переважання активації пероксидації або її пригнічення за рахунок високої активності антиоксидантів відображає антиоксидантно-прооксидантний індекс. Результати розрахунку цього показника наведено на Рис. 3.22.

Достовірне зниження показника антиоксидантно-прооксидантного індексу в середньому на 40,0 % відзначено у шкірі щурів, яким протягом 2 місяців вводили кальцію гідроксиapatит зі стабілізованою 2.0% ГК та кальцію гідроксиapatит зі стабілізованою 2.6% ГК (в обох випадках $P < 0,001$). Це стало результатом високого вмісту МДА на тлі низької активності каталази (нездатності антиоксидантного захисту пригнічувати ПОЛ) і свідчить про виснаження антиоксидантного захисту та переважання ПОЛ у шкірі цих тварин.

Про напружений стан антиоксидантної системи можна судити по антиоксидантно-прооксидантному індексу у шкірі щурів, яким протягом 2 місяців вводили кальцію гідроксиapatиту. У цій групі рівень МДА був значним (табл. 3.1), але найвища активність каталази, отже, і антиоксидантний захист здатна пригнічувати надмірні процеси ПОЛ.

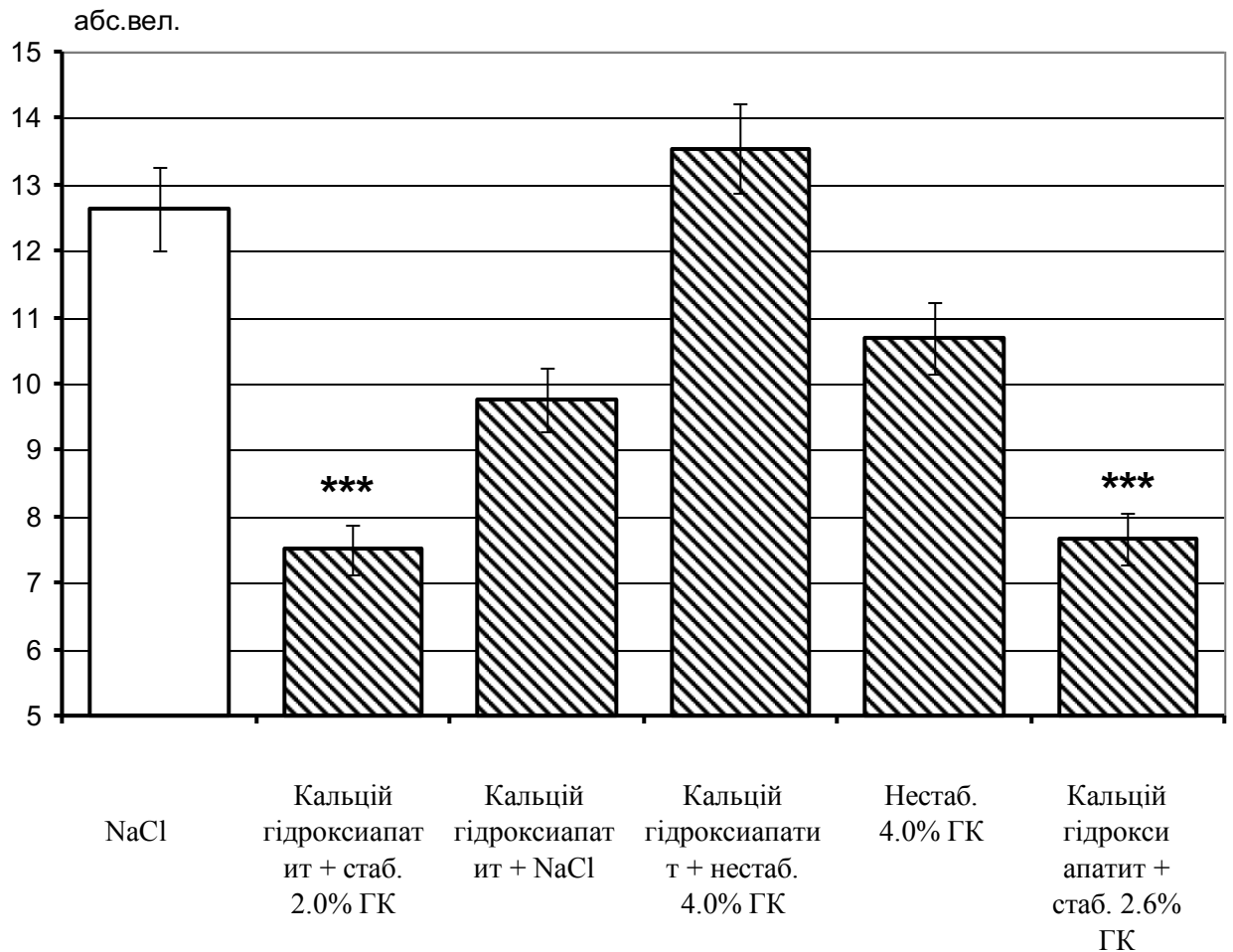


Рис. 3.22 Вплив препаратів кальцію гідроксиапатиту та гіалуронової кислоти на вираженість антиоксидантно-прооксидантного індексу через 2 місяці після застосування досліджуваних препаратів

У шкірі тварин, яким вводили нестабілізовану 4.0% ГК самостійно та сумісно з розчином кальцію гідроксиапатиту значення антиоксидантно-прооксидантного індексу були високими та співставними з таким показником, який реєстрували у контрольних шурів ($p > 0.05$). Ці дані говорять про високу антиоксидантну активність нестабілізованої 4.0% ГК та при її введенні сумісно з розчином кальцію гідроксиапатиту, здатних ефективно пригнічувати ПОЛ (табл. 3.1 та 3.2).

Висновки за розділом 3

1. При одноразовому введенні препаратів гіалуронової кислоти різної концентрації у шкірі тварин розвиваються морфологічні зміни, що

свідчать про активний фібрилогенез. У сосочковому та сітчастому шарах дерми, порівняно з дермою у контрольної групи тварин, збільшується кількість та товщина сполучнотканинних волокон, що супроводжується збільшенням обсягу волокнистої тканини у складі екстрацелюлярного матриксу дерми.

2. Встановлено, що одноразове введення препаратів ГК із меншою концентрацією (1,4 та 2%) супроводжується вираженими морфологічними змінами у ранні терміни дослідження (2, 4 тижні). Після введення препаратів ГК з високою концентрацією (3 та 4%) такі зміни розвиваються у пізніші терміни (8 тижнів).

3. Після введення 1,4 та 2% концентрації ГК, морфологічні зміни відзначені переважно у сосочковому шарі шкіри тварин. Введення 3 та 4% концентрації ГК супроводжується морфологічними змінами у всіх шарах дерми.

4. При порівняльній оцінці морфологічних змін після одноразового введення препаратів гіалуронової кислоти різної концентрації встановлено, що з підвищенням концентрації активність фібрилогенезу збільшується.

5. Описані зміни зберігалися через 2 місяці після початку експерименту. При цьому найбільш стійкими виявилися зміни, спричинені введенням концентрованих препаратів ГК.

6. Введення препаратів, що містять стабілізовану 2% ГК та кальцію гідроксиapatиту 55,7% (2 група), викликало пролонговану активацію ПОЛ на фоні підвищеного рівня маркерів запалення та зниженого антиоксидантно-прооксидантного індексу на 40,0%.

7. Введення препаратів кальцію гідроксиapatиту без гіалуронової кислоти (3 група), у розведенні 1:1 з фізіологічним розчином (у готовій суміші з концентрацією кальцію гідроксиapatиту 27,85%) викликало пролонговану активацію ПОЛ на тлі підвищеного рівня маркерів запалення та зниженого антиоксидантно-прооксидантного індексу. Введення цих сполук спричинило суттєве збільшення активності кислої фосфатази на

52,4%, яка є показником цілісності мембран клітин та її активність підвищується у разі підвищення проникності мембран.

8. Препарати, що містять нестабілізовану 4% ГК в суміші 1:1 з кальцієм гідроксиапатитом (у готовій суміші з концентрацією кальцію гідроксиапатиту 27,85%), це 4 група, через 2 місяці після їх введення в шкірі експериментальних тварин виявили, що маркери запалення (активність еластази, кислої фосфатази та рівень МДА), активність каталази та антиоксидантно-прооксидантний індекс перебувають на рівні нормальних значень.

9. Препарати, що містять нестабілізовану 4% ГК в чистому вигляді (5 група), через 2 місяці після їх введення в шкірі експериментальних тварин показали, що маркери запалення (активність еластази, кислої фосфатази та рівень МДА), активність каталази та антиоксидантно-прооксидантний індекс знаходяться на рівні нормальних значень.

10. Введення препаратів, що містять стабілізовану 2,6% ГК та кальцій гідроксиапатит у концентрації 1% (6 група) викликало пролонговану активацію ПОЛ на фоні підвищеного рівня маркерів запалення та зниженого антиоксидантно-прооксидантного індексу на 39,0%.

Результати даного розділу опубліковані в наступних роботах:

1. Ларкіна С.О., Олійник Н.М., Вастьянов Р.С. Гіалуронова кислота пригнічує пов'язані з віком зміни шкіри. *Journal of Education, Health and Sport*. 2017; 7 (4): 821-833.
2. Larkina S.A., Seletskaya A.V., Makarenko O.A., Vastyanov R.S. Comparison of markers of skin inflammation after injections of polylactic acid and threads based on polylactic acid. *Journal of Education, Health and Sport*. 2020; 11 (10): 245-253.
3. Larkina S.A., Seletskaya A.V., Makarenko O.A., Vastyanov R.S. Rat skin inflammation markers change in response to calcium hydroxyapatite and

hyaluronic acid administration. *Journal of Education, Health and Sport*. 2021; 11 (8): 510-519.

4. Ларкіна С.А., Макаренко О.А., Селецкая А.В. Исследование противовоспалительной активности препаратов гиалуроново́й кислоты. *Les Nouvelles Esthetiques Украина*. 2019; 6 (118): 58-63, 142.

5. Ларкіна С.О. Вплив гіалуронової кислоти на динаміку відновлення шкіри кролів. Сучасні теоретичні та практичні аспекти клінічної медицини (для студентів та молодих вчених) : науково-практична конференція з міжнародною участю, присвячена 100-річчю з дня народження І. Г. Герцена. Одеса, 27-28 квітня 2017: 42-43.

6. Ларкіна С.О. Включення гіалуронової кислоти в схему комплексного лікування вікових змін шкіри. Сучасні теоретичні та практичні аспекти клінічної медицини (для студентів та молодих вчених) : науково-практична конференція з міжнародною участю, присвячена 100-річчю з дня народження С. І. Корхова. Одеса, 19-20 квітня 2018: 39-40.

7. Ларкіна С.О. Ефективність препаратів гіалуронової кислоти за умов гострого запального процесу у м'яких тканинах. Сучасні теоретичні та практичні аспекти клінічної медицини (для студентів та молодих вчених) : науково-практична конференція з міжнародною участю, присвячена 90-річчю з дня народження Б. Я. Резніка. Одеса, 18-19 квітня 2019: 155.

8. Ларкіна С.О. Застосування різних форм гіалуронової кислоти при експериментальному гострому запаленні у м'яких тканинах. Сучасні уявлення щодо патогенезу запалення: місцеві та системні механізми : науково-практична конференція з міжнародною участю «Галицькі Читання». Івано-Франківськ, 19-20 вересня 2019: 32.

9. Ларкіна С.О. Вплив препаратів кальцію, гідроксиапатиту та гіалуронової кислоти на динаміку відновлення запального процесу шкіри. Патологічна фізіологія – охороні здоров'я України : Матеріали VIII Національного конгресу патофізіологів України з міжнародною участю, присвяченого 120-

річчю Одеської патофізіологічної школи, м. Одеса, 6-8 жовтня 2021 р. Одеса :
УкрНДІ медицини транспорту, 2021; 2: 258-260.

РОЗДІЛ 4

ЕКСПЕРИМЕНТАЛЬНЕ ДОСЛІДЖЕННЯ ВПЛИВУ ГІАЛУРОНОВОЇ КИСЛОТИ НА ВИРАЖЕНІСТЬ ПРОЦЕСІВ ЗАПАЛЕННЯ ТА ОСТЕОДЕСТРУКЦІЇ ПАРОДОНТУ ЩУРІВ

Патологічні процеси, пов'язані зі старінням, супроводжуються стрімким зростанням вмісту ендогенних перекисів ліпідів, які виступають в якості ушкоджуючого чинника, порушуючи структурну та функціональну організацію мембран. Зазначимо, що, згідно з даними офіційної статистики ВООЗ, близько 98% людей у світі страждають на запальні захворювання тканин пародонту, причому максимально виражена захворюваність пародонту відзначається у пацієнтів віком 15–19 років (від 55 до 89 %) та 35–44 років (від 65 до 98%) [210].

Цілком природні, науково обґрунтовані і пов'язані з віком зміни в організмі в більш старшому віці характеризуються аналогічними механізмами розвитку, що ми мали з'ясувати в цій частині експериментальних досліджень.

Діальдегіди, по типу малонового (МДА), які утворюються в ході старіння, є мутагенами і мають виражену цитотоксичність [14]. Тому за вмістом МДА у ткани можна робити висновки про ступінь перекисного окислення ліпідів (ПОЛ). Для відтворення «вільнорадикальної патології», яка посилюється з віком, нами було застосовано модель експериментального перекисного пародонтиту, в умовах якої на підґрунті розуміння патофізіологічних механізмів розвитку, формування та перебігу альтеративного запального процесу оцінювали динаміку активності маркерів запалення – кислої фосфатази, еластази, тощо. Впевнені, що з'ясування зсуву вказаних показників за умови модельної патології надасть можливість робити висновки стосовно стійкості, стабільності та цілісності клітинної мембрани, що є важливим для обґрунтування умов та способів введення певних сполук з потенційно протизапальними властивостями. Для вивчення впливу ГК на

вираженість модельних процесів, здійснювали одноразові, під'ясневі ін'єкції її препаратів у різній концентрації.

4.1. Експериментальне дослідження протизапальної ефективності препаратів гіалуронової кислоти різної концентрації у щурів з експериментальним пародонтитом

Завданням початкової частини експериментальних досліджень стало вивчення динаміки вмісту МДА в тканині ясен щурів з пародонтитом після ін'єкцій препаратів ГК різної концентрації разом з манітолом.

Аліментарне надходження перекисів ліпідів через 5 тижнів з моменту відтворення моделі пародонтиту спричиняє суттєве збільшення вмісту МДА в яснах щурів до $(34,40 \pm 3,57)$ ммоль/кг, що на 54.8% перевищує відповідний показник у щурів контрольної групи ($p < 0,05$, Таблиця 4.1).

Відзначимо, що за умовами нашого досліду 5-й тиждень моделі був тотожний терміну двотижневого введення препаратів ГК. Отже, через 2 тижні після введення 1,4% ГК з манітолом сприяло тому, що вміст МДА сягнув $(27,14 \pm 1,27)$ ммоль/кг, що практично не відрізнялося від таких показників в контрольній групі та в групі щурів із пародонтитом без лікування ($p > 0.05$, табл. 4.1). Через 2 тижні після введення 2,0% ГК з манітолом вміст МДА становив $(27,99 \pm 1,31)$ ммоль/кг, що було на 26% більше, ніж в контрольних спостереженнях, та було на 18.6% менше, ніж у щурів з пародонтитом без лікування (в обох випадках $p > 0.05$). Через 2 тижні після ін'єкцій 3% ГК з манітолом вміст МДА в яснах щурів за умови перекисного пародонтиту дорівнював $(27,03 \pm 1,45)$ ммоль/кг, що також лише на 21.4-21.6% відрізнялось від таких показників у контролі та у групі щурів з пародонтитом без лікування (в обох випадках $p > 0.05$). Через 2 тижні після введення 4.0% розчину ГК з манітолом величина досліджуваного показника в яснах щурів становила $(25,96 \pm 1,24)$ ммоль/кг, що не відрізнялось від аналогічного показника в контрольних щурів (на 16.8%, $p > 0.05$) та було

значно менше, ніж у яснах щурів з пародонтитом без лікування (на 24.5%, $p < 0.05$, табл. 4.1).

Таблиця 4.1

Вплив препаратів гіалуронової кислоти з манітолом на вміст малонового діальдегіду в тканині ясен щурів за умови перекисного пародонтиту

№	Групи щурів	Вміст МДА, ммоль/кг ($M \pm m$)		
		Через 2 тижня після ін'єкцій (тривалість пародонтиту 5 тижнів)	Через 4 тижня після ін'єкцій (тривалість пародонтиту 7 тижнів)	Через 6 тижнів після ін'єкцій (тривалість пародонтиту 9 тижнів)
1	Контроль (інтактні щури), n=15	22,22±2,79		
2	Щури з перекисним пародонтитом, n=18	34,40±3,57*	40,49±2,35**	38,68±1,88**
3	Щури з перекисним пародонтитом, яким вводили 1,4 % ГК + манітол 0,9%, n=18	27,14±1,27	27,56±1,59##	29,03±2,71#
4	Щури з перекисним пародонтитом, яким вводили 2,0 % ГК + манітол 0,9%, n=18	27,99±1,31	26,50±1,44##	25,64±1,12##
5	Щури з перекисним пародонтитом, яким вводили 3,0 % ГК + манітол 0,9%, n=18	27,03±1,45	28,08±2,75#	24,04±1,58##
6	Щури з перекисним пародонтитом, яким вводили 4,0 % ГК + манітол 0,9%, n=18	25,96±1,24#	25,64±1,53##	21,05±0,85###

Примітки: * - $P < 0.05$, ** - $P < 0.01$ – суттєві розбіжності досліджуваного показника порівняно з таким в контрольній групі тварин; # - $P < 0.05$, ## - $P < 0.01$, ### - $P < 0.001$ – суттєві розбіжності досліджуваних показників порівняно з такими в групі тварин із відтвореним перекисним пародонтитом (статистичний критерій - Kruskal-Wallis).

Через 7 тижнів перебігу пародонтиту вміст МДА в яснах щурів збільшився на 82,2 % відповідно такого показника в контролі ($p < 0,01$, табл. 4.1). Введення за цих умов 1,4% ГК з манітолом сприяло тому, що вміст МДА сягнув ($27,56 \pm 1,59$) ммоль/кг, що було на 24% більше при порівнянні з таким показником в контрольній групі ($p > 0,05$) та виявилось на 31.9% менше відповідно такого показника в групі щурів із пародонтитом без лікування ($p < 0,01$).

Через 4 тижні після введення 2,0% ГК з манітолом вміст МДА становив ($26,50 \pm 1,44$) ммоль/кг, що виявилось на 19.3% більше такого контрольного показника ($p > 0,05$) та було на 34.6% менше порівняно з таким показником в групі щурів із пародонтитом без лікування ($p < 0,01$). Введення 3.0% та 4.0% концентрації ГК з манітолом через 4 тижні сприяло тому, що вміст МДА дорівнював ($28,08 \pm 2,75$) ммоль/кг та ($25,64 \pm 1,53$) ммоль/кг, відповідно, що не відрізнялося від такого контрольного показника (в обох випадках $p > 0,05$) та було на 30.6% ($p < 0,05$) та 36.7% ($p < 0,01$) менше, відповідно, при порівнянні зі вмістом МДА в яснах щурів з пародонтитом без лікування (табл. 4.1).

Через 9 тижнів перебігу пародонтиту вміст МДА в яснах щурів збільшився на 74 % щодо контрольного показника ($p < 0,01$). Введення протягом 6 тижнів 1,4% ГК з манітолом сприяло тому, що вміст МДА сягнув ($29,03 \pm 2,71$) ммоль/кг, що був на 30.6% більше при порівнянні з таким показником в контрольній групі ($p > 0,05$) та виявився на 24.9% менше відповідно такого показника в групі щурів із пародонтитом без лікування ($p < 0,05$). Через 6 тижнів після введення 2,0% ГК з манітолом вміст МДА становив ($25,64 \pm 1,12$) ммоль/кг, що виявилось на 15.4% більше такого контрольного показника ($p > 0,05$) та було на 33.7% менше порівняно з таким показником в групі щурів із пародонтитом без лікування ($p < 0,01$). Введення протягом 6 тижнів 3.0% та 4.0% концентрації ГК з манітолом сприяло тому, що вміст МДА дорівнював ($24,04 \pm 1,58$) ммоль/кг та ($21,05 \pm 0,85$) ммоль/кг, відповідно, що не відрізнялося від такого контрольного показника (в обох випадках $p > 0,05$) та було на 37.8% ($p < 0,01$) та 45.6% ($p < 0,001$) менше,

відповідно, при порівнянні зі вмістом МДА в яснах щурів з пародонтитом без лікування (табл. 4.1).

Таким чином, отримані результати в цій частині досліджень переконливо доводять пролонговану здатність препаратів, які містять 2.%, 3.0% та особливо 4.0; ГК сумісно з манітолом, запобігати накопиченню токсичного МДА в яснах щурів за умов перекисної моделі пародонтиту.

Завданням наступної частини досліджень було з'ясування динаміки активності кислій фосфатази (КФ), яка розглядається в якості одного з маркерів запального процесу, при якому відбувається в тому числі й порушення цілісності мембран лізосом.

Надлишок перекисей ліпідів у складі переокисленої олії спричинив зростання активності КФ у гомогенаті тканини ясен, показник активності якої сягнув рівня $(24,92 \pm 1,62)$ мк-кат/кг, що виявилось на 24.4% більше відповідного показника в контролі ($p < 0.05$, табл. 4.2).

За умовами досліду 5-й тиждень моделі був тотожний терміну двотижневого введення препаратів різної концентрації ГК. Через 2 тижні після введення 1,4% ГК з манітолом показало що активність КФ сягнула рівня $(25,93 \pm 1,84)$ мк-кат/кг, що залишалось на 29.5% більше такого показника в контрольній групі ($p < 0.05$) та була співставною з таким показником в групі щурів із пародонтитом без лікування ($p > 0.05$). Через 2 тижні після введення 2,0% ГК з манітолом активність КФ становила $(20,91 \pm 3,03)$ мк-кат/кг, що було на 4.4% більше, ніж в контрольних спостереженнях, та на 16.1% менше, ніж у щурів з пародонтитом без лікування (в обох випадках $p > 0.05$). Через 2 тижні після ін'єкцій 3% ГК з манітолом активність КФ в яснах щурів за умов перекисного пародонтиту дорівнювала $(21,43 \pm 2,30)$ мк-кат/кг, що також лише на 7.0-14.0% відрізнялось від таких показників у контрольних спостереженнях та у групі щурів з пародонтитом без лікування (в обох випадках $p > 0.05$).

Вплив препаратів гіалуронової кислоти з манітолом на активність кислій фосфатази в тканині ясен щурів за умови перекисного пародонтиту

№	Групи щурів	Активність кислій фосфатази, мк-кат/кг ($M \pm m$)		
		Через 2 тижня після ін'єкцій (тривалість пародонтиту 5 тижнів)	Через 4 тижня після ін'єкцій (тривалість пародонтиту 7 тижнів)	Через 6 тижнів після ін'єкцій (тривалість пародонтиту 9 тижнів)
1	Контроль (інтактні щури), n=15	20,03±1,64		
2	Щури з перекисним пародонтитом, n=18	24,92±1,62*	25,89±1,28*	30,00±2,19*
3	Щури з перекисним пародонтитом, яким вводили 1,4 % ГК + манітол 0,9%, n=18	25,93±1,84*	24,25±0,87	23,90±3,44#
4	Щури з перекисним пародонтитом, яким вводили 2,0 % ГК + манітол 0,9%, n=18	20,91±3,03	17,52±0,74##	17,88±3,24##
5	Щури з перекисним пародонтитом, яким вводили 3,0 % ГК + манітол 0,9%, n=18	21,43±2,30	18,34±2,78#	17,02±1,27##
6	Щури з перекисним пародонтитом, яким вводили 4,0 % ГК + манітол 0,9%, n=18	21,44±2,74	18,02±1,78#	16,55±1,31##

Примітки: * - $P < 0.05$ – суттєві розбіжності досліджуваного показника порівняно з таким в контрольній групі тварин; # - $P < 0.05$, ## - $P < 0.01$ – суттєві розбіжності досліджуваних показників порівняно з такими в групі тварин із відтвореним перекисним пародонтитом (статистичний критерій - Kruscal-Wallis).

Через 2 тижні після введення 4.0% розчину ГК з манітолом величина досліджуваного показника в яснах щурів становила ($21,44 \pm 2,74$) мк-кат/кг, що не відрізнялось від аналогічного показника в контрольних щурів (на 7.0%) та від аналогічного показника в щурів з пародонтитом без лікування (на 14.0%, в обох випадках $p > 0.05$, табл. 4.2).

Через 7 тижнів перебігу пародонтиту активність КФ в гомогенатах ясен щурів збільшилася на 29,3 % порівняно з таким показником в контролі ($p < 0,05$, табл. 4.2). Введення за цих умов 1,4% ГК з манітолом сприяло тому, що активність КФ сягнула ($24,25 \pm 0,87$) мк-кат/кг, що було на 21% більше при порівнянні з таким показником в контрольній групі ($p > 0.05$) та виявилось на 6.3% менше відповідно такого показника в групі щурів із пародонтитом без лікування (в обох випадках $p > 0.05$). Внаслідок уведення 2,0% ГК з манітолом через 4 тижні активність КФ становила ($17,52 \pm 0,74$) мк-кат/кг, що виявилось на 12.5% більше такого контрольного показника ($p > 0.05$) та було на 32.3% менше порівняно з таким показником в групі щурів із пародонтитом без лікування ($p < 0.01$). Введення 3.0% та 4.0% концентрації ГК з манітолом через 4 тижні сприяло тому, що активність КФ дорівнювала ($18,34 \pm 2,78$) мк-кат/кг та ($18,02 \pm 1,78$) мк-кат/кг, відповідно, що не відрізнялося від такого контрольного показника (в обох випадках $p > 0.05$) та було на 29.2% та 30.4% (в обох випадках $p < 0,05$) менше, відповідно, при порівнянні з активністю КФ в яснах щурів з пародонтитом без лікування (табл. 4.2).

Через 9 тижнів перебігу пародонтиту активність КФ в гомогенатах ясен щурів збільшилася навпіл щодо контрольного показника ($p < 0,05$). Введення протягом 6 тижнів 1,4% ГК з манітолом сприяло тому, що активність КФ сягнула ($23,90 \pm 3,44$) мк-кат/кг, що було на 19.3% більше при порівнянні з таким показником в контрольній групі ($p > 0.05$) та виявилось на 20.3% менше відповідно такого показника в групі щурів із пародонтитом без лікування ($p < 0.05$). Через 6 тижнів після введення 2,0% ГК з манітолом активність КФ становила ($17,88 \pm 3,24$) мк-кат/кг, що виявилось на 10.7% менше такого контрольного показника ($p > 0.05$) та було на 40.4% менше порівняно з таким

показником в групі щурів із пародонтитом без лікування ($p < 0.01$). Введення протягом 6 тижнів 3.0% та 4.0% концентрації ГК з манітолом сприяло тому, що активність КФ дорівнювала ($17,02 \pm 1,27$) мк-кат/кг та ($16,55 \pm 1,31$) мк-кат/кг, відповідно, що не відрізнялося від такого контрольного показника (в обох випадках $p > 0.05$) та було на 43.3% та 44.8% (в обох випадках $p < 0,01$) менше, відповідно, при порівнянні з активністю КФ в яснах щурів з пародонтитом без лікування (табл. 4.2).

Таким чином, наші дані свідчать про те, що сполуки з більш високим відсотковим вмістом ГК залежно від концентрації сполуки запобігали в тканині ясен щурів з перекисним пародонтитом підвищенню активності КФ. Цікавим, за нашими даними, є більш виражене зростання активності КФ в яснах щурів на 9-му тижні перебігу експериментального патологічного процесу, що висвітлює більш виражене запалення на цьому етапі відтворення пародонтиту. Але й за таких умов перебігу вираженого альтеративного процесу застосування мінімальної концентрації (1.4%) ГК, що виявилось неефективним при 2- та 4-тижневому введенні, сприяло розвитку вираженого позитивного ефекту через гальмування активності КФ в тканинах ясен щурів з пародонтитом. Введення більш концентрованих розчинів (2.0%, 3.0% та 4.0%) ГК з манітолом сприяло більш вираженому зниженню активності КФ в тканині ясен щурів, які тривалий час отримували переокислену олію.

Наші результати можливо оцінити ще під іншим кутом зору. Дослідження активності КФ виявило розвиток запалення та порушення цілісності мембран у яснах щурів з пародонтитом, що посилюється через 9 тижнів з початку моделювання патологічного стану. Введення за таких умов 1,4% ГК з манітолом призвело до інгібування зазначеного маркера запалення лише на останньому терміні дослідження (через 6 тижнів), а ін'єкції 2.0%, 3.0% та 4.0% ГК з манітолом ефективно запобігали підвищенню активності КФ на всіх етапах спостереження. Логічно припустити, що аналіз отриманих результатів свідчить про виражену здатність препаратів, що містять 2.0%,

3.0% та 4.0% ГК з манітолом, стабілізувати мембрани клітин, що вкрай важливо за умов формування в організмі альтеративних та деструктивних процесів.

Завданням наступної частини досліджень було з'ясування динаміки активності еластази – потужного протеолітичного ензимиу, який також розглядається в якості одного з маркерів запального процесу. В даному випадку ми оцінимо перспективну можливість препаратів ГК інгибувати активність протеолітичних ензимів, яка відбувається внаслідок ланцюгів некротичних процесів в клітині при запаленні.

5-тижневий перебіг пародонтиту призвів до суттєвого (на 36.9%) зростання активності еластази у яснах щурів при порівнянні з таким показником в контролі ($p < 0.05$, табл. 4.3).

Через 2 тижні після ін'єкцій препаратів незшитої гіалуронової кислоти з манітолом активність еластази в яснах дорівнювала ($84,67 \pm 3,46$) мк-кат/кг, що було на 58.8% більше такого показника в контрольній групі ($p < 0.001$) та була співставною з таким показником в групі щурів із пародонтитом без лікування ($p > 0.05$). Протягом 2 тижнів уведення 2,0% ГК з манітолом активність еластази становила ($89,67 \pm 3,97$) мк-кат/кг, що було на 68.1% більше, ніж в контрольних спостереженнях ($p < 0.001$) та на 22.8% більше, ніж у щурів з пародонтитом без лікування ($p < 0.05$). Через 2 тижні після ін'єкцій 3% ГК з манітолом активність еластази в яснах щурів за умов перекисного пародонтиту дорівнювала ($95,11 \pm 11,93$) мк-кат/кг, що також суттєво (на 78.4%) перевищувало такий показник в контрольній групі щурів ($p < 0.01$) та виявилось на 30.3% більше, ніж у щурів з пародонтитом без лікування ($p < 0.05$). Через 2 тижні після введення 4.0% розчину ГК з манітолом величина досліджуваного показника в яснах щурів становила ($88,00 \pm 4,98$) мк-кат/кг, що суттєво (на 65.0%) перевищувало відповідний показник в контролі ($p < 0.001$) та виявилось на 20.5% більше, ніж у щурів з пародонтитом без лікування ($p < 0.05$, табл. 4.3).

Вплив препаратів гіалуронової кислоти з манітолом на активність еластази в тканині ясен щурів за умови перекисного пародонтиту

№	Групи щурів	Активність еластази, мк-кат/кг (M±m)		
		Через 2 тижня після ін'єкцій (тривалість пародонтиту 5 тижнів)	Через 4 тижня після ін'єкцій (тривалість пародонтиту 7 тижнів)	Через 6 тижнів після ін'єкцій (тривалість пародонтиту 9 тижнів)
1	Контроль (інтактні щури), n=15	53,33±2,05		
2	Щури з перекисним пародонтитом, n=18	73,00±5,37*	77,00±1,51***	75,67±1,46***
3	Щури з перекисним пародонтитом, яким вводили 1,4 % ГК + манітол 0,9%, n=18	84,67±3,46***	77,67±3,05***	64,00±2,35* ##
4	Щури з перекисним пародонтитом, яким вводили 2,0 % ГК + манітол 0,9%, n=18	89,67±3,97*** #	71,45±3,14**	64,67±5,19* #
5	Щури з перекисним пародонтитом, яким вводили 3,0 % ГК + манітол 0,9%, n=18	95,11±11,93** #	82,20±1,34***	60,67±1,10* ##
6	Щури з перекисним пародонтитом, яким вводили 4,0 % ГК + манітол 0,9%, n=18	88,00±4,98*** #	85,22±4,52*** #	53,89±4,31 ###

Примітки: * - P<0.05, ** - P<0.01, *** - P<0.001 – суттєві розбіжності досліджуваного показника порівняно з таким в контрольній групі тварин; # - P<0.05, ## - P<0.01, ### - P<0.001 – суттєві розбіжності досліджуваних показників порівняно з такими в групі тварин із відтвореним перекисним пародонтитом (статистичний критерій – Kruscal-Wallis).

Через 7 тижнів перебігу пародонтиту активність еластази в гомогенатах ясен щурів збільшилася на 44,5 % порівняно з таким показником в контролі

($p < 0,001$, табл. 4.3). Введення за цих умов 1,4% ГК з манітолом сприяло тому, що активність еластази сягнула ($77,67 \pm 3,05$) мк-кат/кг, що було на 45.6% більше при порівнянні з таким показником в контрольній групі ($p < 0,001$) та виявилось тотожною відповідно такого показника в групі щурів із пародонтитом без лікування ($p > 0.05$). Внаслідок уведення 2,0% ГК з манітолом через 4 тижні активність еластази становила ($71,45 \pm 3,14$) мк-кат/кг, що виявилось на 34.0% більше такого контрольного показника ($p < 0,01$) та було на 7.2% більше порівняно з таким показником в групі щурів із пародонтитом без лікування ($p > 0.05$). Після введення 3,0% ГК з манітолом протягом 4 тижнів активність складала ($82,20 \pm 1,34$) мк-кат/кг, що виявилось на 54.1% більше такого контрольного показника ($p < 0,001$) та було на 6.8% більше порівняно з таким показником в групі щурів із пародонтитом без лікування ($p > 0.05$). Введення 4.0% концентрації ГК з манітолом через 4 тижні сприяло тому, що попередня активність ($82,20 \pm 1,34$) зросла до ($85,22 \pm 4,52$) мк-кат/кг, що значно перевищувало (на 59.8%) відповідний контрольний показник ($p < 0,001$) та аналогічний показник в яснах щурів з пародонтитом без лікування (на 10.7%, $p < 0,05$, табл. 4.3).

Через 9 тижнів перебігу пародонтиту активність еластази в тканинах ясен щурів збільшилася на 41.9% щодо контрольного показника ($p < 0,001$). Введення протягом 6 тижнів 1,4% ГК з манітолом сприяло тому, що активність еластази сягнула ($64,00 \pm 2,35$) мк-кат/кг, що було на 20.0% більше при порівнянні з таким показником в контрольній групі ($p < 0.05$) та виявилось на 15.4% менше відповідно такого показника в групі щурів із пародонтитом без лікування ($p < 0.01$). Через 6 тижнів уведення 2,0% ГК з манітолом активність еластази становила ($64,67 \pm 5,19$) мк-кат/кг, що виявилось на 21.2% більше такого контрольного показника ($p < 0.05$) та було на 14.5% менше порівняно з таким показником в групі щурів із пародонтитом без лікування ($p < 0.05$). Внаслідок введення протягом 6 тижнів 3,0% ГК з манітолом активність еластази дорівнювала ($60,67 \pm 1,10$) мк-кат/кг, що виявилось на 13.8% більше такого контрольного показника ($p < 0.05$) та було на 19.8%

менше порівняно з таким показником в групі щурів із пародонтитом без лікування ($p < 0.01$). Введення протягом 6 тижнів 4.0% концентрації ГК з манітолом сприяло тому, що активність еластази дорівнювала ($53,89 \pm 4,31$) мк-кат/кг, що не відрізнялося від такого контрольного показника ($p > 0.05$) та було на 28.8% ($p < 0,01$) менше порівняно з активністю еластази в яснах щурів з пародонтитом без лікування (табл. 4.3).

Таким чином, відтворення перекисного пародонтиту супроводжується суттєвим наростанням активності еластази в яснах щурів. Наші дані свідчать про те, що двотижневі ін'єкції незшитою ГК з манітолом сприяли парадоксальному підвищенню активності маркера запалення. Оскільки цей фермент переважно секретують сегментоядерні нейтрофіли, то, ймовірно, в ділянці ін'єкції гіалуронової кислоти відбувається їх скупчення, що віддзеркалює процес вираженої запальної реакції.

Ми чітко простежили те, що через 4 тижні після ін'єкцій різних концентрацій ГК також не виявлено бажаного протизапального ефекту в аспекті зменшення активності еластази, а, навпаки, виявив прозапальну дію гіалуронової кислоти.

На 9 тижні перекисного пародонтиту активність еластази в яснах щурів також було підвищеною. Але 6-тижневий термін уведення різних концентрацій ГК з манітолом виявився ефективним в аспекті суттєвого зменшення активності цього маркера запалення. Цікаво, що через 6 тижнів після ін'єкцій 4% незшитої ГК з манітолом активність еластази в яснах щурів значно знизилася і відповідала нормальному рівню.

Останній факт свідчить про повну відсутність запалення в м'яких тканинах пародонту тварин з пародонтитом, а значить і про виражену протизапальну дію ГК у щурів, яким ввели 4 % незшиту ГК з манітолом.

Резюмуючи, відзначу, що аліментарний надлишок перекисів ліпідів викликає розвиток запальних процесів (зростання активності еластази), порушення цілісності клітинних мембран (підвищення активності КФ) та

інтенсифікацію процесів ПОЛ (зростання змісту МДА) у яснах тварин. Встановлені порушення ускладнюються протягом терміну перебігу патології.

Встановлено за цих умов, що одноразові ін'єкції 1,4%, 2.0% і 3.0% незшитої ГК з манітолом 0,9% у ясна щурів з пародонтитом спричиняють антиоксидантну (зниження змісту МДА) та мембранопротекторну (пригнічення активності КФ) дію, більш виражену через 4-6 тижнів. При цьому найнижчі значення досліджуваних маркерів запалення зареєстровані в яснах щурів через 6 тижнів після ін'єкцій 4.0% незшитої ГК з манітолом.

Слід також відзначити, що за 2 тижні після введення в ясна препаратів ГК, незалежно від її концентрації, активується процес запалення (підвищується активність еластази), ступінь якого перевищує такий процес у щурів з пародонтитом без лікування. Інтенсивність запалення знижується через 4 тижні і суттєвіше через 6 тижнів після ін'єкцій ГК. Повне зникнення запалення ясна, тобто. нормалізація активності еластази, нами зареєстровано лише через 6 тижнів після введення препарату, що містить 4 % незшитої ГК з манітолом.

4.2. Дослідження впливу гіалуронової кислоти на остеопластичну активність відомих препаратів у щурів з експериментальним пародонтитом

Завданням цієї частини експериментальних досліджень було порівняння ефективності одноразових ін'єкцій кальцію гідроксиапатиту та суміші кальцію гідроксиапатиту з ГК на функціональну активність кісткової тканини у щурів за умови перекисного пародонтиту. В цьому аспекті, підкреслюючи релевантність застосованої моделі, важливо відзначити більш виражену інтенсивність остеопластичного процесу в щурів при порівнінні з таким у людей. Відомо, що тривалість повного циклу «утворення-резорбція» кісткової тканини, зокрема, й щелепи в людини займає близько 150 днів, тобто протягом року протікає 2-3 циклу. У щурів тривалість цього циклу становить 40 днів (9 циклів на рік), тобто втричі інтенсивніше. Відповідно 2

місяці моделювання патології пародонту у щурів еквівалентно піврічній тривалості процесу у людини.

У щурів (за умови перекисного пародонтиту) спочатку ми досліджували ефективність одноразових ін'єкцій на вираженість ступені атрофії альвеолярного відростка після введення кальцію гідроксиапатиту в концентрації 55,7% без ГК, потім вдвічі зменшили концентрацію кальцію, але додали ГК.

Ступінь атрофії альвеолярного відростка нижньої щелепи в щурів через 7 тижнів після початку відтворення перекисного пародонтиту дорівнювала $(36,7 \pm 1,9)\%$, що було на 38.5% більше, ніж такий показник у інтактних щурів ($p < 0.05$, табл. 4.4).

Чотиритижневий термін введення гідроксиапатиту сприяв тому, що величина досліджуваного показника стала рівною $(33,2 \pm 2,2)\%$, що виявилось на 25.2% більше, ніж у інтактних щурів ($p < 0.05$) і на 9.6% менше, ніж такий показник у щурів з пародонтитом без лікування ($p > 0.05$). Через 4 тижні після введення комплексу кальцію з нестабілізованою 2.0% ГК ступінь атрофії альвеолярних відростків дорівнювала $(30,2 \pm 1,8)\%$, що було співставно з таким показником в контрольних спостереженнях та було на 17.7% менше, ніж такий показник у щурів з пародонтитом без лікування ($p < 0.05$).

Ступінь атрофії альвеолярного відростка нижньої щелепи в щурів через 9 тижнів після початку відтворення перекисного пародонтиту дорівнювала $(39,0 \pm 2,0)\%$, що було на 47.2% більше, ніж такий показник у інтактних щурів ($p < 0.001$). Шеститижневий термін введення гідроксиапатиту сприяв тому, що величина досліджуваного показника стала рівною $(36,3 \pm 2,0)\%$, що виявилось на 37% більше, ніж у інтактних щурів ($p < 0.01$) і на 6.2% менше, ніж такий показник у щурів з пародонтитом без лікування ($p > 0.05$). Після введення протягом 6 тижнів комплексу кальцію вдвічі нижчою за концентрацією, але з ГК, ступінь атрофії альвеолярних відростків дорівнювала $(32,6 \pm 1,4)\%$, що було на 20.8% менше такого показника в

контрольних спостереженнях ($p < 0.05$) та було на 16.4% менше, ніж такий показник у щурів з пародонтитом без лікування ($p < 0.05$, табл. 4.4).

Таблиця 4.4

Вплив препаратів кальцію та гіалуронової кислоти на ступінь атрофії альвеолярного відростка нижньої щелепи щурів з перекисним пародонтитом

№	Групи щурів	Ступінь атрофії альвеолярного відростка нижньої щелепи, % ($M \pm m$)	
		Через 4 тижня після ін'єкцій (тривалість пародонтиту 7 тижнів)	Через 6 тижнів після ін'єкцій (тривалість пародонтиту 9 тижнів)
1	Контроль (інтактні щури), n=10	26,5±2,2	
2	Щури з перекисним пародонтитом, n=12	36,7±1,9*	39,0±2,0***
3	Щури з перекисним пародонтитом, яким вводили кальцій гідроксиapatит 55,7%, n=12	33,2±2,2*	36,3±2,0**
4	Щури з перекисним пародонтитом, яким вводили кальцій гідроксиapatит 27,85% + ГК, n=12	30,2±1,8 #	32,6±1,4* #

Примітки: * - $P < 0.05$, ** - $P < 0.01$, *** - $P < 0.001$ – суттєві розбіжності досліджуваного показника порівняно з таким в контрольній групі тварин; # - $P < 0.05$ – суттєві розбіжності досліджуваних показників порівняно з такими в групі тварин із відтвореним перекисним пародонтитом (статистичний критерій - Kruscal-Wallis).

Отже, отримані результати свідчать про активацію резорбційних процесів у кістковій тканині нижніх щелеп щурів під впливом перекисів ліпідів, одержуваних з їжею, що посилюється з часом.

Ін'єкції гідроксиapatиту не вплинули на ступінь атрофії щелеп щурів з перекисним пародонтитом. Досліджуваний показник зберігався високим і

був співставним з таким показником у щурів з перекисним пародонтитом без лікування.

Важливо, що одноразове піддесневе введення кальцію вдвічі нижчою за концентрацією, але в поєднанні з нестабілізованою ГК попереджало інтенсифікацію резорбційних процесів у кістковій тканині нижньої щелепи щурів з пародонтитом, гальмуючи резорбцію альвеолярного відростка.

Проте, наші дослідження на 9 тижні перебігу пародонтиту (або через 6 тижнів після ін'єкції кальцію та нестабілізованої ГК) виявили нездатність цієї композиції повністю запобігти активній резорбції кісткової тканини щелепи, індукованій аліментарним надходженням перекисів ліпідів. Простежується те, що показник ступеня атрофії альвеолярного відростка у щурів цієї групи на 9 тижні перебігу перекисного пародонтиту був суттєво нижчим, ніж у щурів з пародонтитом без лікування, але при цьому значно перевищував аналогічне значення у інтактних тварин, що дозволяє говорити про доцільність періодичності таких ін'єкцій для отримання кращого результату.

Завданням наступної частини наших досліджень було з'ясування впливу препаратів кальцію та ГК на динаміку вмісту кальцію в альвеолярній кістці щурів за умов перекисного пародонтиту. Наші дані свідчать про те, що перебіг перекисного пародонтиту характеризується суттєвим зниженням вмісту кальцію в кістковій тканині нижніх щелеп щурів. Досліджуваний показник в кістковій тканині нижньої щелепи щурів на 5-му тижні пародонтиту дорівнював $(1,996 \pm 0,130)$ моль/кг, що виявилося на 21.6% менше, ніж такий показник у інтактних щурів ($p < 0.05$, Табл. 4.5). Введення протягом 2 тижнів гідроксиапатиту призвело до того, що вміст кальцію в досліджуваній кістковій тканині сягнув $(2,260 \pm 0,191)$ моль/кг, і цей показник виявився співставним з аналогічним показником в контрольних спостереженнях, хоча і не мав статистичної відмінності від такого показника в групі щурів із пародонтитом без лікування (в обох випадках $p > 0.05$).

Вплив препаратів кальцію та гіалуронової кислоти на вміст кальцію в кістковій тканині нижньої щелепи щурів з перекисним пародонтитом

№	Групи щурів	Вміст кальцію в кістковій тканині нижньої щелепи, моль/кг ($M \pm m$)		
		Через 2 тижня після ін'єкцій (тривалість пародонтиту 5 тижнів)	Через 4 тижня після ін'єкцій (тривалість пародонтиту 7 тижнів)	Через 6 тижнів після ін'єкцій (тривалість пародонтиту 9 тижнів)
1	Контроль (інтактні щури), n=15	2,547 ± 0,100		
2	Щури з перекисним пародонтитом, n=18	1,996±0,130*	1,750±0,143**	1,314±0,151***
3	Щури з перекисним пародонтитом, яким вводили кальцію гідроксиапатит 55,7%, n=18	2,260±0,191	2,175±0,085* #	1,907±0,184* #
4	Щури з перекисним пародонтитом, яким вводили кальцію гідроксиапатит 27,85% + ГК, n=18	2,357±0,223	2,228±0,052* #	2,174±0,269 #

Примітки: * - $P < 0.05$, ** - $P < 0.01$, *** - $P < 0.001$ – суттєві розбіжності досліджуваного показника порівняно з таким в контрольній групі тварин; # - $P < 0.05$, ## - $P < 0.01$ – суттєві розбіжності досліджуваних показників порівняно з такими в групі тварин із відтвореним перекисним пародонтитом (статистичний критерій - Kruskal-Wallis).

Через 2 тижні введення щурам із перекисним пародонтитом кальцію вдвічі нижчим за концентрацією, але з нестабілізованої 2.0% ГК також сприяли тому, що показник вмісту кальцію в кістковій тканині нижньої щелепи щурів не відрізнявся суттєво від аналогічного показника в контролі та в групі щурів із пародонтитом без лікування (в обох випадках $p > 0.05$).

Вміст кальцію в кістковій тканині нижніх щелеп щурів на 7-му тижні пародонтиту дорівнював $(1,750 \pm 0,143)$ моль/кг, що виявилось на 31.4% менше, ніж такий показник у інтактних щурів ($p < 0.01$). Введення протягом 4 тижнів гідроксиapatиту призвело до того, що вміст кальцію в досліджуваній кістковій тканині сягнув $(2,175 \pm 0,085)$ моль/кг, і цей показник, будучи на 14.6% менше відповідного контрольного показника, виявився на 24.5% більшим порівняно з таким показником в групі щурів із пародонтитом без лікування (в обох випадках $p < 0.05$). Чотирьохтижнє введення шурам із перекисним пародонтитом кальцію вдвічі нижче за концентрацією, але з нестабілізованою 2.0% ГК сприяло тому, що показник вмісту кальцію в кістковій тканині нижньої щелепи щурів, будучи на 12.5% менше відповідного контрольного показника, виявився на 30.3% більшим порівняно з таким показником в групі щурів із пародонтитом без лікування (в обох випадках $p < 0.05$).

Вміст кальцію в кістковій тканині нижніх щелеп щурів на 9-му тижні пародонтиту становив $(1,314 \pm 0,151)$ моль/кг, що виявилось на 51.6% менше, ніж такий показник у інтактних щурів ($p < 0.001$). Введення гідроксиapatиту через 6 тижнів призвело до того, що вміст кальцію в досліджуваній кістковій тканині сягнув $(1,907 \pm 0,184)$ моль/кг, і цей показник, будучи на 25.1% менше відповідного контрольного показника, виявився на 45.1% більшим порівняно з таким показником в групі щурів із пародонтитом без лікування (в обох випадках $p < 0.05$). Введення шурам із перекисним пародонтитом кальцію вдвічі нижчим за концентрацією, але з нестабілізованою 2.0% ГК через 6 тижнів призвело до того, що показник вмісту кальцію в кістковій тканині нижньої щелепи щурів виявився співставним відповідному контрольному показнику та на 65.4% перевищував такий показник в групі щурів із пародонтитом без лікування ($p < 0.05$, табл. 4.5).

Наші результати підтверджують інтенсифікацію резорбційних процесів у кістковій тканині щелеп щурів, які тривалий час отримували переокислене масло з їжею.

Наші дані свідчать, що введення гідроксиапатиту щурам певним чином гальмувало втрату кальцію альвеолярною кісткою. Через 2 тижні після ін'єкцій цим препаратом рівень кальцію відповідав нормальним значенням, але й не відрізнявся суттєво від показника у щурів з пародонтитом без лікування. Через 4 та 6 тижнів після введення гідроксиапатиту вміст кальцію в альвеолярній кістці суттєво перевищував рівень цього показника у щурів з пародонтитом, але й не досягнув значень у інтактних тварин.

Ефективне запобігання втраті кальцію кістковою тканиною щелеп зареєстровано після підяснових ін'єкцій кальцію вдвічі нижчим за концентрацією, але у поєднанні з ГК. Через 2 тижні після таких ін'єкцій досліджуваний показник займав проміжне значення між відповідним рівнем у інтактних щурів та щурів із пародонтитом без лікування. А через 4 і 6 тижнів після введення композиції кальцію вдвічі нижчим за концентрацією, але з ГК, вміст кальцію в кістковій тканині щелеп щурів суттєво перевищував значення у щурів з пародонтитом і не відрізнявся від нормальних значень.

Метою заключної частини експериментальних спостережень було визначення впливу комбінації препаратів з ГК на активність низки ферментів – еластази, а також лужної та кислої фосфатази кісткової тканини нижньої щелепи щурів із перекисним пародонтитом. Відомо, що еластаза є найбільш активним ферментом, який бере участь у деградації колагену кісткової тканини. Відомо також, що еластаза активує проколагеназу, перетворюючи її на активну форму ферменту – колагеназу, що значною мірою збільшує інтенсивність руйнування колагену кісткової тканини [38]. Зміна активності лужної та кислої фосфатази відбувається при запальних та дегенеративних захворюваннях, в патогенезі яких показаними є процеси остеодеструкції [6].

Через 5 тижнів споживання щурами переокисленої олії активність еластази у кістковій тканині щелеп збільшилася на 63,7% і становила $(24,98 \pm 1,36)$ мк-кат/кг ($p < 0,01$, табл. 4.6). Введення протягом 2 тижнів кальцію гідроксиапатиту призвело до того, що активність еластази у кістковій тканині нижньої щелепи сягнула $(18,91 \pm 2,82)$ мк-кат/кг, і цей

показник виявився співставним з аналогічним показником в контрольних спостереженнях, хоча і не мав статистичної відмінності від такого показника в групі щурів із пародонтитом без лікування (в обох випадках $p > 0.05$).

Таблиця 4.6

Вплив препаратів кальцію та гіалуронової кислоти на активність еластази в кістковій тканині нижньої щелепи щурів з перекисним пародонтитом

№	Групи щурів	Активність еластази в кістковій тканині нижньої щелепи, мк-кат/кг ($M \pm m$)		
		Через 2 тижня після ін'єкцій (тривалість пародонтиту 5 тижнів)	Через 4 тижня після ін'єкцій (тривалість пародонтиту 7 тижнів)	Через 6 тижнів після ін'єкцій (тривалість пародонтиту 9 тижнів)
1	Контроль (інтактні щури), n=15	15,26±1,09		
2	Щури з перекисним пародонтитом, n=18	24,98±1,36**	28,83±1,89***	26,96±2,96***
3	Щури з перекисним пародонтитом, яким уводили кальцію гідроксиапатит 55,7%, n=18	18,91±2,82	27,20±2,89**	20,03±1,82*
4	Щури з перекисним пародонтитом, яким уводили кальцію гідроксиапатит 27,85% + ГК, n=18	16,98±2,12 #	23,28±1,31 #	18,55±1,67 ##

Примітки: * - $P < 0.05$, ** - $P < 0.01$, *** - $P < 0.001$ – суттєві розбіжності досліджуваного показника порівняно з таким в контрольній групі тварин; # - $P < 0.05$, ## - $P < 0.01$, ### - $P < 0.001$ – суттєві розбіжності досліджуваних показників порівняно з такими в групі тварин із відтвореним перекисним пародонтитом (статистичний критерій - Kruskal-Wallis).

Введення щурам із перекисним пародонтитом кальцію гідроксиапатиту вдвічі нижчим за концентрацією, але з 2.0% ГК через 2 тижні призвело до

того, що активність еластази в кістковій тканині нижньої щелепи щурів не відрізнялася суттєво від аналогічного показника в контролі ($p > 0.05$), але виявилася на 32.0% менше, ніж у щурів із пародонтитом без лікування ($p < 0.05$).

Активність еластази в кістковій тканині нижних щелеп щурів на 7-му тижні пародонтиту дорівнювала ($28,83 \pm 1,89$) мк-кат/кг, що виявилось на 88.9% більше, ніж такий показник у інтактних щурів ($p < 0.001$). Введення кальцію гідроксиапатиту через 4 тижні призвело до того, що активність еластази в досліджуваній кістковій тканині сягнула ($27,20 \pm 2,89$) мк-кат/кг, і цей показник виявився на 78.2% більшим порівняно з таким показником в групі контролю ($p < 0.01$). При цьому він був співставним при порівнянні з таким показником у щурів з пародонтитом без лікування ($p > 0.05$).

Чотирьохтижневе введення щурам із перекисним пародонтитом кальцію гідроксиапатиту вдвічі нижчим за концентрацією, але з 2.0% ГК сприяло тому, що активність еластази в кістковій тканині нижньої щелепи щурів, будучи на 52.6% більше відповідного контрольного показника ($p > 0.05$), виявилася на 19.3% менше порівняно з таким показником в групі щурів із пародонтитом без лікування ($p < 0.05$).

Активність еластази в кістковій тканині нижних щелеп щурів на 9-му тижні пародонтиту дорівнювала ($26,96 \pm 2,96$) мк-кат/кг, що виявилось на 76.7% більше, ніж такий показник у інтактних щурів ($p < 0.001$). Введення протягом 6 тижнів кальцію гідроксиапатиту призвело до того, що активність еластази в досліджуваній кістковій тканині сягнула ($20,03 \pm 1,82$) мк-кат/кг, і цей показник виявився на 31.3% більшим порівняно з таким показником в групі контролю ($p < 0.05$). При цьому він був співставним при порівнянні з таким показником у щурів з пародонтитом без лікування ($p > 0.05$).

Введення щурам із перекисним пародонтитом кальцію гідроксиапатиту вдвічі нижчим за концентрацією, але з 2.0% ГК через 6 тижнів призвело до того, що активність еластази в кістковій тканині нижньої щелепи щурів, будучи на 21.6% більше відповідного контрольного показника ($p > 0.05$),

виявилася на 31.2% менше порівняно з таким показником в групі щурів із пародонтитом без лікування ($p < 0.01$).

Таким чином, через 5 тижнів споживання щурами переокисленої олії активність еластази у кістковій тканині щелеп збільшилася на 63,7% ($p < 0,01$). На наступних термінах спостереження активність цього деструктивного ферменту кісткової тканини збільшилася ще більше – на 88,9 % ($p < 0,001$) через 7 тижнів та на 76,7 % ($p < 0,001$) через 9 тижнів моделювання патології.

Наші дані доводять, що введення гідроксиapatиту запобігало підвищенню активності еластази в кістковій тканині щелеп щурів з пародонтитом лише через 2 тижні після ін'єкцій: цей показник відповідав рівню у здорових тварин, але й не мав достовірних відмінностей від значень у щурів із пародонтитом. На наступних термінах дослідження активність еластази в кістковій тканині щелеп щурів, яким ввели гідроксиapatит, була високою та відповідала рівню у тварин з пародонтитом, що свідчить про низьку здатність гідроксиapatиту гальмувати деструкцію кісткової тканини.

Ін'єкції кальцію вдвічі нижчим за концентрацією, але з ГК справили ефективну інгібуючу дію на деструкцію колагену кісткової тканини щелеп щурів з пародонтитом, оскільки активність еластази у щурів цієї групи не перевищувала значень у здорових тварин і була нижчою, ніж у щурів з пародонтитом, що говорить про більш здатність кальцію з нестабілізованою ГК гальмувати активність еластази, а отже, і деструкцію колагену кісткової тканини, індуковану перекисами ліпідів.

Через 5 тижнів споживання щурами переокисленої олії активність лужної фосфатази у кістковій тканині щелеп зменшилася на 40,4% і становила ($70,12 \pm 5,45$) мк-кат/кг ($p < 0,001$, табл. 4.7).

Введення протягом 2 тижнів кальцію гідроксиapatиту призвело до того, що активність лужної фосфатази у кістковій тканині нижньої щелепи сягнула ($65,62 \pm 0,75$) мк-кат/кг, і цей показник виявився в 1.8 разів меншим порівняно з аналогічним показником в контролі ($p < 0,001$) і не мав відмінності від такого показника в групі щурів із пародонтитом без лікування ($p > 0.05$).

Вплив препаратів кальцію та гіалуронової кислоти на активність лужної фосфатази в кістковій тканині нижньої щелепи щурів з перекисним пародонтитом

№	Групи щурів	Активність лужної фосфатази в кістковій тканині нижньої щелепи, мк-кат/кг (M±m)		
		Через 2 тижня після ін'єкцій (тривалість пародонтиту 5 тижнів)	Через 4 тижня після ін'єкцій (тривалість пародонтиту 7 тижнів)	Через 6 тижнів після ін'єкцій (тривалість пародонтиту 9 тижнів)
1	Контроль (інтактні щури), n=15	117,6±4,67		
2	Щури з перекисним пародонтитом, n=18	70,12±5,45***	77,80±4,40***	80,35±3,57***
3	Щури з перекисним пародонтитом, яким вводили кальцію гідроксиапатит 55,7%, n=18	65,62±0,75***	66,53±7,15***	80,76±4,64**
4	Щури з перекисним пародонтитом, яким вводили кальцію гідроксиапатит 27,85%+ ГК, n=18	75,39±5,02***	75,61±8,68***	95,90±12,19*

Примітки: * - P<0.05, ** - P<0.01, *** - P<0.001 – суттєві розбіжності досліджуваного показника порівняно з таким в контрольній групі тварин; # - P<0.05 – суттєві розбіжності досліджуваних показників порівняно з такими в групі тварин із відтвореним перекисним пародонтитом (статистичний критерій - Kruscal-Wallis).

Введення щурам із перекисним пародонтитом кальцію гідроксиапатиту вдвічі нижчим за концентрацією, але з ГК через 2 тижні призвело до того, що активність лужної фосфатази в кістковій тканині нижньої щелепи щурів не відрізнялася суттєво від аналогічного показника у щурів із пародонтитом без лікування (p>0.05), але виявилася на 35.9% менше, ніж в контрольних спостереженнях (p<0.001).

Активність лужної фосфатази в кістковій тканині нижніх щелеп щурів на 7-му тижні пародонтиту дорівнювала ($77,80 \pm 4,40$) мк-кат/кг, що виявилось на 33.8% менше, ніж такий показник у інтактних щурів ($p < 0.001$). Введення кальцію гідроксиapatиту через 4 тижні призвело до того, що активність лужної фосфатази в кістковій тканині практично не змінилася, і цей показник виявився на 43.4% менше порівняно з таким показником в групі контролю ($p < 0.001$). При цьому він був співставним при порівнянні з таким показником у щурів із пародонтитом без лікування.

Введення протягом 4 тижнів шурам із перекисним пародонтитом кальцію гідроксиapatиту вдвічі нижчим за концентрацією, але з ГК довели досліджуваний показник до ($75,61 \pm 8,68$) мк-кат/кг, що залишалось на 35.7% менше при порівнянні з відповідним показником в контролі ($p < 0.001$) та не відрізнялося від такого показника, зареєстрованого в щурів із змодельованим пародонтитом без лікування ($p > 0.05$).

Активність лужної фосфатази в кістковій тканині нижніх щелеп щурів на 9-му тижні пародонтиту дорівнювала ($80,35 \pm 3,57$) мк-кат/кг, що виявилось на 31.7% менше, ніж такий показник у інтактних щурів ($p < 0.001$). Введення протягом 6 тижнів кальцію гідроксиapatиту призвело до того, що активність лужної фосфатази в кістковій тканині практично не змінилася, і цей показник виявився на 31.4% менше порівняно з таким показником в групі контролю ($p < 0.001$). При цьому він був співставним при порівнянні з таким показником у щурів із пародонтитом без лікування.

Через 6 тижнів після введення шурам із перекисним пародонтитом кальцію гідроксиapatиту вдвічі нижче за концентрацією, але з ГК довели досліджуваний показник до ($95,90 \pm 12,19$) мк-кат/кг, що залишалось на 18.5% менше при порівнянні з відповідним показником в контролі ($p < 0.05$) та не відрізнялося від такого показника, зареєстрованого в щурів із змодельованим пародонтитом без лікування ($p > 0.05$).

На 5 тижні перебігу перекисного пародонтиту активність кислої фосфатази у кістковій тканині щелеп збільшилася на 40,1% і становила

(4,05±0,31) мк-кат/кг (p<0,05, табл. 4.8). Введення кальцію гідроксиапатиту через 2 тижні призвело до того, що активність кислої фосфатази у кістковій тканині нижньої щелепи сягнула (3,79±0,13) мк-кат/кг, і цей показник не мав відмінностей при порівнянні з відповідними даними в контрольній групі щурів та у щурів із пародонтитом без лікування (в обох випадках p>0.05).

Таблиця 4.8

Вплив препаратів кальцію та гіалуронової кислоти на активність кислої фосфатази в кістковій тканині нижньої щелепи щурів з перекисним пародонтитом

№	Групи щурів	Активність кислої фосфатази в кістковій тканині нижньої щелепи, мк-кат/кг (M±m)		
		Через 2 тижня після ін'єкцій (тривалість пародонтиту 5 тижнів)	Через 4 тижня після ін'єкцій (тривалість пародонтиту 7 тижнів)	Через 6 тижнів після ін'єкцій (тривалість пародонтиту 9 тижнів)
1	Контроль (інтактні щури), n=15	2,89±0,51		
2	Щури з перекисним пародонтитом, n=18	4,05±0,31*	4,45±0,07*	4,50±0,40*
3	Щури з перекисним пародонтитом, яким вводили кальцію гідроксиапатит 55,7%, n=18	3,79±0,13	3,49±0,21 ##	3,37±0,53
4	Щури з перекисним пародонтитом, яким вводили кальцію гідроксиапатит 27,85%+ ГК, n=18	3,67±0,07*	3,71±0,10*	3,12±0,22

Примітки: * - P<0.05 – суттєві розбіжності досліджуваного показника порівняно з таким в контрольній групі тварин; # - P<0.05, ## - P<0.01 – суттєві розбіжності досліджуваних показників порівняно з такими в групі тварин із відтвореним перекисним пародонтитом (статистичний критерій - Kruscal-Wallis).

Двотижневе введення шурам із перекисним пародонтитом кальцію гідроксиапатиту вдвічі нижчим за концентрацією, але з ГК також сприяли тому, що активність кислої фосфатази в кістковій тканині нижньої щелепи щурів не відрізнялася суттєво від аналогічного показника у щурів із пародонтитом без лікування ($p>0.05$), але на 27.0% перевищувала відповідний показник в контролі ($p<0.05$).

Активність кислої фосфатази в кістковій тканині нижніх щелеп щурів на 7-му тижні пародонтиту дорівнювала ($4,45\pm 0,07$) мк-кат/кг, що в 1.54 рази перевищувало такий показник у інтактних щурів ($p<0.05$). Введення протягом 4 тижнів кальцію гідроксиапатиту призвело до того, що активність кислої фосфатази в кістковій тканині зменшилася на 21.6% при порівнянні з таким показником у щурів із пародонтитом без лікування ($p<0.01$). Величина досліджуваного показника виявилася співставною з таким показником в контрольній групі щурів ($p>0.05$).

Через 4 тижні після введення шурам із перекисним пародонтитом кальцію гідроксиапатиту вдвічі нижчим за концентрацією, але з ГК довели досліджуваний показник до ($3,71\pm 0,10$) мк-кат/кг, що не відрізнялося від такого показника в групі щурів із змодельованим пародонтитом без лікування ($p>0.05$) та було на 28.4% більше при порівнянні з відповідним показником, зареєстрованим в контрольній групі щурів ($p<0.05$).

Активність кислої фосфатази в кістковій тканині нижніх щелеп щурів на 9-му тижні пародонтиту дорівнювала $4,50\pm 0,40$ мк-кат/кг, що в 1.56 рази перевищувало такий показник у інтактних щурів ($p<0.05$). Введення протягом 6 тижнів кальцію гідроксиапатиту призвело до того, що активність кислої фосфатази в кістковій тканині виявилася співставною з такими показником в контрольній групі щурів та у щурів із пародонтитом без лікування (в обох випадках $p>0.05$).

Введення протягом 6 тижнів шурам із перекисним пародонтитом кальцію гідроксиапатиту вдвічі нижче за концентрацією, але з ГК довели досліджуваний показник до $3,12\pm 0,22$ мк-кат/кг, що не відрізнялося від

такого показника в контрольній групі щурів та у щурів із пародонтитом без лікування (в обох випадках $p > 0.05$).

Резюмуючи, відзначу, що нами отримано підтвердження адекватності експериментальної моделі для інтенсифікації резорбційних процесів у кістковій тканині щелеп щурів. Тривале аліментарне надходження перекисів ліпідів призвело до збільшення атрофії альвеолярного відростка нижньої щелепи щурів та втрати кальцію кістковою тканиною щелеп. За таких умов ін'єкції кальцію гідроксиапатиту вплинули на досліджувані показники, оскільки атрофію альвеолярної кістки не вдалося загальмувати, а біохімічні показники, незважаючи на окремі поліпшення, не досягли нормальних значень.

Набагато ефективнішим виявився препарат кальцію у поєднанні з гіалуроновою кислотою. Незважаючи на те, що ступінь атрофії альвеолярного відростка знизився лише на початковому етапі після ін'єкцій вміст кальцію практично нормалізувався. Очевидно, рівень кальцію відновився за допомогою гальмування активності деструктивних ферментів кісткової тканини щелеп під впливом введення кальцію в концентрації в 2 рази нижче але разом з ГК.

Висновки за розділом 4

1. Аліментарне надходження переокисленої олії призвело до активації резорбції в щелепах щурів: зростання активності деструктивних ферментів (кислої фосфатази та еластази) на тлі зниження активності лужної фосфатази, що бере участь у мінералізації.

2. Одноразові ін'єкції всіх препаратів із гідроксиапатитом кальцію підвищили вміст кальцію в кістковій тканині на (45.1-84.0) %.

3. Ін'єкційне введення препаратів кальцію гідроксиапатиту з гіалуроновою кислотою сприяло гальмування кислої фосфатази на (25.1-32.4) % та еластази на (25.7-37.2) %, а також збільшенню активності лужної фосфатази у кістковій тканині тварин.

4. Активність лужної фосфатази у щурів, яким запровадили лише гідроксіапатит кальцію, збереглася низькою, як із пародонтитом.

5. Препарат кальцію гідроксиапатиту в концентрації 27.85 %, що в 2 рази нижче, але у поєднанні з 2 % незшитою гіалуроновою кислотою підвищив вміст кальцію до нормального.

Результати даного розділу опубліковані в наступних роботах:

1. Ларкіна С.О., Селецька О.В., Макаренко О.А. Дослідження протизапальної ефективності препаратів гіалуронової кислоти різної концентрації у щурів із експериментальним пародонтитом. Вісник стоматології. 2019; 1: 2-7.
2. Larkina S.O., Makarenko O.A., Vastyanov R.S., Yermuraki P.P. Investigation of calcium- and hyaluronic acid-containing drugs osteoplastic activity in rats with periodontitis. World of Medicine and Biology. 2020; 1 (71): 191–196.
3. Larkina S.A., Seletskaya A.V., Makarenko O.A., Schnaider S.A. Effect of calcium hydroxyapatite and hyaluronic acid injections on inflammation markers of periodont tissue. World of Medicine and Biology. 2021; 3 (77): 224–229.
4. Larkina S.A., Seletska O.V., Makarenko O.A., Vastyanov R.S., Badiuk N.S. Study of osteoplastic and anti-inflammatory efficiency of drugs containing calcium hydroxyapatite and hyaluronic acid. PharmacologyOnLine. 2021; 3: 958-967.

АНАЛІЗ ТА УЗАГАЛЬНЕННЯ РЕЗУЛЬТАТІВ ДОСЛІДЖЕННЯ

Серед основних діагнозів, що застосовуються для опису клінічної картини старіння обличчя та шкіри, у МКХ-10 виділяють дві нозології, пов'язані з віковими змінами шкіри: хроностаріння – «стареча атрофія шкіри» (код L 57.4) та фотостаріння – «зміна шкіри, спричинена хронічним впливом неіонізуючого випромінювання» (код L 57). Слід зазначити, що у разі біологічного старіння шкіри відбуваються, переважно, функціональні зміни, тоді як із фотостаріння – морфологічні.

Стосовно патофізіологічних механізмів, які обумовлюють процес старіння шкіри, відокремлюють складні ланцюгові процеси, провідними механізмами серед яких є прискорення процесів ліпопероксидації та одночасне пригнічення функціональної активності антиоксидантної системи, а також обумовлені запаленням функціональні та морфологічні зміни дерми (Рис. 5.1).

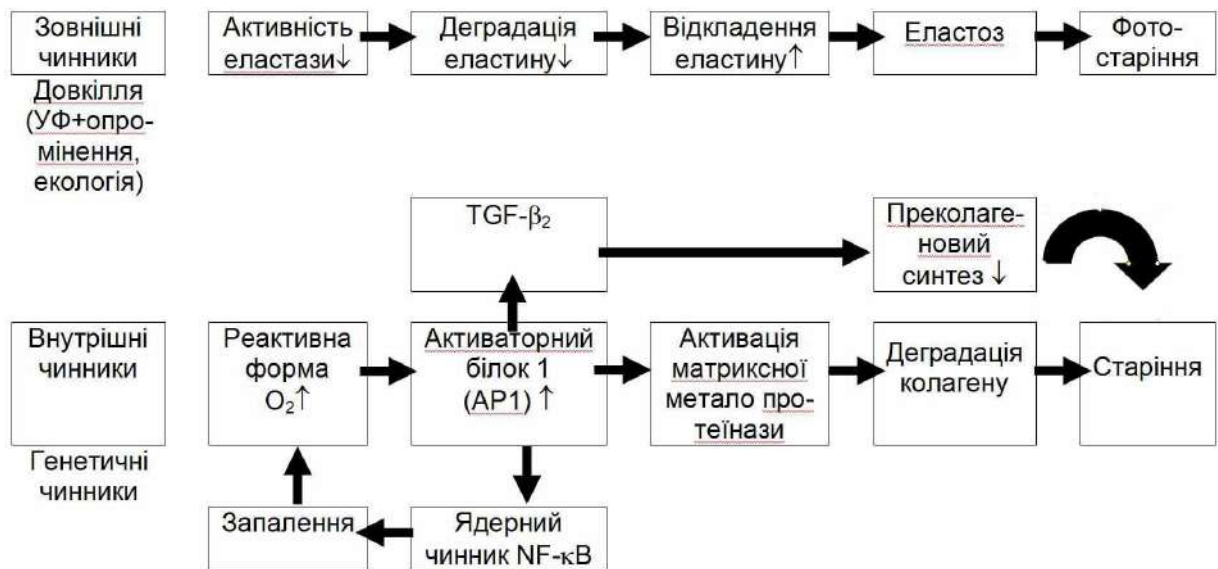


Рис. 5.1. Патогенез старіння шкіри

Таким чином, вікові зміни шкіри обличчя характеризуються певними клінічними, гістологічними та функціональними змінами, що захоплюють епідерміс, дерму, підшкірно-жирову клітковину, а також мімічні м'язи [91].

При цьому є суттєві відмінності у разі хронологічного старіння та старіння при фотопшкодженні (Рис. 5.1).

Відомо, що перекисне окиснення ліпідів - складний багатостадійний ланцюговий процес окиснення киснем ліпідних субстратів, головним чином поліненасичених жирних кислот, що включає стадії взаємодії ліпідів з вільнорадикальними сполуками та утворення вільних радикалів ліпідної природи. При цьому перекисне окиснення фосфоліпідів біологічних мембран відіграє важливу роль у життєдіяльності живих організмів [74]. Продукти перекисного окиснення, зокрема перекису ліпідів, використовуються в організмі для синтезу біологічно активних речовин – простагландинів, тромбоксанів, стероїдних гормонів тощо. Інтенсивність перекисного окиснення безпосередньо пов'язана з процесами оновлення складу фосфоліпідів біологічних мембран, зміни відносного вмісту ліпідів та білків та як наслідок із зміною структури біологічних мембран та їх функціонування [44].

Наслідком активізації перекисного окиснення є зміна фізико-хімічних властивостей мембранних білків та ліпідів, зміна активності мембранозв'язаних ферментів, порушення проникності мембран (в т.ч. для протонів та іонів кальцію), іонного транспорту (наприклад, пригнічення активності калій-натрієвого насосу), зменшення електричної стабільності ліпідного бішару мембран. Активація перекисного окиснення спричиняє зміни структури ліпопротеїнів сироватки крові та гіперхолестеринемію, порушує різноманітні процеси клітинного метаболізму практично на всіх рівнях.

Активація перекисного окиснення (так званий синдром ліпідної пероксидації) є загальним ключовим фактором, що опосередковує ушкодження мембранних структур органів та тканин при багатьох захворюваннях (численні європейські автори називають цей термін «вільнорадикальна патологія») [221].

Виявлено низьку ефективність лікування захворювань слизової оболонки порожнини рота у вікових пацієнтів, у тому числі через супутні

загальні захворювання та неможливість найчастіше провести раціональне лікування при кількох нозологічних формах захворювань. Поряд з етіотропним лікуванням у комплексі повинні застосовуватись і патогенетичні методи лікування, які є ефективними, оскільки ґрунтуються на глибокому розумінні патогенетичних механізмів патологічних процесів у порожнині рота.

Проведений нами аналіз наукової літератури вказує на необхідність підвищення ефективності лікування уражень тканин ротової порожнини у пацієнтів літнього віку за рахунок застосування вивчених засобів ГК у стоматології, але застосовуючи вищу концентрацію як для лікування, так і для профілактики, що включають як аплікаційне, так і місцеве ін'єкційне їх застосування.

Окрему увагу ми приділяли аспектам вікової зміни функціонального стану шкіри. Відомо, що старіння характеризується прогресуючою втратою фізіологічної цілісності, що веде від функціональних змін та підвищеної вразливості до смерті [98, 108, 181]. Вказані прогресуючі зміни можна спостерігати і на шкірі, і на слизовій оболонці ротової порожнини [151, 165, 176]. Слизова оболонка ротової порожнини людей похилого віку може не відрізнятися від слизової оболонки молодих пацієнтів. Тим не менш, травма (наприклад, прикусування щоки), прояви аутоімунних шкірних захворювань слизової оболонки, звички (наприклад, куріння) і гіпофункція слинних залоз можуть змінити зовнішній вигляд і характер тканин ротової порожнини у літніх людей [176, 177].

В епітелії основні зміни, що реєструються, - це наявність менш помітних епітеліальних гребенів, атрофія епітелію і зниження клітинної щільності і мітотичної активності. Поряд з цим відбувається втрата еластину та жирової тканини в підслизовій основі та збільшення фіброзної сполучної тканини з дегенеративною зміною колагену. Все це може призвести до уповільнення регенерації тканин, що доводиться враховувати під час встановлення дентальних імплантатів [119].

Фізіологічне (нормальнее) старіння викликає втрату смакових відчуттів через зміни мембран смакових клітин, які змінюють функцію іонних каналів та рецепторів [203].

Важливо розуміти, що клінічно гістологічні зміни можуть супроводжуватися сухими тонкими гладкими поверхнями слизової оболонки порожнини рота зі втратою еластичності та характерною пунктирністю [112, 165]. Ці зміни можуть призводити ротову порожнину до травм та інфекцій, особливо коли пацієнти використовують зубні протези або страждають на порушення слинної функції (наприклад, хронічною гіпосіалією) [177]. Сальні залози (гранули Фордайсу) на губах і щоках також можуть збільшуватися з віком [151]. На тильному боці язика спостерігається зменшення ниткоподібних сосочків, що надає йому гладкого і блискучого вигляду. Цей вид може посилюватись дефіцитом заліза або вітамінів групи В [26, 192]. На вітральній поверхні язика нерідко розвивається під'язичне варикозне розширення вен, яке вважається відхиленням від норми [176, 177].

Частота та масштаби досліджень стану здоров'я порожнини рота у людей похилого віку обмежені. Відсутні надійні описові дані про функцію слинних залоз, стан слизової оболонки порожнини рота та сенсорні характеристики порожнини рота щодо здоров'я та хвороб протягом усього дорослого життя. Таким чином, плутанина як у практикуючих лікарів, так і у пацієнтів виникає через необґрунтовані стереотипи про старіння та здоров'я порожнини рота.

По-першу, багато узагальнення щодо старіння були засновані на дослідженнях, які не враховували стан здоров'я та лікарський статус суб'єктів [64, 67, 129, 176, 177, 207]. По-друге, більшість досліджень старіння це кроссекційні дослідження, які можуть призвести до невірних висновків через ефект вікової когорти. По-третє, багато досліджень гістології старіючих тканин порожнини рота були дослідженнями на лабораторних тваринах, та його результати не можна було поширити на людські популяції. По-четверте, дані про зміни здоров'я порожнини рота часто спотворюються або залежать

від відмінностей у функціональному статусі (наприклад, здатності піклуватися про себе), стан харчування, переконання щодо здоров'я та очікування суб'єктів дослідження. По-п'яте, інші зміни, викликані старінням, можуть мати непрямий вплив на здоров'я ротової порожнини, наприклад, вікове зниження імунної функції. По-шосте, група людей похилого віку «старшого віку» зазвичай працює з неправильним уявленням про нормальні зміни старіння.

Історично склалося так, що вони не зверталися за стоматологічною допомогою так часто, як молоді люди. Скоріше за все, подібна поведінка при зверненні за медичною допомогою різко зміниться, коли покоління бебі-буму поповнить ряди людей похилого віку [64]. Цілі догляду за порожниною рота для людей похилого віку узгоджуються з цілями інших постачальників медичних послуг, що займаються геріатричною допомогою, а саме: максимізація функціональних характеристик, забезпечення незалежності та підвищення якості їх життя [146]. Стоматологам було б добре порадити ставитися зі здоровою дозою скептицизму до будь-яких узагальнень про суттєві зміни у здоров'ї ротової порожнини тільки через старіння. Більшість змін у здоров'ї порожнини рота у людей похилого віку не є результатом самого віку, а є наслідками системних захворювань, ятрогенів, функціональних та когнітивних порушень [64, 129, 177].

Захворювання пародонту нерідко супроводжують старіння [4, 46, 54, 60, 165]. Наявність хронічних осередків інфекції, порушення принципів здорового харчування ведуть до виникнення гінгівітів та пародонтиту. При цьому можливе поєднання інволютивних змін як у слизовій порожнині рота, так і в шкірі.

Шкіра – складний та динамічний орган, що становить до 16–17% ваги тіла [182]. Він діє насамперед як бар'єр між внутрішнім та зовнішнім середовищем. Проте шкіра виконує широкий спектр інших функцій, зокрема: гомеостатичне регулювання; запобігання черезшкірній втраті рідини, електролітів та білки; підтримання температури; сенсорну функцію

(тактильна, температурна та больова чутливість); імунний нагляд та синтез вітаміну D [107, 151, 182].

Як і всі інші системи органів, шкіра схильна до старіння. Це викликано насамперед накопиченням активних форм кисню (АФК) як побічний продукт клітинного метаболізму та індукованих АФК ушкоджень клітинних компонентів, такі як мембрани, ферменти та ДНК [18, 31, 57, 82, 134].

Передчасне старіння шкіри є наслідком впливу довкілля. Найважливішим з них є вплив ультрафіолету (фотоушкодження), але інші фактори, такі як фізичні та психологічні стреси, куріння, вживання алкоголю та погане харчування теж роблять свій внесок [91, 151, 196].

Таким чином, критичний аналіз наукової літератури свідчить про різноманітні патофізіологічні механізми інволютивних змін шкіри при її старінні, але багатьма авторами акцент робиться саме на морфологічних та/або ультра-морфологічних змінах у шарах дерми внаслідок підпадання під вплив альтеруючих та дегенеративних чинників довкілля. Зрозуміло, що при намаганні комплексної патогенетично обґрунтованої корекції вікових змін шкіри ми маємо обрати такий різновид впливу та/або композицію сполук з дерматопротективними властивостями, які були би здатні спричиняти внутрішньодермальні ефекти, переважно протизапального характеру та, що, на наш погляд є найважливішим, вказані ефекти мають бути достатньо пролонгованими за терміном.

Ми не розглядали в цьому дослідженні такі фактори погіршення стану шкіри у людей похилого віку як матеруючі впливи біологічних секретів при недостатньому догляді за літніми пацієнтами з інконтиненцією та когнітивними порушеннями [218].

При проведенні експериментальних досліджень ми відштовхувалися від наступних положень: по-перше, патофізіологічні механізми інволютивних змін шкіри є складними та багатокомпонентними. По-друге, провідним патогенетичним механізмом старіння шкіри є системна інтенсифікація процесів ліпопероксидації зі спряженим пригніченням

активності антиоксидатної системи. В цьому аспекті доцільно вказати на індуковані типовим патофізіологічним запальним процесом спряжені з віком зміни самої дерми ті всіх її шарів. І, насамкінець, логічною передпосилкою проведення нами низки експериментальних досліджень є намагання з патогенетичної точки зору виявити ефективність комплексного та пролонгованого застосування гіалуронової кислоти зі сполуками кальцію за умови експериментально відтвореної патології шкіри та визначитися з механізмами реалізації дерматопротективних ефектів розробленої лікувально-профілактичної схеми.

Ми враховували, що при співставленні результатів дослідження впливу різних концентрацій ГК на репаративні процеси у шкірі та тканинах пародонту отримані результати стосовно ефектів препаратів є залежними від концентрації [68]. Більше того, у своїй закономірності впливу ефективність тестованих сполук мало залежала від об'єкту спостереження.

Відмінності шкіри кроля і щурів є незначними, зокрема, у кроля дещо тонша товщина епідермісу (9-15 мкм) порівняно з епідермісом щура (10-18 мкм), при порівнянні товщини дерми (табл. 5.1). Товщина епідермісу в людини значно товща. Крім того, для гризунів характерна наявність бурої жирової тканини в гіподермі, що для людини характерне лише у неонатальному періоді [17, 101, 199].

Таблиця 5.1

Порівняльна характеристика товщини епідермісу та дерми у людини та різних видів експериментальних тварин [17].

Шари шкіри	Людина	Міні-піг	Щур	Миша	Кріль
		Ділянка живота	Ділянка холки	Ділянка холки	Ділянка холки
Епідерміс, мкм	50-1000	50-60	10-18	10-15	9-15
Дерма, мкм	50-2000	100-500	300-500	350	400

До практики естетичної медицини давно увійшло ін'єкційне введення ГК у старіючу шкіру для відновлення її обсягу та покращення функціонування. Зважаючи на великий розмір молекули, місцеве застосування препаратів нативної ГК не завжди дозволяє їй проникати в глибокі шари дерми, де відбувається більшість процесів старіння шкіри [88, 128,]. Одним з небагатьох способів досягти бажаного ефекту є збільшення концентрації нативної ГК у дермі за допомогою ін'єкції [148, 171].

У дослідженнях *in vitro* зазвичай вивчають вплив різних концентрацій ГК на культури фібробластів людини [68, 83, 84], але ці дослідження не можуть повністю відтворити умови живого організму, а головне вони не продовжуються досить довгий час (в експерименті 24-72 год), що недостатньо для синтезу сполучнотканинних волокон.

Отже, нами було проведено експериментальне моделювання впливу гіалуронової кислоти різної концентрації на морфологію шкіри кроликів протягом 2 місяців.

Обидві експериментальні моделі (на кролях та щурах), які ми застосовували в роботі, є адекватними для оцінки морфологічних змін у шкірі при дії різних концентрацій ГК у присутності ретарданта резорбції.

Як показали проведені дослідження, ефект від введення нестабілізованої ГК (1,4%; 2,0%; 3,0% та 4,0%) у шкіру кроля спостерігається починаючи з 2 тижнів, зберігаючись протягом усього періоду спостереження. При введенні в шкіру кроликів 1-4% нестабілізованої ГК у дермі не спостерігалось дегенеративних чи атрофічних процесів.

При застосуванні 1,4% та 2% ГК кислоти зміни більше виражені у сосочковому шарі, у той час як при застосуванні 3% та 4% ГК зміни виражені у всіх шарах дерми.

На всіх гістологічних препаратах кількість сполучнотканинних волокон як у сосочковому, так і в сітчастому шарі збільшено порівняно з контрольним препаратом. У сітчастому шарі пучки волокон потовщені переважно. Процеси утворення сполучнотканинних волокон дерми кроликів

збільшуються при підвищенні концентрації ГК через 2 місяці після одноразового введення, що може свідчити про збільшення ступеня ущільнення дерми при підвищенні концентрації ГК. При одноразовому введенні менша концентрація ЦК (1,4% та 2%) викликає стимуляцію процесів у шкірі у більш ранні терміни (2 тижні); а концентрації в 4% - виявляють більшу активність у пізніші терміни (8 тижнів).

Через 2 тижні після введення 4% розчину ГК у шкіру кроликів кількість фібробластів у сосочковому шарі дерми збільшилася практично в 4 рази порівняно з контрольним зразком: 40-50 проти 10-15 фібробластів у полі зору відповідно.

Встановлено, що одноразове введення препаратів ГК із меншою концентрацією (1,4 та 2%) супроводжується вираженими морфологічними змінами у ранні терміни дослідження (2, 4 тижні). Після введення препаратів ГК з високою концентрацією (3 та 4%) такі зміни розвиваються у пізніші терміни (8 тижнів).

Після введення 1,4 та 2% концентрації ГК, морфологічні зміни відзначені переважно у сосочковому шарі шкіри тварин. Введення 3 та 4% концентрації ГК супроводжується морфологічними змінами у всіх шарах дерми.

При порівняльній оцінці морфологічних змін після одноразового введення препаратів гіалуронової кислоти різної концентрації встановлено, що з підвищенням концентрації активність фібриллогенезу збільшується.

Можна припустити зв'язок між концентрацією ГК та часом прояву максимально виражених морфологічних змін шкіри. Ймовірно, що стимулює дію ГК проявляється при досягненні оптимальної фізіологічної концентрації.

Збереження отриманих результатів морфологічних змін після одноразового введення ГК у всіх групах, у терміни через 1 та 2 місяці від початку експерименту, вказує на необхідність перегляду існуючих протоколів корекції інволютивних змін шкіри. Застосування біоревіталізаторів, що містять нестабілізовану ГК у концентрації 3-4% у поєднанні з манітолом,

дозволяє збільшити інтервали між процедурами та зменшити кількість необхідних процедур.

Захист на місцевому рівні після потрапляння в тканини стороннього матеріалу розвивається шляхом формування типової запальної реакції, яка є нормальною фізіологічною відповіддю на різні стимули.

Запалення - це складна комплексна реакція живих тканин на пошкодження, що складається з поетапних змін мікроциркуляторного русла, системи крові, сполучної тканини, спрямована на усунення (ізоляцію) пошкоджуючого агента і відновлення тканини.

Причина, що викликає запальну реакцію, називається флогогеном. Гостра запальна реакція ініціюється внаслідок активації тканинних макрофагів флогогенами, секретії ними прозапальних цитокінів, в першу чергу, інтерлейкін-1 (ІЛ-1), які є причиною багатьох локальних і системних змін, відповідно. Саме ІЛ-1 запускає комплекс місцевих захисних реакцій, що залучає практично всі типи клітин-ефекторів запалення в елімінацію патогену та відновлення цілісності пошкодженої тканини. При цьому відбувається викид низькомолекулярних медіаторів запалення, таких як гістамін, простагландини та ін., відповідальних за розвиток запальної реакції в повному обсязі.

За тривалої присутності в організмі чужорідного агента розвивається хронічне запалення.

Між виразністю основних процесів запалення та силою подразника є певна залежність: з підвищенням агресивності флогогенного фактора посилюється і відповідь. Однак, відомо, що така залежність спостерігається далеко не завжди. Один і той самий подразник у різних людей може викликати зовсім різну реакцію.

Характер перебігу хронічного запалення визначається:

а) місцевими факторами (клітинним складом, медіаторами запалення, характером, ступенем та масштабом пошкодження тканини та ін.);

б) загальними, системними факторами; до них відносять: гормони (адреналін, глюко-кортикоїди, соматотропний гормон, тиреоїдні гормони, глюкагон та ін.) та опіоїдні пептиди (ендорфіни та енкефаліни).

Запальний процес може переходити в хронічну форму, якщо патоген не повністю видалений або якщо порушено регулювання експресії прозапальних медіаторів. Морфологічно хронічне запалення виявляється у порушенні наступності клітинних фаз вогнища запалення.

Оцінка кожного конкретного запального процесу має виходити з аналізу багатьох чинників і, загалом, має бути встановлена міра адекватності запального процесу, з одного боку, характеру та інтенсивності патогенного подразника, з другого боку – потреби організму у захисті від дії даного фактора.

Залежно від такої оцінки запальний процес в одних випадках необхідно стимулювати, а в інших – пригнічувати. Така загальна схема підходу до аналізу запалення у конкретних його висловлюваннях [8].

Проведений біохімічний аналіз шкіри лабораторних щурів після введення досліджуваних препаратів дозволяє підтвердити виражену протизапальну активність препаратів нестабілізованої ГК в концентрації 4 % як у чистому вигляді, так і в суміші з гідроксиапатитом кальцію [165]. Це дозволяє рекомендувати їх пацієнтам з хронічними запальними захворюваннями, або при комбінації кількох методик, що посилюють ризик постпроцедурних ускладнень.

Введення препаратів, що містять стабілізовану ГК та кальцій гідроксиапатит, незалежно від концентрації, викликало пролонговану активацію ПОЛ на тлі підвищеного рівня маркерів запалення та зниженого антиоксидантно-прооксидантного індексу. Можливо, такі препарати більше підходять молодим і здоровим пацієнтам без обтяженого анамнезу, оскільки запалення може мати позитивний ефект щодо збільшення синтезу простагландинів, лейкотрієнів, а також оновлення фосфоліпідних мембранних структур.

Подальші дослідження були сфокусовані на біоревіталізованих ефектах ГК при експериментальному пародонтиті. Відзначимо, що в огляді Salwowska N. et al., (2016) доведено, що додаткове призначення ГК забезпечує більш тривалий терапевтичний ефект порівняно з використанням глюкокортикостероїдів та нестероїдних протизапальних препаратів при хронічних запальних захворюваннях суглобів, шкіри та слизових оболонок [20]. Ми не порівнювали протизапальну активність гіалуронової кислоти з іншими класами протизапальних фармагентів, але отримані в експерименті результати виглядають обнадійливими.

Нами було обрано модель з аліментарним навантаженням переокисленою олією (оксидантне число більше 0,1). На відміну від альтернативних підходів, що вимагають оперативного розтину міжзубного сосочка на оральну та вестибулярну фракції, даний метод не вимагає застосування загальної анестезії та додаткової премедикації. Крім того, вона краще відповідає робочій гіпотезі про роль ПОЛ у генезі передчасного старіння.

Переконливо показано, що аліментарний надлишок перекисів ліпідів викликає розвиток запальних процесів (збільшення активності еластази), порушення цілісності клітинних мембран (підвищення активності КФ) та інтенсифікацію ПОЛ (зміст МДА) у яснах тварин. Встановлені порушення ускладнюються протягом моделювання патології.

Аліментарне надходження перекисів ліпідів через 5 тижнів призводить до достовірного збільшення вмісту МДА в яснах щурів на 54,8%.

Застосування ГК мало очевидну протективну дію, що дозволило практично у всіх випадках наблизити параметри цього показника до контрольних. У той же час щури з пародонтитом, які не отримували ГК, мали чітку тенденцію до підвищення інтенсивності ПОЛ. Це відбувалося на ранніх ранніх термінах спостереження.

Результати, які висвітлені на Рис. 5.1, переконливо доводять пролонговану здатність препаратів, що містять 2%, 3% і, особливо 4%,

незшиту ГК з манітолом, запобігати накопиченню токсичного МДА в яснах щурів, індукованого моделюванням перекисного пародонтиту.

Як видно з поданих даних, за відсутності протективної терапії пародонтиту, швидкість резорбції кісткової тканини різко зростає, при цьому ефективність ГК у зниженні активності кислої фосфатази збільшується пропорційно до концентрації препарату (Рис. 5.2).

Таким чином, проведені дослідження та отримані результати свідчать про виражену здатність препаратів, що містять 2, 3 та 4% ГК з манітолом, стабілізувати мембрани клітин. Інтересним, за нашими даними, є більш виражене зростання активності КФ в яснах щурів на 9-му тижні перебігу експериментального патологічного процесу, що висвітлює більш виражене запалення на цьому етапі відтворення пародонтиту. Але й за таких умов перебігу вираженого альтеративного процесу застосування мінімальної концентрації (1.4%) ГК, що виявилось неефективним при 2- та 4-тижневому введенні, сприяло розвитку вираженого позитивного ефекту через гальмування активності КФ в тканинах ясен щурів з пародонтитом. Введення більш концентрованих розчинів (2.0%, 3.0% та 4.0%) ГК з манітолом сприяло більш вираженому зниженню активності КФ в тканині ясен щурів, які тривалий час отримували переокислену олію.

Наші результати можливо оцінити ще під іншим кутом зору. Дослідження активності КФ виявило розвиток запалення та порушення цілісності мембран у яснах щурів з пародонтитом, що посилюється через 9 тижнів з початку моделювання патологічного стану. Введення за таких умов 1,4% ГК з манітолом призвело до інгібування зазначеного маркера запалення лише на останньому терміні дослідження (через 6 тижнів), а ін'єкції 2.0%, 3.0% та 4.0% ГК з манітолом ефективно запобігали підвищенню активності КФ на всіх етапах спостереження. Логічно припустити, що аналіз отриманих результатів свідчить про виражену здатність препаратів, що містять 2.0%, 3.0% та 4.0% ГК з манітолом, стабілізувати мембрани клітин, що вкрай важливо за умов формування в організмі альтеративних та деструктивних процесів.

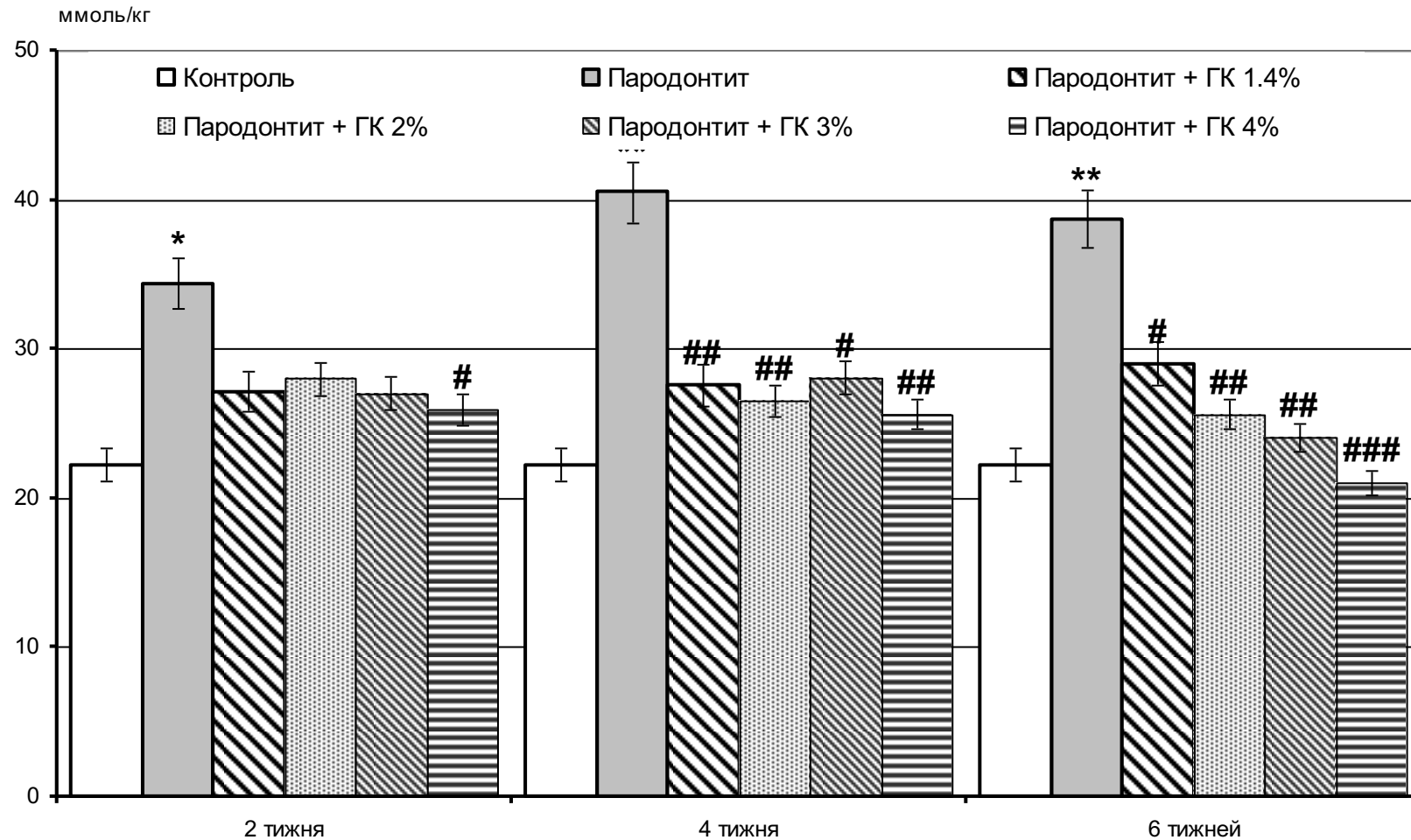


Рис. 5.1. Динаміка зміни вмісту малонового діальдегіду в тканинах ясен щурів під впливом препаратів nonstab. гіалуронової кислоти в умовах перекисного пародонтиту

Примітки (Рис. 5.1-5.8): * - $P < 0.05$, ** - $P < 0.01$ – суттєві розбіжності досліджуваного показника порівняно з таким в контрольній групі тварин; # - $P < 0.05$, ## - $P < 0.01$, ### - $P < 0.001$ – суттєві розбіжності досліджуваних показників порівняно з такими в групі тварин із відтвореним перекисним пародонтитом (статистичний критерій - Kruscal-Wallis).

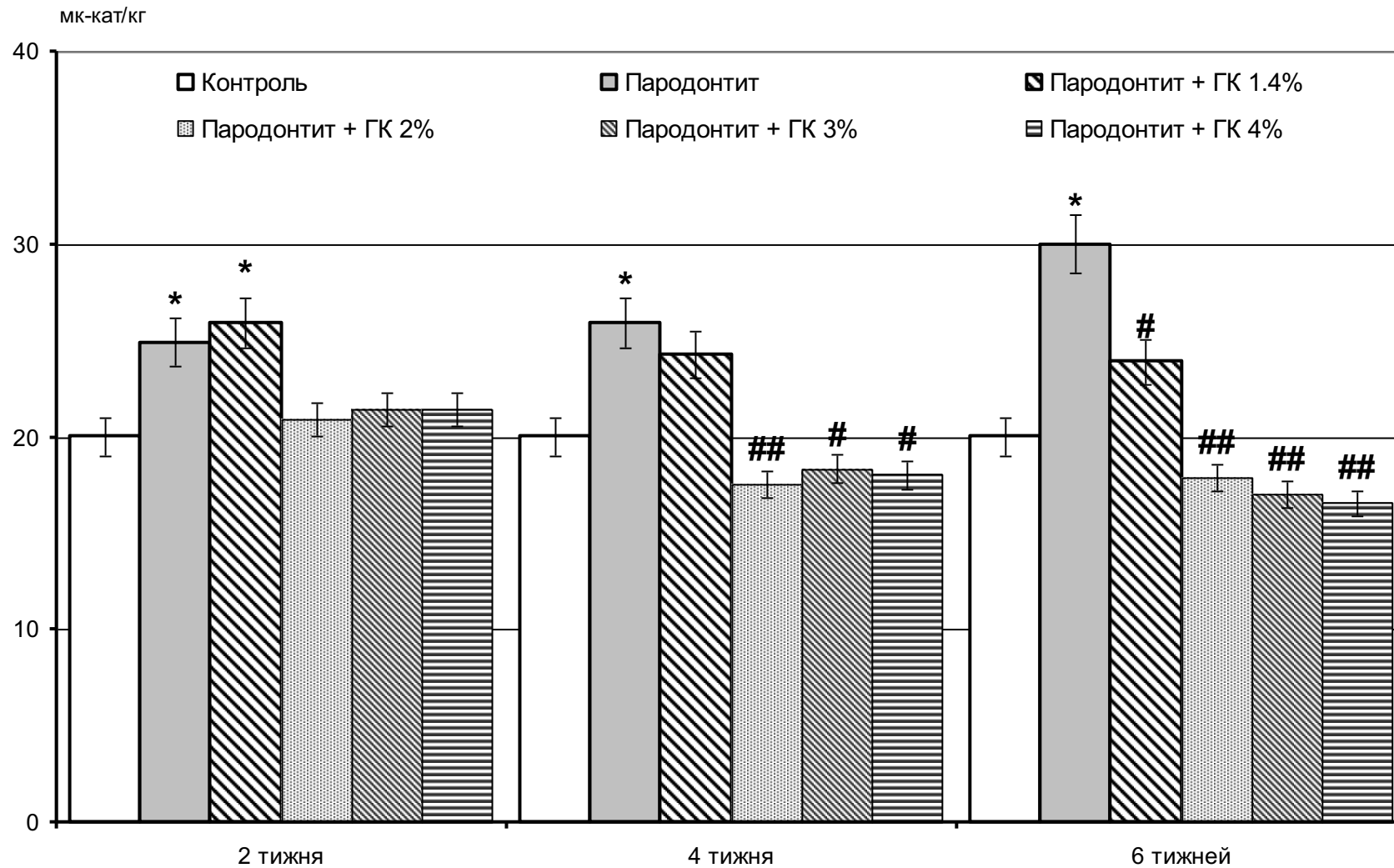


Рис. 5.2. Динаміка зміни активності кислій фосфатази в тканинах ясен щурів під впливом препаратів nonstab, гіалуронової кислоти в умовах перекисного пародонтиту

Отже, аліментарний надлишок перекисів ліпідів викликає розвиток запальних процесів (збільшення активності еластази), порушення цілісності клітинних мембран (підвищення активності кислої фосфатази) та інтенсифікацію процесів ліпопероксидації (зміст МДА) у яснах тварин. Встановлені порушення ускладнюються протягом терміну з моменту моделювання патології.

Подальші серії дослідів та отримані результати довели, що відтворення перекисного пародонтиту супроводжується суттєвим наростанням активності еластази в яснах щурів. Наші дані свідчать про те, що двотижневі ін'єкції незшитою ГК з манітолом сприяли парадоксальному підвищенню активності еластази - маркера запалення. Оскільки цей фермент переважно секретують сегментоядерні нейтрофіли, то, ймовірно, в ділянці ін'єкції гіалуронової кислоти відбувається їх скупчення, що віддзеркалює процес вираженої запальної реакції.

Ми чітко простежили те, що через 4 тижні після ін'єкцій різних концентрацій ГК також не виявив бажаного протизапального ефекту в аспекті зменшення активності еластази, але, навпаки, виявив прозапальну дію гіалуронової кислоти (Рис. 5.3).

На 9 тижні перекисного пародонтиту активність еластази в яснах щурів також була підвищеною. Але 6-тижневий термін уведення різних концентрацій ГК з манітолом виявився ефективним в аспекті суттєвого зменшення активності цього маркера запалення. Цікаво, що через 6 тижнів після ін'єкцій 4% незшитої ГК з манітолом активність еластази в яснах щурів значно знизилася і відповідала нормальному рівню.

Останній факт свідчить про повну відсутність запалення у м'яких тканинах пародонту тварин з пародонтитом, а значить і про виражену протизапальну дію ГК у щурів, яким ввели 4 % незшитої ГК з манітолом.

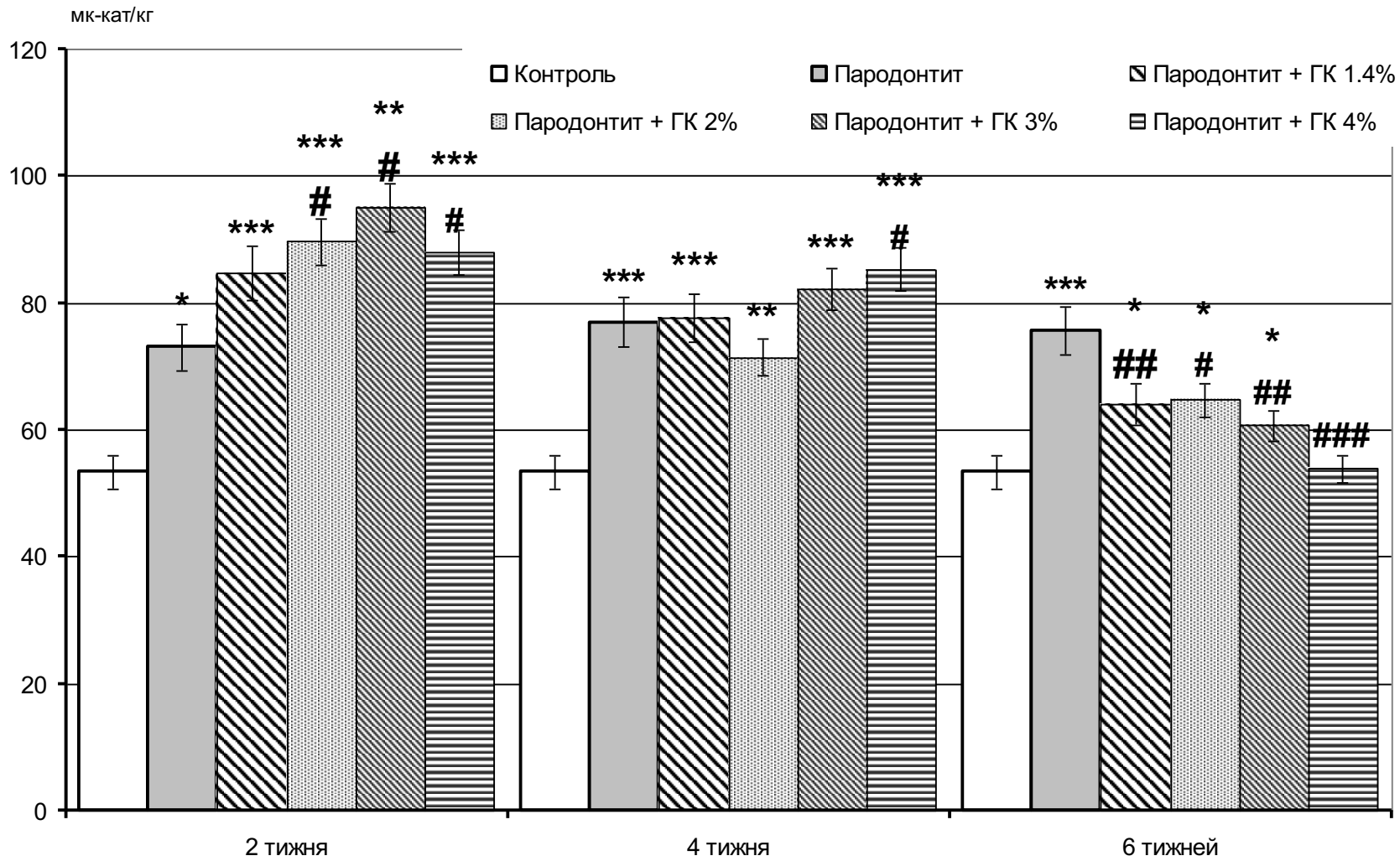


Рис. 5.3. Динаміка зміни активності еластази в тканинах ясен щурів під впливом препаратів nonstab. гіалуронової кислоти в умовах перекисного пародонтиту

Резюмуючи, відзначу, що аліментарний надлишок перекисів ліпідів викликає розвиток запальних процесів (зростання активності еластази), порушення цілісності клітинних мембран (підвищення активності КФ) та інтенсифікацію процесів ПОЛ (зростання змісту МДА) у яснах тварин. Встановлені порушення ускладнюються протягом терміну перебігу патології.

Встановлено за цих умов, що одноразові ін'єкції 1,4%, 2.0% і 3.0% незшитої ГК з манітолом 0,9% у ясна щурів з пародонтитом спричиняють антиоксидантну (зниження вмісту МДА) та мембранопротекторну (пригнічення активності КФ) дію, більш виражену через 4-6 тижнів. При цьому найнижчі значення досліджуваних маркерів запалення зареєстровані в яснах щурів через 6 тижнів після ін'єкцій 4.0% незшитої ГК з манітолом.

Слід також відзначити, що за 2 тижні після введення в ясна препаратів ГК, незалежно від її концентрації, активується процес запалення (підвищується активність еластази), ступінь якого перевищує такий процес у щурів з пародонтитом без лікування. Інтенсивність запалення знижується через 4 тижні і суттєвіше через 6 тижнів після ін'єкцій ГК. Повне зникнення запалення ясна, тобто. нормалізація активності еластази, нами зареєстровано лише через 6 тижнів після введення препарату, що містить 4 % незшиту ГК з манітолом.

Проблема захворювань пародонту є актуальною не лише у зв'язку з широкою поширеністю, але й через те, що у ранніх стадіях захворювання характеризуються слабо вираженою симптоматикою, що призводить до пізнього звернення пацієнтів до стоматологу, коли вже великий ризик втрати зубів. У зв'язку з цим важливим фактором у виявленні та профілактиці захворювань пародонту стає участь лікарів різних спеціальностей, а також пошук нових методів профілактики та лікування захворювань пародонту [114].]

Поряд з етіотропним лікуванням у комплексі повинні застосовуватися і патогенетичні методи лікування, необхідне підвищення ефективності лікування уражень тканин ротової порожнини у вікових пацієнтів за рахунок

застосування вивчених та безпечних засобів, без побічних ефектів, до яких безумовно відноситься ГК: як для лікування, так і для профілактики, включають як аплікаційне, і місцеве ін'єкційне їх застосування.

При порівнянні результатів остеопластичної ефективності та протизапальних властивостей препаратів, що містять гіалуронову кислоту та гідроксиапатит кальцію, на кісткову структуру щелепи щурів з перекисним пародонтитом насамперед, необхідно зазначити, що тривалість повного циклу «резорбція-утворення» кісткової тканини у людини займає близько 150 днів, тобто протягом року протікає 2-3 цикла. У щурів тривалість цього циклу становить 40 днів (9 циклів на рік), тобто втричі інтенсивніше. Відповідно 2 місяці моделювання патології пародонту у щурів еквівалентно піврічній тривалості процесу у людини.

Спершу ми досліджували вплив після ін'єкційного введення на вираженість ступеня атрофії альвеолярного відростка у щурів в умовах перекисного пародонтиту кальцію гідроксиапатиту в концентрації 55,7% без ГК, потім вдвічі зменшили концентрацію кальцію, але додали ГК (Рис. 5.4).

Отримані результати свідчать про активацію резорбційних процесів у кістковій тканині нижніх щелеп щурів під впливом перекисів ліпідів, одержуваних з їжею, що посилюється з часом.

Ін'єкції гідроксиапатиту не вплинули на ступінь атрофії щелеп щурів з перекисним пародонтитом. Досліджуваний показник зберігався високим і був співставним з таким показником у щурів з перекисним пародонтитом без лікування.

Важливо, що одноразове піддесневе введення кальцію вдвічі нижче за концентрацією, але в поєднанні з нестабілізованою ГК попереджало інтенсифікацію резорбційних процесів у кістковій тканині нижньої щелепи щурів з пародонтитом, гальмуючи резорбцію альвеолярного відростка.

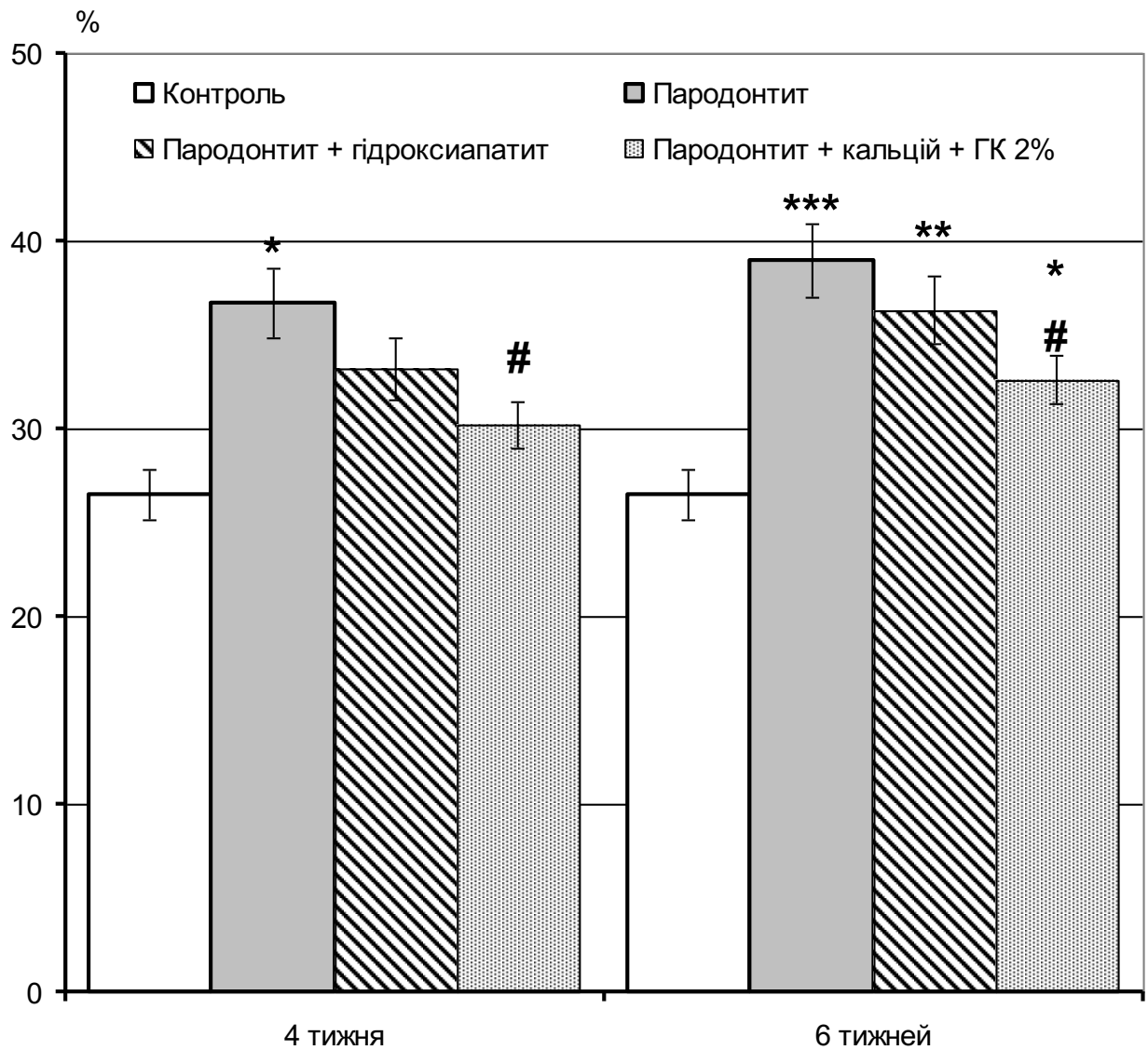


Рис. 5.4. Зміни вираженості атрофії альвеолярного відростка нижньої щелепи під впливом препаратів кальцію та nonstab. гіалуронової кислоти в умовах перекисного пародонтиту

Проте, наші дослідження на 9 тижні перебігу пародонтиту (або через 6 тижнів після ін'єкції кальцію та нестабілізованої ГК) виявили нездатність цієї композиції повністю запобігти активній резорбції кісткової тканини щелепи, індукованій аліментарним надходженням перекисів ліпідів. Простежується те, що показник ступеня атрофії альвеолярного відростка у щурів цієї групи на 9 тижні перебігу перекисного пародонтиту був суттєво нижчим, ніж у щурів з пародонтитом без лікування, але при цьому значно перевищував

аналогічне значення у інтактних тварин, що дозволяє говорити про доцільність періодичності таких ін'єкцій один раз на 4 тижні для отримання кращого результату.

Подальші отримані нами результати по дослідженню вмісту кальцію в кістковій тканині нижньої щелепи в умовах перекисного пародонтиту підтвердили певним чином ті, що були отримані раніше (Рис. 5.5).

Було впевнено доведено, що введення гідроксиапатиту щурам певним чином гальмувало втрату кальцію альвеолярною кісткою. Через 2 тижні після ін'єкцій цим препаратом рівень кальцію відповідав нормальним значенням, але й не відрізнявся суттєво від показника у щурів з пародонтитом без лікування. Через 4 та 6 тижнів після введення гідроксиапатиту вміст кальцію в альвеолярній кістці суттєво перевищував рівень цього показника у щурів з пародонтитом, але й не досягнув значень у інтактних тварин.

Ефективне запобігання втраті кальцію кістковою тканиною щелеп зареєстровано після під 'ясових ін'єкцій кальцію вдвічі нижчим за концентрацією, але у поєднанні з ГК. Через 2 тижні після таких ін'єкцій досліджуваний показник займав проміжне значення між відповідним рівнем у інтактних щурів та щурів із пародонтитом без лікування. А через 4 і 6 тижнів після введення композиції кальцію вдвічі нижчим за концентрацією, але з ГК вміст кальцію в кістковій тканині щелеп щурів суттєво перевищував значення у щурів з пародонтитом і не відрізнявся від нормальних значень.

Метою заключної частини експериментальних спостережень було визначення впливу комбінації препаратів з ГК на активність низки ферментів – еластази, а також лужної та кислої фосфатаз кісткової тканини нижньої щелепи щурів із перекисним пародонтитом. Відомо, що еластаза є найбільш активним ферментом, який бере участь у деградації колагену кісткової тканини.

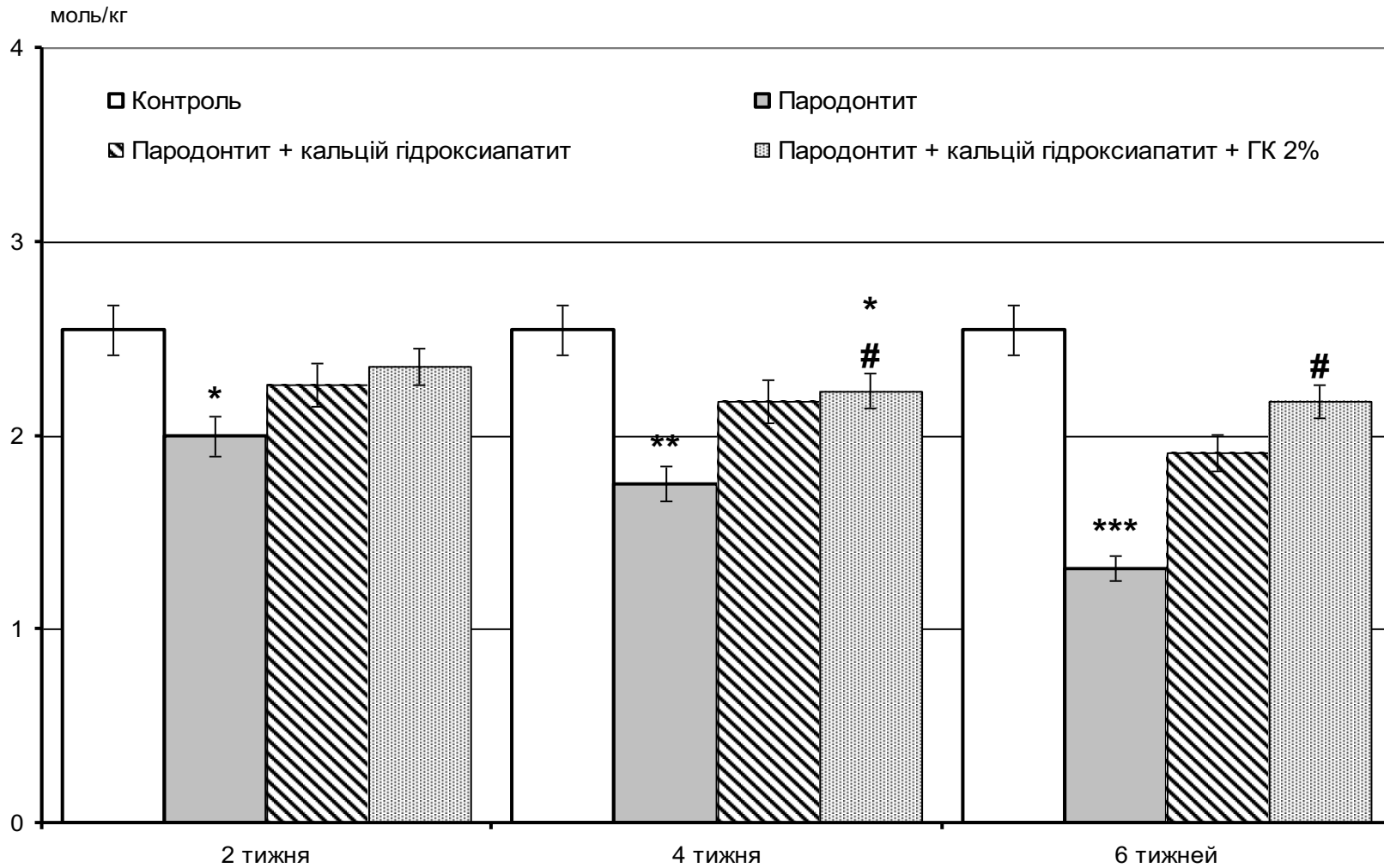


Рис. 5.5. Динаміка зміни вміст кальцію в кістковій тканині нижньої щелепи під впливом препаратів кальцію та nonstab. гіалуронової кислоти в умовах перекисного пародонтиту

Відомо також, що еластаза активує проколагеназу, перетворюючи її на активну форму ферменту – колагеназу, що значною мірою збільшує інтенсивність руйнування колагену кісткової тканини [38]. Зміна активності лужної та кислої фосфатази відбувається при запальних та дегенеративних захворюваннях, в патогенезі яких показаними є процеси остеодеструкції [6].

Через 5 тижнів споживання щурами переокисленої олії активність еластази у кістковій тканині щелеп збільшилася на 63,7% ($p < 0,01$, Рис. 5.6). На наступних термінах спостереження активність цього деструктивного ферменту кісткової тканини збільшилася ще більше – на 88,9 % ($p < 0,001$) через 7 тижнів та на 76,7 % ($p < 0,001$) через 9 тижнів моделювання патології.

Наші дані доводять, що введення гідроксиапатиту запобігало підвищенню активності еластази в кістковій тканині щелеп щурів з пародонтитом лише через 2 тижні після ін'єкцій: цей показник відповідав рівню у здорових тварин, але й не мав достовірних відмінностей від значень у щурів із пародонтитом. На наступних термінах дослідження активність еластази в кістковій тканині щелеп щурів, яким ввели гідроксиапатит, була високою та відповідала рівню у тварин з пародонтитом, що свідчить про низьку здатність гідроксиапатиту гальмувати деструкцію кісткової тканини.

Ін'єкції кальцію вдвічі нижчим за концентрацією, але з ГК справили ефективну інгібуючу дію на деструкцію колагену кісткової тканини щелеп щурів з пародонтитом, оскільки активність еластази у щурів цієї групи не перевищувала значень у здорових тварин і була нижчою, ніж у щурів з пародонтитом, що говорить про здатність суміші кальцію з нестабілізованою ГК гальмувати активність еластази, а отже, і деструкцію колагену кісткової тканини, індуковану перекисами ліпідів.

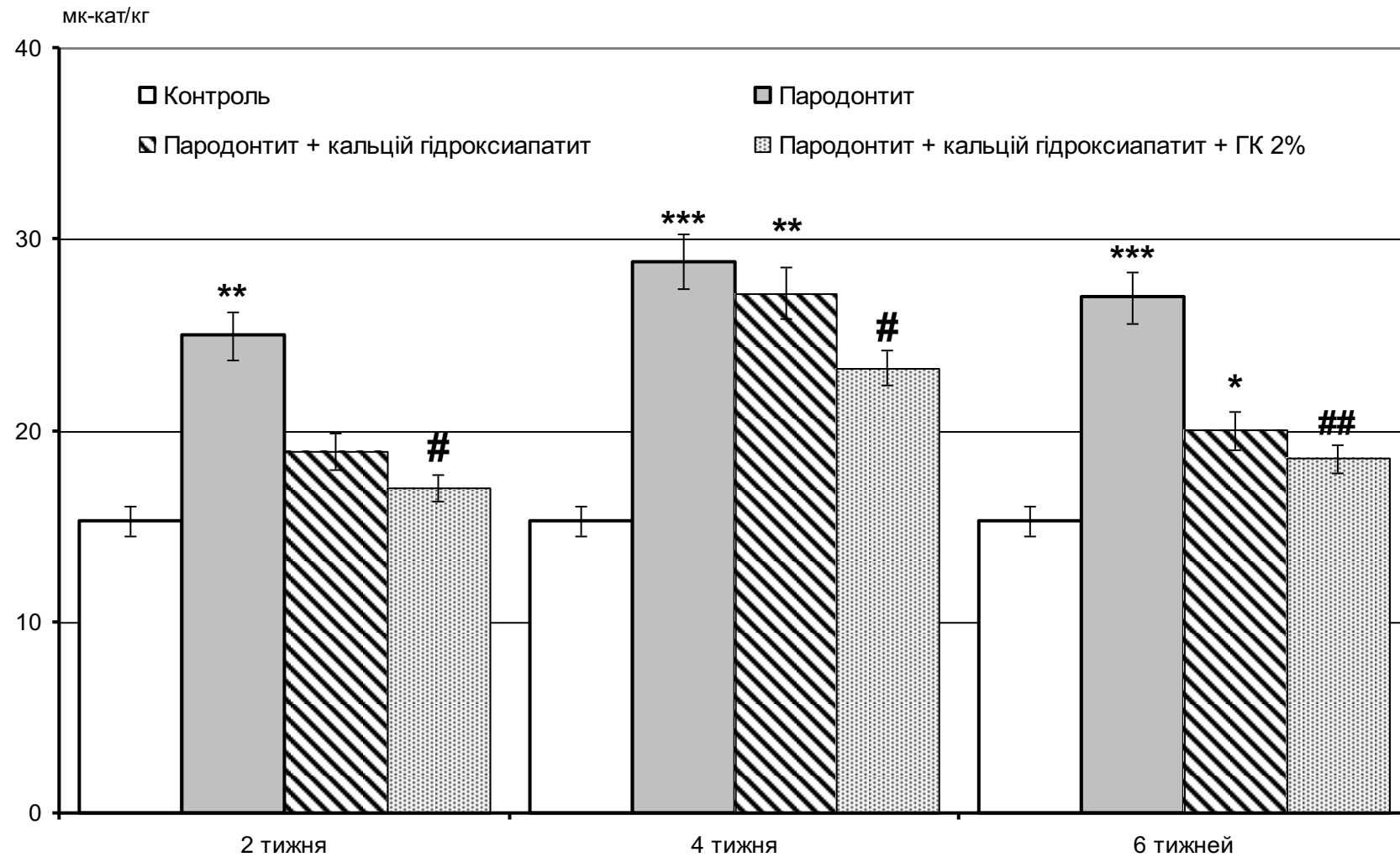


Рис. 5.6. Динаміка зміни активності еластази в кістковій тканині нижньої щелепи під впливом препаратів кальцію та nonstab. гіалуронової кислоти в умовах перекисного пародонтиту

В подальшому досліджували ефективність обраних нами сполук, які містили ГК, на активацію за умов моделі ферментів, які здійснюють деструкцію мінерального компоненту кістки - кислій фосфатази (Рис. 5.7) і лужної фосфатази (Рис. 5.8).

Ін'єкції гідроксиапатиту незначно вплинули на досліджувані показники, оскільки біохімічні показники, незважаючи на окремі поліпшення, не досягли нормальних значень.

Більш ефективним виявився препарат кальцію в 2 рази концентрації нижчій, але у поєднанні з нестабілізованою ГК. Вміст кальцію до закінчення експерименту практично нормалізувався. Очевидно, рівень кальцію відновився з допомогою гальмування активності деструктивних ферментів кислій фосфатази й переважно еластази кісткової тканини щелеп під впливом введення кальцію разом із нестабілізованою гіалуроновою кислотою.

Незважаючи на доведену ефективність препаратів кальцію гідроксиапатиту на остеогенез, більш виражена дія була зафіксована при застосуванні препаратів кальцію з ГК. Концентрація кальцій гідроксиапатиту не показала прямої залежності на результати експерименту, там, де концентрація була 55,7%, але не було ГК результат був гіршим, ніж при в 2 рази нижчій концентрації кальцій гідроксиапатиту, але з додаванням ГК.

Резюмуючи, відзначу, що нами отримано підтвердження адекватності експериментальної моделі для інтенсифікації резорбційних процесів у кістковій тканині щелеп щурів.

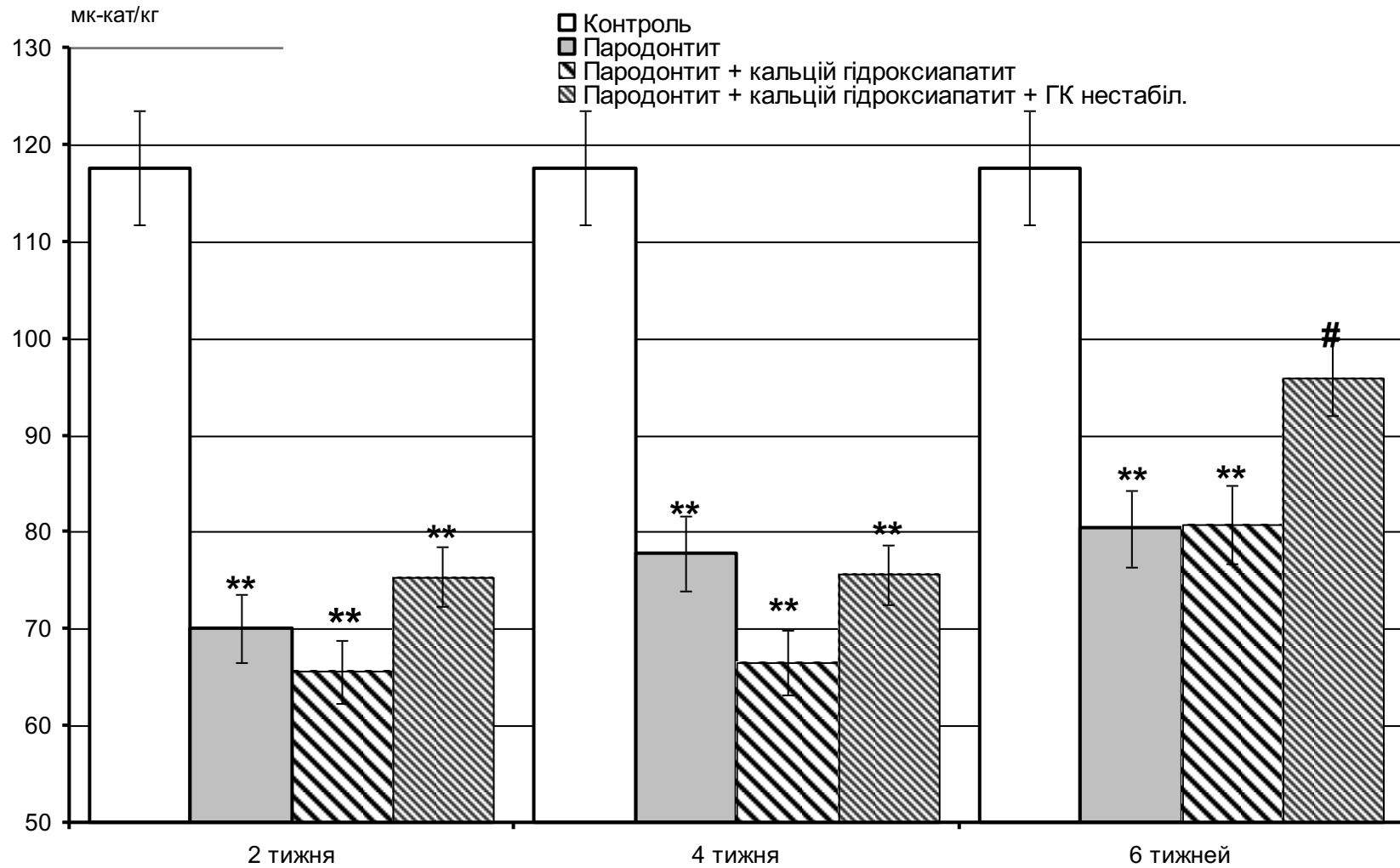


Рис. 5.7. Динаміка зміни активності лужної фосфатази в кістковій тканині нижньої щелепи під впливом препаратів кальцію та нестабілізованої гіалуронової кислоти в умовах перекисного пародонтиту

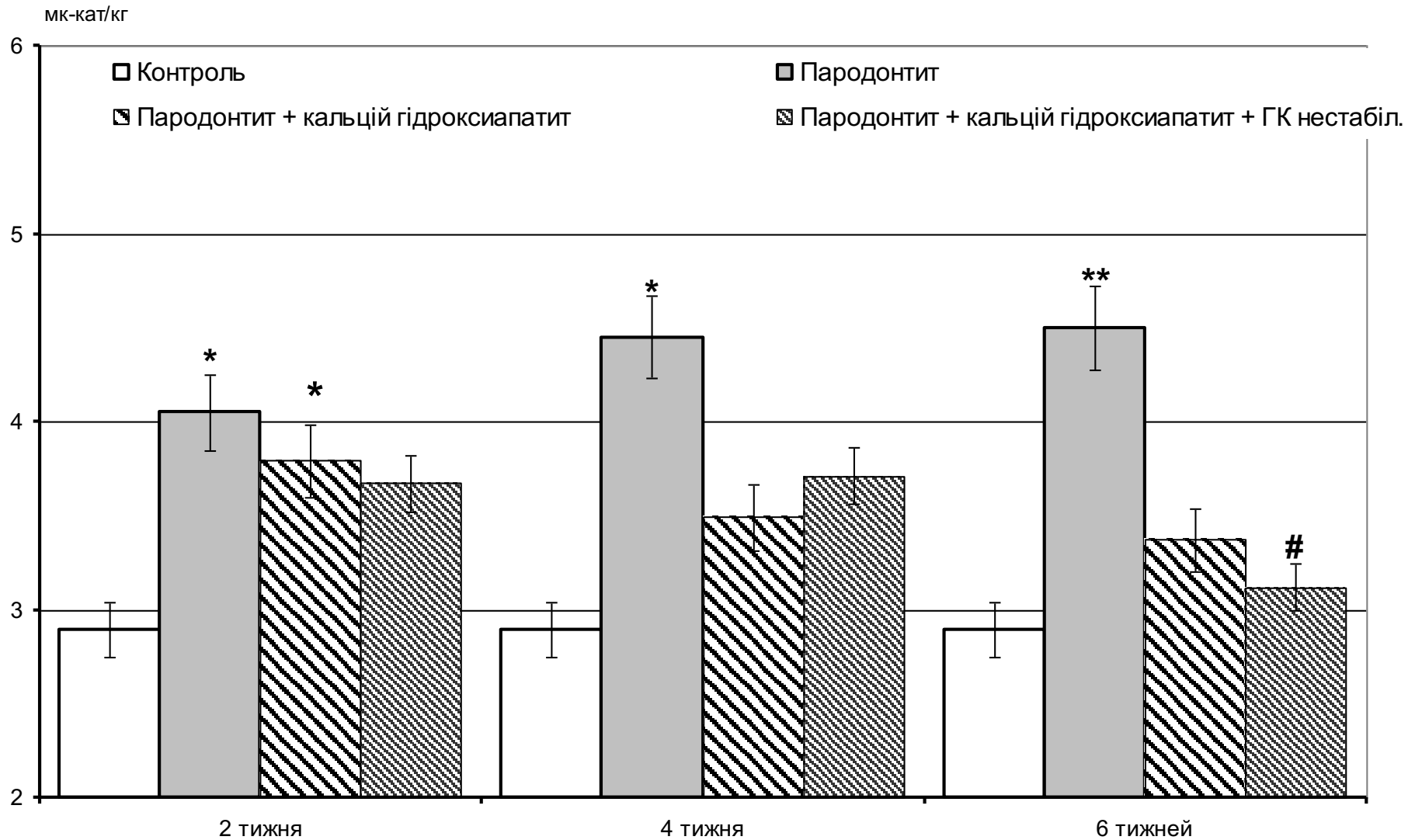


Рис. 5.8. Динаміка зміни активності кислої фосфатази в кістковій тканині нижньої щелепи під впливом препаратів кальцію та нестабілізованої гіялуранової кислоти в умовах перекисного пародонтиту.

Тривале аліментарне надходження перекисів ліпідів призвело до збільшення атрофії альвеолярного відростка нижньої щелепи щурів та втрати кальцію кістковою тканиною щелеп. За таких умов ін'єкції кальцію гідроксиapatиту вплинули на досліджувані показники, оскільки атрофію альвеолярної кістки не вдалося загальмувати, а біохімічні показники, незважаючи на окремі поліпшення, не досягли нормальних значень.

Отримані результати свідчать про те, що використання ін'єкцій кальцію гідроксиapatиту у 2 рази нижче концентрації навіть у поєднанні з гіалуроновою кислотою здатне запобігти зниженню активності кісткової ЛФ при пародонтиті ефективніше, ніж застосування кальцій гідроксиapatиту у високій концентрації, але без ГК

Несподівано ефективним виявився препарат кальцію в концентрації 27.85 %, що в 2 рази нижче за інші, але в поєднанні з 2 % незшитою ГК. Очевидно, гальмування активності деструктивних ферментів кислої фосфатази і переважно еластази кісткової тканини щелеп відбувається під впливом введення нестабілізованої ГК [181]. Ця композиція має максимальний ефект з 2 до 4 тижнів, але через 6 тижнів ефективність знижується, що вказує на можливість курсових введень препаратів з нижчою концентрацією кальцій гідроксиapatиту але в поєднанні з незшитою ГК.

Отримані результати, як і результати отримані раніше іншими дослідниками [137, 165, 182], показують необхідність вивчення клінічного застосування препаратів кальцій гідроксиapatиту з ГК для профілактики та лікування пародонтиту.

Баланс між деградацією та синтезом міжклітинного матриксу сполучної тканини визначає стан тканин пародонту при пародонтиті. Глікозаміноглікани, до яких належить і гіалуронова кислота, забезпечують захист тканин пародонту від дії бактеріальних та токсичних агентів [50].

У зв'язку з цим важливим фактором у лікуванні захворювань пародонту стає пошук нових методів профілактики прогресування захворювання та лікування з мінімальним ризиком втрати працездатності.

З урахуванням актуальності теми, отриманих достовірних результатів ефективності препаратів ГК як у чистому виді, так і в суміші з кальцій гідроксиапатитом, легкої техніки ін'єкцій, що не потребує хірургічної спеціалізації та операційної, вважаємо за необхідне продовжити дослідження застосування препаратів ГК різної концентрації, а також застосування ГК з кальцій гідроксиапатитом для профілактики та лікування тканин пародонту.

Однак, оскільки існує безліч різних підходів для стратегічного відновлення інволютивних змін шкіри, особливо на обличчі, слід мати на увазі, що в більшості випадків застосовуються різні методики та препарати в ту саму зону, і всі ці методи, як правило, викликають запалення.

Відомо, що реакція на місцевому рівні після впливу на тканини флогогену (наповнювач/філер; фізичний або хімічний фактор) розвивається шляхом формування типової запальної реакції, яка є нормальною фізіологічною відповіддю на різні стимули.

Між виразністю основних процесів запалення та силою подразника є певна залежність: з підвищенням агресивності флогогенного фактора посилюється і відповідь. Проте відомо, що така залежність спостерігається далеко не завжди. Один і той же подразник у різних людей може викликати зовсім різну реакцію [8].

При тривалій присутності в організмі флогогену та/або при агресивному впливі розвивається хронічне запалення. [61].

Оцінка кожного конкретного запального процесу має виходити з аналізу багатьох чинників і, загалом, має бути встановлена міра адекватності запального процесу, з одного боку, характеру та інтенсивності подразника, а з іншого боку – можливостей організму у захисті та відновленні від дії даного фактора.

Залежно від такої оцінки запальний процес в одних випадках необхідно стимулювати, а в інших – пригнічувати.

На основі отриманих даних нами вже розроблена та застосовується у клінічній практиці патогенетично обґрунтована схема профілактики

передчасного старіння шкіри із застосуванням ГК різних концентрацій та модифікацій. Виявлено прозапальні та антиоксидантні реакції шкіри після введення комбінованих філерів ГК з кальцій гідроксиапатитом, що дозволяє обґрунтовано та продумано розробляти план комплексної корекції вікових змін м'яких тканин, з урахуванням віку та загального стану організму в цілому.

ВИСНОВКИ

У дисертаційній роботі представлено теоретичне узагальнення і практичне вирішення актуальної наукової проблеми: патофізіологічне обґрунтування комплексної фармакотерапії інволютивних змін шкіри та пародонта в експерименті із застосуванням гіалуронової кислоти.

1. При одноразовому введенні препаратів гіалуронової кислоти різної концентрації у шкірі тварин розвиваються морфологічні зміни, що свідчать про активний фібрилогенез. У сосочковому та сітчастому шарах дерми, порівняно з дермою у контрольній групі тварин, збільшується кількість та товщина сполучнотканинних волокон, що супроводжується збільшенням обсягу волокнистої тканини у складі екстрацелюлярного матриксу дерми.
2. Встановлено, що одноразове введення препаратів гіалуронової кислоти із меншою концентрацією (1,4 та 2%) супроводжується вираженими морфологічними змінами у ранні терміни дослідження (2, 4 тижні). Після введення препаратів гіалуронової кислоти з високою концентрацією (3 та 4%) такі зміни розвиваються у пізніші терміни (8 тижнів). Після введення 1,4 та 2% концентрації гіалуронової кислоти, морфологічні зміни відзначені переважно у сосочковому шарі шкіри тварин. Введення 3 та 4% концентрації ГК супроводжується морфологічними змінами у всіх шарах дерми. При порівняльній оцінці морфологічних змін після одноразового введення препаратів гіалуронової кислоти різної концентрації встановлено, що з підвищенням концентрації активність фібрилогенезу збільшується. Виявлено, що описані зміни зберігалися через 2 місяці після початку експерименту. При цьому найбільш стійкими виявилися зміни, спричинені введенням концентрованих препаратів гіалуронової кислоти.

3. Встановлено, що введення препаратів, що містять стабілізовану 2% гіалуронову кислоту та кальцію гідроксиапатит 55.7%, викликало пролонговану активацію перекисного окислення ліпідів на фоні підвищеного рівня маркерів запалення та зниженого антиоксидантно-прооксидантного індексу на 40,0%. Доведено, що введення препаратів кальцію гідроксиапатиту без гіалуронової кислоти (3 група), у розведенні 1:1 з фізіологічним розчином (у готовій суміші з концентрацією кальцію гідроксиапатиту 27,85%) викликало пролонговану активацію перекисного окислення ліпідів на тлі підвищеного рівня маркерів запалення та зниженого антиоксидантно-прооксидантного індексу. Введення цих сполук спричинило суттєве збільшення активності кислої фосфатази на 52,4%, яка є показником цілісності мембран клітин та її активність підвищується у разі підвищення проникності мембран.
4. Встановлено нормалізацію досліджуваних маркерів запального процесу в шкірі а в кістковій тканині нижньої щелепи щурів (активність еластази, кислої фосфатази та рівень малонового діальдегіду), активність каталази та антиоксидантно-прооксидантний індекс через 2 місяці введення нестабілізованої 4% гіалуронової кислоти в суміші 1:1 з кальцієм гідроксиапатитом (у готовій суміші з концентрацією кальцію гідроксиапатиту 27,85%) та нестабілізованої 4% гіалуронової кислоти в чистому вигляді.
5. За експериментальних умов доведено, що аліментарне надходження переокисленої олії призвело до активації резорбції в щелепах щурів: зростання активності деструктивних ферментів (кислої фосфатази та еластази) на тлі зниження активності лужної фосфатази, що бере участь у мінералізації. За таких умов одноразові ін'єкції всіх препаратів із гідроксиапатитом кальцію підвищили вміст кальцію в кістковій тканині на 45.1-84.0 %.

6. Встановлено, що ін'єкційне введення препаратів кальцію гідроксиапатиту з нестабілізованою гіалуроновою кислотою сприяло гальмуванню активності кислої фосфатази (на 25.1-32.4 %) та еластази (на 25.7-37.2 %), а також збільшенню активності лужної фосфатази у кістковій тканині тварин. Активність лужної фосфатази у щурів, яким запровадили лише гідроксиапатит кальцію, збереглася низькою. Доведені антиоксидантні та остеотропні властивості гіалуронової кислоти за умов експериментальної модельної патології свідчать на користь доцільності клінічного застосування препаратів кальцій гідроксиапатиту з гіалуроновою кислотою для профілактики та лікування пародонтиту.

7. СПИСОК ВИКОРИСТАНИХ ДЖЕРЕЛ

1. Абдуллаева А.И., Божедомов А.Ю., Слонова В.М., Воронин П.А., Пустовая Е.П. Применение гиалуроновой кислоты в стоматологии. Школа Науки. 2020; 8-1 (33): 5-7.
2. Абдурашитова А.С., Зяблицкая Е.Ю. Структурные изменения зубочелюстной системы при старении. Вестник науки. 2020; 3 (5): 122-132.
3. Алессандрини А. Биореволюметрия: объемный эффект и профилактика старения. Инъекционные методы в косметологии. 2015; 2: 152-156.
4. Арьева Г.Т., Арьев А.Л. Старение и заболевания пародонта (обзор). Успехи геронтологии. 2014; 27 (4): 771-775.
5. Бадьин И., Козаченко А. Старение как болезнь: успешная борьба с ее симптомами. Косметолог. 2019; 2: 86-89.
6. Биохимические маркеры воспаления тканей ротовой полости. Методические рекомендации / А.П. Левицкий, О.В. Деньга, О.А. Макаренко [и др.]. Одеса : КП «Одеська міська друкарня». 2010: 15с.
7. Бусарова Н. Гиалуроновая кислота и ее применение в стоматологии. Цифровая стоматология. 2017; 6 (1): 31-33.
8. Висмонт Ф.И. Воспаление. Патофизиологические аспекты. Минск. 2006: 48.
9. Волосова С.В. Применение гиалуроновой кислоты в хирургической стоматологии. Медицинский алфавит. 2013; 2 (7): 36-38.
10. Галеева А.Г. Влияние интердермального введения гиалуроновой кислоты на процессы липопероксидации в коже экспериментальных животных. Аспирантский вестник Поволжья. 2017; 1-2: 171-175.
11. Герман Д., Рост-Рошковска М., Скотницка-Граца У. Неинвазивные методы омоложения кожи при менопаузе. Косметика и медицина. 2015; 2: 72-77.
12. Гимранова Г.Г., Масыгутова Л.М., Гизатуллина Л.Г. Состояние микробиоты кожи и слизистых оболочек у работников как критерий

адаптации к факторам производства. Гигиена и санитария. 2019; 98 (9): 1015-1020.

13. Гречихин С.С. Использование гиалуроновой кислоты в качестве сопутствующего биоматериала для различных стоматологических манипуляций. Региональный вестник. 2020; 9 (48): 5-7.

14. Грудиянов А. И. Биохимические исследования различных физиологических сред и тканей при воспалительных заболеваниях пародонта (литературный обзор). Пародонтология. 1997; 4 (6): 3-13.

15. Гунин А.Г., Петров В.В., Васильева О.В., Голубцова Н.Н. Кровеносные сосуды в дерме человека в процессе старения. Успехи геронтологии. 2014; 27 (1): 54-61.

16. Гурова Н.Е., Сумная Д.Б., Садова В.А. Изменения системы перекисное окисление липидов - антиоксидантная система (ПОЛ-АОС) при лечении коксартроза препаратами гиалуроновой кислоты. Sciences of Europe. 2019; 35-2 (35): 43-46.

17. Гущин Я.А., Ковалева М.А. Сравнительная морфология кожи человека и лабораторных животных (краткое сообщение)

<http://labanimalsjournal.ru/ru/2618723x-2019-02-06>

18. Данилова Е.И., Стожко Н.Ю. Неинвазивный мониторинг антиоксидантной активности кожи. Экологическая безопасность в техносферном пространстве. Тез. докл. Третьей Международной научно-практической конференции преподавателей, молодых ученых и студентов. Екатеринбург, 2020: 33-36.

19. Донцов В.И., Крутько В.Н. Биологический возраст как метод системной оценки онтогенетических изменений состояния организма. Онтогенез. 2015; 46 (5): 295–303.

20. Зайков С.В., Кулик Л.Г., Богомолов А.Е., Богомоллова О.В. Гиперчувствительность к косметическим средствам. Новости медицины и фармации. 2013; 1 (454): 12-16.

21. Егорова М.Л. Реология на службе у красоты, или для чего нужна упругая гиалуроновая кислота. Инъекционные методы в косметологии. 2018; 2: 34-38.
22. Зайченко Г.В., Горчакова Н.О., Стрига О.А., Яковлева Н.Ю., Рубан О.І. Аспекти фармакодинаміки та клінічної фармакології гіалуронової кислоти Вестник проблем биологии и медицины. 2017; 1 (1): 33-42
23. Ивченко Г.И., Медведев Ю.И. Математическая статистика. М. : Либроком, 2020: 352.
24. Иорданишвили А.К. Биорегулирующая терапия в геронтостоматологии: достижения и перспективы. Успехи геронтологии. 2020; 33 (6): 1158-1164.
25. Калинин С.Ю., Ворслов Л.О., Тюзиков И.А., Тишова Ю.А. Окислительный стресс как причина системного старения. роль препаратов α -липоевой кислоты (эспа-липон) в лечении и профилактике возраст-ассоциированных заболеваний. Фарматека. 2014; 6 (279): 43-54.
26. Камиева Н.А., Каусова Г.К. К вопросу возрастных изменений в полости рта у лиц пожилого возраста. Вестник Казахского национального медицинского университета. 2018; 3: 98-100.
27. Капулер О.М. Филлеры на основе гиалуроновой кислоты: что важно знать? Косметика и медицина. 2018; 4: 35-38.
28. Капулер О.М. Метаболические изменения в коже при старении и способы их коррекции. Врач. 2020; 31 (9): 15-21.
29. Карольюк М.А., Иванова Л.І., Майорова Н.Т., Токарев К.Є. Метод визначення активності каталази. Лаб. справа. 1988; 1: 16-18.
30. Косюга С.Ю., Воинова С.О. Возможности применения гиалуроновой кислоты в стоматологии. Dental Forum. 2016; 4: 40.
31. Козина Л.С., Борзова И.В., Арутюнов В.А., Рыжак Г.А. Роль окислительного стресса в старении кожи. Успехи геронтологии. 2012; 25 (2): 217-222.

32. Кондратьева Ю.С., Мяделец И.А., Кокина О.А., Языков Е.А., Ерошенко Н.В. Микроциркуляция тканей лица у женщин в различные возрастные периоды. Клиническая дерматология и венерология. 2014; 12 (6): 136-141.
33. Коробкова Е., Озерская А. Гиалуроновая кислота размер имеет значение: зависимость косметического эффекта от размера молекулы гиалуроновой кислоты. Косметические средства. 2015; 1: 52-62.
34. Косенко К.Н., Громов О.В. Возрастные показатели подвижности зубов различных анатомических групп у лиц с интактным пародонтом. Вісник стоматології. 2012; 3: 78-81.
35. Кротенков В.П., Белугина Т.А., Кристалинский В.Р., Горохова Е.В. биологические объекты и их микрометрия. Ветеринария. 2009; 3: 20-21.
36. Куташов В.А., Демешко А.А. Анатомия и физиология кожи. Кожные болезни. Диагностика. Лечение. Воронеж, 2015: 13-26.
37. Лапач С.Н., Чубенко А.В., Бабич П.Н. Статистические методы в медико-биологических исследованиях с использованием Excel. К. : Морион, 2000: 320.
38. Левицкий А.П., Стефанов А.В. Методы определения активности эластазы и ее ингибиторов. К. : ГФЦ, 2002: 15.
39. Левицький О.П., Почтар В.М., Макаренко О.О., Гридіна Л.І. Антиоксидантно-прооксидантний індекс сироватки крові щурів з експериментальним стоматитом та його корекція зубними еліксирами. Одеський медичний журнал. 2006; 1 (93): 22–25.
40. Левицкий А.П., Макаренко О.А., Демьяненко С.А. Методы экспериментальной стоматологии. Симферополь : ООО «Изд-во Тарпан», 2018: 78.
41. Лепилин А.В., Ерокина Н.Л., Бисултанов Х.Х., Булкин В.А., Ноздрачев В.Г. Сравнительный анализ применения отечественных гидроксиапатитсодержащих костнопластических материалов при лечении пародонтита. Российский стоматологический журнал. 2012; 3: 31-34.

42. Лушников Е.Ф. Методы и методология патологической анатомии. Архив патологии. 2016; 78 (5): 50-55.
43. Максюков С.Ю., Гаджиева Д.Н., Шахбазов О.И., Беликова Е.С. Возрастные и гендерные аспекты изменения минеральной плотности опорно-двигательного аппарата, зубов и пародонта. Фундаментальные исследования. 2012; 5-1: 74-79.
44. Миронова Г.Д., Сирота Г.В. Участие пероксидазы и опосредованного цитохромоксидазой действия кислорода в процессах образования АТФ. Биофизика сложных систем и радиационных нарушений. М. : Наука, 1977: 228–236.
45. Могильная Г.М., Фомичева Е.В., Блатт Ю.Е. Иммуногистохимический профиль дермы при введении полимолочной кислоты Морфологические ведомости. 2020; 28 (1): 23-29.
46. Монастирський В.А., Гриновець В.С. Наші досягнення у вивченні причини та механізму розвитку вікового пародонтозу. Таврический медико-биологический вестник. 2012; 15 (3-2): 173-175.
47. Мяделец О.Д., Лебедева Е.И., Мяделец Н.Я. фосфатазопозитивные стволовые клетки кожи белых крыс в возрастном аспекте. Вестник Витебского государственного медицинского университета. 2018; 17 (2): 37-46.
48. Нагаева М.О., Мирошниченко В.В., Петров И.М., Фролова О.И., Дзюба Е.В. Клиническая оценка эффективности комплексного лечения пациентов с хроническим катаральным гингивитом с применением инъекционного геля гиалуроновой кислоты. Проблемы стоматологии. 2019; 15 (1): 38-43.
49. Наркевич И.А., Зубов Н.Н., Кувакин В.И. Статистика в биомедицине, фармации и фармацевтике. М. : КноРус, 2019: 300.
50. Николаева А.В., Шнайдер С.А., Ткаченко Е.К. Разработка экспериментальной модели пародонтита с помощью гиалуронидазы. Вісник стоматології. 2014; 4: 5-8.

51. Огляд програмних засобів статистичного аналізу даних
<http://www.economy.nauka.com.ua/?op=1&z=5676>
52. Орехова Л.Ю., Лобода Е.С., Яманидзе Н.А., Галеева А.Р. Применение гиалуроновой кислоты в комплексном лечении заболеваний пародонта. Пародонтология. 2018; 23 (3): 25-30.
53. Орехова Л., Лобода Е., Яманидзе Н., Бусарова Н. Применение гиалуроновой кислоты в комплексном лечении заболеваний пародонта. Цифровая стоматология. 2019; 11 (2): 15-20.
54. Островская Л.Ю., Захарова Н.Б., Могила А.П., Катханова Л.С., Акулова Э.В., Лысов А.В. Влияние изменения гормональной регуляции у женщин в периоде репродуктивного старения на состояние тканей пародонта. Клиническая геронтология. 2016; 22 (1-2): 59-63.
55. Островская Л.Ю., Лепилин А.В., Ерокина Н.Л., Катханова Л.С., Фищев С.Б. Факторы риска прогрессирования хронического генерализованного пародонтита у женщин в период менопаузы. Пародонтология. 2020; 25 (3): 201-205.
56. Островська Л.Й., Мошель Т.М., Іваницький І.О. Аналіз показників гемограм у пацієнтів із запальними і запально-дистрофічними змінами тканин пародонта. Вісник проблем біології і медицини. 2016; 1(1): 360-363.
57. Палькова Г.Б. Перименопауза и возрастные изменения кожи: современный подход к ведению пациентов. Инъекционные методы в косметологии. 2016; 3: 44-53.
58. Поворознюк В.В., Мазур И.П. Остеопороз и заболевания пародонта. Пародонтология. 2005; 3 (36): 14-19.
59. Савоськин О.В., Семенова Е.Ф., Рашевская Е.Ю., Полякова А.А., Грибкова Е.А., Агабалаева К.О., Моисеева И.Я. Характеристика различных методов получения гиалуроновой кислоты. Научное обозрение. Биологические науки. 2017; 2: 125-135.

60. Семенцова Е.А., Базарный В.В., Мандра Ю.В., Полушина Л.Г., Светлакова Е.Н. Влияние возраста на пародонтальное здоровье человека. Проблемы стоматологии. 2020; 16 (3): 30-36.
61. Серебренникова С.Н., Семинский И.Ж. Патофизиология воспалительного процесса. Иркутск : ИГМУ. 2014: 156.
62. Скурихина Н.В., Кунаева А.И., Шумкова Э.Н. Патогистологические особенности "увядающей" кожи и методы их коррекции. Медицина (Алматы). 2019; 1 (199): 32-39.
63. Суркичин С.И. Результаты исследования эффективности и безопасности филлера на основе стабилизированной гиалуроновой кислоты. Анналы пластической, реконструктивной и эстетической хирургии. 2018; 4: 128.
64. Тишков Д.С. Гомеостаз полости рта у лиц пожилого возраста. Региональный вестник. 2020; 6 (45): 4-6.
65. Титаренко Е.Н., Власюк И.В. Морщины кожного покрова лица и шеи как маркеры старения. причины и механизм развития. Избранные вопросы судебно-медицинской экспертизы. 2013: 184-190.
66. Тлиш М.М., Кузнецова А.Г., Наатыж Ж.Ю., Карташевская М.И., Псавок Ф.А. Ксероз кожи в геронтологии: от теории к практике. Дерматология. 2017; 4: 25-29.
67. Филиппова Е.В., Иорданишвили А.К., Либих Д.А. Заболевания слизистой оболочки полости рта, губ и языка у людей пожилого и старческого возраста. Пародонтология. 2013; 18 (2): 69-72.
68. Хабаров В.К. вопросу о концентрации гиалуроновой кислоты в препаратах для биоревитализации. Эстетическая медицина. 2015; 14 (1): 3-6. <https://optimus-kr.ru/static/mediafiles/docs/2015-11-13/1447390345.7596.pdf>
69. Хлистун Н.Л., Соколова И.И., Левицкий А.П. Влияние геля с гиалуроновой кислотой на состояние десны крыс с протаминовым гингивитом. Вестник проблем биологии и медицины. 2012; 2 (4): 115-116.
70. Хлусов И.А., Игумнов В.А., Чухнова Д.Л., Митасова О.Л., Зайцев К.В., Абдулкина Н.Г., Зайцев А.А., Колесова Л.Ю. Локальные и системные

эффекты имплантатов гиалуроновой кислоты при коррекции возрастных изменений кожи. Бюллетень сибирской медицины. 2013; 12 (1): 61-68.

71. Шнайдер С.А., Николаенко Т.В. Оцінка пародонтопротекторної дії гелю, що містить 0,2 % гіалуронову кислоту, в експерименті у щурів. Інновації в стоматології. 2014; 3: 191.

72. Шилова А.Н., Иларионов С.А. Биополимеры на основе лактида. Вестник Пермского университета. Серия: Химия. 2015; 1 (17): 86-92.

73. Юренева С.В., Ильина Л.М., Муллабаева С.М. Кожа и половые гормоны (эффекты менопаузы и заместительной гормональной терапии). Акушерство и гинекология. 2010; 6: 16-22.

74. Ястребов А.П., Мещанинов В.Н. Старение, перекисное окисление липидов и биовозраст. Екатеринбург : Урал. Следопыт. 2005: 217.

75. Abatangelo G., Vindigni V., Avruscio G., Pandis L., Brun P. Hyaluronic Acid: Redefining Its Role. Cells. 2020; 9 (7): 1743. doi: 10.3390/cells9071743.

76. Abdelraouf S.A., Dahab O.A., Elbarbary A., El-Din A.M., Mostafa B. Assessment of Hyaluronic Acid Gel Injection in the Reconstruction of Interdental Papilla: A Randomized Clinical Trial. Open Access Maced J. Med. Sci. 2019; 7 (11): 1834-1840. doi: 10.3889/oamjms.2019.478.

77. Abels C., Angelova-Fischer I. Skin Care Products: Age-Appropriate Cosmetics. Curr. Probl. Dermatol. 2018; 54: 173-182. doi: 10.1159/000489531.

78. Aging Fits the Disease Criteria of the International Classification of Diseases / D. Khaltourina, Y. Matveyev, A. Alekseev, F.Cortese, A. Lovita. Mech. Ageing Dev. 2020; 189: 111230.

79. Akinbiyi T., Othman S., Familusi O., Calvert C., Card E.B., Percec I. Better Results in Facial Rejuvenation with Fillers. Plast. Reconstr. Surg. Glob Open. 2020; 8 (10): 2763. doi: 10.1097/GOX.0000000000002763.

80. Ali S.M., Yosipovitch G. Skin pH: from basic science to basic skin care. Acta Derm Venereol. 2013; 93 (3): 261-267. doi: 10.2340/00015555-1531.

81. Al-Nasser L., Lamster I.B. Prevention and management of periodontal diseases and dental caries in the older adults. *Periodontol.* 2000; 84 (1) :69-83. doi: 10.1111/prd.12338.
82. Anderson A., Bowman A., Boulton S.J., Manning P., Birch-Machin M.A. A role for human mitochondrial complex II in the production of reactive oxygen species in human skin. *Redox Biol.* 2014; 2 :1016-1022. doi: 10.1016/j.redox.2014.08.005.
83. Avantaggiato A., Pascali M., Lauritano D., Cura F., Pezzetti F., Palmieri A. Hyaluronic acid in dermal rejuvenation: an in vitro study. *J. Biol. Regul. Homeost. Agents.* 2015; 29 (3 Suppl. 1): 149-155.
84. Avantaggiato A., Girardi A., Palmieri A., Pascali M., Carinci F. Comparison of Bio-Revitalizing Injective Products: A Study on Skin Fibroblast Cultures. *Rejuvenation Res.* 2015; 18 (3): 270-276.
85. Aunin E., Broadley D., Ahmed M.I., Mardaryev A.N., Botchkareva N.V. Exploring a Role for Regulatory miRNAs In Wound Healing during Ageing: Involvement of miR-200c in wound repair. *Sci. Rep.* 2017; 7 (1): 3257. doi: 10.1038/s41598-017-03331-6.
86. Bansal J., Kedige S.D., Anand S. Hyaluronic acid: a promising mediator for periodontal regeneration. *Indian J. Dent. Res.* 2010; 21 (4): 575-578. doi: 10.4103/0970-9290.74232.
87. Bass L.S. Injectable Filler Techniques for Facial Rejuvenation, Volumization, and Augmentation. *Facial Plast. Surg. Clin. North. Am.* 2015; 23 (4): 479-488.
88. Belmontesi M., De Angelis F., Di Gregorio C., Iozzo I., Romagnoli M., Salti G., Clementoni M.T. Injectable Non-Animal Stabilized Hyaluronic Acid as a Skin Quality Booster: An Expert Panel Consensus. *J. Drugs Dermatol.* 2018; 17 (1): 83-88.
89. Bergler-Czop B., Miziołek B. Aging - What Do We Know? *Acta Dermatovenerol Croat.* 2017; 25 (1): 50-56.

90. Berlin A.L., Hussain M., Goldberg D.J. Calcium hydroxylapatite filler for facial rejuvenation: a histologic and immunohistochemical analysis. *Dermatol Surg.* 2008; 34 (Suppl 1): 64-67.
91. Beylot C. Vieillissement cutané – Vieillissement facial global: orientation thérapeutique [Skin ageing-General features of facial ageing and therapeutic choices]. *Ann. Dermatol. Venereol.* 2019; 146 (1): 41-74. doi: 10.1016/j.annder.2018.10.015.
92. Binic I., Lazarevic V., Ljubenovic M., Mojsa J., Sokolovic D. Skin ageing: natural weapons and strategies. *Evid. Based Complement Alternat. Med.* 2013; 2013: 827248. doi: 10.1155/2013/827248.
93. Birch-Machin M.A., Bowman A. Oxidative stress and ageing. *Br. J. Dermatol.* 2016; 175 (Suppl. 2): 26-29. doi: 10.1111/bjd.14906.
94. Blaak J., Staib P. The Relation of pH and Skin Cleansing. *Curr. Probl. Dermatol.* 2018; 54: 132-142. doi: 10.1159/000489527.
95. Blume-Peytavi U., Kottner J., Sterry W., Hodin M.W., Griffiths T.W., Watson R.E., Hay R.J., Griffiths C.E. Age-Associated Skin Conditions and Diseases: Current Perspectives and Future Options. *Gerontologist.* 2016; 56 (Suppl. 2): 230-242. doi: 10.1093/geront/gnw003. PMID: 26994263.
96. Bocheva G., Slominski R.M., Slominski A.T. Neuroendocrine Aspects of Skin Aging. *Int. J. Mol. Sci.* 2019; 20 (11): 2798. doi: 10.3390/ijms20112798.
97. Bonté F. Skin moisturization mechanisms: new data. *Ann. Pharm. Fr.* 2011; 69 (3): 135-141. doi: 10.1016/j.pharma.2011.01.004.
98. Bonté F., Girard D., Archambault J.C., Desmoulière A. Skin Changes During Ageing. *Subcell Biochem.* 2019; 91: 249-280. doi: 10.1007/978-981-13-3681-2_10.
99. Bosset S., Barré P., Chalon A., Kurfurst R., Bonté F., André P., Perrier P. et al. Skin ageing: clinical and histopathologic study of permanent and reducible wrinkles. *Eur. J. Dermatol.* 2002; 12 (3): 247-252.
100. Bosset S., Bonnet-Duquenoy M., Barré P., Chalon A., Lazou K., Kurfurst R., Bonté F. et al. Decreased expression of keratinocyte beta1 integrins in

- chronically sun-exposed skin in vivo. *Br. J. Dermatol.* 2003; 148 (4): 770-778. doi: 10.1046/j.1365-2133.2003.05159.x.
101. Bősze Z.S., Houdebine L.M. Application of rabbits in biomedical research: a review. *World Rabbit Sci.* 2006; 14: 1–14.
102. Brennan-Cook J., Turner R.L. Promoting Skin Care for Older Adults. *Home Healthc Now.* 2019; 37(1): 10-16. doi: 10.1097/NHH.0000000000000722.
103. Brun A., Moignot N., Colombier M.L., Dursun E. Towards the nano-control of periodontal inflammation? *Oral Dis.* 2020; 26(2): 245-248. doi: 10.1111/odi.13219.
104. Brunt E.G., Burgess J.G. The promise of marine molecules as cosmetic active ingredients. *Int. J. Cosmet. Sci.* 2018; 40(1): 1-15.
105. Bukhari S.N.A., Roswandi N.L., Waqas M., Habib H., Hussain F., Khan S., Sohail M. et al. Hyaluronic acid, a promising skin rejuvenating biomedicine: A review of recent updates and pre-clinical and clinical investigations on cosmetic and nutricosmetic effects. *Int. J. Biol. Macromol.* 2018; 120(Pt B): 1682-1695. doi: 10.1016/j.ijbiomac.2018.09.188.
106. Callaghan D.J. Rd., Robinson D.M., Kaminer M.S. Cellulite: a review of pathogenesis-directed therapy. *Semin. Cutan. Med. Surg.* 2017; 36(4): 179-184. doi: 10.12788/j.sder.2017.031.
107. Calleja-Agius J., Muscat-Baron Y., Brincat M.P. Skin ageing. *Menopause Int.* 2007; 13(2): 60-64. doi: 10.1258/175404507780796325.
108. Campisi J., Kapahi P., Lithgow G.J., Melov S., Newman J.C., Verdin E. From discoveries in ageing research to therapeutics for healthy ageing. *Nature.* 2019; 571(7764): 183-192. doi: 10.1038/s41586-019-1365-2.
109. Casale M., Moffa A., Vella P., Sabatino L., Capuano F., Salvinelli B., Lopez M.A. et al. Hyaluronic acid: Perspectives in dentistry. A systematic review. *Int. J. Immunopathol. Pharmacol.* 2016; 29(4): 572-582. doi: 10.1177/0394632016652906.

110. Casale M., Moffa A., Vella P., Rinaldi V., Lopez M.A., Grimaldi V., Salvinelli F. Systematic review: the efficacy of topical hyaluronic acid on oral ulcers. *J. Biol. Regul. Homeost. Agents*. 2017; 31(4 Suppl 2): 63-69.
111. Chang J.W., Koo W.Y., Kim E.K., Lee S.W., Lee J.H. Facial Rejuvenation Using a Mixture of Calcium Hydroxylapatite Filler and Hyaluronic Acid Filler. *J. Craniofac. Surg*. 2020; 31(1): 18-21. doi: 10.1097/SCS.0000000000005809.
112. Chen S., Forman M., Sadow P.M., August M. The Diagnostic Accuracy of Incisional Biopsy in the Oral Cavity. *J. Oral Maxillofac. Surg*. 2016; 74(5): 959-64. doi: 10.1016/j.joms.2015.11.006.
113. Chen Y.E., Fischbach M.A., Belkaid Y. Skin microbiota-host interactions. *Nature*. 2018; 553(7689): 427-436. doi: 10.1038/nature25177.
114. Cherkasov S.M. Analysis of the prevalence of dental-maxillary diseases that form the demand for dental services. *J. Fund. Res*. 2014; 2: 186-189.
115. Chien A.L., Suh J., Cesar S.S.A., Fischer A.H., Cheng N., Poon F., Rainer B. et al. Pigmentation in African American skin decreases with skin aging. *J. Am. Acad. Dermatol*. 2016; 75(4): 782-787. doi: 10.1016/j.jaad.2016.05.007.
116. Childs D.R., Murthy A.S. Overview of Wound Healing and Management. *Surg. Clin. North Am*. 2017; 97(1): 189-207. doi: 10.1016/j.suc.2016.08.013.
117. Choi S.Y., Kwon H.J., Ahn G.R., Ko E.J., Yoo K.H., Kim B.J., Lee C., Kim D. Hyaluronic acid microneedle patch for the improvement of crow's feet wrinkles. *Dermatol. Ther*. 2017; 30(6). doi: 10.1111/dth.12546.
118. Comparative Biology of Aging 2010th Edition by Norman S. Wolf Springer. 2010: 400.
119. Compton S.M., Clark D., Chan S., Kuc I., Wubie B.A., Levin L. Dental Implants in the Elderly Population: A Long-Term Follow-up. *Int. J. Oral Maxillofac. Implants*. 2017; 32(1): 164-170. doi: 10.11607/jomi.5305.
120. Cotofana S., Fratila A., Schenck T., Redka-Swoboda W., Zilinsky I., Pavicic T. The Anatomy of the Aging Face: A Review. *Facial. Plast. Surg*. 2016; 32(3): 253-260.

121. Dalessandri D., Zotti F., Laffranchi L., Migliorati M., Isola G., Bonetti S., Visconti L. Treatment of recurrent aphthous stomatitis (RAS; aphthae; canker sores) with a barrier forming mouth rinse or topical gel formulation containing hyaluronic acid: a retrospective clinical study. *BMC Oral Health*. 2019; 19(1): 153. doi: 10.1186/s12903-019-0850-1.
122. Dalmedico M.M., Meier M.J., Felix J.V., Pott F.S., Petz F.F., Santos M.C. Hyaluronic acid covers in burn treatment: a systematic review. *Rev. Esc. Enferm. USP*. 2016; 50(3): 522-528. doi: 10.1590/S0080-623420160000400020.
123. Draelos Z.D. Active agents in common skin care products. *Plast. Reconstr. Surg*. 2010; 125(2): 719-724. doi: 10.1097/PRS.0b013e3181c83192.
124. Dumas M., Ratinaud M.H. Hydrogen peroxide-induced cell death in normal human keratinocytes is differentiation dependent. *Free Radic. Biol. Med*. 2005; 38(3): 307-316. doi: 10.1016/j.freeradbiomed.2004.09.021.
125. Egro F.M., Coleman S.R. Facial Fat Grafting: The Past, Present, and Future. *Clin. Plast. Surg*. 2020; 47(1): 1-6. doi: 10.1016/j.cps.2019.08.004.
126. Elewa R., Makrantonaki E., Zouboulis C.C. Neuropeptides and skin aging. *Horm. Mol. Biol. Clin. Investig*. 2013; 16(1): 29-33. doi: 10.1515/hmbci-2013-0062.
127. Emer J., Sundaram H. Aesthetic applications of calcium hydroxylapatite volumizing filler: an evidence-based review and discussion of current concepts: (part 1 of 2). *J. Drugs Dermatol*. 2013; 12(12): 1345–1354.
128. Essendoubi M., Gobinet C., Reynaud R., Angiboust J.F., Manfait M., Piot O. Human skin penetration of hyaluronic acid of different molecular weights as probed by Raman spectroscopy. *Skin Res. Technol*. 2016; 22(1): 55-62. doi: 10.1111/srt.12228.
129. Euba A. Здоровье полости рта - с раннего до пожилого возраста. *Dental Forum*. 2012; 5: 142
130. Falcone D., Spee P., van de Kerkhof P.C.M., van Erp P.E.J. Minimally-invasive Sampling of Interleukin-1 α and Interleukin-1 Receptor Antagonist from

- the Skin: A Systematic Review of In vivo Studies in Humans. *Acta Derm. Venereol.* 2017; 97 (9): 1066-1073. doi: 10.2340/00015555-2709.
131. Fink B., Matts P.J., Röder S., Johnson R., Burquest M. Differences in visual perception of age and attractiveness of female facial and body skin. *Int. J. Cosmet. Sci.* 2011; 33(2): 126-131. doi: 10.1111/j.1468-2494.2010.00594.x.
132. Flament F., Bazin R. Influences of age, ethnic group, and skin sites on a provisory skin marking, experimentally induced, in vivo. *Skin Res. Technol.* 2018; 24(2): 180-186. doi: 10.1111/srt.12411.
133. Fournet M., Bonté F., Desmoulière A. Glycation Damage: A Possible Hub for Major Pathophysiological Disorders and Aging. *Aging Dis.* 2018; 9(5): 880-900. doi: 10.14336/AD.2017.1121.
134. Fu X., Jiang X., Chen X., Zhu L., Zhang G. The Differential Expression of Mitochondrial Function-Associated Proteins and Antioxidant Enzymes during Bovine Herpesvirus 1 Infection: A Potential Mechanism for Virus Infection-Induced Oxidative Mitochondrial Dysfunction. *Mediators Inflamm.* 2019; 2019: 7072917. doi: 10.1155/2019/7072917.
135. Ganceviciene R., Liakou A.I., Theodoridis A., Makrantonaki E., Zouboulis C.C. Skin anti-aging strategies. *Dermatoendocrinol.* 2012; 4(3): 308-319. doi: 10.4161/derm.22804.
136. Ghamkhari A., Abbaspour-Ravasjani S., Talebi M., Hamishehkar H., Hamblin M.R. Development of a graphene oxide-poly lactide nanocomposite as a Smart Drug Delivery System. *Int. J. Biol. Macromol.* 2021; 169: 521-531. doi: 10.1016/j.ijbiomac.2020.12.084.
137. Giannobile W.V., McClain P.K. Enhancing periodontal health through regenerative approaches. *J. Periodontol.* 2015; 86 (2 Suppl): 1-3. doi: 10.1902/jop.2015.140525.
138. Gosain A., DiPietro L.A. Aging and wound healing. *World J. Surg.* 2004; 28(3): 321-326. doi: 10.1007/s00268-003-7397-6.
139. Gouin O., L'Herondelle K., Lebonvallet N., Le Gall-Ianotto C., Sakka M., Buhé V., Plée-Gautier E. et al. TRPV1 and TRPA1 in cutaneous neurogenic and

chronic inflammation: pro-inflammatory response induced by their activation and their sensitization. *Protein Cell*. 2017; 8(9): 644-661. doi: 10.1007/s13238-017-0395-5.

140. Gragnani A., Cezillo M.V., da Silva I.D., de Noronha S.M., Correa-Noronha S.A., Ferreira L.M. Gene expression profile of cytokines and receptors of inflammation from cultured keratinocytes of burned patients. *Burns*. 2014; 40(5): 947-956. doi: 10.1016/j.burns.2013.11.022.

141. Guéniche A., Philippe D., Bastien P., Blum S., Buyukpamukcu E., Castiel-Higounenc I. Probiotics for photoprotection. *Dermatoendocrinol*. 2009; 1(5): 275-279. doi: 10.4161/derm.1.5.9849.

142. Gueniche A., Benyacoub J., Philippe D., Bastien P., Kusy N., Breton L., Blum S., Castiel-Higounenc I. *Lactobacillus paracasei* CNCM I-2116 (ST11) inhibits substance P-induced skin inflammation and accelerates skin barrier function recovery in vitro. *Eur. J. Dermatol*. 2010; 20(6): 731-737. doi: 10.1684/ejd.2010.1108.

143. Guide for the Care and Use of Laboratory Animals, National Research Council, National Academy Press, 2011: 210.

144. Hajishengallis G., Lamont R.J., Graves D.T. The enduring importance of animal models in understanding periodontal disease. *Virulence*. 2015; 6(3): 229-235. doi: 10.4161/21505594.2014.990806.

145. Herman A., Herman A.P. Caffeine's mechanisms of action and its cosmetic use. *Skin Pharmacol. Physiol*. 2013; 26(1): 8-14. doi: 10.1159/000343174.

146. Hida Y., Nishida T., Taniguchi C., Sakakibara H. Association between swallowing function and oral bacterial flora in independent community-dwelling elderly. *Aging Clin. Exp. Res*. 2021; 33(1): 157-163. doi: 10.1007/s40520-020-01521-3.

147. Kantarci A., Hasturk H., van Dyke T.E. Animal models for periodontal regeneration and peri-implant responses. *Periodontol*. 2015; 68(1): 66-82. doi: 10.1111/prd.12052.

148. Kapoor S., Dudeja A. Derma Fillers: Ray of Light in Black Triangles - A Pilot Study. *Contemp. Clin. Dent.* 2020; 11(1): 55-59. doi: 10.4103/ccd.ccd_693_18.
149. Keen M.A. Hyaluronic Acid in Dermatology. *Skinmed.* 2017; 15(6): 441-448.
150. Khavkin J., Ellis D.A. Aging skin: histology, physiology, and pathology. *Facial Plast. Surg. Clin. North Am.* 2011; 19(2): 229-234. doi: 10.1016/j.fsc.2011.04.003.
151. Kohl E., Steinbauer J., Landthaler M., Szeimies R.M. Skin ageing. *J. Eur. Acad. Dermatol Venereol.* 2011; 25(8): 873-884. doi: 10.1111/j.1468-3083.2010.03963.x.
152. Komiyama S., Miyasaka R., Kikukawa K., Hayman R. Can nano-hydroxyapatite permeate the oral mucosa? A histological study using three-dimensional tissue models. *PLoS One.* 2019; 14(4): e0215681. doi: 10.1371/journal.pone.0215681.
153. Korać R.R., Khambholja K.M. Potential of herbs in skin protection from ultraviolet radiation. *Pharmacogn. Rev.* 2011; 5(10): 164-173. doi: 10.4103/0973-7847.91114.
154. Kubben N., Misteli T. Shared molecular and cellular mechanisms of premature ageing and ageing-associated diseases. *Nat. Rev. Mol. Cell Biol.* 2017; 18(10): 595-609. doi: 10.1038/nrm.2017.68.
155. Kühne U. Imhof M. Treatment of the ageing hand with dermal fillers. *J. Cutan. Aesthet. Surg.* 2012; 5(3): 163–169.
156. Lamster I.B., Asadourian L., Del Carmen T., Friedman P.K. The aging mouth: differentiating normal aging from disease. *Periodontol.* 2016; 72: 96-107.
157. Langton A.K., Halai P., Griffiths C.E., Sherratt M.J., Watson R.E. The impact of intrinsic ageing on the protein composition of the dermal-epidermal junction. *Mech. Ageing Dev.* 2016; 156: 14-16. doi: 10.1016/j.mad.2016.03.006.
158. Law M.H., Medland S.E., Zhu G., Yazar S., Viñuela A., Wallace L., Shekar S.N. et al. Genome-Wide Association Shows that Pigmentation Genes Play a Role

- in *Skin Aging. J. Invest. Dermatol.* 2017; 137(9): 1887-1894. doi: 10.1016/j.jid.2017.04.026.
159. Lee D.H., Oh J.H., Chung J.H. Glycosaminoglycan and proteoglycan in skin aging. *J. Dermatol. Sci.* 2016; 83: 174-181.
160. Le Varlet B., Chaudagne C., Saunois A., Barré P., Sauvage C., Berthouloux B., Meybeck A. et al. Age-related functional and structural changes in human dermo-epidermal junction components. *J. Investig. Dermatol. Symp. Proc.* 1998; 3(2): 172-179. doi: 10.1038/jidsymp.1998.34.
161. Levi N., Papismadov N., Solomonov I., Sagi I., Krizhanovsky V. The ECM path of senescence in aging: components and modifiers. *FEBS J.* 2020; 287(13): 2636-2646. doi: 10.1111/febs.15282.
162. Lichterfeld-Kottner A., El Genedy M., Lahmann N., Blume-Peytavi U., Büscher A., Kottner J. Maintaining skin integrity in the aged: A systematic review. *Int. J. Nurs. Stud.* 2020; 103:103509. doi: 10.1016/j.ijnurstu.2019.103509.
163. Little A.C., Jones B.C., DeBruine L.M. Facial attractiveness: evolutionary based research. *Philos. Trans. R. Soc. Lond. B. Biol. Sci.* 2011; 366(1571): 1638-1659. doi: 10.1098/rstb.2010.0404.
164. Liu J.P. Aging mechanisms and intervention targets. *Clin. Exp. Pharmacol. Physiol.* 2017; 44 (Suppl. 1): 3-8. doi: 10.1111/1440-1681.12896.
165. López R., Smith P.C., Göstemeyer G., Schwendicke F. Ageing, dental caries and periodontal diseases. *J. Clin. Periodontol.* 2017; 44 (Suppl. 18): 145-152. doi: 10.1111/jcpe.12683.
166. Luebberding S., Alexiades-Armenakas M. Facial volume augmentation in 2014: overview of different filler options. *J. Drugs Dermatol.* 2013; 12(12): 1339-1344.
167. Luebberding S., Krueger N., Kerscher M. Mechanical properties of human skin in vivo: a comparative evaluation in 300 men and women. *Skin Res. Technol.* 2014; 20(2): 127-135. doi: 10.1111/srt.12094.
168. Madden T.E., Caton J.G. Animal models for periodontal disease. *Methods Enzymol.* 1994; 235: 106-119. doi: 10.1016/0076-6879(94)35135-x.

169. Marchesan J., Girnary M.S., Jing L., Miao M.Z., Zhang S., Sun L., Morelli T. et al. An experimental murine model to study periodontitis. *Nat. Protoc.* 2018; 13(10): 2247-2267. doi: 10.1038/s41596-018-0035-4.
170. Marconi A., Cozzani E., Pincelli C. Fas ligand in pemphigus sera induces keratinocyte apoptosis through the activation of caspase-8. *J. Invest. Dermatol.* 2003; 120(1): 164-167. doi: 10.1046/j.1523-1747.2003.12014.x.
171. Maytin E.V. Hyaluronan: More than just a wrinkle filler. *Glycobiology.* 2016; 26(6): 553-559. doi: 10.1093/glycob/cww033.
172. Michalak M. Plant-Derived Antioxidants: Significance in Skin Health and the Ageing Process. *Int. J. Mol. Sci.* 2022; 23(2): 585. doi: 10.3390/ijms23020585.
173. Mobayed N., Nguyen J.K., Jagdeo J. Minimally Invasive Facial Cosmetic Procedures for the Millennial Aesthetic Patient. *J. Drugs Dermatol.* 2020; 19(1): 100-103. doi: 10.36849/JDD.2020.4641.
174. Naik S., Larsen S.B., Gomez N.C., Alaverdyan K., Sendoel A., Yuan S., Polak L. et al. Inflammatory memory sensitizes skin epithelial stem cells to tissue damage. *Nature.* 2017; 550(7677): 475-480. doi: 10.1038/nature24271.
175. Neuman M.G., Nanau R.M., Oruña-Sanchez L., Coto G. Hyaluronic acid and wound healing. *J. Pharm. Pharm. Sci.* 2015; 18(1): 53-60. doi: 10.18433/j3k89d.
176. Niessen L.C., Fedele D.J. Aging successfully: oral health for the prime of life. *Compend. Contin. Educ. Dent.* 2002; 23 (10 Suppl): 4-11.
177. Niessen L.C., Gibson G. Aging and oral health for the 21st century. *Gen. Dent.* 2000; 48(5): 544-549.
178. Nijhawan R.I., Rossi M.A., Perez M.I. Soft tissue augmentation, part 2: hand rejuvenation. *Cosmet. Dermatol.* 2012; 25: 351–355.
179. Nusgens B.V. Acide hyaluronique et matrice extracellulaire : une molécule primitive? [Hyaluronic acid and extracellular matrix: a primitive molecule?]. *Ann Dermatol. Venereol.* 2010; 137 (Suppl 1): 3-8. doi: 10.1016/S0151-9638(10)70002-8.

180. Pigeon H. Reaction of glycation and human skin: the effects on the skin and its components, reconstructed skin as a model. *Pathol. Biol. (Paris)*. 2010; 58(3): 226-231. doi: 10.1016/j.patbio.2009.09.009.
181. Partridge L., Deelen J., Slagboom P.E. Facing up to the global challenges of ageing. *Nature*. 2018; 561(7721): 45-56. doi: 10.1038/s41586-018-0457-8.
182. *Physiology of the Skin Third Edition Hardcover* Zoe Draelos, Peter T. Pugliese. Allured Pub Corp. 2011: 550.
183. Pilkington S.M., Ogden S., Eaton L.H., Dearman R.J., Kimber I., Griffiths C.E.M. Lower levels of interleukin-1 β gene expression are associated with impaired Langerhans' cell migration in aged human skin. *Immunology*. 2018; 153(1): 60-70. doi: 10.1111/imm.12810.
184. Pincelli C. p75 Neurotrophin Receptor in the Skin: Beyond Its Neurotrophic Function. *Front. Med. (Lausanne)*. 2017; 4: 22. doi: 10.3389/fmed.2017.00022.
185. Pincelli C., Bonté F. The “beauty” of skin neurobiology. *J. Cosmet. Dermatol.* 2003; 2 (3-4): 195-198.
186. Podhorecka M., Ibanez B., Dmoszyńska A. Metformin - its potential anti-cancer and anti-aging effects. *Postepy Hig. Med. Dosw. (Online)*. 2017; 71(0): 170-175. doi: 10.5604/01.3001.0010.3801.
187. Prescott S.L., Larcombe D.L., Logan A.C., West C., Burks W., Caraballo L., Levin M. et al. The skin microbiome: impact of modern environments on skin ecology, barrier integrity, and systemic immune programming. *World Allergy Organ J.* 2017; 10(1): 29. doi: 10.1186/s40413-017-0160-5.
188. Proksch E. Altershaut und Hautpflege. *Z. Gerontol. Geriatr.* 2015; 48(4): 325-330. doi: 10.1007/s00391-014-0670-5.
189. Quan T., Fisher G.J. Role of Age-Associated Alterations of the Dermal Extracellular Matrix Microenvironment in Human Skin Aging: A Mini-Review. *Gerontology*. 2015; 61(5): 427-434. doi: 10.1159/000371708.
190. Rayner R., Carville K., Leslie G., Dhaliwal S.S. A risk model for the prediction of skin tears in aged care residents: A prospective cohort study. *Int. Wound J.* 2019; 16(1): 52-63. doi: 10.1111/iwj.12985.

191. Ranjbar M., Dehghan Noudeh G., Hashemipour M.A., Mohamadzadeh I. A systematic study and effect of PLA/Al₂O₃ nanoscaffolds as dental resins: mechanochemical properties. *Artif. Cells Nanomed. Biotechnol.* 2019; 47(1): 201-209. doi: 10.1080/21691401.2018.1548472.
192. Rahman N., Walls A. Chapter 12: Nutrient Deficiencies and Oral Health. *Monogr Oral Sci.* 2020; 28: 114-124. doi: 10.1159/000455379.
193. Raphael C. Oral Health and Aging. *Am. J. Public Health.* 2017; 107(S1): 44-45. doi: 10.2105/AJPH.2017.303835.
194. Rezvani H.R., Ali N., Serrano-Sanchez M., Dubus P., Varon C., Ged C., Pain C. et al. Loss of epidermal hypoxia-inducible factor-1 α accelerates epidermal aging and affects re-epithelialization in human and mouse. *J. Cell Sci.* 2011; 124(24): 4172-4183. doi: 10.1242/jcs.082370.
195. Rinnerthaler M., Bischof J., Streubel M.K., Trost A., Richter K. Oxidative stress in aging human skin. *Biomolecules.* 2015; 5(2): 545-589. doi: 10.3390/biom5020545.
196. Rittié L., Fisher G.J. Natural and sun-induced aging of human skin. *Cold Spring Harb. Perspect. Med.* 2015; 5(1):a015370. doi: 10.1101/cshperspect.a015370.
197. Ritschka B., Storer M., Mas A., Heinzmann F., Ortells M.C., Morton J.P., Sansom O.J., Zender L., Keyes W.M. The senescence-associated secretory phenotype induces cellular plasticity and tissue regeneration. *Genes Dev.* 2017; 31(2): 172-183. doi: 10.1101/gad.290635.116.
198. Rocquet C., Bonte F. Molecular aspects of skin ageing: recent data. *Acta Dermatoven APA.* 2002; 11 (3): 71-94.
199. Ross B. Code of practice for the housing and care of laboratory mice, rats, guinea pigs and rabbits. Victorian Government department of primary industries. Australia, 2004: 70.
200. Salwowska N.M., Bebenek K.A., Żądło D.A., Wcisło-Dziadecka D.L. Physiochemical properties and application of hyaluronic acid: a systematic review. *J. Cosmet. Dermatol.* 2016; 15(4): 520-526. doi: 10.1111/jocd.12237.

201. Santer V., Molliard S.G., Micheels P., Río-Sancho S.D., Quinodoz P., Kalia Y.N., Salomon D. Hyaluronic Acid After Subcutaneous Injection-An Objective Assessment. *Dermatol Surg.* 2019; 45(1): 108-116. doi: 10.1097/DSS.0000000000001609.
202. Sarkar R., Ranjan R., Garg S., Garg V.K., Sonthalia S., Bansal S. Periorbital Hyperpigmentation: A Comprehensive Review. *J. Clin. Aesthet. Dermatol.* 2016; 9(1): 49-55.
203. Sergi G., Bano G., Pizzato S., Veronese N., Manzato E. Taste loss in the elderly: Possible implications for dietary habits. *Crit. Rev. Food Sci. Nutr.* 2017; 57(17): 3684-3689. doi: 10.1080/10408398.2016.1160208.
204. Shibagaki N., Suda W., Clavaud C, Bastien P, Takayasu L, Iioka E, Kurokawa R, Yamashita N, Hattori Y, Shindo C, Breton L, Hattori M. Aging-related changes in the diversity of women's skin microbiomes associated with oral bacteria. *Sci Rep.* 2017 Sep 5;7(1):10567. doi: 10.1038/s41598-017-10834-9. PMID: 28874721; PMCID: PMC5585242.
205. Skoczyńska A, Budzisz E, Trznadel-Grodzka E, Rotsztejn H. Melanin and lipofuscin as hallmarks of skin aging. *Postepy Dermatol Alergol.* 2017 Apr;34(2):97-103. doi: 10.5114/ada.2017.67070. Epub 2017 Apr 13. PMID: 28507486; PMCID: PMC5420599.
206. Soukas AA, Hao H, Wu L. Metformin as Anti-Aging Therapy: Is It for Everyone? *Trends Endocrinol Metab.* 2019 Oct;30(10):745-755. doi: 10.1016/j.tem.2019.07.015. Epub 2019 Aug 9. PMID: 31405774; PMCID: PMC6779524.
207. de Sousa F.A.C.G., Paradella T.C. Considerations on oral manifestations of COVID-19. *J. Med. Virol.* 2021; 93(2): 667-668. doi: 10.1002/jmv.26451.
208. Suchánek J., Ivančaková R.K., Mottl R., Browne K.Z., Pilneyová K.C., Pilbauerová N., Schmidt J., Suchánková Kleplová T. Hyaluronic Acid-Based Medical Device for Treatment of Alveolar Osteitis-Clinical Study. *Int. J. Environ. Res. Public Health.* 2019; 16(19): 3698. doi: 10.3390/ijerph16193698.

209. Surber C., Humbert P., Abels C., Maibach H. The Acid Mantle: A Myth or an Essential Part of Skin Health? *Curr. Probl. Dermatol.* 2018; 54: 1-10. doi: 10.1159/000489512.
210. Team T., Herrera D., Meyle J. White Paper on Prevention and Management of Periodontal Diseases for Oral Health and General Health. FDI Global Periodontal Health Project. FDI World Dental Federation. 2018: 20.
211. Tobin D.J. Introduction to skin aging. *J. Tissue Viability.* 2017; 26(1): 37-46. doi: 10.1016/j.jtv.2016.03.002.
212. Two A.M., Nakatsuji T., Kotol P.F., Arvanitidou E., Du-Thumm L, Hata T.R., Gallo R.L. The Cutaneous Microbiome and Aspects of Skin Antimicrobial Defense System Resist Acute Treatment with Topical Skin Cleansers. *J. Invest. Dermatol.* 2016; 136(10): 1950-1954. doi: 10.1016/j.jid.2016.06.612.
213. Uhl P., Grundmann C., Sauter M., Storck P., Tursch A., Özbek S., Leotta K. et al. Coating of PLA-nanoparticles with cyclic, arginine-rich cell penetrating peptides enables oral delivery of liraglutide. *Nanomedicine.* 2020; 24: 102132. doi: 10.1016/j.nano.2019.102132.
214. Umbayev B., Askarova S., Almbayeva A., Saliev T., Masoud A.R., Bulanin D. Galactose-Induced Skin Aging: The Role of Oxidative Stress. *Oxid Med. Cell Longev.* 2020; 2020: 7145656. doi: 10.1155/2020/7145656.
215. Vaiserman A.M., Lushchak O.V., Koliada A.K. Anti-aging pharmacology: Promises and pitfalls. *Ageing Res. Rev.* 2016; 31: 9-35. doi: 10.1016/j.arr.2016.08.004.
216. Vashi N.A., de Castro Maymone M.B., Kundu R.V. Aging Differences in Ethnic Skin. *J. Clin. Aesthet. Dermatol.* 2016; 9(1): 31-38.
217. Verdier-Sévrain S., Bonté F. Skin hydration: a review on its molecular mechanisms *J. Cosmet. Dermatol.* 2007; 6(2): 75-82. doi: 10.1111/j.1473-2165.2007.00300.x.
218. Voegeli D. Prevention and management of moisture-associated skin damage. *Nurs. Stand.* 2019; 34(2): 77-82. doi: 10.7748/ns.2019.e11314.

219. Voegeli R., Rawlings A.V., Summers B. Facial skin pigmentation is not related to stratum corneum cohesion, basal transepidermal water loss, barrier integrity and barrier repair. *Int. J. Cosmet. Sci.* 2015; 37(2): 241-252. doi: 10.1111/ics.12189.
220. Wilkinson H.N., Hardman M.J. The role of estrogen in cutaneous ageing and repair. *Maturitas.* 2017; 103: 60-64. doi: 10.1016/j.maturitas.2017.06.026.
221. Wills E.D. Mechanisms of lipid peroxide formation in tissues. Role of metals and haematin proteins in the catalysis of the oxidation of unsaturated fatty acids. *Biochim. et biophys. acta.* 1965; 68: 238–251.
222. Wohlrab J., Hilpert K., Wolff L. Epidermale Alternsprozesse und Anti-Aging-Strategien [Epidermal aging and anti-aging strategies]. *Hautarzt.* 2016; 67(2): 107-111. doi: 10.1007/s00105-015-3734-6.
223. Wollina U., Wetzker R., Abdel-Naser M.B., Kruglikov I.L. Role of adipose tissue in facial aging. *Clin Interv Aging.* 2017; 12: 2069-2076. doi: 10.2147/CIA.S151599.
224. Wong R., Geyer S., Weninger W., Guimberteau J.C., Wong J.K. The dynamic anatomy and patterning of skin. *Exp. Dermatol.* 2016; 25(2): 92-98. doi: 10.1111/exd.12832.
225. Wu C.X., Liu Z.F. Proteomic Profiling of Sweat Exosome Suggests its Involvement in Skin Immunity. *J. Invest. Dermatol.* 2018; 138(1): 89-97. doi: 10.1016/j.jid.2017.05.040.
226. Yannas I.V., Tzeranis D.S., So P.T.C. Regeneration of injured skin and peripheral nerves requires control of wound contraction, not scar formation. *Wound Repair Regen.* 2017; 25(2): 177-191. doi: 10.1111/wrr.12516.
227. Zegarska B., Pietkun K., Gienza-Kucharska P., Zegarski T., Nowacki M.S., Romańska-Gocka K. Changes of Langerhans cells during skin ageing. *Postepy Dermatol. Alergol.* 2017; 34(3): 260-267. doi: 10.5114/ada.2017.67849.
228. Zhang L., Zhang Y., Su R., Wang R., Li J. The regulatory mechanism of microRNAs in skin and hair follicle development. *Yi Chuan.* 2014; 36(7): 655-660. doi: 10.3724/SP.J.1005.2014.0655.

229. Zhang J., Li Y., Bai X., Li Y., Shi J., Hu D. Recent advances in hypertrophic scar. *Histol Histopathol.* 2018; 33(1): 27-39. doi: 10.14670/HH-11-908.

Zhu J., Tang X., Jia Y., Ho C.T., Huang Q. Applications and delivery mechanisms of hyaluronic acid used for topical/transdermal delivery - A review. *Int. J. Pharm.* 2020; 578: 119127. doi: 10.1016/j.ijpharm.2020.119127.

ДОДАТКИ

Додаток 1

ДОГОВОРИ З УСТАНОВАМИ ДЛЯ ПРОВЕДЕННЯ ДОСЛІДЖЕНЬ ТА СЕРТИФІКАЦІЯ ЛАБОРАТОРІЙ.

32Міністерство охорони здоров'я України
Одеський національний медичний університет
(ОНМедУ)

ЗВІТ

ПРО НАУКОВО-ДОСЛІДНУ РОБОТУ

**МОРФОЛОГІЧНЕ ДОСЛІДЖЕННЯ ШКІРИ ЕКСПЕРИМЕНТАЛЬНИХ
ТВАРИН ПІСЛЯ ВВЕДЕННЯ ГІАЛУРОНОВОЇ КИСЛОТИ ТА КАЛЬЦІЯ
ГІДРОКСИПАТИТУ РІЗНОЇ КОНЦЕНТРАЦІЇ**

(згідно договору №139 від 30.03.2016 р.)

Олеса, 2016

явлениями лимфоидно-макрофагальной инфильтрации, полнокровием сосудов, диapedезом эритроцитов вокруг очага.

10. При введении 30 и 55,7% раствора гидроксипатита кальция в хряще ушной раковины развиваются репаративные изменения, сопровождающиеся гиперплазией коллагеновых и эластических волокон и увеличением числа молодых хондроцитов в надхрящнице, разрастанием волокнистой соединительной ткани вокруг хряща.

Відповідальний виконавець
Доцент кафедри патологічної анатомії
з секційним курсом, к. м. н.

Олійник Н.Н.

ЗАМОВНИК:
Ларкіна Світлана Олександрівна
м.Одеса, проспект Шевченка, буд. 12/2 кв.31

Ларкіна С.О.

ВИКОНАВЕЦЬ:
Одеський національний медичний університет
Валіховський пров.

Роз.рах 35225224007338

В ДКСУ у м.Київ

МФО 820172

ЄДРПОУ 02010801

ІПН 020108015536

Ректор



Запорожан В.М.

Акт

м. Одеса

20 листопада 2018 р.

Громадянка України Ларкіна Світлана Олександрівна, що мешкає за адресою м. Одеса, проспект Шевченка, 12/2 кв. 31. (паспорт серія КЕ № 437949 виданий Іллічівськом РВ ОМУ УМВС України в Одеській області 09.10.1996р., ідентифікаційний №2572001504). (надалі - «ЗАМОВНИК»), з однієї сторони, та ДЕРЖАВНА УСТАНОВА «ІНСТИТУТ СТОМАТОЛОГІЇ та ЩЕЛЮЩО-ЛИЦЕВОЇ ХІРУРГІЇ НАЦІОНАЛЬНОЇ АКАДЕМІЇ МЕДИЧНИХ НАУК УКРАЇНИ» в особі директора Шнайдера Станіслава Аркадійовича, який діє на підставі Статуту, (надалі- «ВИКОНАВЕЦЬ»), з другої сторони, склали даний акт про те, що відповідно до умов Договору на надання послуг з проведення досліджень від 13 листопада 2018 року № 1311/2018 виконано 1-й етап досліджень:

1. Проведення досліджень в яснах 148 щурів:

- визначення кислоти фосфатази;
- метод визначення малонового діальдегіду за допомогою тіобарбітурової кислоти.

2. Проведення досліджень в кістковій тканині щелеп 148 щурів:

- визначення кислоти фосфатази;
- визначення лужної фосфатази.

ЗАМОВНИК підтверджує, що 1-й етап досліджень проведено якісно, у повному обсязі та у встановлені договором терміни. Результати 1-го етапу досліджень отримані.

ВИКОНАВЕЦЬ підтверджує, що оплата у сумі 45 758,64 грн. (сорок п'ять тисяч сімсот п'ятдесят вісім грн. 64 коп.), у т.ч. ПДВ-7626,44 грн. за 1-й етап досліджень отримана у встановлені договором терміни.

Сторони по виконанню 1-го етапу досліджень претензій один до одного не мають.

АДРЕСИ, БАНКІВСЬКІ РЕКВІЗИТИ ТА ПІДПИСИ СТОРІН

ЗАМОВНИК: Ларкіна Світлана Олександрівна м. Одеса, проспект Шевченка, 12/2 кв. 31 паспорт серія КЕ № 437949, виданий Іллічівськом РВ ОМУ УМВС України в Одеській області 09.10.1996р., ідентифікаційний № 2572001504, телефон: +38 (067) 519-92-94	ВИКОНАВЕЦЬ: Державна установа «Інститут стоматології та щелепно-лицевої хірургії Національної академії медичних наук України» вул. Рішельєвська, 11, м. Одеса, 65026 ЄДРПОУ 02012102 р/р 31257255100447 у ДКСУ в м. Київ МФО 820172 Інд. податк. № 020121015533 тел (048) 728-24-60, /факс (048) 728-24-62
 С.О. Ларкіна Б/П	Директор ДУ «ІСЦЛХ НАМН»  С.А. Шнайдер 

Акт

м. Одеса

10 грудня 2018 р.

Громадянка України **Ларкіна Світлана Олександрівна**, що мешкає за адресою м. Одеса, проспект Шевченка, 12/2 кв. 31, (паспорт серія **КЕ № 437949** виданий Іллічівськом РВ ОМУ УМВС України в Одеській області 09.10.1996р., ідентифікаційний №2572001504), (надалі - «ЗАМОВНИК»), з однієї сторони, та **ДЕРЖАВНА УСТАНОВА «ІНСТИТУТ СТОМАТОЛОГІЇ та ЩЕЛЮНО-ЛИЦЕВОЇ ХІРУРГІЇ НАЦІОНАЛЬНОЇ АКАДЕМІЇ МЕДИЧНИХ НАУК УКРАЇНИ»** в особі директора **Шнайдера Станіслава Аркадійовича**, який діє на підставі Статуту, (надалі- «ВИКОНАВЕЦЬ»), з другої сторони, склали даний акт про те, що відповідно до умов Договору на надання послуг з проведення досліджень від 13 листопада 2018 року № 1311/2018 виконано 3-й етап досліджень:

1. Проведення досліджень в яснах 148 щурів:
 - визначення активності еластази;
2. Проведення досліджень в кістковій тканині щелеп 148 щурів:
 - визначення активності еластази.

ЗАМОВНИК підтверджує, що 3-й етап досліджень проведено якісно, у повному обсязі та у встановлені договором терміни. Результати 3-го етапу досліджень отримані.

ВИКОНАВЕЦЬ підтверджує, що оплата у сумі 26 469,50 грн. (двадцять шість тисяч чотириста шістьдесят дев'ять грн. 50 коп.), у т.ч. ПДВ-4411,58 грн. за 3-й етап досліджень отримана у встановлені договором терміни.

Сторони по виконанню 3-го етапу досліджень претензій один до одного не мають.

АДРЕСИ, БАНКІВСЬКІ РЕКВІЗИТИ ТА ПІДПИСИ СТОРІН

<p>ЗАМОВНИК: Ларкіна Світлана Олександрівна м. Одеса, проспект Шевченка, 12/2 кв. 31 паспорт серія КЕ № 437949, виданий Іллічівськом РВ ОМУ УМВС України в Одеській області 09.10.1996р., ідентифікаційний № 2572001504, телефон: +38 (067) 519-92-94</p> <p> _____ С.О. Ларкіна</p> <p>Б/П</p>	<p>ВИКОНАВЕЦЬ: Державна установа «Інститут стоматології та щелепно-лицевої хірургії Національної академії медичних наук України» вул. Рішельєвська, 11, м. Одеса, 65026 ЄДРНОУ 02012102 р/р 31257255100447 у ДКСУ в м. Київ МФО 820172 Інд. податк. № 020121015533 тел (048) 728-24-60, /факс (048) 728-24-62</p> <p>Директор ДУ «ІСНЛХ НАМН»  _____ С.А. Шнайдер</p> <p></p>
--	---



МІНЕКОНОМРОЗВИТКУ УКРАЇНИ

ДЕРЖАВНЕ ПІДПРИЄМСТВО
«ВСЕУКРАЇНСЬКИЙ ДЕРЖАВНИЙ НАУКОВО-ВИРОБНИЧИЙ
ЦЕНТР СТАНДАРТИЗАЦІЇ, МЕТРОЛОГІЇ, СЕРТИФІКАЦІЇ
ТА ЗАХИСТУ ПРАВ СПОЖИВАЧІВ»
(ДП «УКРМЕТРТЕСТСТАНДАРТ»)

СЕРТИФІКАТ
визнання вимірювальних можливостей
CERTIFICATE
of measurement capabilities recognition

Від 27.06.2018 р.

№ ПТ - 187 /18

Виданий ДЕРЖАВНИЙ УСТАНОВІ «ІНСТИТУТ
СТОМАТОЛОГІЇ ТА ЩЕЛЮНО-ЛИЦЕВОЇ ХІРУРГІЇ
НАЦІОНАЛЬНОЇ АКАДЕМІЇ МЕДИЧНИХ НАУК УКРАЇНИ»
(вул. Рішельєвська, 11 м. Одеса, 65026) та засвідчує, що за
результатами оцінювання (акт від 27.06.2018)
ДП «УКРМЕТРТЕСТСТАНДАРТ» визнає вимірювальні
можливості лабораторії біохімії та віварію, що наведені в
додатку до цього сертифіката і є невід'ємною його складовою
частиною.

Сертифікат чинний до 26.06.2020 р.

Додаток: перелік вимірювальних можливостей.





МІНЕКОНОМІКИ

**ДЕРЖАВНЕ ПІДПРИЄМСТВО
«ВСЕУКРАЇНСЬКИЙ ДЕРЖАВНИЙ НАУКОВО-ВИРОБНИЧИЙ
ЦЕНТР СТАНДАРТИЗАЦІЇ, МЕТРОЛОГІЇ, СЕРТИФІКАЦІЇ
ТА ЗАХИСТУ ПРАВ СПОЖИВАЧІВ»
(ДП «УКРМЕТРТЕСТСТАНДАРТ»)**

**СЕРТИФІКАТ
визнання вимірювальних можливостей
CERTIFICATE
of measurement capabilities recognition**

Від 06.08. 2020 р.

№ ПТ - 297/20

Виданий ДЕРЖАВНИЙ УСТАНОВІ «ІНСТИТУТ
СТОМАТОЛОГІЇ ТА ЩЕЛІПНО-ЛИЦЕВОЇ ХІРУРГІЇ
НАЦІОНАЛЬНОЇ АКАДЕМІЇ МЕДИЧНИХ НАУК УКРАЇНИ»
(вул. Рішельєвська, 11, м. Одеса, 65026) та засвідчує, що за
результатами оцінювання (акт від 31.07.2020)
ДП «УКРМЕТРТЕСТСТАНДАРТ» визнає вимірювальні
можливості лабораторії біохімії та віварію, що наведені в додатку
до цього сертифіката і є невід'ємною його складовою частиною.

Сертифікат чинний до 05.08. 2022 р.

Додаток: перелік вимірювальних можливостей.

Заступник генерального директора
з метрології, бізнесу відповідності засобів
вимірювальної техніки та наукової діяльності

М.П.



Юрій КУЗЬМЕНКО

СПИСОК ПУБЛІКАЦІЙ ЗДОБУВАЧА ЗА ТЕМОЮ ДИСЕРТАЦІЇ

1. Ларкіна С.О., Олійник Н.М., Вастьянов Р.С. Гіалуронова кислота пригнічує пов'язані з віком зміни шкіри. *Journal of Education, Health and Sport*. 2017; 7 (4): 821-833. (Особистий внесок – проаналізувала літературні джерела, провела експериментальні та морфологічні дослідження, виконала забір матеріалу).
2. Ларкіна С.А., Селецкая А.В., Макаренко О.А. Исследование противовоспалительной эффективности препаратов гиалуроновой кислоты различной концентрации у крыс с экспериментальным пародонтитом. *Вісник стоматології*. 2019; 1: 2-7. (Особистий внесок – проаналізувала літературні джерела, провела експериментальні дослідження, виконала забір матеріалу, підготувала статтю до друку).
3. Larkina S.O., Makarenko O.A., Vastyanov R.S., Yermuraki P.P. Investigation of calcium- and hyaluronic acid-containing drugs osteoplastic activity in rats with periodontitis. *World of Medicine and Biology*. 2020; 1 (71): 191–196. (Особистий внесок – проаналізувала літературні джерела, провела експериментальні дослідження, виконала забір матеріалу).
4. Larkina S.A., Seletskaya A.V., Makarenko O.A., Vastyanov R.S. Comparison of markers of skin inflammation after injections of polylactic acid and threads based on polylactic acid. *Journal of Education, Health and Sport*. 2020; 11 (10): 245-253. (Особистий внесок – проаналізувала літературні джерела, провела експериментальні дослідження, виконала забір матеріалу, підготувала статтю до друку).
5. Larkina S.A., Seletskaya A.V., Makarenko O.A., Vastyanov R.S. Rat skin inflammation markers change in response to calcium hydroxyapatite and hyaluronic acid administration. *Journal of Education, Health and Sport*. 2021; 11 (8): 510-519. (Особистий внесок – провела експериментальні дослідження, виконала забір матеріалу, підготувала статтю до друку).

6. Larkina S.A., Seletskaya A.V., Makarenko O.A., Schnaider S.A. Effect of calcium hydroxyapatite and hyaluronic acid injections on inflammation markers of periodont tissue. *World of Medicine and Biology*. 2021; 3 (77): 224–229. (Особистий внесок – провела експериментальні дослідження, виконала забір матеріалу, провела статистичну обробку отриманих результатів).
7. Larkina S.A., Seletska O.V., Makarenko O.A., Vastyanov R.S., Badiuk N.S. Study of osteoplastic and anti-inflammatory efficiency of drugs containing calcium hydroxyapatite and hyaluronic acid. *PharmacologyOnLine*. 2021; 3: 958-967. (Особистий внесок – проаналізувала літературні джерела, провела експериментальні дослідження, виконала забір матеріалу, підготувала статтю до друку).
8. Ларкіна С.О., Стаднік І.О. Композиція для естетичних ін'єкцій : патент України № 125589. МПК (2006) А61К 45/08 (2006.01) А61Q 90/00 ; заявл. 03.01.2018 ; опубл. 10.05.2018. Бюл. № 9. (Особистий внесок – запропонувала розробку концепції винаходу, сформуєвала ідею, оформила патент).
9. Ларкіна С.О. Остеопластична композиція : патент України № 122946. МПК (2006) А61К 6/838 (2020.01) А61К 31/728 (2006.01) А61К 33/42 (2006.01) А61Р 19/00 А61Q 90/00 ; заявл. 24.05.2019 ; опубл. 25.11.2019. Бюл. № 22 ; опубл. 20.01.2021. Бюл. № 3.
10. Ларкіна С.О. Проект протоколу лікування локалізованого та генералізованого парадонтиту із застосуванням препаратів кальцій гідроксиапатиту та гіалуронової кислоти. Авторське право №103327. Реєстр. 23.03.2021.
11. Ларкіна С.А., Макаренко О.А., Селецкая А.В. Исследование противовоспалительной активности препаратов гиалуроновой кислоты. *Les Nouvelles Esthetiques Украина*. 2019; 6 (118): 58-63, 142. (Особистий внесок – провела лабораторні дослідження, провела статистичну обробку отриманих даних, підготувала статтю до друку).

Додаток 3

ВІДОМОСТІ ПРО АПРОБАЦІЮ РЕЗУЛЬТАТІВ ДИСЕРТАЦІЇ

Основні положення роботи викладено та обговорено на науково-практичних конференціях різного рівня:

1. IX міжнародна конференція з актуальних питань естетичної медицини (Київ, 22-24 вересня 2016 р., форма участі – запрошений лектор усна доповідь).
2. III симпозіум з anti-age терапії (Київ, 19-20 січня 2017 р., форма участі – запрошений лектор усна доповідь).
3. Науково-практична конференція з міжнародною участю, присвячена 100-річчю з дня народження І. Г. Герцена «Сучасні теоретичні та практичні аспекти клінічної медицини» (Одеса, 27-28 квітня 2017 р., форма участі – публікація тез, усна доповідь).
4. Міжнародна науково-практична конференція «Регенеративні технології в сучасній медицині» (Одеса, 26-29 травня 2017 р., форма участі – запрошений лектор усна доповідь).
5. Науково-практична конференція «Алхімія і хімія в естетичній медицині» (Львів, 28 жовтня 2017 р., форма участі – запрошений лектор усна доповідь).
6. Науково-практична конференція з міжнародною участю, присвячена 100-річчю з дня народження С. І. Корхова «Сучасні теоретичні та практичні аспекти клінічної медицини» (Одеса, 19-20 квітня 2018 р., форма участі – публікація тез).
7. 9 з'їзд фахівців естетичної медицини (Одеса, 17-19 травня 2018 р., форма участі – запрошений лектор усна доповідь).
8. 9 конгрес п'яти континентів з естетичної та лазерної медицини (Барселона 30.08-02.09 2018 р., форма участі – запрошений лектор усна доповідь).
9. Науково-практична конференція з міжнародною участю, присвячена 90-річчю з дня народження Б. Я. Резніка «Сучасні теоретичні та практичні

аспекти клінічної медицини» (Одеса, 18-19 квітня 2019 р., форма участі – публікація тез, усна доповідь).

10. Науково-практична конференція з міжнародною участю «Галицькі Читання» «Сучасні уявлення щодо патогенезу запалення: місцеві та системні механізми» (Івано-Франківськ, 19-20 вересня 2019 р., форма участі – публікація тез, стендова доповідь).

11. VIII Національний конгрес патофізіологів України з міжнародною участю, присвячений 120-річчю Одеської патофізіологічної школи «Патологічна фізіологія – охороні здоров'я України» (Одеса, 6-8 жовтня 2021 р., форма участі – публікація тез, стендова доповідь).

Додаток 4

АКТИ ВПРОВАДЖЕННЯ

ЗАТВЕРДЖУЮ»
 Проректор закладу вищої освіти з наукової роботи
 Тернопільського національного медичного
 університету імені І.Я. Горбачевського МОЗ України,
 д.б.н. професор

Іван КЛІЩ

« 14 » _____ 2022 р.

АКТ ВПРОВАДЖЕННЯ

- 1. Назва пропозиції:** Патолофізіологічне обґрунтування застосування гіалуронової кислоти у комплексному лікуванні інволютивних змін шкіри та пародонта.
- 2. Заклад, що розробив пропозицію, поштова адреса:** Одеський національний медичний університет Міністерства охорони здоров'я України. Здобувач Ларкіна Світлана Олександрівна.
- 3. Джерело інформації:**
 1. Ларкіна С.О., Олійник Н.М., Вастьянов Р.С. Гіалуронова кислота пригнічує пов'язані з віком зміни шкіри // Journal of Education, Health and Sport. – 2017. – Vol. 7, N 4. – P. 821-833/
 2. Larkina S.O., Makarenko O.A., Vastyanov R.S., Yermuraki P.P. Investigation of calcium- and hyaluronic acid-containing drugs osteoplastic activity in rats with periodontitis // Світ медицини та біології. – 2020. – № 1. – С. 191-196.
 3. Larkina S.A., Seletska O.V., Makarenko O.A., Vastyanov R.S., Badiuk N.S. Study of osteoplastic and anti-inflammatory efficiency of drugs containing calcium hydroxyapatite and hyaluronic acid // PharmacologyOnLine. – 2021. – Vol. 3. – P. 958-967.
- 4. Базова установа, яка проводить впровадження:** Кафедра патологічної фізіології Тернопільського національного медичного університету імені І.Я. Горбачевського.
- 5. Форма впровадження:** використовується під час проведення лекцій та практичних занять у кафедрі при вивченні розділів «Патолофізіологія запалення» та «Патолофізіологія травлення».
- 6. Ефективність впровадження:** підвищення якості знань студентів з питань патолофізіологічних механізмів інволютивних змін шкіри та пародонта та їх патогенетично обґрунтованої фармакокорекції.
- 7. Зауваження та пропозиції.** Не виносилися. Обговорено та затверджено на засіданні кафедри патологічної фізіології, протокол № 1 від 12 січня 2022 р.

Відповідальний за впровадження:

Завідувач кафедри патологічної фізіології
 Тернопільського національного медичного
 університету імені І.Я. Горбачевського МОЗ
 України д.мед.н., професор



Ольга ДЕНЕФІЛЬ

«ЗАТВЕРДЖУЮ»

Проректор з наукової роботи Дніпровського
державного медичного університету, д.мед.н.,
професор


«28» січня

2022 р.

Олександр ГУДАР'ЯН

АКТ ВПРОВАДЖЕННЯ

1. Назва пропозиції: Патофізіологічне обґрунтування застосування гіалуронової кислоти у комплексному лікуванні інволютивних змін шкіри та пародонта.

2. Заклад, що розробив пропозицію, поштова адреса: Одеський національний медичний університет Міністерства охорони здоров'я України. Здобувач Ларкіна Світлана Олександрівна.

3. Джерело інформації:

1. Ларкіна С.О., Олійник Н.М., Вастьянов Р.С. Гіалуронова кислота пригнічує пов'язані з віком зміни шкіри // Journal of Education, Health and Sport. - 2017. - Vol. 7, N 4. - P. 821-833

2. Larkina S.O., Makarenko O.A., Vastyanov R.S., Yermuraki P.P. Investigation of calcium- and hyaluronic acid-containing drugs osteoplastic activity in rats with periodontitis // Світ медицини та біології. - 2020. - № 1. - С. 191–196.

3. Larkina S.A., Seletska O.V., Makarenko O.A., Vastyanov R.S., Badiuk N.S. Study of osteoplastic and anti-inflammatory efficiency of drugs containing calcium hydroxyapatite and hyaluronic acid // PharmacologyOnLine. – 2021. – Vol. 3. – P. 958-967.

4. Базова установа, яка проводить впровадження: Кафедра патологічної фізіології Дніпровського державного медичного університету.

5. Форма впровадження: використовується під час проведення лекцій та практичних занять у кафедрі при вивченні розділів «Патофізіологія запалення» та «Патофізіологія травлення».

6. Ефективність впровадження: підвищення якості знань студентів з питань патофізіологічних механізмів інволютивних змін шкіри та пародонта та їх патогенетично обґрунтованої фармакокорекції.

7. Зауваження та пропозиції. Не виносилися. Обговорено та затверджено на засіданні кафедри патологічної фізіології, протокол №6 від 27 січня 2022 р.

Відповідальний за впровадження:

Професор кафедри патологічної фізіології
Дніпровського державного медичного
університету, д.мед.н., професор



Юлія СІЛКІНА

ЗАТВЕРДЖУЮ»
 Перший проректор Чорноморського національного
 університету імені Петра Могили МОН України,
 к.е.н., доцент

Наталія Іщенко

« 18 » лютого 2022 р.

АКТ ВПРОВАДЖЕННЯ

1. **Назва пропозиції:** Патофізіологічне обґрунтування застосування гіалуронової кислоти у комплексному лікуванні інволютивних змін шкіри та пародонта.
2. **Заклад, що розробив пропозицію, поштова адреса:** Одеський національний медичний університет Міністерства охорони здоров'я України. Здобувач Ларкіна Світлана Олександрівна.
3. **Джерело інформації:**
 1. Ларкіна С.О., Олійник Н.М., Вастьянов Р.С. Гіалуронова кислота пригнічує пов'язані з віком зміни шкіри // Journal of Education, Health and Sport. - 2017. - Vol. 7, N 4. - P. 821-833.
 2. Larkina S.O., Makarenko O.A., Vastyanov R.S., Yermuraki P.P. Investigation of calcium- and hyaluronic acid-containing drugs osteoplastic activity in rats with periodontitis // Світ медицини та біології. - 2020. - № 1. - С. 191–196.
 3. Larkina S.A., Seletska O.V., Makarenko O.A., Vastyanov R.S., Badiuk N.S. Study of osteoplastic and anti-inflammatory efficiency of drugs containing calcium hydroxyapatite and hyaluronic acid // PharmacologyOnLine. – 2021. – Vol. 3. – P. 958-967.
4. **Базова установа, яка проводить впровадження:** Кафедра медичної біології та фізики, мікробіології, гістології, фізіології та патофізіології Чорноморського національного університету імені Петра Могили.
5. **Форма впровадження:** використовується під час проведення лекцій та практичних занять на кафедрі при вивченні розділів «Запалення» та «Патофізіологія системи травлення».
6. **Ефективність впровадження:** підвищення якості знань студентів з питань патофізіологічних механізмів інволютивних змін шкіри та пародонта та їх патогенетично обґрунтованої фармакокорекції.
7. **Зауваження та пропозиції.** Не вносилися. Обговорено та затверджено на засіданні кафедри медичної біології та фізики, мікробіології, гістології, фізіології та патофізіології, № 7 від 17.02.2022 р.

Відповідальний за впровадження:

Професор кафедри Чорноморського національного університету імені Петра Могили МОН України,
 д.мед.н., професор

 Микола КЛИМЕНКО

«ЗАТВЕРДЖУЮ»

В.о. проректора з науково-педагогічної роботи
Одеського національного медичного університету,
д.мед.н., професор

« 03 » 02

2022 р.

Ірина ШМАКОВА

АКТ ВПРОВАДЖЕННЯ

- 1. Назва пропозиції:** Патолофізіологічне обґрунтування застосування гіалуронової кислоти у комплексному лікуванні інволютивних змін шкіри та пародонта.
- 2. Заклад, що розробив пропозицію, поштова адреса:** Одеський національний медичний університет Міністерства охорони здоров'я України. Здобувач Ларкіна Світлана Олександрівна.
- 3. Джерело інформації:**
 1. Ларкіна С.О., Олійник Н.М., Вастьянов Р.С. Гіалуронова кислота пригнічує пов'язані з віком зміни шкіри // Journal of Education, Health and Sport. - 2017. - Vol. 7, N 4. - P. 821-833
 2. Larkina S.O., Makarenko O.A., Vastyanov R.S., Yermuraki P.P. Investigation of calcium- and hyaluronic acid-containing drugs osteoplastic activity in rats with periodontitis // Світ медицини та біології. - 2020. - № 1. - С. 191-196.
 3. Larkina S.A., Seletska O.V., Makarenko O.A., Vastyanov R.S., Badiuk N.S. Study of osteoplastic and anti-inflammatory efficiency of drugs containing calcium hydroxyapatite and hyaluronic acid // PharmacologyOnLine. – 2021. – Vol. 3. – P. 958-967.
- 4. Базова установа, яка проводить впровадження:** Кафедра загальної та клінічної патологічної фізіології імені В. В. Підвисоцького.
- 5. Форма впровадження:** використовується під час проведення лекцій та практичних занять у кафедри при вивченні розділів «Патолофізіологія запалення» та «Патолофізіологія травлення».
- 6. Ефективність впровадження:** підвищення якості знань студентів з питань патолофізіологічних механізмів інволютивних змін шкіри та пародонта та їх патогенетично обґрунтованої фармакокорекції.
- 7. Зауваження та пропозиції.** Не виносилися. Обговорено та затверджено на засіданні кафедри загальної та клінічної патологічної фізіології ім. В.В. Підвисоцького, протокол №6 від 31 січня 2022 р.

Відповідальний за впровадження:

Завідувач кафедри загальної та клінічної
патологічної фізіології імені В.В. Підвисоцького
Одеського національного медичного університету
Заслужений діяч науки і техніки України
д.мед.н., професор



Руслан ВАСТЬЯНОВ

«ЗАТВЕРДЖУЮ»

Перша проректорка

Івано-Франківського національного
медичного університету

 д.біол.н., проф. Ганна ЄРСТЕНЮК


« 11 »  2022 р.

АКТ ВПРОВАДЖЕННЯ

- 1. Назва пропозиції:** Патофізіологічне обґрунтування застосування гіалуронової кислоти у комплексному лікуванні інволютивних змін шкіри та пародонта.
- 2. Заклад, що розробив пропозицію, поштова адреса:** Одеський національний медичний університет Міністерства охорони здоров'я України. Здобувач Ларкіна Світлана Олександрівна.
- 3. Джерело інформації:**
 1. Ларкіна С.О., Олійник Н.М., Вастьянов Р.С. Гіалуронова кислота пригнічує пов'язані з віком зміни шкіри // Journal of Education, Health and Sport. - 2017. - Vol. 7, N 4. - P. 821-833
 2. Larkina S.O., Makarenko O.A., Vastyanov R.S., Yermuraki P.P. Investigation of calcium- and hyaluronic acid-containing drugs osteoplastic activity in rats with periodontitis // Світ медицини та біології. - 2020. - № 1. - С. 191–196.
 3. Larkina S.A., Seletska O.V., Makarenko O.A., Vastyanov R.S., Badiuk N.S. Study of osteoplastic and anti-inflammatory efficiency of drugs containing calcium hydroxyapatite and hyaluronic acid // PharmacologyOnLine. – 2021. – Vol. 3. – P. 958-967.
- 4. Базова установа, яка проводить впровадження:** Кафедра патологічної фізіології Івано-Франківського національного медичного університету.
- 5. Терміни впровадження:** 2022 рік.
- 6. Форма впровадження:** використовується під час проведення лекцій та практичних занять при вивченні розділів «Патофізіологія запалення» та «Патофізіологія травлення».
- 7. Ефективність впровадження:** підвищення якості знань студентів з питань патофізіологічних механізмів інволютивних змін шкіри та пародонта та їх патогенетично обґрунтованої фармакокорекції.
- 8. Зауваження та пропозиції:** Немає.
- 9. Затверджено на засіданні кафедри** 10.02.2022 р., протокол № 9.

Відповідальний за впровадження:

Завідувач кафедри патологічної
фізіології Івано-Франківського
національного медичного університету
заслужений діяч науки і техніки України,
д.мед.н., професор



Любомир ЗАЯЦЬ

„ЗАТВЕРДЖУЮ”

Проректор з науково-педагогічної роботи
Львівського національного медичного
університету імені Данила Галицького
член-кор. НАМНУ, проф. М.Р. Жегоцький

„16” 03 2022 р.

АКТ ВПРОВАДЖЕННЯ

- 1. Назва пропозиції:** Патолофізіологічне обґрунтування застосування гіалуронової кислоти у комплексному лікуванні інволютивних змін шкіри та пародонта.
- 2. Заклад, що розробив пропозицію, поштова адреса:** Одеський національний медичний університет Міністерства охорони здоров'я України. Здобувач Ларкіна Світлана Олександрівна.
- 3. Джерело інформації:**
 1. Ларкіна С.О., Олійник Н.М., Вастьянов Р.С. Гіалуронова кислота пригнічує пов'язані з віком зміни шкіри // Journal of Education, Health and Sport. - 2017. - Vol. 7, N 4. - P. 821-833
 2. Larkina S.O., Makarenko O.A., Vastyanov R.S., Yermuraki P.P. Investigation of calcium- and hyaluronic acid-containing drugs osteoplastic activity in rats with periodontitis // Світ медицини та біології. - 2020. - № 1. - С. 191–196.
 3. Larkina S.A., Seletska O.V., Makarenko O.A., Vastyanov R.S., Badiuk N.S. Study of osteoplastic and anti-inflammatory efficiency of drugs containing calcium hydroxyapatite and hyaluronic acid // PharmacologyOnLine. – 2021. – Vol. 3. – P. 958-967.
- 4. Базова установа, яка проводить впровадження:** Кафедра патологічної фізіології Львівського національного медичного університету ім. Данила Галицького.
- 5. Форма впровадження:** використовується під час проведення лекцій та практичних занять у кафедри при вивченні розділів «Патолофізіологія запалення» та «Патолофізіологія травлення».
- 6. Ефективність впровадження:** підвищення якості знань студентів з питань патолофізіологічних механізмів інволютивних змін шкіри та пародонта та їх патогенетично обґрунтованої фармакокорекції.
- 7. Зауваження та пропозиції.** Не виносилися. Обговорено та затверджено на засіданні кафедри патологічної фізіології, протокол №7 від 27 січня 2022 р.

Відповідальний за впровадження:

Завідувач кафедри патологічної фізіології
Львівського національного медичного
університету ім. Данила Галицького МОЗ України
д.мед.н., професор



Михайло РЕГЕДА