

ISSN 2664-472X

e ISSN 2664-4738

# Medical Science of Ukraine

## Медична наука України

2022, Vol. 18, № 2

Medical Science of Ukraine. 2022, Vol. 18, № 2



ISSN 2664-472X



18

9 772664 472004

ISSN 2664-472X  
e ISSN 2664-4738  
<https://doi.org/10.32345>  
Medical science of Ukraine  
2022, Vol. 18, No. 2

**Certificate of state registration:**  
KB № 21521-11421 ІПР dated 18.08.2015

**Periodicity:**  
published four times a year

Scientific and practical journal in the field: Medicine.  
Distributed in Ukraine and abroad

**Founder:**  
Bogomolets National Medical University

**Editor in Chief:** Zemskov S. V.

**Deputy Editor-in-Chief:**  
Kanyura O. A., Babel N. (Germany)

**Members of the editorial board:**  
Gruzeva O. V. (Sweden), Grando S. O. (USA), Babel N. (Germany), Kulchitsky V. A. (Belarus), Srivastava H. M. (Canada), Shamsi Sh. (India), Kafipour R. (Iran), Omelchuk S. T., Zakharash U. M., Ziablitsev S. V., Nizhenkivska I. V., Khaytovych M. V., Iaremenko O. B., Natrus L.V., Dyndar O. A., Guryanov V.G., Chaly K. O., Dzhus M B., Panova T. I., Zhegulovych Z. E., Zhaboedov D. G., Ventskivskiy B. M., Mykhailachenko B. V., Ushko Ia. A., Nishkumay O. I., Netyazhenko N. V., Kulbashna Y. A., Vygovska O. V. (Ukraine)

The journal «Medical Science of Ukraine» is included in the list of scientific professional editions of Ukraine (category «B»), which are recommended for publication of dissertation materials for obtaining scientific degrees of the doctor of sciences (Sc.D.) and candidate of sciences (Ph.D.).

**Branch of science – medical sciences in the following specialties:**

221 – Dentistry  
222 – Medicine  
224 – Technologies of medical diagnostics and treatment  
225 – Medical psychology  
226 – Pharmacy, industrial pharmacy  
227 – Physical therapy, occupational therapy  
228 – Pediatrics  
229 – Public Health

Order of the Ministry of Education and Science of Ukraine on 26th of November, 2020, No. 1471 (Appendix 3, paragraph 44)  
Order of the Ministry of Education and Science of Ukraine on 13th of March, 2017, No. 374  
The decision of the State Accreditation Commission of Ukraine on 18th of November, 2009, № n 1-05/5

**Address of the editor:**  
Shevchenko's boulevard, 13, Kyiv, 01601

**For correspondence:**  
01601, Kyiv, Shevchenko's boulevard, 13  
Tel./fax (044) 234-69-75; (095) 244-27-26

**Web-site:** msu-journal.com

**E-mail:** msu@nmu.ua; msu.nmu34@gmail.com

For the reliability of the information in the publications, the authors of the article bear responsibility. Author's materials do not always reflect the point of view of the editorial staff.  
In case of reprinting the reference is required.

Signed for print on June 27, 2022  
Conditional printed sheets 9,9. Format 60x84 1/8.  
Circulation 500 copies.  
Published by Publishing House Helvetica  
Ukraine, Odesa, street Inglezi, 6/1  
Phone: +38 (095) 934 48 28, +38 (097) 723 06 08  
E-mail: mailbox@helvetica.ua  
*Certificate of the subject of publishing*  
DK № 7623 dated June 22, 2022.

ISSN 2664-472X  
e ISSN 2664-4738  
<https://doi.org/10.32345>  
Медицина наука України  
2022, Т. 18, № 2

**Свідоцтво про державну реєстрацію**  
KB № 21521-11421 ІПР від 18.08.2015

**Періодичність видання:**

1 раз на квартал

Галузь науки: медична

Категорія: Б

Статус видання: розповсюджується в Україні та за кордоном

**Засновник**

Національний медичний університет імені О.О. Богомольця

**Головний редактор:** Земсков С. В.

**Заступники редактора:**

Канюра О. А., Babel N. (Німеччина)

**Члени редколегії:**

Gruzeva O. V. (Швеція), Grando S. O. (США), Babel N. (Німеччина), Кульчицький В. А. (Білорусь), Srivastava H. M. (Канада), Shamsi Sh. (Індія), Кафіроу Р. (Іран), Омельчук С. Т., Захараш Ю. М., Зябліцев С. В., Ніженківська І. В., Хайтович М В., Яременко О. Б., Натрус Л. В., Диндар О. А., Гур'янов В. Г., Чалий К. О., Джус М. Б., Панова Т. І., Жегулович З. Є., Жабосдов Д. Г., Венцківський Б. М., Михайліченко Б. В., Ушко Я. А., Нішкумай О. І., Нетяженко Н. В., Кульбашна Я. А., Виговська О. В. (Україна)

Журнал «Медицина наука України» включено в категорію «Б» – перелік наукових фахових видань України, рекомендованих для публікації дисертаційних матеріалів на здобуття наукових ступенів доктора наук, кандидата наук та доктора філософії у галузі «Медицина», спеціальності:

221 – стоматологія  
222 – медицина  
224 – технології медичної діагностики та лікування  
225 – медична психологія  
226 – фармація, промислова фармація  
227 – фізична терапія, ерготерапія;  
228 – педіатрія;  
229 – громадське здоров'я

Наказ Міністерства освіти та науки України від 26.11.2020, № 1471 (Додаток 3, пункт 44)  
Наказ Міністерства освіти та науки України від 13.03.2017, № 374  
Постанова Президії Вищої Атестаційної Комісії України від 18.11.2009, № n 1-05/5

**Адреса редакції:**  
01601, м. Київ, бульв. Шевченка, 13

**Для кореспонденції:**  
01601, м. Київ, бульв. Т. Шевченка, 13  
Тел./факс (044) 234-69-75; моб. (095) 244-27-26 (секретар)

**Сайт видання:** msu-journal.com

**E-mail:** msu@nmu.ua; msu.nmu 34@gmail.com

За достовірність інформації в публікаціях відповідальність несуть автори статті. Авторські матеріали не завжди віддзеркалюють точку зору редакції.  
При передруку посилання обов'язкове.

Підписано до друку 27.06.2022  
Ум. друк. арк. 9,9. Формат 60x84 1/8.  
Тираж 500 прим. Зам. 28-03.  
Надруковано у ТОВ «Видавничий дім «Гельветика»  
Україна, м. Одеса, вул. Інглезі, 6/1  
Телефони: +38 (095) 934 48 28, +38 (097) 723 06 08  
E-mail: mailbox@helvetica.ua  
*Свідоцтво суб'єкта видавничої справи*  
DK № 7623 від 22.06.2022 р.

# Medical Science of Ukraine

## Медична наука України

2022. Т. 18, № 2

Національний медичний університет імені О.О. Богомольця

<https://doi.org/10.32345/2664-4738.2.2022>

Періодичність видання – 1 раз на квартал

### ЗМІСТ

#### ТЕОРЕТИЧНА МЕДИЦИНА

*Кошурба І.В., Гладких Ф.В., Чиж М.О.*  
Оцінка антиульцерового ефекту  
криоконсервованого екстракту плаценти на моделі  
спиртово-преднізолонового ураження шлунку

#### КЛІНІЧНА МЕДИЦИНА

*Колосович І.В., Ганоль І.В.* Оцінка ефективності  
назогастрального харчування у хворих з тяжким  
перебігом гострого панкреатиту

*Пасько В.С.* Особливості гемостазу при різних  
добових профілях артеріального тиску у хворих на  
гіпертонічну хворобу різних вікових груп

*Хайтович М.В., Кисіль Н.П., Темірова О.А.,  
Головня О.М., Турчак Д.В., Половинка В.О.*  
Преавторизація антибактеріальних засобів при  
лікуванні дітей із періанальним абсцесом

*Андреєва Т. О., Стоянов О.М.,  
Чеботарьова Г.М., Грузевський О.А.,  
Стоянов А.О., Чикур Л.Д., Козишкурт О.В.*  
Клініко-морфометричні співвідношення  
дегенеративно-дистрофічних процесів шийного  
відділу хребта при стенозі спинномозкового каналу  
у людей та тварин

*Барабаш О. Я.* Вікові особливості прооксидантно-  
антиоксидантного балансу ротової рідини пацієнтів  
за умов інтактних зубних рядів, часткової та повної  
адентії

### CONTENT

#### THEORETICAL MEDICINE

*Koshurba I.V., Hladkykh F.V., Chyzh M.O.*  
Evaluation of antiulcerogenic effect of cryoconserved  
placenta extract on the model of ethanol-predisonolic  
lesions of the gastric mucosa

#### CLINICAL MEDICINE

*Kolosovych I.V., Hanol I.V.* Evaluation of the efficiency  
of nasogastral nutrition in patients with severe acute  
pancreatitis

*Pasko V.S.* Features of haemostasis in different types of  
24 hours day's profile of blood pressure in hypertensive  
patients of different age groups

*Khaitovych M.V., Kysil N.P., Temirova O.A.,  
Holovnia O.M., Turchak D.V., Polovynka V.O.*  
Pre-authorization of antibacterial drugs in the treatment  
of children with acute perianal abscess

*Andreeva T.O., Stoyanov O.M., Chebotaryova G.M.,  
Hruzevskiy O.A., Stoianov A.O., Chikur L.D.,  
Kozishkurt O.V.* Clinical-morphometric ratio of degen-  
erative-dystrophic processes of the cervical spine in  
humans and animals in spinal channel stenosis

*Barabash O.Ya.* Age peculiarities of prooxidant-  
antioxidant balance of the oral fluid in patients against  
the background of intact dentitions, partial and  
complete anodontia

## КЛІНІКО-МОРФОМЕТРИЧНІ СПІВВІДНОШЕННЯ ДЕГЕНЕРАТИВНО-ДИСТРОФІЧНИХ ПРОЦЕСІВ ШИЙНОГО ВІДДІЛУ ХРЕБТА ПРИ СТЕНОЗІ СПИННОМОЗКОВОГО КАНАЛУ У ЛЮДЕЙ ТА ТВАРИН

<sup>1</sup> Андреева Т.О. <https://orcid.org/0000-0002-4357-320X>  
<sup>2</sup> Стоянов О.М. <https://orcid.org/0000-0002-3375-0452>  
<sup>3</sup> Чеботарьова Г.М. <https://orcid.org/0000-0002-0732-963X>  
<sup>2</sup> Грузевський О.А. <https://orcid.org/0000-0003-1953-8380>  
<sup>2</sup> Стоянов А.О. <https://orcid.org/0000-0002-9673-9234>  
<sup>3</sup> Чикур Л.Д. <https://orcid.org/0000-0003-3790-0435>  
<sup>2</sup> Козишкурт О.В. <https://orcid.org/0000-0003-12894139>

<sup>1</sup> Чорноморський національний університет ім. П. Могили, Миколаїв, Україна  
<sup>2</sup> Одеський національний медичний університет, Одеса, Україна  
<sup>3</sup> Ветеринарний діагностичний центр «Фаворит», Одеса, Україна

[gruzevskiy@ua.fm](mailto:gruzevskiy@ua.fm)

**Актуальність.** Стеноз спинномозкового каналу є поширеним проявом дегенеративно-дистрофічного ураження шийного відділу хребта (ШВХ). У більшості випадків протікає із розвитком неврологічних ускладнень у вигляді вторинної спонділогенної мієлопатії, корінцевих дисфункцій, больового синдрому. Поодинокі роботи вказують, що такого роду пошкодження виникають і у деяких тварин.

**Ціль:** у людей та домашніх тварин провести порівняльний аналіз клініко-рентгенологічних та морфометричних даних щодо дегенеративно-дистрофічних змін ШВХ, що провокують стеноз спинномозкового каналу з розвитком прояву спонділогенної мієлопатії.

**Матеріали та методи.** До ретроспективного аналізу було включено 65 пацієнтів (чоловіків – 25, жінок – 40) із неврологічною симптоматикою, яким виконано комп'ютерну томографію ШВХ на протязі 2018-2021 років. Проспективно було виконано дослідження за участю 75 домашніх тварин: собак великих порід вагою від 20 кг (n=19); собак маленьких та середніх порід вагою менше 20 кг (n=42); та котів (n=14) із аналогічною симптоматикою.

**Результати.** Виявлено тісну кореляцію симптоматики у людей та великих собак за наявністю та ступенем звуження каналу. У випадках стенозу ШВХ у людей (75,3 %), великих порід собак (78,9 %) спостерігалася подібна неврологічна симптоматика. Максимальне зменшення сагітального діаметра спинномозкового каналу виявлено більше на рівні тіла хребця C<sub>6</sub> і у людей, і у тварин вагою більше 20 кг. Масова частка стенотичних змін переважно реєструвалася у чоловіків (84,0 % проти 70,0 % у жінок). Крім цього, згідно морфометричного індексу Павлова-Торга, ширина спинномозкового каналу у чоловіків була меншою у порівнянні із жінками. Стеноз спинномозкового каналу переважно реєструвався у великих порід собак, що майже повністю співпадало з показниками морфометрії у людей.

**Висновок.** Наші дослідження свідчать про можливість використання великих порід собак у прогнозуванні перебігу дегенеративно-дистрофічних змін у людей, адже фізіологічні та патофізіологічні процеси у собак в середньому у 7 раз швидше, ніж у людей. Ступінь виразності процесу, клініка та морфометричні дані ШВХ тварин залежать від виду, породи, ваги, віку, а спільними факторами розвитку дегенеративно-дистрофічних змін у людей та деяких груп тварин може бути старіння організму в цілому і хребта зокрема.

**Ключові слова:** дегенеративно-дистрофічні ураження, шийний відділ хребта, стеноз спинномозкового каналу, больовий синдром, цервікалії.

**Актуальність.** Ураження шийного відділу хребта (ШВХ) посідають перші місця серед захворюваності та розповсюдженості кістково-хрящової патології. Дегенеративно-дистрофічні (ДД) зміни ШВХ – широке поняття, що включає різні захворювання, травми навколишніх тканин цієї стратегічно важливої області з різноманітними клінічними проявами і прогресуванням, а також досить ймовірною інвалідизацією [1]. Дані про тимчасову непрацездатність хворих свідчать про медико-соціальну значимість остеохон-

дрозу хребта. Так, відзначається і високий рівень (28,7 %) інвалідності від вертебральних та екстравертебральних ускладнень [2]. За даними статистики, болями в шії та спині страждає більше половини населення Землі, а поширеність в індустріально розвинених країнах становить 60-80 % [3]. На сьогодні, клінічна картина та перебіг ДД процесу не покращилася.

Провідним клінічним синдромом ДД уражень ШВХ є біль у ділянці шії та парастезії дистальних відділів верхніх кінцівок. Поширеність скарг та

симптомів у пацієнтів коливається від 20 до 50 %, щорічно збільшується кількість таких людей. У США є четвертою за значенням причиною непрацездатності (після болю в нижній частині спини, суглобової, а також депресії) [4, 5]. Больовий синдром у ділянці шиї – зростаюча проблема: за даними 2016 року, за десять років частота (при тривалості болю понад 3 місяці) зросла на 21 % [5].

Больовий синдром, як наслідок прояву ДД-уражень, є нагальною проблемою у всьому світі не тільки серед людей, а і серед тварин. При цьому необхідно враховувати, що люди і деякі тварини мають подібну анатомічну будову ШВХ, однак є істотна відмінність в осьовому навантаженні, поставі, будові тіла, опорно-руховім апараті, стато-локомоториці, ході.

Ще однією нагальною проблемою є тенденція до «омолодження» ДД процесів у ШВХ. Пік захворюваності охоплює середній, а також підлітковий вік. У молодих ця патологія зустрічається частіше, ніж алкоголізм, наркоманія, астма [6]. Необхідно акцентувати увагу, на якій період переважно випадають скарги на біль. У вибірці тварин також необхідно уточнювати віковий діапазон. Тривають дискусії та порівняльні дослідження щодо віку людини та тварин. Пропонуються нові точніші методи обстеження, створюються вікові таблиці різних тварин, в тому числі і порід. В першу чергу, це стосується співвідношення віку собак до віку людини. Окремо вивчається метаболізм відповідно до біологічної тривалості життя. Широко використовується математичний метод підрахунку віку 1 до 7, заснований на порівнянні середньої тривалості життя людини та собаки. Існують таблиці, розроблені згідно з теорією Лебо без урахування породи. Можливий річний підрахунок за габітусом, станом органів та тканин. У методиці AVMA враховується різниця тривалості життя тварин різних порід. Загалом кожна з перерахованих вище методик має свої недоліки, складності відтворення та ін. [7].

Окрім аналізу неврологічних симптомів, на які скаржилися пацієнти, або звертали увагу володарі тварин, що приймали участь у дослідженні, усім групам було виконана комп'ютерна томографія (КТ) ШВХ, із подальшою мультипланарною постпроцесінговою 3D реконструкцією в сагітальній площині. Візуалізація ШВХ різними методами є ефективним інструментом скринінгу за підозри на стеноз спинномозкового каналу, зменшення його сагітального діаметра, компресії корінців,

гангліїв, спинного мозку. Стенозованим вважається цервікальний хребцевий канал у дорослого з передньо-заднім розміром, за різними даними, менше 14, 13 або 12 мм [8].

У літературі зустрічаються аналітичні дані про проведені нормативні розміри ШВХ за допомогою магнітно-резонансної томографії (МРТ). Середньо-сагітальні діаметри та площі спинномозкового каналу та спинного мозку вимірювали на рівнях хребців C<sub>1</sub>, C<sub>3</sub> та C<sub>6</sub>. Показано, що на всіх рівнях хребта індивідуальні фактори, такі як вік, стать і зріст, надають статистичний значущий вплив на вимір. Достовірність вимірювань була вище для діаметрів, ніж для площі спинного мозку [9]. Треба враховувати, проста анатомічна виразність стенозу не завжди корелює з даними МРТ та клінічними ознаками мієлопатії. Нейровізуалізація вказувала на стенотичні зміни ШВХ у людей та в більшості собак великих порід [10].

Захворіння міжхребцевого диску зустрічаються у різних порід котячих (особливо старших вікових груп), у тому числі неодамашнених (тигри, пантери, леви) [11]. У ретроспективному патологоанатомічному дослідженні 205 кішок із захворюванням спинного мозку, показник поширеності ДД змін склав не більше 8 осіб (4 %). Клінічні ознаки, пов'язані з таким ураженням шиї, можуть бути менш очевидними через невисоку ймовірність виникнення стенозу, завдяки тому, що відношення діаметра хребетного каналу до діаметра спинного мозку є найбільшим у шийному відділі хребта [12].

Таким чином, залишається актуальним порівняння морфометричних та клініко-морфологічних даних при ДД ураженнях ШВХ у людей та дрібних домашніх тварин на тлі стенотичних процесів спинномозкового каналу. Необхідно підтвердити аналогію між патофізіологічним протіканням захворювання у людей та собак. З огляду на дані літератури, результати наших власних попередніх досліджень, ми констатуємо важливість спостерігати за патоморфологічним проявом захворювання у тварин, що можуть бути моделями перебігу захворювання. Ці дані можуть виявити додаткові фактори ризику виникнення прогресування хвороби у пацієнтів.

**Ціль:** у людей та домашніх тварин провести порівняльний аналіз клініко-рентгенологічних та морфометричних даних щодо дегенеративно-дистрофічних змін ШВХ, що провокують стеноз спинномозкового каналу з розвитком прояву спондилогенної мієлопатії.

## МАТЕРІАЛИ ТА МЕТОДИ

На протязі 2018-2021 років були проведені клініко-морфометричні, КТ-дослідження співвідношення ДД процесів ШВХ у людей (n=65) і тварин (n=75).

Чоловіків було 25 (38,5 %), жінок – 40 (61,5 %). Вік пацієнтів: чоловіки 29-65 років (середній вік  $41,5 \pm 5,4$  роки), жінки – 20-65 років (середній вік  $41,5 \pm 4,9$  років).

Порівняння середнього віку людей і тварин проводилося з перерахунком на вік людини (рис. 1). Вік обстежених тварин коливався від 1 до 14 років. Середній вік тварин з перерахунком на вік людини склав: у котів  $6,2 \pm 2,6$  (у перерахунку на вік людини це  $43,4 \pm 6,3$ ) роки; собак, вагою до 20 кг –  $5,8 \pm 2,8$  (у перерахунку  $43,5 \pm 5,2$ ) роки; собаки вагою від 20 кг –  $6,5 \pm 4,8$  (у перерахунку  $43,4 \pm 7,0$ ) роки. Перерахунок виконано згідно даних Крістіан Йейтс та ін. (2020) [7].

Порівнювали КТ-дані ШВХ у чоловіків та жінок, аналізували морфометричні дані тіл хребців (сагітальний розмір) по відношенню до діаметру спинномозкового каналу. Окрім виміру розмірів хребцевого каналу (стеноз діагностували при значеннях 12 мм та нижче), для визначення стенозу скористалися індексом Павлова-Торга, який у нормі складає 1 [13]. Також вимірювався резервний простір шляхом порівняння сагітального діаметру спинного мозку до сагітального розміру хребетного каналу.

Інтенсивність больового синдрому у людей оцінювали за 10-бальною візуальною аналоговою шкалою (ВАШ) [14], у тварин – за п'ятибальною ВАШ (від 0 до 4 балів) [15]. При цьому звертали увагу на габітус, ходу, поведінку, реакцію на пальпацію, напругу тіла [16].

## РЕЗУЛЬТАТИ ТА ЇХ ОБГОВОРЕННЯ

При зверненні пацієнти скаржилися на дорсалгію, біль у верхній частині спини, шії різної інтенсивності та періодичності, оніміння в одній або обох руках, парестезії передпліччя та дистальних відділів верхніх кінцівок. За даними КТ, виявлено ДД процес ШВХ. Випинання дисків дорзально та дорзолатерально, що виявлено у всіх обстежених людей, наявність кісткових виростів країв хребців та міжхребцевих суглобів провокували стенотичні зміни спинномозкового каналу та міжхребцевих отворів, що пояснювало некурабельні алгії. ДД-процеси в тілах ШВХ візуалізовані на КТ (рис. 2). Деформуючий спондилоартроз виявлено у 51 (78,5 %) осіб, звуження міжхребцевих отворів – у 47 (72,3 %), деформуючий спондилолістез – у 30 (46,1 %) обстежених людей. Гіпертрофія повздожньої і жовтої зв'язок мали місце у 42 (64,6 %) осіб. Така гіпертрофія також впливає на формування набутого стенозу хребта, клінічну картину, больовий синдром, признаки компресійної мієлопатії.

У кожного пацієнта комбінується комплекс патологічних змін у різних співвідношеннях: дорзальне, дорзолатеральне, дорзофорамінальне випинання дисків, органічні та патоморфологічні зміни в міжхребцевих суглобах, звуження міжхребцевих отворів, що компресують вертебральну артерію, ганглії і корінці нервів (табл. 1). Але додаткового вивчення потребує питання про кількість спондилолістезів, тому що кількість візуалізованих спондилолістезів на статичних КТ і на 3D стандартних постпроцесінгових мультипланарних реконструкціях може збільшуватись при функціональних спондилограмах.

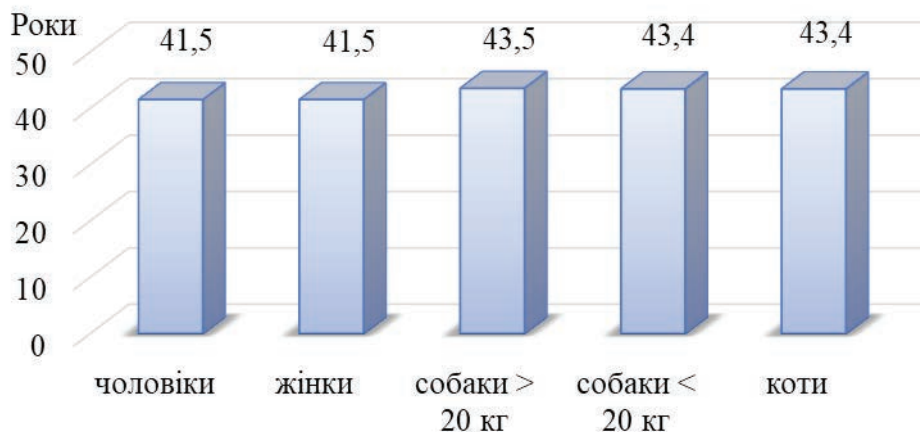


Рис. 1. Середній вік обстежених людей та тварин з перерахуванням на вік людини

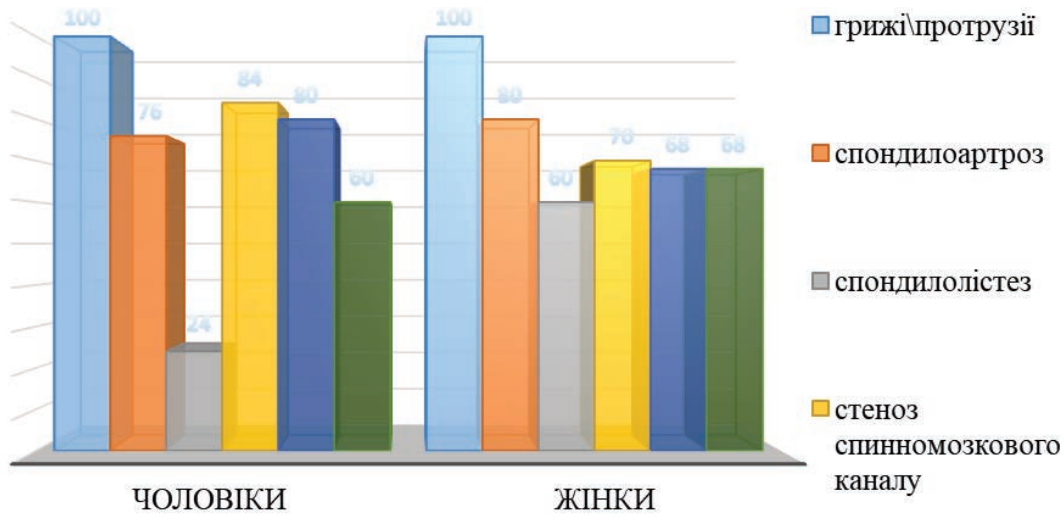


Рис. 2. Відносний розподіл дегенеративно-дистрофічних змін шийного відділу хребта у людей

Таблиця 1

**Органічні зміни при дегенеративно-дисрофічному процесі шийного відділу хребта у людей**

Групи	Кількість проявів, n (%)					
	грижі/ протрузії	деформуючий спондилоартроз	деформуючий спондилолітез	стеноз спинномозгового каналу	звуження міжхребцевих отворів	гіпертрофія задньої поздовжньої і жовтої зв'язки
Чоловіки n=25	19 /6 (76,0/24,0) %	19 (76,0 %)	6 (24,0 %)	21 (84,0 %)	20 (80,0 %)	15 (60,0 %)
Жінки n=40	17 /23 (42,5/57,5) %	32 (80,0 %)	24 (60,0 %)	28 (70,0 %)	27 (67,5 %)	27 (67,5 %)

При аналізі отриманих даних виявлено стеногічні зміни спинномозгового каналу у 57 пацієнтів (87,7 %). Це важливий показник ДД процесу. Вірогідно, саме ця патофізіологія та патоморфологія зумовлює стійкий больовий синдром, формує клінічну картину. Ущільнення замикальних пластинок, деформація їх та признаки склеротичних змін виявлено у всіх обстежених людей.

Больовий синдром був провідним у всіх обстежених людей. Найчастіше його прояви були комбіновані, проте локалізаційно виділяти: цервікалгії – у 60 (92,3 %) пацієнтів, біль у верхній частині хребта з іррадіацією в одну або дві верхні кінцівки – у 32 (49,2 %). Інтенсивність болю згідно з ВАШ коливалася в межах від 1 до 5 балів, середнє значення становило 3,1±0,4 бали (табл. 2).

Проаналізувавши ці результати, можна сказати, що цервікалгія – превалюючий симптом в клінічній картині. Локальні болі ШВХ та сегментарна іррадіація була у половини обстежених людей.

Скарги на слабкість у руках визначали у 48 (73,8 %) обстежених, з них слабкість в одній руці – у 14 (21,5 %), в обох руках – у 34 (52,3 %). Оніміння в руках відзначали 30 (46,1 %) обсте-

жених, міалгії – 15 (23,1 %), м'язові атрофії – 14 (21,5 %), зміни ходи – 12 (18,5 %), слабкість у ногах – 13 (20 %), фасцикулярні посмикування – 2 (3,1 %) (табл. 3).

Переважали легкі парези верхніх кінцівок, з локалізацією в дистальних відділах. Їх відмічали 48 (73,8 %) пацієнтів (табл. 4). Прояви шийної мієлопатії були хронічними, переважно з повільною прогресією.

Окрім регіональних розладів сегментарної іннервації, відмічалася також пірамідна симптоматика у вигляді підвищення сухожилкових рефлексів у нижніх кінцівках, що була зареєстрована у 32 осіб (49,2 %). Розлади тазових резервуарів відмічені у 7 пацієнтів (10,8 %), які мали найбільші прояви стеногічних змін в ШВХ. Сенсорні розлади виявлялися рідше, виявлено у 24 осіб (36,9 %).

Відносні показники пірамідного та сегментарного розладу у наших пацієнтів, розподілених за гендерним принципом, показали деяку перевагу ураження ШВХ процесом ДД у жінок, з більш вираженою симптоматикою парезу верхніх кінцівок (рис. 3).

Таблиця 2

**Середні значення оцінки болю у людей (n = 65) за ВАШ**

Групи	Кількість проявів, n (%)			ВАШ (бал)
	Цервікалгії	Біль ШВХ	Іррадіація	
Чоловіки n=25	23 (92,0 %)	13 (52,0 %)	11 (44,0 %)	3,1±0,4
Жінки n=40	37 (92,5 %)	19 (47,5 %)	21 (52,5 %)	3,1±0,3

Таблиця 3

**Неврологічна симптоматика при дегенеративно-дистрофічному процесі шийного відділу хребта у обстежених пацієнтів (n = 65)**

Стеноз	Кількість проявів, n (%)							
	Слабкість в руках		Онїміння	Міалгії	М'язові атрофії	Зміна ходи	Слабкість в ногах	Фасцикулярні посмикування
	одній	обох						
57 (87,7%)	14 (21,5%)	34 (52,3%)	30 (46,1%)	15 (23,1%)	14 (21,5%)	12 (18,5%)	13 (20,0%)	2 (3,1%)

Таблиця 4

**Пірамідні та сегментарні порушення при стенотичних змінах шийного відділу хребта у обстежених пацієнтів (n = 65)**

Групи	Кількість проявів, n (%)			
	Парези верхніх кінцівок	Пірамідна симптоматика	Розлади тазових резервуарів	Сенсорні розлади
Чоловіки n=25	17 (68,0 %)	13 (52,0 %)	2 (8,0 %)	10 (40,0 %)
Жінки n=40	31 (77,5 %)	19 (47,5 %)	5 (12,5 %)	14 (35,0 %)

Пірамідна симптоматика превалювала у чоловіків: стенотичні зміни виявлені у 84 % обстежених чоловіків і у 70 % жінок. Це пояснюється анатомією, так як спинномозковий канал у чоловіків дещо вузьчий, і сагітальний розмір хребця більший, ніж у жінок.

При дегенеративних змінах хребта на КТ-сканах, при клінічних ознаках наявності сегментарного неврологічного дефіциту, при больовому синдромі визначено, що у людей найбільше КТ-проявів мав саме рівень С<sub>6</sub>. Проаналізувавши даний рівень ураження ШВХ, провели морфометричні виміри на КТ-знімках за індексом Павлова-Торга (<0,8), який в літературі раніше застосовувався для аналізу МРТ-сканів і рентгенологічних знімків, і виявили вірогідний стеноз спинномозкового каналу у людей.

Ми також з'ясували ДД зміни ШВХ у домашніх тварин – собак і котів. Чи страждають вони на стенотичні зміни спинномозкового каналу та больовий синдром, неврологічний дефіцит, прояв компресійної мієлопатії? Виявлено випинання міжхребцевих дисків практично у всіх собак великих порід, вагою понад 20 кг, p<0,05. У дрібних

собак, вагою менше 20 кг, пролабацій та протрузій дисків виявлено у 14 (33 %), p<0,05, випинання міжхребцевих дисків у котів взагалі не зустрічалося.

ДД процеси ШВХ у тварин (рис. 4), що виявлено на проспективних КТ-сканах, та реконструкціях, ймовірно, також впливають на клінічну картину.

Кісткові вирости країв хребців та міжхребцевих суглобів виявлені у 18 (94 %) великих собак, p<0,05; у 11 (26 %) дрібних собак, p<0,05. Звуження міжхребцевих отворів, деформація та склеротичні зміни замикальних пластинок, потовщення жовтої та подовженої зв'язки зустрічалося у собак великих порід в 3-4 рази більше в порівнянні із собаками вагою менше 20 кг (p<0,01). Стеноз спинномозкового каналу виявлено у 6 (14 %) малих та 15 (79 %) великих собак (табл. 5).

Аналіз сканів КТ ШВХ у домашніх тварин показав, що ДД зміни мали місце майже у всіх собак великих порід, у дрібних собак – поодинокі випадки, у котів – були відсутні. Отже, у 15 (78,9 %) собак вагою більше 20 кг були прояви стенотичних змін. Вірогідно, саме ця органічна



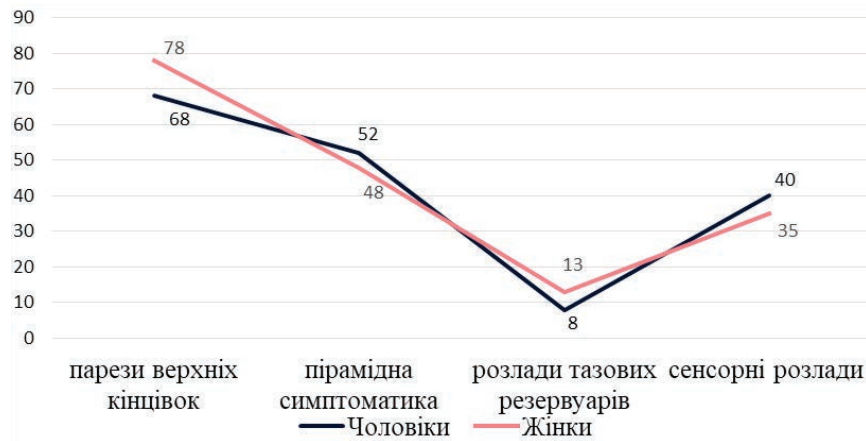

Рис. 3. Відносний розподіл пірамідних та сегментарних порушень при стенотичних змінах шийного відділу хребта у чоловіків та жінок

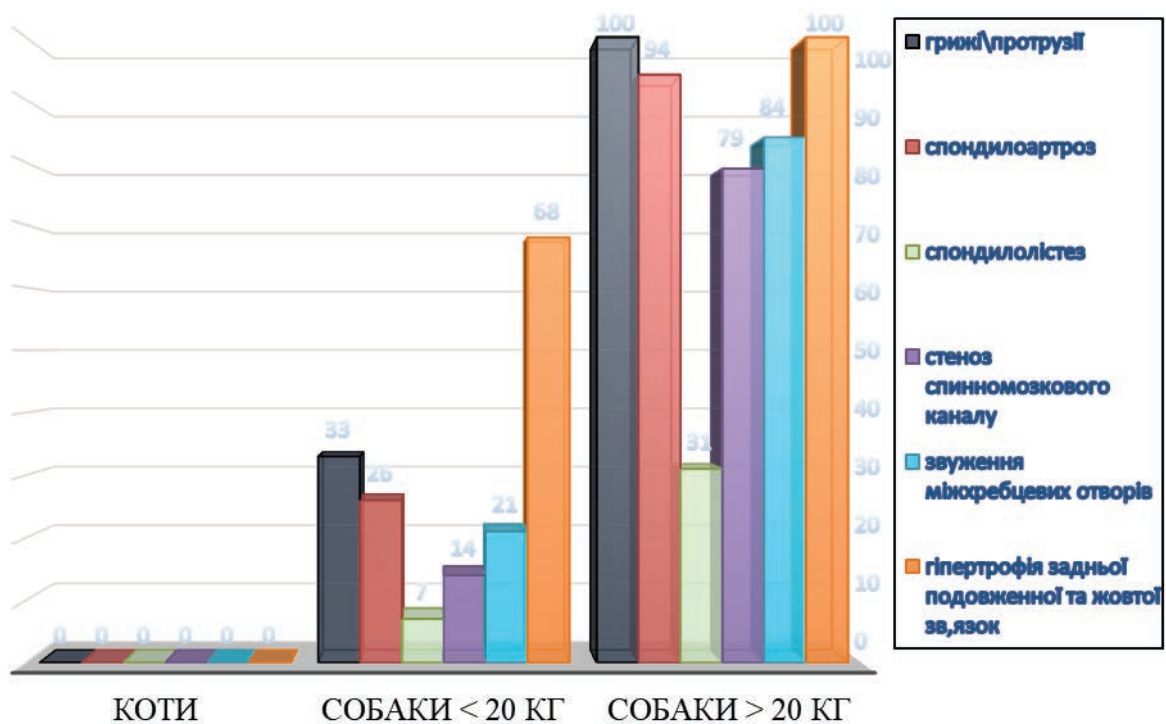


Рис. 4. Відносна частота реєстрації дегенеративно-дистрофічних змін у шийному відділі хребта у обстежених групах тварин

Таблиця 5

Прояви дегенеративно-дистрофічних змін у шийному відділі хребта у обстежених тварин (n=75)

Групи тварин	Кількість проявів, n (%)					
	грижі/протрузії	деформуючий спондилоартроз	деформуючий спондилістез	стеноз спинномозкового каналу	звуження міжхребцевих отворів	гіпертрофія задньої подовженої і жовтої зв'язок
коти, n=14	0	0	0	0	0	0
собаки <20кг n=42	14** (33,3 %)	11** (26,2 %)	3** (7,1 %)	6** (14,3%)	9** (21,4%)	12** (28,6%)
собаки >20кг n=19	19* (100 %)	18* (94,7 %)	6* (31,6 %)	15* (78,9 %)	16* (84,2%)	19* (100,0%)

Примітки: \* - p<0,05 в порівнянні з собаками вагою < 20 кг; \*\* - p<0,05 в порівнянні з кішками.

патологія може зумовлювати стійкий больовий синдром, який фіксували у тварин. Інтенсивність болю, згідно з ВАШ, коливалася в межах від 1 до 4 балів, середнє значення становило  $3,1 \pm 0,4$  бали (табл. 6).

Ущільнення замикальних пластинок, деформація їх та признаки склеротичних змін виявлено у всіх обстежених собак великих порід. У дрібних домашніх тварин субхондральні зміни замикальних пластинок значно менше виражені.

В ході обстеження тварин виявлені зміни габітусу, ходи, кульгання, пригнічена поведінка, больова реакція на пальпацію, незвична для виду напруга тіла.

Прояви ДД процесу ШВХ візуалізовано у великих порід собак. У інших групах тварин виявлені патології ШВХ, що не мали відношення до ДД процесу, наприклад у котів і (в меншій мірі) у малих собак – поперечний мієліт.

Аналіз динамікостатичних даних у собак показав, що незручність при вставанні з положення «сидячи» або «лежачи» були у 9 (21 %) дрібних собак та у 10 (53 %) великих собак; зміна стато-

локомоторики – була у 7 (17 %) дрібних собак та у 8 (42 %) великих собак; розлади тазових резервуарів – були у 2 (5 %) дрібних і у 3 (16 %) великих собак. У 15 (79 %) великих тварини виявлявся локальний больовий синдром при пальпації ШВХ, ймовірно пов'язаний із стенотичними змінами, корінцевим синдромом (рис. 5).

Ознаки ураження спинного мозку спостерігалися у дорослих собак (6-14 років), в основному великих порід, за наявності стенозу у 15 (78,9 %) обстежених. Виявлені легка слабкість однієї передньої кінцівки у 12 (63,1 %) обстежених; слабкість обох передніх кінцівок – у 3 (15,8 %); слабкість задніх кінцівок (однієї та обох) – у 4 (21 %) великих собак. У 10 (52,6 %) великих собак можна було почути «шаркання пазурів» по асфальту (табл. 7).

Клінічні прояви у собак вагою більше 20 кг були в 2-3 рази більш виражені, ніж у собак малих порід. Також у більш дрібних тварин були супутні заворювання, що могли підсилювати клінічну картину, при відносно скудній КТ-картині дегенеративно-дистрофічного процесу ШВХ.

Таблиця 6

Середні значення оцінки болю у домашніх тварин (n=75) за ВАШ

Групи тварин	Кількість проявів, n (%)					ВАШ (бали)
	порушення ходи	реакція на пальпацію	габітус	напруга тіла	зміна поведінки	
коти n=14	3 (21,4 %)	4 (28,6 %)	4 (28,6 %)	4 (28,6 %)	5 (35,7 %)	1,3±0,4
собаки <20 кг n=42	27* (64,3 %)	19* (45,2 %)	11 (26,2 %)	21* (50,0 %)	31* (73,8 %)	1,7±0,4
собаки >20 кг n=19	18* (94,7 %)	15* (78,9 %)	14* (73,7 %)	12* (63,1 %)	19* (100,0 %)	2,6±0,4*

Примітки: \* -  $p < 0,05$  в порівнянні з собаками вагою < 20 кг; \*\* -  $p < 0,05$  в порівнянні з котами.

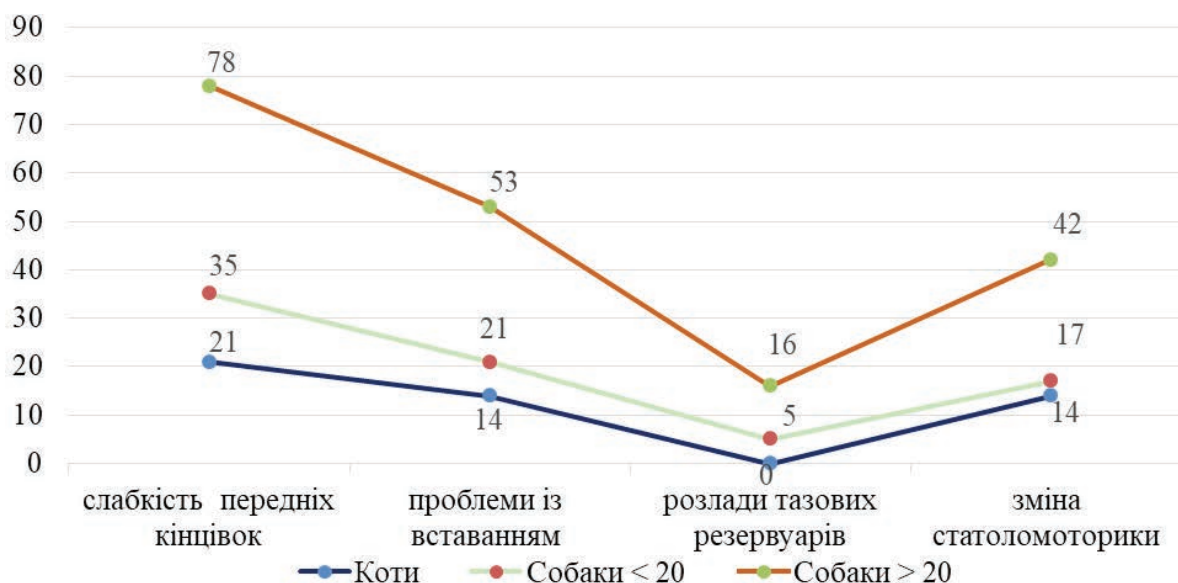


Рис. 5. Неврологічна симптоматика у котів та собак різної ваги

Таблиця 7

**Клінічні неврологічні ознаки ураження спинного мозку у домашніх тварин (n=75)**

Групи	Кількість проявів, n (%)								
	Стеноз	Слабкість кінцівок				Шаркання	Проблеми із вставанням	Зміна стато локомоторики	Розлади тазових резервуарів
		передніх		задніх					
однієї	обох	однієї	обох						
Коти, n=14	0 (0%)	2 (14,3%)	1 (7,1%)	1 (7,1%)	0 (0%)	0 (0%)	2 (14,3%)	2 (14,3%)	0 (0%)
Собаки < 20 кг, n=42	6 (14,3%)	11 (26,2%)	4 (9,5%)	2 (4,7%)	1 (2,4%)	4 (9,5%)	9 (21,4%)	7 (16,7%)	2 (4,7%)
Собаки > 20 кг, n=19	15*# (78,9%)	12*# (63,1%)	3* (15,8%)	2* (10,5%)	2*# (10,5%)	10*# (52,6%)	10*# (52,6%)	8*# (42,1%)	3*# (15,8%)

**Примітки:** \* -  $p < 0,05$  в порівнянні з собаками вагою < 20 кг; # -  $p < 0,01$  в порівнянні з котами.

Таблиця 8

**Морфометричні дані шийного відділу хребта у обстежених тварин (n=75)**

Групи тварин	Сагітальний діаметр на рівні C <sub>6</sub> , мм		Кількість стенозів < 0,8, за індексом Павлова-Торга, n (%)
	тіл хребців	спинномозкового каналу	
Коти, n=14	4,6±0,3	5,8±0,6	0
Собаки < 20 кг, n=42	6,5±0,5	6,1±0,4	6 (14,3 %)
Собаки > 20 кг, n=19	12,9±1,3*#	8,5±0,7*#	15 (78,9 %) *#

**Примітки:** \* -  $p < 0,05$  в порівнянні з собаками вагою < 20 кг; # -  $p < 0,01$  в порівнянні з котами.

Морфометрія ширини спинномозкового каналу у тварин та розрахунки з урахуваннями індексу Павлова-Торга виявили, що найчастіше (79 %), як і у людей, стенотична патологія зустрічалася на вершині фізіологічного лордозу шиї (C<sub>6</sub>) (табл. 8).

Аналіз КТ-даних обстежених тварин виявив, що виникнення стенозу спинномозкового каналу обумовлено анатомо-фізіологічними особливостями будови ШВХ, а саме – шириною тіл хребців та сагітальним діаметром спинномозкового каналу. Також необхідно враховувати невідомі, не визначені чинники, що потребують подальшого вивчення. Стенотичні зміни спинномозкового каналу ШВХ за індексом стенозу Павлова-Торга виявлено: у 15 (78,9 %) собак великих порід, у 6 (14,3%) собак малих порід; і не виявлено у жодного з котів, що співпадало з клінічною картиною. Відсутність стенотичних змін у котів можливо пояснити тим, що ширина тіла хребця в ШВХ менша ширини спинномозкового каналу на третину. Із зростанням ваги тварини, пропорційно збільшується і вентро-дорзальний розмір хребця, на відміну від сагітального діаметру спинномозкового каналу, який збільшується в меншій мірі.

Отже, дегенеративні, стенотичні зміни ШВХ погіршують якість життя: сприяють/обумовлюють больовий синдром, розлади руху, ішемію, неврологічні захворювання, впливають на клінічні прояви ряду захворювань, прискорюють старіння.

Якщо виходити з тези, що ДД процес ШВХ є предиктором передчасного старіння людей, і що патофізіологічні процеси в організмі людини і вищих тварин схожі, то використання собак великих порід, як моделей для вивчення механізмів старіння, може бути корисним (з урахуванням необхідності перерахунку віку собаки на вік людини).

**ВИСНОВКИ**

Дегенеративно-дистрофічні зміни шийного відділу хребта реєструвалися у людей вже у молодому і середньому віці, а також в аналогічному віковому діапазоні у домашніх тварин.

Больовий синдром супроводжувався стенозом спинномозкового каналу та клінічними проявами мієлопатії як у переважної більшості людей, так і собак великих порід.

Стеноз спинномозкового каналу у людей та собак переважно великих порід розвивався частіше на рівні тіла хребця C<sub>6</sub>.

Дегенеративно-дистрофічні зміни шийного відділу хребта максимальні у собак великих порід; значно менші у собак маленьких порід та відсутні у котів.

**REFERENCES**

- Liev AA. [Vertebroneurology: formation, problems, prospects]. *International Journal of Neurology*. 2009; 3(25):12-18. [In Russian].

- View at:  
Publisher Site: <http://www.mif-ua.com/archive/article/8941>
2. Kozelkin AA, Kozelkina SA. [Modern aspects of diagnosis and treatment of vertebrogenic pain syndromes]. *International Journal of Neurology*. 2006; 1(5):67-72. [In Russian].  
View at:  
Publisher Site: <http://www.mif-ua.com/archive/article/2617>
3. Kazeminasab S, Nejadghaderi SA, Amiri P, Pourfathi H, Araj-Khodaei M, Sullman MJM, Kolahi A-A, Safiri S. Neck pain: global epidemiology, trends and risk factors. *BMC Musculoskelet Disord*. 2022;23(1):26. DOI:10.1186/s12891-021-04957-4  
View at:  
Publisher Site: <https://bmcmusculoskeletdisord.biomedcentral.com/articles/10.1186/s12891-021-04957-4>  
PubMed: <https://pubmed.ncbi.nlm.nih.gov/34980079/>  
PubMed Central: <https://www.ncbi.nlm.nih.gov/pmc/articles/PMC8725362/>
4. Murray CJL, Atkinson C, Bhalla K, et al. The state of US health, 1990-2010: burden of diseases, injuries, and risk factors. *JAMA*. 2013; 310(6): 591-608. DOI: 10.1001/jama.2013.13805  
View at:  
Publisher Site: <https://jamanetwork.com/journals/jama/fullarticle/1710486>  
PubMed: <https://pubmed.ncbi.nlm.nih.gov/23842577/>  
PubMed Central: <https://www.ncbi.nlm.nih.gov/pmc/articles/PMC5436627/>
5. Disease and Injury Incidence and Prevalence Collaborators. Global, regional, and national incidence, prevalence, and years lived with disability for 328 diseases and injuries for 195 countries, 1990-2016: a systematic analysis for the global burden of disease study 2016. *Lancet*. 2017;390(10100):1211-59. DOI: 10.1016/S0140-6736(17)32154-2  
View at:  
Publisher Site: [https://www.thelancet.com/journals/lancet/article/PIIS0140-6736\(17\)32154-2/fulltext](https://www.thelancet.com/journals/lancet/article/PIIS0140-6736(17)32154-2/fulltext)  
PubMed: <https://pubmed.ncbi.nlm.nih.gov/28919117/>  
PubMed Central: <https://www.ncbi.nlm.nih.gov/pmc/articles/PMC5605509/>
6. Hurwitz EL, Randhawa K, Yu H, Cote P, Haldeman S. The global spine care initiative: a summary of the global burden of low back and neck pain studies. *Eur Spine J*. 2018;27(Suppl 6):796-801. DOI: 10.1007/s00586-017-5432-9  
View at:  
Publisher Site: <https://link.springer.com/article/10.1007/s00586-017-5432-9>  
PubMed: <https://pubmed.ncbi.nlm.nih.gov/29480409/>
7. Yates K. The Math of Life and Death: 7 Mathematical Principles That Shape Our Lives Paperback. 2020. 288 p.  
View at:  
Publisher Site: <https://www.goodreads.com/book/show/52941755-the-math-of-life-and-death>
8. Iyer S, Kim HJ. Cervical radiculopathy. *Curr Rev Musculoskelet Med*. 2016;9(3):272-280. DOI:10.1007/s12178-016-9349-4  
View at:  
Publisher Site: <https://link.springer.com/article/10.1007/s12178-016-9349-4>  
PubMed: <https://pubmed.ncbi.nlm.nih.gov/27250042/>  
PubMed Central: <https://www.ncbi.nlm.nih.gov/pmc/articles/PMC4958381/>
9. Ulbrich EJ, Schraner C, Boesch C, Hodler J, Busato A, Anderson SE, Eigenheer S, Zimmermann H, Sturzenegger M, Normative MR. Cervical Spinal Canal Dimensions. *Radiology*. 2014; 271(1): 172-182. DOI: 10.1148/radiol.13120370  
View at:  
Publisher Site: <https://pubs.rsna.org/doi/10.1148/radiol.13120370>  
PubMed: <https://pubmed.ncbi.nlm.nih.gov/24475792/>
10. Pavlov H, Torg JS, Robie B, Jahre C. Cervical spinal stenosis. Determination with vertebral body ratio method. *Radiology*. 1987;164(3):771-5. DOI: 10.1148/radiology.164.3.3615879  
View at:  
Publisher Site: <https://pubs.rsna.org/doi/10.1148/radiology.164.3.3615879>  
PubMed: <https://pubmed.ncbi.nlm.nih.gov/3615879/>
11. Tierney RT, Maldjian C, Mattacola CG, Straub SJ, Sitler MR. Cervical spine stenosis measures in normal subjects. *J Athl Train*. 2002;37(2):190-3.  
View at:  
PubMed: <https://pubmed.ncbi.nlm.nih.gov/12937434/>  
PubMed Central: <https://www.ncbi.nlm.nih.gov/pmc/articles/PMC164344/>
12. Rossmeisl JH, Jr. Intervertebral Disk Disease / Veterian Key. Fastest Veterinary Medicine Insight Engine. Chapter 53.  
View at:  
Publisher Site: <https://veteriankey.com/intervertebral-disk-disease>

13. Tjahjadi D, Onibala M Z. Torg ratios based on cervical lateral plain films in normal subjects. *Univ Med.* 2010;29:8-10.  
View at:  
Publisher Site: <https://univmed.org/ejurnal/index.php/medicina/article/view/213>  
Scholar: <https://www.semanticscholar.org/paper/Torg-ratios-based-on-cervical-lateral-plain-films-Tjahjadi-Onibala/56e7f82cd525d95d435b47c697c9b7a4e93826a6>
14. Stoyanov AN, Vast'yanov RS, Skorobrekha VZ. [Pathophysiological mechanisms of neurovegetology of pain]. Odessa: "Astro-print", 2015. 108 c. [in Russian]  
View at:  
URL: <https://journal.odmu.edu.ua/xmlui/bitstream/handle/123456789/3008/StoyanovPathophysiological.pdf?sequence=1&isAllowed=y>
15. Benato L, Murrell J, Knowles TG, Rooney NJ. Development of the Bristol Rabbit Pain Scale (BRPS): A multidimensional composite pain scale specific to rabbits (*Oryctolagus cuniculus*). *PLoS ONE.* 2021; 16(6): e0252417. DOI: 10.1371/journal.pone.0252417  
View at:  
Publisher Site: <https://journals.plos.org/plosone/article?id=10.1371/journal.pone.0252417>  
PubMed: <https://pubmed.ncbi.nlm.nih.gov/34115781/>  
PubMed Central: <https://www.ncbi.nlm.nih.gov/pmc/articles/PMC8195426/>
16. Mathews K, Kronen PW, Lascelles D, Nolan A, Robertson S, Steagall PV, Wright B, Yamashita K. Guidelines for recognition, assessment and treatment of pain: WSAVA Global Pain Council members and co-authors of this document. *J Small Anim Pract.* 2014 Jun; 55(6):E10-68. DOI: 10.1111/jsap.12200  
View at:  
Publisher Site: <https://onlinelibrary.wiley.com/doi/10.1111/jsap.12200>  
PubMed: <https://pubmed.ncbi.nlm.nih.gov/24841489/>

Article history:  
Received: 13.06.2022  
Revision requested: 20.06.2022  
Revision received: 26.06.2022  
Accepted: 27.06.2022  
Published: 30.06.2022

#### CLINICAL-MORPHOMETRIC RATIO OF DEGENERATIVE-DYSTROPHIC PROCESSES OF THE CERVICAL SPINE IN HUMANS AND ANIMALS IN SPINAL CHANNEL STENOSIS

<sup>1</sup>Andreeva TO, <sup>2</sup>Stoyanov OM, <sup>3</sup>Chebotaryova GM, <sup>2</sup>Hruzevskiy OA, <sup>2</sup>Stoianov AO, <sup>3</sup>Chikur LD, <sup>2</sup>Kozishkurt OV

<sup>1</sup> Petro Mohyla Black Sea National University, Mykolaiv, Ukraine

<sup>2</sup> Odessa National Medical University, Odessa, Ukraine

<sup>3</sup> Veterinary diagnostic center "Favorite", Odessa, Ukraine

gruzevskiy@ua.fm

**Relevance.** Spinal stenosis is a common manifestation of degenerative-dystrophic lesions of the cervical spine (CS). In most cases it occurs with the development of neurological complications in the form of secondary spondylogenic myelopathy, radicular dysfunction, pain. Isolated studies indicate that this type of damage occurs in some animals.

**Objective:** a comparative analysis of clinical, radiological and morphometric data on degenerative-dystrophic lesions in human and domestic animals on the background of degenerative changes in bone structures that provoke stenosis of the spinal canal with the development of spondylogenic myelopathy.

**Material and methods.** The retrospective analysis included 65 patients (25 men, 40 women) with neurological symptoms who underwent computed tomography during 2018-2021. Prospectively, a study was performed with the participation of 75 domestic animals with similar symptoms (19 dogs of large breeds weighing more 20 kg, 42 dogs of small and medium breeds weighing less 20 kg, and 14 cats).

**Results.** There was a close correlation of symptoms in humans and large dogs in the presence and degree of narrowing of the canal: in cases of stenosis of the ventricles in humans (75.3%), large breeds of dogs (78.9%), patients had similar neurological symptoms. The maximum decrease in the sagittal diameter of the spinal canal was found more at the level of the C<sub>6</sub> vertebral body in both humans and animals, weighing more than 20 kg. The mass share of stenotic changes was mainly registered in men (84.0% vs. 70.0% in women). In addition, according to the Pavlov-Torg morphometric index, the width of the spinal canal in men was smaller than in women. Stenosis of the spinal canal was mainly registered in large breeds of dogs (78.9%), which almost completely coincided with the morphometry in humans (75.4%).

**Conclusions.** The data of our research indicate the possibility of using large breeds of dogs in predicting the course of degenerative-dystrophic changes in humans, because physiological and pathophysiological processes in dogs are on average 7 times faster than in humans. The severity of the process, the clinic and morphometric data of CS animals depend on the species, breed, weight, age, and common factors in the development of degenerative-dystrophic changes in humans and some groups of animals may be aging in general and the spine in particular.

**Key words:** degenerative-dystrophic lesions, cervical spine, spinal canal stenosis, pain, cervicgia