

МИНИСТЕРСТВО ЗДРАВООХРАНЕНИЯ УКРАИНЫ
ОДЕССКИЙ ГОСУДАРСТВЕННЫЙ МЕДИЦИНСКИЙ УНИВЕРСИТЕТ

На правах рукописи

Венгер Людмила Виленовна

УДК 617.721–001.5–089.844–085

**СОВЕРШЕНСТВОВАНИЕ ТЕХНОЛОГИИ ПЛАСТИЧЕСКОЙ И
РЕКОНСТРУКТИВНОЙ ХИРУРГИИ РАДУЖНОЙ ОБОЛОЧКИ
И РАЗРАБОТКА НОВОГО МОНИТОРИНГА
ПОСЛЕОПЕРАЦИОННОГО ЛЕЧЕНИЯ**

14.01.18 – офтальмология

Диссертация на соискание учёной степени
доктора медицинских наук

Научный консультант:
Жабоедов Геннадий Дмитриевич,
доктор медицинских наук, профессор,
член-корреспондент АМН Украины

Одесса – 2010

СОДЕРЖАНИЕ

ПЕРЕЧЕНЬ УСЛОВНЫХ СОКРАЩЕНИЙ	8
ВВЕДЕНИЕ	9
ГЛАВА 1. СОВРЕМЕННОЕ СОСТОЯНИЕ ВОПРОСА ПО ХИРУРГИЧЕСКОМУ ЛЕЧЕНИЮ БОЛЬНЫХ С ТРАВМАТИЧЕСКОЙ И ВРОЖДЁННОЙ ПАТОЛОГИЕЙ РАДУЖНОЙ ОБОЛОЧКИ (ОБЗОР ЛИТЕРАТУРЫ)	24
1.1. Частота, особенности клиники и социальная значимость травматической и врождённой патологии радужной оболочки	24
1.2. Хирургическое лечение травматической и врождённой патологии радужной оболочки	25
1.2.1. Хирургическое устранение иридодиализа	26
1.2.2. Хирургическое лечение мидриаза	28
1.2.3. Хирургическое лечение полных колесом радужки	29
1.2.4. Хирургическое лечение травматического сращения и заращения зрачка	31
1.2.5. Хирургическое лечение детей с врождённой и приобретенной деформацией и эктопией зрачка	33
1.3. Восстановительное лечение больных с обширными дефектами радужной оболочки и тотальной аниридией	34
1.4. Возможности лазерной корреляционной спектроскопии в диагностике воспалительного процесса в глазу	45
1.5. Особенности медикаментозного лечения воспалительной реакции глаза на травму или операцию	56
1.6. Возможности применения фетоплацентарных препаратов в лечении воспалительной реакции глаза	59
Резюме	62
ГЛАВА 2. МАТЕРИАЛЫ И МЕТОДЫ ИССЛЕДОВАНИЯ	63

2.1. Материалы и методы изучения возможностей применения фетоплацентарных препаратов при травмах глаза (экспериментальные исследования)	63
2.2. Исследование плазмы крови и слёзной жидкости методом лазерной корреляционной спектроскопии	67
2.2.1. Подготовка образцов плазмы крови и слёзной жидкости к биофизическому методу исследования – лазерной корреляционной спектроскопии.....	68
2.2.2. Выполнение лазерной корреляционной спектроскопии и принципы математической обработки полученных результатов	70
2.2.3. Алгоритм проведения лазерной корреляционной спектроскопии у наблюдаемых больных	71
2.3. Материалы и методы, применяемые при клиническом обследовании и лечении больных с травматической и врождённой патологией радужной оболочки	72
2.4. Особенности медикаментозного лечения больных после хирургического вмешательства на радужной оболочке	75
2.5. Определение степени воспалительной реакции у больных в раннем послеоперационном периоде	75
2.6. Статистические методы исследования	76
Резюме	77
ГЛАВА 3. ВОЗМОЖНОСТИ ПРИМЕНЕНИЯ ФЕТОПЛАЦЕНТАРНЫХ ПРЕПАРАТОВ ГЕМОКОРД И КРИОКОРД ПРИ ЛЕЧЕНИИ ТРАВМ ГЛАЗА (ЭКСПЕРИМЕНТАЛЬНЫЕ ИССЛЕДОВАНИЯ)	78
3.1. Гистологические особенности строения глазного яблока и придаточного аппарата глаза у крыс линии Вистар	78
3.2. Влияние препаратов Гемокорд и Криокорд на структуру оболочек глазного яблока и придаточного аппарата глаза интактных животных	85

3.3. Эффективность применения препаратов Гемокорд и Криокорд при экспериментальной травме роговицы	93
Резюме	95
ГЛАВА 4. ВОЗМОЖНОСТИ ЛАЗЕРНОЙ КОРРЕЛЯЦИОННОЙ СПЕКТРОСКОПИИ ДЛЯ ДИАГНОСТИКИ ВОСПАЛИТЕЛЬНОЙ РЕАКЦИИ ГЛАЗА В ДИНАМИКЕ ПРИ ХИРУРГИИ РАДУЖНОЙ ОБОЛОЧКИ	98
4.1. Особенности гомеостаза у больных с травматической аниридией и их коррекция после операции иридофакопротезирования с помощью лазерной корреляционной спектроскопии плазмы крови	98
4.2. Возможности лазерной корреляционной спектроскопии слезы в диагностике офтальмопатологии	103
4.3. Диагностика воспалительного процесса в травмированном глазу методом лазерной корреляционной спектроскопии слезы и разработка алгоритма клинической интерпретации её результатов	109
4.4. Объективная диагностика воспалительной реакции глаза на травму и реконструктивную операцию на основе исследования субфракционного состава слёзной жидкости	116
Резюме	125
ГЛАВА 5. ОСОБЕННОСТИ КЛИНИКИ ТРАВМАТИЧЕСКОЙ И ВРОЖДЁННОЙ ПАТОЛОГИИ РАДУЖНОЙ ОБОЛОЧКИ И ПОСЛЕОПЕРАЦИОННОЙ РЕАКЦИИ ГЛАЗА НА ИРИДОПЛАСТИКУ И ИРИДОПРОТЕЗИРОВАНИЕ	129
5.1. Клинико-функциональные особенности глаза при различных видах патологии радужки	129
5.2. Клинико-функциональные особенности посттравматической глаукомы у больных с повреждением радужной оболочки	135
5.3. Характер и степень выраженности воспалительной реакции глаза на иридопластику и иридопротезирование	140
Резюме	141

ГЛАВА 6. НОВОЕ НАПРАВЛЕНИЕ В РЕКОНСТРУКТИВНОЙ ХИРУРГИИ РАДУЖНОЙ ОБОЛОЧКИ И СПОСОБЫ ХИРУРГИЧЕСКОГО ЛЕЧЕНИЯ ТРАВМАТИЧЕСКОЙ И ВРОЖДЁННОЙ ПАТОЛОГИИ РАДУЖКИ	144
6.1. Новое направление в хирургическом лечении частичной или полной аниридии – внутрикапсульное иридофакопротезирование	144
6.2. Новый способ лечения тотальной аниридии	153
6.3. Новый способ хирургического лечения мидриаза	160
6.4. Новый способ хирургического лечения обширного иридодиализа	164
6.5. Новый способ микрохирургической корепраксии	172
6.6. Новый способ шовной фиксации заднекамерной ИОЛ при недостаточности связочно-капсулярного аппарата хрусталика	179
Резюме	186
ГЛАВА 7. НОВЫЕ СПОСОБЫ КОРРЕКЦИИ ПОСЛЕОПЕРАЦИОННОГО ПЕРИОДА ПРИ ХИРУРГИИ РАДУЖНОЙ ОБОЛОЧКИ	193
7.1. Способ профилактики и лечения послеоперационной воспалительной реакции при реконструктивных операциях на радужной оболочке с применением Целебрекса	194
7.2. Способ лечения воспалительной реакции после иридофакопротезирования с применением фетоплацентарных препаратов Гемокорд и Криокорд	199
7.3. Способ лечения воспалительных и дистрофических заболеваний роговицы и послеоперационной воспалительной реакции	206
Резюме	211
ГЛАВА 8. ЭФФЕКТИВНОСТЬ ХИРУРГИЧЕСКОГО ЛЕЧЕНИЯ БОЛЬНЫХ С ТРАВМАТИЧЕСКОЙ И ВРОЖДЁННОЙ ПАТОЛОГИЕЙ РАДУЖНОЙ ОБОЛОЧКИ С ПРИМЕНЕНИЕМ РАЗРАБОТАННЫХ НОВЫХ СПОСОБОВ ДИАГНОСТИКИ И ЛЕЧЕНИЯ	214

8.1. Эффективность хирургического лечения больных с иридодиализом	214
8.2. Эффективность хирургического лечения больных с травматическим мидриазом	228
8.3. Эффективность хирургического лечения больных с полными колобомами радужной оболочки	240
8.4. Эффективность хирургического лечения больных с травматическим сращением и заращением зрачка	252
8.5. Эффективность хирургического лечения больных с врождённой патологией радужной оболочки	264
8.6. Эффективность хирургического лечения больных с частичной и полной аниридией	276
8.7. Сравнительная оценка ближайших исходов хирургического лечения различных видов патологии радужной оболочки	299
8.8. Отдалённые исходы восстановительного лечения больных с патологией радужной оболочки	312
Резюме	320
ГЛАВА 9. СОВРЕМЕННЫЙ АЛГОРИТМ ХИРУРГИЧЕСКОГО ЛЕЧЕНИЯ И РЕАБИЛИТАЦИИ БОЛЬНЫХ С ПАТОЛОГИЕЙ РАДУЖНОЙ ОБОЛОЧКИ	327
9.1. Показания и противопоказания к хирургическому лечению больных с патологией радужной оболочки	327
9.2. Сроки хирургического лечения больных с патологией радужной оболочки	331
9.3. Предоперационная подготовка больных с патологией радужной оболочки	332
9.4. Особенности хирургического лечения больных с патологией радужной оболочки	343
9.5. Особенности коррекции послеоперационного периода при реабилитации больных с патологией радужной оболочки	351

Резюме	358
АНАЛИЗ И ОБСУЖДЕНИЕ РЕЗУЛЬТАТОВ ИССЛЕДОВАНИЯ	371
ВЫВОДЫ	387
СПИСОК ИСПОЛЬЗОВАННЫХ ИСТОЧНИКОВ	391

ПЕРЕЧЕНЬ УСЛОВНЫХ СОКРАЩЕНИЙ

АГО – антиглаукоматозная операция

ДЗ – дискретная зона

ЗИП – закрытая иридопластика

ИФП – иридофакопротезирование

ИХД – иридо-хрусталиковая диафрагма

ЛКС – лазерная корреляционная спектроскопия

НПВС – нестероидное противовоспалительное средство

ОГМУ – Одесский государственный медицинский университет

ПВР – послеоперационная воспалительная реакция

ПЗР – передне-задний размер

ПК – передняя камера

ПММА – полиметилметакрилат

ПХО – первичная хирургическая обработка

РО – радужная оболочка

СЖ – слёзная жидкость

СТ – стекловидное тело

ТХ – толщина хрусталика

ФПП – фетоплацентарные препараты

ЦМХГ – центр микрохирургии глаза

ЧСПР – частичная сквозная пересадка роговицы

ВВЕДЕНИЕ

Актуальность темы

Восстановительная хирургия радужной оболочки является одним из новых направлений в офтальмохирургии, получившим свое развитие в 70-е годы XX столетия.

Одной из основных причин повреждения радужной оболочки (РО) являются травмы глаза, при которых нарушение целостности ирис-диафрагмы наблюдается в 33 – 85 % случаев [1–6]. Тяжелые травмы глаз могут привести к образованию иридодиализа, травматической колобомы, разрывам зрачкового края, частичной или полной аниридии.

При проникающих ранениях глаза повреждения радужной оболочки могут иметь разнообразную форму, величину и месторасположение, что зависит от величины и расположения раны роговицы или лимба. Повреждения РО обуславливают её функциональную недостаточность и значительно отягощают течение посттравматического процесса в глазу, что ухудшает зрительные функции (вызывая монокулярную диплопию, снижение зрения из-за светорассеяния и засвечивания), способствует развитию дистрофии роговицы, вторичной глаукомы, отслойки сетчатки и других осложнений. Нередко это приводит к инвалидности по зрению, потере профессиональной трудоспособности и даже полной слепоте. Полноценная реабилитация таких больных, в большинстве случаев, невозможна без восстановительной хирургии радужки.

Длительное время больные с повреждением радужной оболочки относились к разряду неоперабельных, в связи с особенностями ткани радужной оболочки и ее низкими регенеративными свойствами [7].

За последние десятилетия прогресс медицинской техники, внедрение микрохирургических методов, создание специальной аппаратуры, инструментария, шовного материала, мощной медикаментозной терапии против инфекции способствовали развитию пластической хирургии радужки.

Экспериментальными и клиническими исследованиями была доказана возможность заживления ран радужки после их хирургической обработки [8–11], а также возможность восстановления целостности и правильного положения радужной оболочки при различных ее повреждениях [1, 12–14]. Пластические операции на радужке дают возможность с меньшим риском удалять осложнённые, набухающие, перезрелые катаракты у больных с ригидной радужкой и сохранить правильную форму зрачка и высокую остроту зрения [15].

Эффективность восстановительного лечения больных с повреждением РО в значительной мере зависит от рационального выбора метода лечения и совершенствования техники оперативного вмешательства, направленного на уменьшение травматизации тканей глаза во время операции и максимально возможное восстановление правильного положения естественной диафрагмы глаза. В связи с этим разработка новых способов реконструктивной хирургии имеет важное значение.

Развитие пластической хирургии РО и иридотрансплантации поставило перед необходимостью решения ряда вопросов, связанных с иммунопатологией глаза. В литературе имеются единичные сообщения о том, может ли травма радужной оболочки, а также оперативные вмешательства на ней оказать выраженный сенсibiliзирующий эффект, следует ли ожидать в послеоперационном периоде осложнений, в патогенезе которых определяющую роль играют аутоиммунные процессы.

Вопросы иммунологии приобретают особый интерес при замещающей, трансплантационной хирургии радужной оболочки с помощью биологических или синтетических тканей, т. к. при этом возникает необходимость разработки мероприятий, которые могли бы предупредить осложнения иммунной или иммунопатологической природы.

Экспериментальными и клиническими исследованиями [3, 11] было показано наличие выраженной сенсibiliзирующей активности белков ткани радужки, а также участие аутоиммунного компонента в развитии

посттравматических и послеоперационных осложнений у больных с повреждениями радужки. Повреждение радужки при травме глаза либо оперативном вмешательстве сопровождается развитием реакций, подобных реакции трансплантационного иммунитета. Не только пересадка радужки, но и некоторые другие операции на ней в ряде случаев приводили к столь же сильной сенсбилизации лимфоцитов к белкам собственной радужки, как и при пересадке аллотрансплантата. Это свидетельствует о том, что аутоиммунная природа антигенов белков радужной оболочки ярко выражена. Органная специфичность этих антител оказывается таким же стимулом для развития иммунного ответа, как и индивидуальная специфичность аллогенной ткани.

Возможность развития аутоиммунных реакций ни в коем случае не должна стать поводом для отказа от оперативного вмешательства на радужной оболочке, необходимого для полной медицинской реабилитации больных с тяжёлыми травмами глаз. Наоборот, имеющиеся данные об иммунологических особенностях радужной оболочки должны способствовать разработке более правильного выбора хирургического вмешательства, более полной подготовки больных к операции и рационального ведения послеоперационного периода.

В целях ранней диагностики иммунного статуса у больных с различными повреждениями РО наше внимание привлёк современный метод лазерной корреляционной спектроскопии (ЛКС), в основе которой лежит корреляционный анализ функций распределения светорассеяния гидродинамических частиц биологической системы (сыворотки/плазмы крови и др.). Многочисленными исследованиями показана более высокая чувствительность ЛКС в диагностике ряда заболеваний, таких как вирусные и токсические гепатиты, дифтерия, сифилис и др. [16, 17], по сравнению с традиционными методами. К тому же метод позволяет быстро и с наименьшими затратами получить готовые результаты [18].

Применение ЛКС для исследования состава гетерогенных систем, в том числе таких сложных, как нативные биологические жидкости стало возможным

с разработкой процедур решения обратной спектральной задачи [19, 20], т. к. появилась возможность восстанавливать с высокой точностью функцию распределения частиц исследуемого образца по коэффициентам диффузии, а, следовательно, и по гидродинамическим радиусам и диаметрам. Такая обработка даёт уникальную качественную информацию о самом виде функции распределения, что отсутствует у других методов математической обработки.

Особое значение имеет применение ЛКС в сочетании с программами регуляризации в медицинских и, в частности, иммунологических исследованиях [21–23]. Рядом авторов подчёркивается возможность привлечения данных ЛКС для изучения гуморальных иммунологических реакций, в том числе и в ургентной медицине [24–26]. Характер субфракционного состава в сыворотке крови, в конечном счёте, определяется системой гомеостаза, функциональное состояние которой всегда связывали со специфическими процессами, протекающими в отдельных органах и тканях.

По мере внедрения ЛКС-исследований в медицину был сформирован архивный банк ЛК-спектров по многим строго верифицированным группам заболеваний – для реализации практически важных задач экспресс-диагностики групп риска при обследовании различных контингентов населения. Банк данных имеет принципиальное значение не только для ранней и быстрой экспресс-диагностики патологического состояния, но и для динамического контроля за скоростью и качеством лечения наблюдаемых больных.

Травмы радужной оболочки, как правило, сопровождаются повреждением и других структур глазного яблока: хрусталика, роговицы, стекловидного тела и др. Сложность и многоплановость реконструктивных операций на переднем отделе глазного яблока, в особенности с трансплантацией радужной оболочки, требует тщательной предоперационной подготовки больного, а также индивидуально разработанного комплексного лечения в послеоперационном периоде. Оно, как правило, состоит из антибактериальной, противовоспалительной, десенсибилизирующей, витаминной, антиокислительной, стимулирующей и иммунокорректирующей терапии.

В последнее время в офтальмологии все шире начали применяться нестероидные противовоспалительные средства (НПВС), которые оказывают противовоспалительное и обезболивающее действие. К НПВС относятся препараты различного химического строения, угнетающие циклооксигеназу и тем самым уменьшающие образование простагландинов, основным источником которых в передней камере считают цилиарное тело. Простагландины играют большую роль в развитии воспаления и болевого синдрома, усиливая проницаемость сосудистой стенки капилляров, увеличивают экссудацию, вызывают сокращения сфинктера зрачка. Под их действием изменяется проницаемость гематофтальмического барьера, что может привести к отёку макулы. Влияние на обмен простагландинов является ключевым моментом в механизме действия НПВС.

В настоящее время ещё одним перспективным методом лечения различной патологии является трансплантация эмбриональных и фетальных клеток и тканей, таких как эмбриональные клетки печени, эмбриональные нервные клетки, препараты кордовой крови и др. Обладая значительным пролиферативным потенциалом, они оказывают заместительное действие, влияют на обменные процессы, способны стимулировать компенсаторные силы организма, в чём и реализуется их защитный, общестимулирующий эффект, кроме того им свойственна и противовоспалительная активность [27–29]. Несмотря на то, что эти препараты относятся к биологическим, им присуща иммунологическая толерантность. Такое многообразие свойств, многофакторность системного воздействия на основные метаболические показатели гомеостаза позволяют использовать клеточную трансплантацию при лечении различных заболеваний, в том числе и в офтальмологической практике [30–32].

В литературе описаны биологические свойства и иммунологические аспекты применения фетоплацентарных препаратов из кордовой крови [33, 34]. Однако, мы не встретили данных об использовании такого рода препаратов в

офтальмохирургической практике при восстановительном лечении больных с тяжёлыми травмами глаз.

Исходя из вышеприведенных данных литературы, актуальным является совершенствование технологии пластической и реконструктивной хирургии радужной оболочки, диагностики и прогнозирования послеоперационной воспалительной реакции (ПВР) и разработка более эффективных методов послеоперационного лечения больных.

Связь работы с научными программами, планами, темами

Диссертационная работа является фрагментом двух госбюджетных научно-исследовательских работ проведенных кафедрой офтальмологии Одесского государственного медицинского университета (ОГМУ) на тему:

1. “Применение эмбриофетальной клеточной трансплантации при воспалительных и дистрофических заболеваниях глаза” (№ государственной регистрации 0103U007952) 2004 – 2008 гг.

2. “Вдосконалення технологій хірургічного та консервативного лікування найбільш поширених захворювань ока, що призводять до стійкого зниження зору (катаракта, кератит, дистрофія сітківки, травми органа зору)” (№ государственной регистрации 0108U010380) 2009 – 2013 гг.

Автор является соисполнителем данных тем.

Цель и задачи исследования

Цель исследования: повысить эффективность реабилитации больных с травматической и врождённой патологией радужной оболочки путем совершенствования технологии пластической и реконструктивной хирургии и разработки мониторинга послеоперационного лечения на основе получения новых научных данных об особенностях развития воспалительной реакции глаза на травму и операцию.

Для достижения поставленной цели были решены следующие задачи:

1. Изучить особенности клиники травматической и врождённой патологии радужной оболочки и послеоперационной реакции на иридопластику и иридопротезирование.

2. Разработать новый способ диагностики и прогнозирования тяжести послеоперационной реакции глаза и оценки её динамики при хирургии радужной оболочки с применением лазерной корреляционной спектроскопии.
3. Исследовать в эксперименте возможность применения фетоплацентарных препаратов Гемокорд и Криокорд при лечении травм глаза.
4. Разработать новые способы пластической и реконструктивной хирургии патологии радужной оболочки.
 - 4.1. Разработать новое направление в хирургии частичной и полной аниридии – внутрикапсульное иридофакопротезирование.
 - 4.2. Разработать новый способ введения и склеральной фиксации иридопротеза.
 - 4.3. Разработать новый способ хирургического лечения мидриаза.
 - 4.4. Разработать новый способ хирургического лечения обширного иридодиализа.
 - 4.5. Разработать новый способ хирургической коррекции с применением закрытой иридопластики.
 - 4.6. Разработать новую технику шовной фиксации заднекамерной ИОЛ при недостаточности или отсутствии капсульной поддержки.
5. Разработать новые способы комплексного лечения больных после реконструктивных операций на радужной оболочке с применением Целебрекса, Гемокорда, Криокорда и магнитотерапии.
6. Изучить эффективность разработанных способов диагностики и лечения больных с травматической и врождённой патологией радужной оболочки.
7. Разработать алгоритм восстановительного лечения больных с травматической и врождённой патологией радужной оболочки.

Объект исследования – травматическая и врождённая патология радужной оболочки.

Предмет исследования – особенности клиники и состояние гомеостаза плазмы крови и слёзной жидкости при повреждениях радужной оболочки; усовершенствование технологии пластической и реконструктивной хирургии радужной оболочки; разработка новых методов диагностики послеоперационной воспалительной реакции и мониторинга послеоперационного лечения больных с травматической и врождённой патологией радужной оболочки.

Методы исследования:

1. Офтальмологические: визометрия, периметрия, биомикроскопия, офтальмоскопия, кератометрия, тонометрия, ультразвуковая биометрия и сканирование.
2. Биофизические: лазерная корреляционная спектроскопия плазмы крови и слёзной жидкости.
3. Гистоморфологические: световая микроскопия (в эксперименте).
4. Статистические.
5. Фоторегистрация состояния глаз до и после реконструктивных операций.

Научная новизна полученных результатов

Разработано новое направление в реконструктивной хирургии радужной оболочки – внутрикапсульное иридофакопротезирование, что открыло новые возможности в реконструктивной хирургии аниридии. Доказано, что уменьшение объёма и травматичности оперативного вмешательства, благодаря малому размеру операционного разреза и исключению необходимости шовной фиксации иридофакопротеза, позволило предупредить развитие послеоперационных осложнений и роговичного астигматизма, уменьшить степень послеоперационной воспалительной реакции (0 и I степень – у 76,5 % больных), сократить сроки реабилитации больных (с $18,41 \pm 1,13$ до $6,82 \pm 1,23$ дня) и достигнуть клинического выздоровления у 76,1 % больных.

Впервые установлено, что при повреждениях радужной оболочки происходят нарушения гомеостаза плазмы крови и слёзной жидкости, которые

свидетельствуют об аутоиммунной сенсбилизации организма на фоне дегенеративно-дистрофических процессов, а после иридопластики или иридопротезирования отмечено усиление катаболических и интоксикационных нарушений. Полученные новые данные относительно влияния повреждений радужной оболочки на состояние гомеостаза плазмы крови и субфракционный состав слёзной жидкости дополнили современные знания о патогенезе воспалительной реакции глаза на травму и операцию.

Впервые установлена связь между выраженностью воспалительной реакции глаза и субфракционным составом слёзной жидкости, что доказывает возможность объективной диагностики воспалительного процесса, его динамики и коррекции у больных после иридопластики и иридопротезирования: появление на гистограмме изменений, характерных для кластера 3, свидетельствует о начальных нарушениях гомеостаза, кластера 5 – об умеренной воспалительной реакции, а кластеров 7 и 8 – о резко выраженном воспалении. Полученные данные позволили разработать новый подход к диагностике и прогнозированию воспалительной реакции глаза на травму и операцию на основе лазерной корреляционной спектроскопии.

Впервые определены основные этапы фармакодинамики препарата Гемокорд в организме реципиента (при парабульбарном введении) и установлен период его максимальной активности (2-3 месяца после введения).

Впервые экспериментальными исследованиями доказана безопасность и эффективность применения Гемокорда и Криокорда в лечении травм глаз и их стимулирующее воздействие на регенераторные свойства тканей глаза: Криокорд ускоряет регенеративные процессы на 13,4 %, а Гемокорд – на 26,5 %, по сравнению с контрольной группой.

Впервые доказано, что применение препаратов Гемокорд и Криокорд приводит к существенной коррекции нарушений гомеостаза у больных с иридофакопротезированием, уменьшению степени послеоперационной воспалительной реакции и частоты осложнений в отдаленном периоде, а также способствует значительному повышению функциональных результатов

операции (клиническое выздоровление у 90,0 % больных, по сравнению с 59,0 % в контрольной группе).

Дополнены научные данные относительно особенностей клиники травматических повреждений радужной оболочки и динамики послеоперационной воспалительной реакции на иридопластику и иридопротезирование на основе анализа большого клинического материала (526 больных), а именно: чаще всего встречались мидриаз (30,3 %) и аниридия (21,0 %), у 91,1 % больных наблюдались различные изменения хрусталика, у 50,1 % – сращённые рубцы роговицы, у 14,4 % – вторичная глаукома; средняя острота зрения составила $0,09 \pm 0,01$; послеоперационная воспалительная реакция I степени была у 28,2 % больных, а II и III степеней – у 26,1 % (последняя чаще всего отмечена при аниридии после иридофакопротезирования с шовной фиксацией у 51,3 % больных, реже всего – после иридопластики при колобомах радужки – у 14,0 %). Впервые чётко установлены дифференцированные подходы к медицинской реабилитации и разработан мониторинг послеоперационного лечения больных с травматической и врождённой патологией радужной оболочки на основе изучения особенностей клиники, эффективности хирургического лечения больных, а также проведения сравнительной оценки ближайших и отдалённых результатов.

Практическое значение полученных результатов

Разработаны новые способы хирургических вмешательств при мидриазе, обширном иридодиализе, заращении зрачка и аниридии, что значительно расширило возможности и повысило эффективность реконструктивной хирургии радужной оболочки: клиническое выздоровление (острота зрения 0,3 и выше) достигнуто у 70,6 % больных с мидриазом, у 89,4 % больных с обширным иридодиализом, у 59,3 % больных со сращением и заращением зрачка и у 56,8 % больных с частичной и полной аниридией (пат. № 25180 Украина, МПК А 61 F 9/00, 2007; пат. № 34625 Украина, МПК А 61 F 9/007, 2008; пат. № 34623 Украина, МПК А 61 F 9/00, 2008; пат. № 34624 Украина, МПК А 61 F 9/00, 2008; пат. № 34626 Украина, МПК А 61 F 9/007, 2008).

Разработано новое направление в хирургическом лечении больных с аниридией – внутрикапсульное иридофакопротезирование, что обусловило снижение травматичности оперативного вмешательства, сокращение сроков восстановительного лечения и повышение оптических и косметических результатов реконструктивной хирургии больных с чрезвычайно тяжёлой патологией глаз – частичной и тотальной аниридией (пат. № 51128 А Украина, МКП А 61 F 2/14, А 61 F 9/00, 2002).

Разработан новый способ забора и подготовки слёзной жидкости для лазерной корреляционной спектроскопии, который отличается простотой, атравматичностью и даёт возможность унифицировать процедуру анализа субфракционного состава слёзной жидкости и исключить возможность её разведения или загрязнения (пат. № 34628 Украина, МПК G 01 N 33/487, 2008).

Разработан алгоритм клинической интерпретации результатов лазерной корреляционной спектроскопии слёзной жидкости, для чего предложен кластерный анализ ЛК-спектров слезы, который даёт возможность осуществить раннюю диагностику патологических изменений в глазу, до их клинического проявления, что может быть использовано при проведении экспресс-диагностики различных видов офтальмопатологии.

Определены оптимальные сроки введения препаратов Гемокорд и Криокорд при восстановительном лечении больных с повреждением радужной оболочки; доказано, что применение Гемокорда более целесообразно при реконструктивных операциях на глазах с исходами травм, а Криокорда – при лечении повреждений глаза в ранние сроки после травмы, в связи с его быстрым, но непродолжительным действием.

Разработаны новые технологии ведения послеоперационного периода при реконструктивной хирургии с применением нестероидного противовоспалительного препарата Целебрекс, фетоплацентарных препаратов Гемокорд и Криокорд, а также Криокорда в соединении с курсом магнитотерапии, что способствовало уменьшению степени послеоперационной воспалительной реакции (почти в 3 раза), снижению частоты различных

послеоперационных осложнений (в 2-5 раз) и повышению функциональных результатов лечения (на 28,8 %) (пат. № 25181 Украина, МПК А 61 F 9/00, А 61 К 35/55, 2007; пат. № 25182 Украина, МПК А 61 F 9/00, А 61 К 35/16, 2007; пат. № 34189 Украина, МПК А 61 F 9/00, А 61 N 2/00, А 61 К 35/14, 2008).

Разработан алгоритм восстановительного лечения больных с травматической и врождённой патологией радужной оболочки с определением показаний, противопоказаний, сроков и тактики хирургического лечения, а также мониторинга послеоперационного периода.

Доказана стабильность высоких оптических и косметических результатов реконструктивной хирургии различных видов патологии радужной оболочки с применением разработанных способов диагностики и лечения (клиническое выздоровление достигнуто у 73,8 % больных, хороший косметический эффект у 88,7 % больных), что дало возможность у большинства больных предупредить переход на инвалидность по зрению и восстановить профессиональную работоспособность.

Внедрение результатов исследования в практику

Результаты исследований внедрены в практику и применяются в работе офтальмологических отделений Одесской городской клинической больницы № 4 и Киевского центра микрохирургии глаза. Основные положения работы включены в учебный процесс кафедры офтальмологии ОГМУ, кафедры общей и клинической фармакологии ОГМУ, кафедры офтальмологии Национальной медицинской академии последипломного образования имени П. Л. Шупика.

Личный вклад соискателя

Автору принадлежит идея диссертационной работы, лично проведен патентно-информационный поиск, определены цель и задачи исследования, методологические подходы, отработаны методы и алгоритмы, соответственно которым проведены экспериментальные и клинические исследования. Автором лично обследовано и пролечено 364 больных, прооперировано 187 больных. По результатам исследований самостоятельно осуществлён анализ, систематизация и статистическая обработка данных. Автором самостоятельно

сформулированы, опубликованы и апробированы основные положения диссертации, обоснованы научные выводы, написана и оформлена диссертационная работа.

Гистологические исследования были проведены с консультативной помощью заведующего кафедры гистологии, цитологии и эмбриологии ОГМУ, доктора медицинских наук Ульянова В. А. Биофизические исследования (лазерная корреляционная спектроскопия плазмы крови и слёзной жидкости) проведены в рамках общей научной программы ОГМУ (зав. кафедры общей и клинической фармакологии чл.-корр. АМН Украины, проф. Кресюн В. Й.; зав. кафедры клинической иммунологии, генетики и медицинской биологии, проф. Бажора Ю. И.), Санкт-Петербургского медицинского университета (зав. кафедры клинической лабораторной диагностики, проф. Эмануэль З. Л.) и Санкт-Петербургского института ядерной физики РАН (зав. группы радиологии и медицины, проф. Носкин Л. А.).

Апробация результатов диссертации

Основные положения диссертационной работы были представлены и обсуждены на научно-практической конференции, посвящённой 90-летию больницы им. проф. Л. Л. Гиршмана “Актуальные вопросы офтальмологии” (Харьков, 1998), II симпозиуме секции катарактальной и рефракционной хирургии Украинского научного общества офтальмологов (Киев, 2001), X съезде офтальмологов Украины (Одесса, 2002), межобластной научно-практической конференции офтальмологов Днепропетровской, Запорожской, Кировоградской и Полтавской областей (Днепропетровск, 2002), IV украинско-польской конференции по офтальмологии (Киев, 2003), международной конференции офтальмологов “Сучасна мікрохірургія вроджених катаракт у дітей” (Одесса, 2003), II конференции детских офтальмологов Украины “Сучасні технології діагностики та лікування очної патології у дітей” (Киев, 2003), юбилейной научно-практической конференции офтальмологов с международным участием, посвящённой 100-летию кафедры и клиники глазных болезней “Досягнення та перспективи розвитку сучасної

офтальмології” (Одесса, 2003), II международной научной конференции офтальмологов Причерноморья (Одесса, 2004), научно-практической конференции с международным участием “Хірургічне лікування та реабілітація хворих з офтальмологічною патологією” (Киев, 2004), международной научно-практической конференции врачей офтальмологов Украины “Запобігання сліпоті у дітей в Україні в рамках виконання програми ВООЗ «Зір – 2020»” (Киев, 2005), II международной научно-практической конференции офтальмологов и эндокринологов “Актуальні проблеми діагностики та лікування судинно-ендокринних захворювань органа зору” (Киев, 2005), научно-практической конференции с международным участием, посвящённой 130-летию акад. В. П. Филатова “Нове в офтальмології” (Одесса, 2005), IV симпозиуме по офтальмохирургии в Украине “Сучасні досягнення в хірургії переднього та заднього сегментів ока” (Киев, 2005), научно-практической конференции с международным участием “Актуальні проблеми медико-соціальної реабілітації дітей з інвалідизуючою очною патологією” (Киев, 2006), 5 международной конференции офтальмологов стран Причерноморья (Одесса, 2007), 2 международной конференции “Сучасна мікрохірургія дитячих катаракт” (Одесса, 2007), V симпозиуме по офтальмохирургии в Украине с практическим семинаром “Живая хирургия” с участием международных специалистов (Донецк, 2007), международной научной конференции, посвящённой 100-летию со дня рождения акад. Н. А. Пучковской “Современные аспекты клиники, диагностики и лечения глазных заболеваний” (Одесса, 2008), научно-практической конференции с участием международных специалистов, VI украинско-польском симпозиуме “Новітні проблеми офтальмології” (Киев, 2008), научно-практической конференции офтальмологов с международным участием “Филатовские чтения” (Одесса, 2009).

Публикации

По теме диссертации опубликовано 57 научных работ, из них: 1 монография (в соавторстве); 21 журнальная статья в изданиях, утверждённых ВАК Украины (14 без соавторов), 10 патентов Украины и 25 публикаций в материалах и тезисах съездов, симпозиумов и конференций.

ГЛАВА 1

СОВРЕМЕННОЕ СОСТОЯНИЕ ВОПРОСА ПО ХИРУРГИЧЕСКОМУ ЛЕЧЕНИЮ БОЛЬНЫХ С ТРАВМАТИЧЕСКОЙ И ВРОЖДЁННОЙ ПАТОЛОГИЕЙ РАДУЖНОЙ ОБОЛОЧКИ (ОБЗОР ЛИТЕРАТУРЫ)

1.1. Частота, особенности клиники и социальная значимость травматической и врождённой патологии радужной оболочки

Восстановительная хирургия радужной оболочки является одним из новых направлений в офтальмохирургии, получившим свое развитие в 70-е годы XX столетия.

Одной из основных причин повреждения радужной оболочки являются травмы глаза, при которых нарушение целостности ирис-диафрагмы наблюдаются в 33 – 85 % случаев [1–6].

Радужная оболочка – это автоматически контролируемая диафрагма оптической системы глаз [35], обладающая сложными функциями. Она защищает структуры сетчатки глаз от раздражения светом, контролирует интенсивность поступающего света путем изменения диаметра зрачка в зависимости от чувствительности сетчатки. При чрезмерно узком зрачке наступает дифракция – искажение световой волны, при широком – сферическая аберрация. Если остроту зрения при зрачке в 3 мм приравнять к 100 %, то острота зрения при зрачке в 1,0 мм равна 70 %, а при 8,0 мм – 75 %.

Радужка принимает участие в регуляции оттока камерной влаги, так при сокращении зрачка угол передней камеры становится более открытым [35].

Радужка совместно с хрусталиком отделяет переднюю часть глаза от стекловидного тела. Это приобретает особое значение, когда хрусталик удален. На таких глазах только радужная оболочка предотвращает выпадение стекловидного тела в переднюю камеру.

Тяжелые травмы глаз могут привести к образованию иридодиализа, травматической колобомы, разрывам зрачкового края, частичной или полной аниридии.

При проникающих ранениях глаза повреждения радужной оболочки могут иметь разнообразную форму, величину и месторасположение, что зависит от величины и расположения раны роговицы или лимба.

Наличие дополнительного отверстия в месте повреждения радужки вызывает выраженное засвечивание сетчатки, возникает светобоязнь, светорассеяние, развивается монокулярная диплопия. Это чрезвычайно беспокоит больного, вызывая у него головокружение и снижение остроты зрения, что обуславливает необходимость восстановительного хирургического лечения [36–38]. При тяжелой травме радужка может оторваться по всему цилиарному краю; тогда она в виде сморщенного комка или трубочки перемещается в какую-нибудь часть угла передней камеры. Описаны редкие случаи, когда в момент удара водянистой влаги о радужку разрываются Цинновы связки на большом протяжении и оторванная радужка проскальзывает за хрусталик, где и задерживается [39].

Учёт анатомических и физиологических особенностей радужной оболочки в каждом индивидуальном случае очень важен для успешного проведения восстановительного лечения больных с повреждением радужки, её дефектами или полным её отсутствием.

1.2. Хирургическое лечение травматической и врождённой патологии радужной оболочки

Длительное время больные с травматической и врождённой патологией радужной оболочки относились к разряду неоперабельных, в связи с особенностями ткани радужной оболочки и ее низкими регенеративными свойствами [7].

За последние десятилетия прогресс медицинской техники, внедрение микрохирургических методов, создание специальной аппаратуры, инструментария, шовного материала, мощной медикаментозной терапии против инфекции способствовали развитию пластической хирургии радужки. Экспериментальными и клиническими исследованиями была доказана возможность заживления ран радужки после их хирургической обработки [8–11], а также возможность восстановления целостности и правильного положения радужной оболочки при различных её повреждениях [1, 12–14]. Пластические операции на радужке дают возможность с меньшим риском удалять осложнённые, набухающие, перезрелые катаракты у больных с ригидной радужкой и сохранить им правильную форму зрачка и высокую остроту зрения [15].

Развитие метода коррекции контактными и интраокулярными линзами и необходимость в связи с этим восстановления правильного анатомического положения радужки и центрации зрачка способствовали развитию нового направления в офтальмохирургии – восстановительной хирургии радужной оболочки. Если за первый период развития хирургии радужной оболочки, длившийся почти 100 лет (1866-1962), были разработаны операции только по устранению одного вида патологии радужки – иридодиализа, и сообщения в литературе касались единичных наблюдений, то за последние десятилетия развитие восстановительной иридопластики охватило все виды патологии радужной оболочки, найдя широкий выход в клиническую практику и изменив некоторые положения офтальмохирургии, ранее считавшиеся незыблемыми.

1.2.1. Хирургическое устранение иридодиализа. Тяжелые контузии глаза нередко осложняются отрывом корня радужки – иридодиализом, что неблагоприятно влияет на остроту зрения в связи с развитием чрезмерного засвечивания сетчатки, светобоязни и возникновением монокулярной диплопии [40].

Первые попытки оперативного лечения иридодиализа были сделаны очень давно. В 1866 году Amedee (цит. по Goldfeder A.) [41], впервые произвел операцию по устранению иридодиализа. Затем потребовалось 25 лет, чтобы Smith (1891) (цит. по Key B. W.) [42] повторил эту операцию у 4 больных.

В отечественной офтальмологии вопрос о возможности исправления иридодиализа был поднят Головиным С. С. в 1917 году. Его методика (ущемление корня радужки в операционной ране) в дальнейшем была применена у единичных больных Лотиным А. В. (1929), Goldfeder A., (1932), Локшиным С. Я. (1940), Фишером Е. М. (1945) [41, 43–45]. Однако, методика Головина С. С. не всегда оказывалась эффективной, так как радужка плохо удерживалась в ране [1, 14].

Шовная фиксация оторванного корня радужки впервые была предложена Jemeson в 1909 году (цит. по Key B. W.) [42], однако операция в то время была технически трудно выполнима и в дальнейшем применялась у единичных больных [46–48].

Garsia Miranda R. (1951) предложил при лечении травматического иридодиализа применять вместо швов диатермокоагуляцию с целью фиксации корня радужки [49].

Оригинальная методика устранения иридодиализа предложена в 1954 году Шоттером Л. Х. [50], путем проведения швов через роговую оболочку без вскрытия глазного яблока. Однако, в связи с техническими трудностями, она также не нашла широкого применения в клинической практике.

Таким образом, до начала 60-х годов описанные в литературе случаи лечения больных с иридодиализом носят единичный характер (было произведено в общем не более двух десятков операций по устранению иридодиализа).

В дальнейшем для восстановления нормального положения радужки отечественными и зарубежными офтальмологами был предложен ряд операций, заключающихся в том, что корень оторванной радужки подтягивается к лимбу и фиксируется к склере отдельными или непрерывными швами [51–54].

Однако, эти операции проводились через большие хирургические разрезы, либо были технически сложны и требовали специального хирургического инструментария, что обуславливало повышенный риск этих операций, особенно при наличии прозрачного хрусталика. Кроме того, радужка, подшитая к лимбу, нередко в результате наступающего рубцевания чрезмерно подтягивается к месту фиксации, из-за чего зрачок еще больше деформируется, приобретает неправильную форму и размер. Такой зрачок не в состоянии выполнять свою основную функцию – диафрагмирование, что приводит к ухудшению качества оптического изображения на сетчатке и снижению зрения. Образовавшийся косметический дефект доставляет больным дополнительную моральную травму.

В 1979 г. Венгер Г. Е. была предложена оригинальная методика наложения швов на радужную оболочку, которая послужила основой для развития нового направления в микрохирургии радужной оболочки – закрытой иридопластики (ЗИП) [55]. Предложенный способ давал возможность осуществлять восстановительные операции без опорожнения передней камеры при таких повреждениях радужной оболочки, для устранения которых до этого времени хирургический разрез являлся обязательным условием. При этом снижалась травматичность операции, частота осложнений, сокращались сроки реабилитации больных. Но техника операций оставалась сложной и требовала специальных игл (обоюдоострой иглы или иглы с отверстием на конце) [56–60].

1.2.2. Хирургическое лечение мидриаза. Травматический мидриаз является одной из наиболее тяжелых форм повреждения радужной оболочки. В литературе имеются единичные сообщения о хирургическом лечении травматического мидриаза [4, 60–65], базирующиеся на единичных случаях оперативного вмешательства при данной патологии глаза.

Nager H. (1972) предложил при травматическом мидриазе накладывать кисетный шов из нейлона 10/0 по зрачковому краю радужки [61]. Данная

методика технически сложна, но результативна, т.к. позволяет контролировать степень уменьшения диаметра зрачка и, вследствие равномерного натяжения всей зрачковой области радужки, получить круглый, центрально расположенный зрачок нужного диаметра даже при больших степенях мидриаза (8-9 мм).

Скрипниченко З. М. (1973) предложила оригинальную методику устранения мидриаза путем секторальной иридэктомии [63], с последующей шовной фиксацией, заключающуюся в клиновидном иссечении участка радужки (широким основанием к зрачковому краю и вершиной к лимбу) в месте наибольшего разрыва зрачкового края радужки с последующей фиксацией краёв образовавшейся полной колобомы путем наложения 2-3 рассасывающихся швов. Достигнутое в результате операции сужение зрачка оставалось стабильным и в отдалённые сроки наблюдения.

Mackensen G. и Raptis N. (1973) рекомендуют наложение нескольких узловатых стягивающих швов по зрачковому краю радужки [62]. Данная методика целесообразна при мидриазе, обусловленном разрывами радужки в одном или двух сегментах, когда можно ограничить операционный разрез, локализовав его соответственно сегменту поражения радужки, но она не может быть применена, если разрывы зрачка расположены в разных или противоположных сегментах.

1.2.3. Хирургическое лечение полных колобом радужки. Совершенствование микрохирургической техники расширило возможности восстановительного лечения не только при иридодиализе, но также и при других видах повреждений радужной оболочки.

Хирургическое устранение полной колобомы радужки впервые произведено Guist G. (1962) с двумя послабляющими разрезами у корня радужки и последующей шовной фиксацией краёв колобомы нейлоном 10/0 [66]. В дальнейшем эту методику применили Mackensen G. (1969), Mackensen G. и Eberwein P. (1972) в нескольких случаях послеоперационных и

посттравматических колобом радужки [51, 67]. Авторы отмечали удовлетворительные результаты операции.

Пучковская Н. А. (1972), Скрипниченко З. М. (1972) при устранении колобом радужки использовали биологические швы из сухожилий хвостов лабораторных крыс [1, 12, 68]. Стойкий эффект операции и отсутствие осложнений, связанных с пребыванием рассасывающихся швов в полости глаза, позволило авторам расширить объём хирургических вмешательств на радужной оболочке и применить рассасывающиеся швы для устранения дефектов зрачкового края и тела радужки, расправления заворотов радужки, перемещения ножек колобомы радужки с целью уменьшения обширных её дефектов.

В дальнейшем послабляющие надрезы радужной оболочки (путем рассечения синехий, частичного перемещения или натяжения радужной оболочки) в прикорневой зоне были использованы офтальмохирургами с целью увеличения мобильности ткани радужки и уменьшения её натяжения при сближении и шовной фиксации ножек колобомы [1, 4, 64].

Однако, такая методика даёт хороший оптический и косметический эффект только при относительно небольших колобомах (до $\frac{1}{4}$ всей площади радужки) [69]. При обширных колобомах (свыше $\frac{1}{4}$ площади радужки) такая операция не позволяет полностью устранить дефект ткани, т.е. получить круглый зрачок правильной формы и нужной величины. В то же время для полной медицинской реабилитации больных с травматическими повреждениями радужной оболочки, особенно с применением интраокулярной коррекции, наличие зрачка правильной формы и величины, расположенного центрально по оптической оси глаза, является необходимым.

Для устранения обширных дефектов радужки рядом авторов [3, 70, 71] были предложены оригинальные реконструктивные операции, при которых создание зрачка необходимой величины и формы достигается путём выкраивания лоскутов собственной радужки пациента и их перемещения; образующиеся при этом малые дефекты радужки располагались на периферии,

в прикорневой зоне и, таким образом, не могли отрицательно влиять на зрительные функции глаза. Устранение обширных дефектов радужки потребовало разработки оптимальных вариантов разрезов и надрезов с учетом структурных особенностей радужки и направления прохождения кровеносных сосудов.

Наложение швов на края колобомы радужки связано с определенными трудностями, обусловленными необходимостью широких разрезов для доступа к радужке. Так, если операция осуществляется через роговично-лимбальный разрез, то протяженность его должна быть не менее $1/3$ окружности роговицы (т.е. не менее 11 мм) [64, 72, 73].

Венгер Г. Е. [74] разработан способ устранения колобомы радужки без дополнительного разреза при экстракции катаракты методом факоэмульсификации. До основной операции над местом расположения колобомы радужки через периферическую часть роговицы и края ножек колобомы проводят необходимое (2-3) количество швов с помощью атравматической роговичной микроиглы, а затем после факоэмульсификации через туннельный разрез концы этих швов завязывают по специальной методике ЗИП.

Совершенствование микрохирургической техники расширило возможности восстановительного лечения при различных повреждениях радужной оболочки. Однако, до настоящего времени хирургический опыт комплексных оперативных вмешательств при посттравматических колобомах радужки отражен лишь в единичных работах [4, 14, 64, 74–76].

1.2.4. Хирургическое лечение травматического сращения и заращения зрачка. Проникающие ранения глаз нередко сопровождаются частичным или полным заращением зрачка, а также его смещением вследствие стяжения в роговичный либо роговично-склеральный рубец. По данным Фёдорова С. Н. и Егоровой Э. В., только у 18 % больных с травмами глаз (2360 пациентов) катаракта была изолированным повреждением [4]. А у

остальных 82,0 % больных она была осложнена различными посттравматическими изменениями переднего отдела глазного яблока; чаще всего – сращёнными рубцами роговицы (85,4 %), швартами, передними синехиями (52,7 %), задними синехиями (78,5 %), различными дефектами радужки (63,6 %). Эти посттравматические изменения значительно увеличивают объём и усложняют характер хирургического вмешательства, представляя потенциальную опасность возникновения осложнений в ходе операции и в послеоперационном периоде, а также отрицательно влияя на прогноз хирургического лечения в целом.

Для проникающих ранений глаз у детей наиболее характерными также были сращения радужки с рубцами роговицы (45,2 %) [75, 77]. Поэтому при устранении посттравматической патологии радужки, чаще других вмешательств приходится производить синехиотомию.

Одним из тяжёлых осложнений, возникающих в глазу вследствие травматического повреждения, выраженного увеита, осложнённой экстракции катаракты, является заращение зрачка. Для восстановления зрения у таких больных необходимо оперативное вмешательство – образование искусственного зрачка (корепраксия).

Известны различные способы формирования искусственного зрачка при его сращении и заращении. Операции заключаются в том, что производят разрез роговицы копьевидным ножом в парацентральной или лимбальной зоне, крючком или пинцетом захватывают радужную оболочку, выводят в рану и отсекают; накладывают швы на роговицу, в переднюю камеру вводят воздух [78].

Шоттер Л. Х. [79] для формирования искусственного зрачка предложил через прокол у края роговицы ввести одновременно в полость глаза два дисцизионных ножа: один в переднюю камеру, другой – с противоположной стороны – в заднюю камеру. Пользуясь двумя ножами, как двумя браншами ножниц, рассечь радужную оболочку перпендикулярно направлению её волокон, сформировав в ней отверстие.

Однако, эти операции применимы в случаях отсутствия хрусталика либо наличия вторичной или плёчатой катаракты. Тракция и выведение радужки возможны, в основном, при отсутствии сращений (которые, как правило, развиваются при травмах глаза), а также при нормальном состоянии структуры самой радужки. В противоположном случае надрыв и разрыв радужки обуславливают кровоизлияния, которые осложняют операцию, ухудшают её эффект, а в ряде случаев способствуют заращению вновь образованного зрачка.

Дополнительные разрезы роговицы, особенно в оптической зоне, могут отрицательно сказаться на её прозрачности, вызвать дегенерацию роговицы в послеоперационном периоде, вплоть до стойкого её помутнения.

Формирование зрачка имеет ряд технических особенностей. В случаях отсутствия зрачка при полном подтягивании радужки к посттравматическому рубцу или сохранении небольшого зрачка у рубца следует производить центральное иссечение радужки для формирования зрачка с последующим удалением хрусталика или витректомией при сопутствующей патологии хрусталика и стекловидного тела [53].

В последние десятилетия в связи с внедрением в практику различного типа витреотомов формирование зрачка в случае его отсутствия возможно также с помощью витреотома: иридэктомию производят сзади, через разрез в плоской части цилиарного тела. При наличии мутного хрусталика одновременно производится его факофрагментация.

Совершенствование хирургической аппаратуры, микрохирургической техники, наличие различных современных вискоэластиков значительно расширило возможность восстановительного лечения больных с травматическими сращениями в переднем отделе глаза и заращением зрачка. Однако, до настоящего времени в литературе эффективность лечения данной группы больных представлена лишь в единичных работах [4, 14, 74, 80].

1.2.5. Хирургическое лечение детей с врождённой и приобретённой деформацией и эктопией зрачка. Слепота и

слабовидение у детей – одна из самых острых проблем современного общества. По данным статистики в Украине распространенность детской слепоты – 1,6, а слабовидения – 3,5 на 10 тыс. детей. Инвалиды детства по зрению составляют 20,7 % от общего числа инвалидов по зрению [81, 82].

Тяжелые заболевания глаз у детей, как правило, врожденного характера (85-90 %) и в 1/3 случаев передаются по наследству. Часто такие дети имеют сопутствующую патологию органа зрения, синдромные поражения, что повышает серьезность проблемы их реабилитации [83, 84].

Изучение динамики врожденной, наследственной и рано приобретенной патологии глаз как причины инвалидности выявило, что в наше время она составляет 51,0 % от всей первичной инвалидности. Кроме того, за последние годы она не уменьшается, а имеет тенденцию к росту: за последние 6 лет количество инвалидов вследствие патологии глаз у детей в Украине составляет 7,7 % от общего количества детей-инвалидов [85].

По данным различных авторов [85, 86], в Украине проживает 10,7 – 11,5 тысяч слепых и слабо зрячих детей. Одной из основных причин низкого зрения являются врожденные аномалии или недоразвитие органа зрения (11,8 %), в том числе колобомы радужки, эктопии зрачка и др., нередко осложняющиеся патологией хрусталика. Авторы отмечают, что у 55 % инвалидов по зрению старше 18 лет зрительные нарушения проявились ещё в детстве. В связи с этим, своевременная диагностика и проведение необходимого восстановительного лечения может способствовать предупреждению инвалидности либо снижению её степени.

1.3. Восстановительное лечение больных с обширными дефектами радужной оболочки и тотальной аниридией

Вопрос о восстановительном лечении больных с обширными дефектами радужки или полным её отсутствием (частичная или полная аниридия) до

недавнего времени оставался нерешённым. Такие нарушения структуры глазного яблока отрицательно сказываются на остроте зрения травмированного глаза, ухудшают его косметический вид, ограничивают возможности интраокулярной коррекции, а также способствуют развитию ряда осложнений [4, 75]. Необходимость хирургического восстановления целостности ирис-диафрагмы в настоящее время не вызывает сомнений. Сложности восстановительного лечения таких больных связаны с невозможностью закрытия дефекта собственной тканью радужки больного, т.е. необходимо замещение повреждённой ткани трансплантатом.

Возможность трансплантации радужки была впервые доказана экспериментальными исследованиями Кокряцкой В. И. (1967) [87]. В качестве трансплантата автор использовала радужку кролика, консервированную во влажной камере в течении суток при 3-4° С. Полное приживание трансплантата с сохранением функций произошло у трёх подопытных животных, на 20 глазах отмечалась частичная фиксация трансплантата, в 13 случаях эффект замещения травматической колобомы не был достигнут. На основании этих данных автор пришла к выводу, что трансплантация радужки может быть применена для закрытия травматических колобом в клинике.

Экспериментальными исследованиями, проведенными Венгер Г. Е., Думбровой Н. Е. и Андриановым В. А. на модели частичной ауто- и аллопересадки радужки у кроликов была доказана возможность приживания трансплантата радужки (при создании для него оптимальных условий), а также изучен характер приживания [11, 88].

О первой попытке пересадки радужной оболочки в клинике имеется сообщение Фёдорова С. Н. и Иоффе Д. И. (1976) [89]. Авторы отметили, что пересадка радужной оболочки, произведенная обычным способом, не обеспечивает высокого оптического и косметического эффекта в связи с последующей атрофией ткани в месте повреждения, деформацией зрачка, сморщиванием трансплантата и втягиванием его в послеоперационный рубец.

Последующие разработки офтальмологов в этом направлении учитывали профилактику сморщивания трансплантата.

Впервые успешно аллотрансплантация радужной оболочки на укрепляющей основе была произведена Венгер Г. Е. в 1977 г. [74]. В качестве укрепляющей основы был применен послойный трансплантат роговицы человека, взятый из того же консервированного глаза, что и трансплантат радужки. Был получен стойкий хороший оптический и косметический эффект. Срок наблюдения за больным составил 6 лет.

Контридзе В. С. (1979) несколько усовершенствовал методику аллотрансплантации [90]. С целью уменьшения травмирования радужки и повреждения хрусталика в момент пересадки, автор предложил в качестве трансплантата использовать дубликатуру из донорской радужки и биологического материала – коллагеновой пленки.

Оригинальный способ устранения обширных колобом радужки предложили Азнабаев М. Т. с соавторами в 1997 г. [70]. Суть его заключается в подготовке своеобразного каркаса для трансплантата в радужке реципиента.

В дальнейшем для замещения отсутствующей части радужной оболочки рядом офтальмологов были предложены и другие биологические ткани: аутооттрансплантаты склеры [91], конъюнктивы [92, 93], радужки [71] и аллотрансплантаты – консервированная радужка на укрепляющей основе [3], трупная силиковысушенная радужка [92, 94, 95], коллагеново-эластичный каркас трупной стенки аорты [92, 96–98], твёрдая мозговая оболочка [95, 97, 98].

Бобровой Н. Ф. [71] была предложена операция – свободная аутоиридопластика. В меридиане, противоположном дефекту, производят выкраивание аутооттрансплантата радужки в виде треугольника, основание которого обращено к зрачковому краю, а вершина – к корню радужной оболочки. Аутооттрансплантат переносится в область дефекта и фиксируется к краям его таким образом, чтобы зрачковая часть аутоиридотрансплантата, наиболее эластичная и способная к растяжению, оказалась в самой большой –

прикорневой зоне дефекта, а прикорневая – в зрачковой. Область дефекта, образовавшегося при изъятии аутотрансплантата, закрывается путём фиксации его краёв швами, формируя круглый зрачок.

Однако, разработанные операции с использованием биотрансплантатов не нашли широкого применения в клинике. Биологические аутотрансплантаты не обеспечивали хорошего косметического эффекта [91, 92, 99–102]. Имплантация биологических аллотрансплантатов связана с трудностями подбора материала, технологической сложностью его имплантации, развитием в послеоперационном периоде иммунологических реакций со стороны тканей глаза, а также опасностью передачи таких заболеваний, как СПИД, сифилис, болезнь Боткина. Следует отметить, что использование свежего донорского материала связано с определёнными ограничениями и трудностями. При этом важны сроки, прошедшие с момента смерти донора до момента имплантации ткани реципиенту [37, 89]. Кроме того, выполнение подобных трансплантаций требует чёткой организации и становится порой невозможным в условиях urgentной хирургии. Сопряжено это и с рядом правовых и морально-этических аспектов [39].

Разработка иридоимплантов из синтетических тканей ведет свое начало с 1956 года, когда Choусе Р. была произведена первая имплантация искусственной радужной оболочки – имплантация в слои роговицы окрашенной в голубой цвет перфорированной кольцевидной пластинки из полиметилметакрилата (ПММА). На протяжении 1960-1967 гг. им было сделано 10 таких операций. Однако, в связи с недостаточной проницаемостью ПММА для веществ, обеспечивающих нормальную трофику роговицы, в ряде случаев в послеоперационном периоде наблюдалось помутнение её передних слоёв. Также автор отмечал низкие диафрагмирующие свойства окрашенного ПММА в связи с его относительной прозрачностью [103, 104].

С 1977 года Копаевой В. Г. начата имплантация искусственного силиконового блока “радужка+хрусталик” [105]. Иридопротез подбирался индивидуально для каждого пациента с учётом необходимой оптики, цвета

радужки парного глаза и диаметра гаптической части. Оптический эффект чаще был лучше косметического. Главная трудность при выполнении таких операций – это фиксация блока при полном отсутствии радужки и хрусталика.

Груша О. В. с соавторами (1983) с целью уменьшения послеоперационных осложнений и сохранения диафрагмальной функции радужки использовали пленку на основе полипропилена, окрашенную фталоцианиновым голубым [101]. В конце 80-х годов идея использования синтетических полимеров для создания искусственной интраокулярной диафрагмы нашла практическое осуществление в исследованиях целого ряда офтальмологов.

С 1986 года началась научная разработка искусственной радужной оболочки из материала – лавсана, уже применявшегося в медицине в виде протезов для кровеносных сосудов и клапанов сердца. В Институте глазных болезней и тканевой терапии им. В. П. Филатова совместно с Витебским государственным технологическим университетом была разработана первая серия искусственной радужной оболочки – ИРИСТЭКС, выполненной из биологически инертных нитей лавсана, не обладающего токсическим и общераздражающим действием [106, 107].

Лавсан широко используют в различных областях хирургии [108–115]. В офтальмохирургии лавсан применяют для аллопластики раневых дефектов склеры [116], протезирования слезных путей [117], хирургии отслоек сетчатки [118], укрепляющей склеропластики при прогрессирующей близорукости [119].

В эксперименте изучена возможность применения тонких трубочек из лавсановой плёнки (с просветом 0,2-0,5 мм) в качестве дренажа передней камеры при фистулизирующих операциях [120]. Послеоперационный период при длительном наблюдении (до 1,5 лет) характеризовался обычно гладким течением. При гистологических исследованиях воспалительная реакция в тканях глаза в ответ на имплантацию лавсановых дренажей не обнаружена.

Филиппенко В. И. применил лавсан в офтальмохирургии для аллопластики раневых дефектов склеры с использованием циакрина [116]. Экспериментальные исследования показали, что лавсановый имплантат не

вызывает воспалительной реакции в окружающих тканях глаза, хорошо вживляется в них, обрастая через один месяц после имплантации нежной соединительной капсулой.

Лавсановую ткань использовали Чеглаков Ю. А. и Лясковик А. Ц. для конструкции вкладыша-имплантата при формировании опорно-двигательной культи после энуклеации [121].

В Институте глазных болезней и тканевой терапии им. В. П. Филатова Венгер Г. Е. с соавторами на большой группе животных была изучена переносимость и стабильность окрашенного лавсанового трансплантата тканями глаза на модели полной аниридии [88, 122].

Изучение процессов заживления после иридопротезирования показало, что процесс регенерации тканей глаза характеризовался нормальным течением и не отличался от процесса, происходящего на глазах контрольной группы. Проведенные экспериментальные исследования показали хорошую переносимость лавсанового трансплантата тканями глаза, отсутствие токсического и механического его влияния на роговицу и окружающие ткани, стабильность при длительном нахождении в глазу, хороший косметический эффект. Проведенными исследованиями доказано, что разработанный лавсановый аллотрансплантат пригоден для иридопротезирования даже при полном отсутствии радужной оболочки [122–124].

Накоплен опыт использования окрашенных лавсановых иридопротезов при полной аниридии травматического генеза. Применение таких иридопротезов в клинике наряду с положительными качествами выявило их недостатки. Имплантация лавсановых иридопротезов в переднюю камеру в некоторых случаях вызывала в раннем послеоперационном периоде экссудативную реакцию [125].

С целью улучшения поверхностных свойств лавсановых иридопротезов по физико-химическим характеристикам был выбран углерод, как химический элемент, который наиболее близкий и инертный к биологическим тканям [126–128].

К этому же времени относятся разработки Фёдорова С. Н. с соавторами, которые предложили метод интракорнеальной коррекции аниридии и дефектов радужки с применением нового модифицированного гидрогеля, непрозрачного в видимой и ультрафиолетовой части спектра [64, 129, 130]. Окраска материала имитировала рисунок естественной радужной оболочки. За 2 года интрастромальная имплантация искусственной диафрагмы была выполнена на 6 глазах у 5 больных с врождённой и посттравматической аниридией. Однако, спустя несколько месяцев у 3 пациентов произошло прорезывание периферического края диафрагмы через роговичный разрез наружу, что привело к выраженному раздражению глазного яблока, ухудшению зрения и косметики глаза, вследствие чего имплантаты пришлось удалить. Авторы отказались от предложенной методики и вскоре стали использовать интраокулярные коллагеновые иридопротезы: выполнено свыше 70 оптико-реконструктивных операций.

Heimann K., Koenen W. (1992) создали искусственную радужку из ПММА с круглым зрачком и нижней периферической колободой [131]. Имплантация искусственной диафрагмы произведена на 11 глазах с посттравматической аниридией и пролиферативной витреоретинопатией.

Vajrayee R. B. с соавторами (1994) для коррекции аниридии при интракапсулярной экстракции катаракты предложили оригинальную конструкцию ИОЛ из ПММА диаметром 10 мм [6]. Авторы считают, что применение данной методики требует дальнейших наблюдений.

Rainer Sundmacher с соавторами использовали интраокулярную линзу из ПММА с окрашенной периферической частью для хирургической коррекции аниридии с афакией и получили удовлетворительные функциональные результаты [132–134]. Значительные трудности были отмечены в процессе имплантации этого иридофакопротеза в связи с его большими размерами и слабой гаптикой. Его дизайн был модифицирован в нескольких моделях, наиболее современной из которых является модель Morcher 67 G, имеющая меньший общий диаметр и более сильные и с лучшей позицией петли

диафрагмы. Модель Morcher 67 G – это двояковыпуклая ИОЛ из ПММА с диаметром гаптики 12,5 мм и диаметром ирис-диафрагмы 10 мм. Периферия диафрагмы обработана чёрным сополимером, оставляя 5 мм в центре прозрачным.

Об использовании чёрной иридо-хрусталиковой диафрагмы (ИХД) для имплантации при аниридии с фиксацией в цилиарную борозду или с шовной фиксацией к склере сообщали Tompson C. G. с соавт. (1999) [135], Tanzer D. J. и Smith R. E. (1999) [136], Osher R. H. и Burk S. E. (1999) [137], Reinhard T. с соавт. (2000) [134], Burk S. E. с соавт. (2001) [138], Поздеева Н. А. с соавт. (2005) [139], Sheth H. G. и Laidlaw A. H. (2006) [140], Karatza E. C. с соавт. (2007) [141], Olson M. D. с соавт. (2008) [142], Sminia M. L. с соавт. (2008) [143] и Chung M. Y. с соавт. (2009) [144]. Авторы наблюдали разной степени выраженности воспаление и глаукому в послеоперационном периоде. В своём исследовании Reinhard T. с соавторами (2000) [134] подтверждают тот факт, что у больных с аниридией повышен риск развития глаукомы, возможно в связи с нарушением гематофтальмического барьера, чему способствует размещение чёрной диафрагмы перед капсульным мешком. Возможными причинами хронического повреждения гематофтальмического барьера могут быть прямой контакт ИОЛ с остатками сосудистой оболочки, смещение гаптики в угол передней камеры и большая чувствительность гематофтальмического барьера к любым видам травмы на глазах с аниридией [145–148].

Однако, все эти факторы риска могут быть значительно снижены, если имплантировать ИОЛ в капсульный мешок. Mavrikakis Joannis и Nickman Casey J. M. (2002) [149] первыми сообщили об имплантации модели Morcher 67 G в капсульный мешок для достижения максимально возможной стабильности. Авторы отмечают значительные трудности при введении иридо-хрусталиковой диафрагмы (для чего потребовался разрез 11 мм), а также при размещении линзы в капсульном мешке, в связи с её хрупкостью. По мнению авторов, имплантация такого приспособления в капсульный мешок является трудной, но интересной и технически возможной задачей.

В сообщении Burk Scott E. с соавторами (2001) [138] представлены данные об имплантации искусственной радужки у 28 больных с травматическими дефектами радужки, врождённой аниридией и другими видами недостаточности радужки (герпетическая атрофия, хирургические повреждения, глазной альбинизм). Авторы применяли разные модели искусственной радужки: чёрную иридо-хрусталиковую диафрагму модели Morcher 67 F и 67 G, отличающиеся только по общему диаметру (67 F = 13,5 мм; 67 G = 12,5 мм), а также цветные ИХД модели Morcher 30 В (диаметр 12,5 мм), что создавало необходимость большого разреза для имплантации, не менее 10 мм длиной. Кроме этого, у 19 больных были имплантированы кольцевые эндокапсулярные искусственные радужки. Трудности имплантации данной модели состоят в том, что 2 капсульных кольца с чёрными плавниками должны быть введены в капсульный мешок и соединены там в единую диафрагму, что очень сложно в связи с хрупкостью модели и необходимостью последующего дополнительного введения в капсульный мешок искусственного хрусталика. Даже если соединение колец во время операции достигнуто, в послеоперационном периоде, возможно, их рассоединение в глазу с аниридией в связи с контрактурой капсульного мешка.

После операции транзиторная гипотония была отмечена на 2-х глазах, сильное воспаление на 1 глазу, отёк макулы с последующей отслойкой сетчатки – у 1 больного со свежей тяжелой травмой глаза.

В литературе имеется несколько сообщений об имплантации искусственных иридо-хрусталиковых диафрагм через малые роговичные разрезы [150–152], однако они основаны на единичных операциях, без приведения отдаленных результатов.

Из недостатков использованных моделей чёрных и цветных ИХД авторы указывают наличие краевого блеска у больных после операции, обусловленного большим диаметром зрачкового отверстия и рефлексом от края оптики, что требует дальнейшего совершенствования размеров зрачка, цвета радужки и улучшения её эластичности. В заключение, авторы отмечают, что имеющиеся

иридопротезы, несмотря на свое несовершенство, расширяют возможности реабилитации больных с такой тяжёлой патологией глаз, как частичная или полная аниридия, для которой нет альтернативы [153–156].

Оригинальная технология хирургического лечения тяжёлой сочетанной патологии роговой оболочки, радужки и хрусталика разработана в МНТК “Микрохирургия глаза”. Искусственная радужка была изготовлена из сополимер-коллагена [130] – это животный коллаген, сродненный с мономерами акрилового ряда. Этот новый материал близок к тканям глаза человека, характеризуется высокой гидролитической, химической, механической и ферментативной стабильностью, эластичен и нетоксичен. Технология изготовления искусственной радужки предусматривает моделирование её по цвету и рисунку парного глаза и позволяет замещать любые обширные посттравматические дефекты радужной оболочки вплоть до полной замены при аниридии.

В течение 1990-1991 гг. было выполнено 27 коллагеноиридопластик. Трансплантат, форма и размер которого соответствовали дефекту радужной оболочки, подшивали узловыми швами к оставшейся части собственной радужки, а при её отсутствии к склеральной губе. Одномоментно проводили интраокулярную коррекцию путем имплантации ИОЛ моделей Т-26 и Т-28 с интракапсулярной фиксацией.

В послеоперационном периоде положение иридопротеза было стабильным. Однако, в ранние и поздние сроки отмечалась гипертензия (у 6 из 27 пациентов), которую не удалось купировать медикаментозной терапией. В 4 случаях на фоне деколорации искусственной радужки развилась эпителиально-эндотелиальная дистрофия роговицы, потребовавшая дополнительного хирургического вмешательства.

Анализ полученных осложнений показал, что стойкое повышение внутриглазного давления может быть связано с механическим раздражением структур угла передней камеры и отростков цилиарного тела краем трансплантата при экскурсиях глазного яблока. Изменение окраски материала

и возникновение эпителиально-эндотелиальной дистрофии роговицы у таких пациентов может быть следствием нарушения связей между молекулами полимера и красителя, с выходом частиц последнего во влагу передней камеры и оказания токсичного воздействия на эндотелий роговицы [157].

В дальнейшем эти недостатки были исправлены и технологически улучшенная модель искусственной радужки из сополимер-коллагена была использована Фёдоровым С. Н. с соавторами у 6 человек после тяжелой травмы глаза [130].

В последние годы в МНТК “Микрохирургия глаза“ проведена успешная апробация в клинике нового иридопротеза из полигидроксиэтилметакрилата, для окраски которого используется органический, нерастворимый в воде пигмент коричневого цвета. Проведено шесть имплантаций с использованием этого материала и получен максимально возможный функциональный и хороший косметический эффект. Кроме этого, проводятся экспериментальные исследования принципиально нового иридопротеза, который представляет собой выполненную с помощью цифровой фотокамеры и цветного лазерного принтера точную копию радужной оболочки парного глаза, нанесённую на полупрозрачную полимерную плёнку [158, 159].

В заключение следует отметить, что пластика радужки стала реальностью благодаря высокому уровню, которого достигла современная микрохирургия глаза, наличию тончайшего и достаточно прочного шовного материала на атравматичной игле и новым пластическим материалам.

Приведенный выше перечень существующих пластических материалов, многообразие подходов и способов восстановления утраченной радужной оболочки свидетельствуют о том, что в настоящее время ни одно из перечисленных предложений не является оптимальным и общедоступным. Именно поэтому, разработка новых трансплантатов для иридопластики, поиск новых материалов для иридопротезирования и совершенствование хирургической техники являются актуальной задачей современной офтальмохирургии.

1.4. Возможности лазерной корреляционной спектроскопии в диагностике воспалительного процесса в глазу

После сложных реконструктивных операций на переднем отделе глаза у ряда больных с травматическим повреждением РО имела место выраженная послеоперационная воспалительная реакция, а также осложнения в позднем послеоперационном периоде (дистрофия роговицы, разрастание соединительно-тканной плёнки на поверхности имплантата радужки с облитерацией угла передней камеры и др.). Это может быть обусловлено выраженной сенсibiliзирующей активностью белков ткани радужной оболочки, а также участием аутоиммунного компонента в развитии посттравматических и послеоперационных осложнений у больных с повреждением РО [74].

На протяжении нескольких последних десятилетий в диагностике заболеваний большое внимание уделяется изучению биохимического состава различных жидкостей и тканей организма.

В целях ранней диагностики иммунного статуса применяется современный биофизический метод исследования – метод лазерной корреляционной спектроскопии, в основе которого лежит корреляционный анализ функций распределения светорассеяния гидродинамических частиц биологической системы (например: сыворотки или плазмы крови и др.).

Метод ЛКС позволяет регистрировать субфракционный состав различных биологических жидкостей и даёт информацию о многопараметровых сдвигах в интегральной системе гомеостаза [160, 161]. В крови содержится множество белковых ингредиентов, определить которые порой не представляется возможным из-за низкой чувствительности большинства используемых методов. Чувствительность ЛКС относительно белковых компонентов составляет менее 1 мкг/мл, что достаточно для идентификации белковых ингредиентов даже в моче [162] и в конденсате влаги выдыхаемого воздуха [163].

Под гомеостазом в его классическом понимании подразумевают относительное динамическое постоянство внутренней среды организма и устойчивость его основных физиологических функций (кровообращения, дыхания, пищеварения, терморегуляции, обмена веществ и т.д.) [164]. В процессе адаптации организма к изменениям окружающей среды или при возникновении заболевания происходит изменение системы гомеостаза, направление которого зависит от природы соответствующего патологического процесса. В тоже время сдвиги, формирующиеся при развитии патологического процесса, отличаются выраженным индивидуальным полиморфизмом. Поэтому изучение динамики гомеостатических сдвигов даёт возможность объективно оценить тяжесть патологического процесса для конкретного индивидуума, а также прогнозировать характер течения заболевания.

Главные недостатки большинства методов экспресс-диагностики, используемых на сегодняшний день, заключаются в том, что они трудоемки, длительны и зачастую не унифицированы.

Метод ЛКС, разработанный Санкт-Петербургским институтом ядерной физики РАН совместно с ООО “Интокс” (Санкт-Петербург) основан на изменении спектральных характеристик монохроматического когерентного излучения гелий-неонового лазера в результате светорассеяния при прохождении через дисперсную систему [161, 165]. Взаимодействие излучения со светорассеивающими частицами, находящимися в броуновском движении, расширяет спектр рассеянного света, причем изменение его частоты происходит пропорционально скорости движения частиц, которая в свою очередь зависит от их размера (рис. 1.1), т.е. ЛКС позволяет регистрировать гидродинамические размеры частиц любых биологических жидкостей.

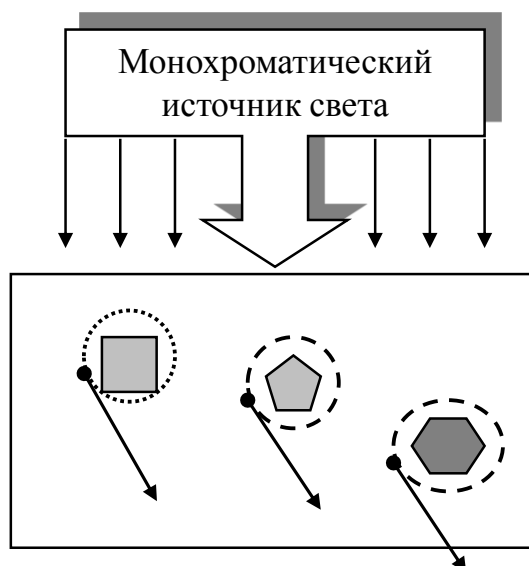


Рис. 1.1. Принцип лазерной корреляционной спектроскопии.

Результатом расчёта при таком способе является функция распределения светорассеивающих частиц по размерам, представленная в виде гистограммы (рис. 1.2 (а)). При этом по оси ординат определяется процентный вклад частиц в светорассеяние, а по оси абсцисс – их размеры (в нанометрах). Каждая гистограмма формируется управляющей программой спектрометра и состоит из 32 столбцов. Количество столбцов отражает число учитываемых субфракций молекул при обработке (минимизации) корреляционной функции.

Однако суммарная гистограмма субфракционного состава сыворотки крови достаточно сложна для обработки и интерпретации результатов измерения. Поэтому для объективной характеристики вариантов гомеостатических сдвигов была создана “семиотическая” классификация, согласно которой по оси абсцисс были выделены дифференциально-значимые зоны. В применении к сыворотке/плазме крови предложено 5 дискретных зон в зависимости от размера светорассеивающих частиц (рис. 1.2 (б)): I (0-10 нм); II (11-30 нм); III (31-70 нм); IV (71-150 нм); V (выше 150 нм) [166].

Выбор зон был осуществлен эмпирическим способом на основании изучения характера многопараметровых сдвигов в системе сывороточного гомеостаза более 10 нозологических форм, изученных в различных медицинских учреждениях в течение 10 лет апробации метода ЛКС, а также

динамики течения смоделированных в эксперименте патологических процессов (токсического гепатита, экспериментального перитонита и др.) [166].

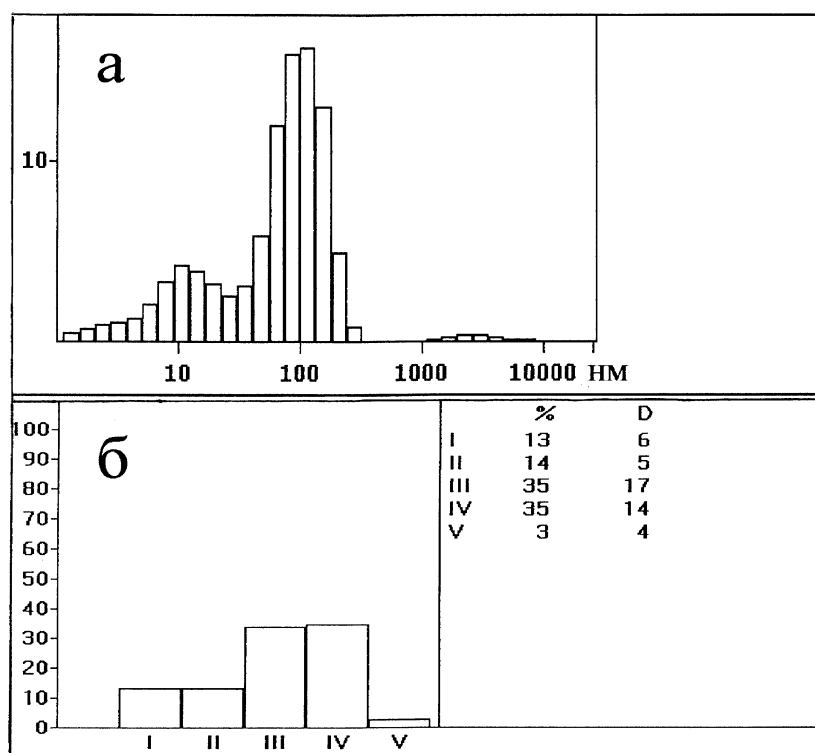


Рис. 1.2. Виды гистограмм:

- а) суммарная гистограмма распределения светорассеивающих частиц по размерам после регуляризации ЛК-спектра плазмы крови;
- б) результат обработки первичной гистограммы для задач семиотической классификации (“нормологический” спектр).

При обследовании большой популяции лиц разного пола и возраста без верифицированной патологии был определён наиболее часто встречаемый вид гистограмм, обозначенный как вариант без идентифицируемых сдвигов (так называемый 0-вариант или вариант нормы), рис. 1.2 (б). В зависимости от увеличения (или снижения) процентного вклада в светорассеяние частиц той или иной фракции предложенная семиотическая классификация ЛКС плазмы крови предполагает идентификацию различных направлений сдвигов в обмене веществ и гуморальном иммунитете. При этом каждому симптомокомплексу соответствует несколько градаций, отражающих степень выраженности

перечисленных спектральных сдвигов: начальная (1), умеренная (2) и выраженная (3). В таблице 1.1 представлены основные сдвиги субфракционного гомеостаза крови.

Таблица 1.1

**Направления спектральных сдвигов при различных
симптомокомплексах**

Направление сдвигов	Тип семиотического сдвига	Характер перераспределений между выделенными дискретными зонами
1	2	3
гидролитически-направленные	интоксикационно-подобный	увеличивается процентное содержание частиц II фракции (11-30 нм) с умеренным увеличением вклада частиц III фракции (31-70 нм), рис. 1.3 (1)
	катаболически-подобный	в спектре преимущественно накапливаются биосубстраты со средним гидродинамическим размером – от 11 до 30 нм (II фракция), рис. 1.3 (2)
	дистрофически-подобный	характеризуется накоплением в спектре биосубстратов с предельно малым гидродинамическим размером – до 10 нм (I фракция), рис. 1.3 (3)
синтетически-направленные	аллерго-подобный	в спектре накапливаются биосубстраты с большим гидродинамическим размером – от 71 до 150 нм (IV фракция), рис. 1.3 (4)
	аутоиммунно-подобный	увеличивается содержание частиц с предельно большим гидродинамическим размером – >150 нм (V фракция), рис. 1.3 (5)

Продолжение табл. 1.1

1	2	3
смешанные	аутоиммунно-интоксикационно-подобный	увеличивается процентное содержание частиц V фракции с одновременным нарастанием процентного содержания частиц II фракции, рис. 1.3 (7)
	аллерго-дистрофически-подобный	увеличивается процентное содержание частиц V фракции с одновременным нарастанием процентного содержания частиц I фракции, рис. 1.3 (8)

На рис. 1.3 представлена семиотическая классификация ЛК-спектров плазмы крови: по оси ординат обозначен вклад частиц в светорассеяние (%), по оси абсцисс выделены информативные зоны: I (0-10 нм); II (11-30 нм); III (31-70 нм); IV (71-150 нм); V (выше 150 нм).

Статистический анализ накопленных результатов показал, что соотношение отдельных молекулярных компонент в значительной степени варьирует в зависимости от природы патологического процесса, а разнообразные трансформации ЛК-спектра сводятся к следующим эффектам: при преобладании процессов сенсибилизации и аутоиммунной алергизации в спектре начинают превалировать частицы размером от 70 до 150 нм и выше 150 нм; при заболеваниях, характеризующихся накоплением промежуточных интермедиантов (чаще всего гликолипопротеиновых комплексов), повышается вклад в светорассеяние частиц размером от 30 до 70 нм; при нарастании интоксикационных процессов в организме (например, при снижении дезинтоксикационной функции печени или снижении экскреторной функции почек) отмечается отчётливое накопление частиц размером от 10 до 30 нм.

При выраженной тканевой дистрофии (в терминальной стадии гепатита, при онкологии, тяжёлых обструктивных процессах в лёгких или печени) в спектре повышается содержание частиц, размер которых меньше 10 нм.

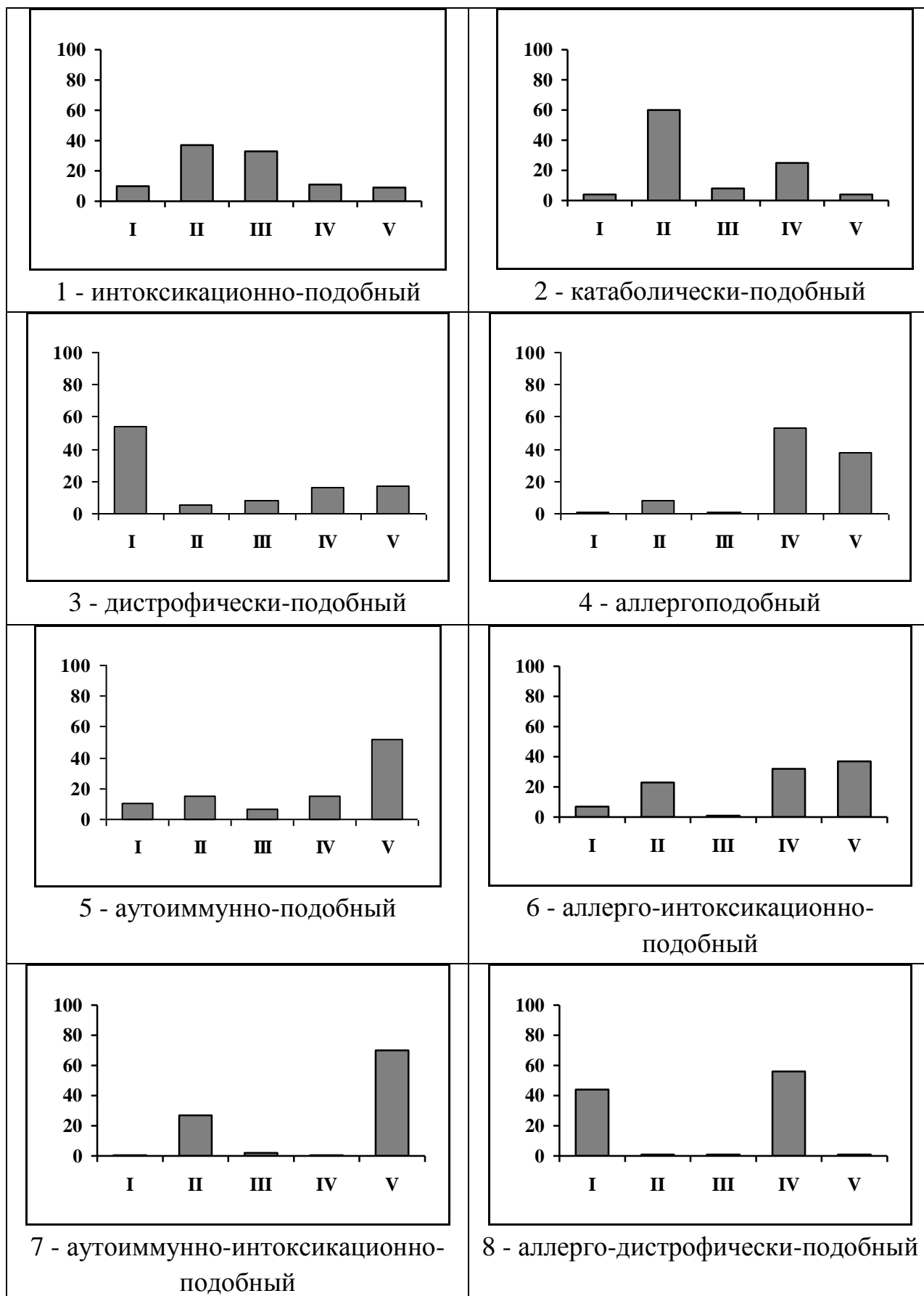


Рис. 1.3. Семиотическая классификация ЛК-спектров плазмы крови.

Одновременно фиксируемые сдвиги в высокомолекулярных и низкомолекулярных фракциях плазмы крови, свидетельствует о более сложном симптомокомплексе, который соответствует сочетанию интоксикационных и/или дегенеративных нарушений с определенными сдвигами, в разной степени напряжёнными относительно иммунокомпетентных фракций. Выявленные закономерности позволили обозначить соответствующие направления спектральных трансформаций с позиций семиотики, в силу чего и способ классификации обозначен как семиотический [166, 167].

Таким образом, предложенная семиотическая классификация ЛК-спектров плазмы крови позволяет установить многопараметровый симптомокомплекс, характеризующий функцию анаболических и катаболических систем, гуморального иммунопоэза и других сдвигов в основных интегральных системах [168–170].

Патофизиологическое обоснование применения ЛКС в клинической медицине связано с тем, что процессы, развивающиеся при различных заболеваниях, приводят к разнообразным нарушениям гомеостаза. Причём соотношение отдельных молекулярных ингредиентов в плазме крови в значительной степени варьирует в зависимости от природы патологического процесса. Все эти компоненты, растворённые или взвешенные в плазме крови, характеризуются определённым гидродинамическим размером, который в диапазоне от 1 до 10000 нм и регистрируется ЛКС. На основании имеющихся литературных источников можно утверждать, что размеры практически всех объектов молекулярной биологии охвачены этим диапазоном. Верхний предел размеров обусловлен лишь соображениями целесообразности исследований такого рода по сравнению с прямым визуальным наблюдением.

Таким образом, согласно информации, полученной на различных моделях патологий и в результате других исследований, в I зону (0-10 нм) попадают преимущественно низкомолекулярные мономерные белки и продукты их гидролиза; во II зону (11-30 нм) – глобулины и низкомолекулярные липопротеиновые комплексы; в III (31-70 нм) – более высокомолекулярные

гликолипопротеиновые комплексы, рибонуклеопротеидные и дезокси-нуклеопротеидные частицы, а также самые низкомолекулярные иммунные комплексы; в IV зоне (71-150 нм) преобладают иммунные комплексы среднего размера; V зона (> 150 нм) заполняется в том случае, когда в организме индуцируется иммунопоз с образованием высокомолекулярных иммунных комплексов, которые чаще всего сопутствуют процессам аллергизации и аутоиммунной сенсбилизации. Такой формальный подход, основанный на соответствии размера частиц определенным биохимическим субстанциям, в данном случае не совсем корректен. В нативных условиях методом ЛКС в большей степени определяются характер межмолекулярных взаимодействий биологически активных субстанций. А это означает, что количественные изменения определённых ингредиентов нативной плазмы сказываются не в локальных изменениях спектров, соответствующих их молекулярным массам, а в более интегральных перераспределениях, обусловленных изменённым характером межмолекулярных взаимодействий многих субфракций.

На основании вышеизложенного следует, что ЛКС представляет собой многопараметровую диагностику патологических процессов, основанную на определении многочисленных ингредиентов гомеостаза, что обеспечивает достаточную информативность регистрируемых параметров для динамичного исследования различных форм патологий. Имеющиеся на сегодняшний день данные литературы [171–176] об использовании ЛКС в клинической медицине указывают на то, что многопараметровая диагностика системы гомеостаза методом ЛКС является дифференциально чувствительной и соответствует характеру основного патологического процесса. При этом ЛКС плазмы крови с использованием семиотического классификатора позволяет установить для конкретного индивидуума предрасположенность к той или иной патологии на доклиническом уровне выраженности (основой которой является характер формируемых метаболических изменений), а при возникновении заболевания

позволяет изучить динамику патологических процессов, основанную на оценке состояния основных интегральных систем организма.

Следует отметить, что концентрационная чувствительность ЛКС относительно белковых компонентов в любой биологической жидкости составляет менее 1 мкг/мл, что намного превышает любой фотометрический способ индикации. Учитывая тот факт, что интенсивность светорассеяния увеличивается в зависимости от гидродинамического размера частиц, то идентификация более высокомолекулярных субстратов возможна и при концентрации ниже 1 мкг/мл. Во всяком случае, чувствительности ЛКС достаточно даже для идентификации белковых ингредиентов в моче [177] и конденсате влаги выдыхаемого воздуха [173], что вообще не доступно никакому другому подходу, используемому в лабораторной практике.

В большей части работ по ЛКС исследования проводились на плазме или сыворотке крови [23, 178]. С одной стороны это наиболее стабильная система гомеостаза, а с другой стороны – все патологические процессы, возникающие в любом органе или тканях организма, обязательно сопровождаются соответствующими изменениями плазмы крови. Многофакторность этих изменений, отражающихся на характере гистограммы плазмы крови, может затруднить раннюю диагностику патологического процесса в таком небольшом органе, как глаз.

С этой точки зрения, в целях ранней диагностики патологии глаза, более логичным является исследование слёзной жидкости (СЖ), т.к. любые процессы в глазу, сразу же отражаются на характере и составе слезы (так называемая местная реакция), а затем уже, при количественном накоплении патологических изменений могут появиться соответствующие сдвиги и в плазме крови.

Слеза – это постоянная микросреда переднего отдела глаза, участвующая в метаболических процессах глазного яблока и орбиты. Это универсальный индикатор нарушения обменных процессов при патологических состояниях органа зрения. Так, например, в норме уровень глюкозы в слезе значительно

ниже, чем в сыворотке крови – 2,5 и 99,2 мг % соответственно. При иритах и иридоциклитах концентрация глюкозы уменьшается, а при конъюнктивитах, химических ожогах, кератитах увеличивается; в то же время, уровень глюкозы в крови остаётся постоянным.

Наибольшие изменения содержания белка и баланса белковых фракций в СЖ наблюдаются при воспалительных заболеваниях переднего отрезка глаза. В связи с этим, исследование СЖ имеет диагностическое и, что особенно важно, прогностическое значение в офтальмологии [179].

В ряде публикаций последних лет была высказана принципиальная возможность изучения субфракционного состава слёзной жидкости с помощью лазерной корреляционной спектроскопии [180].

Это представляется особенно перспективным в связи с тем, что проблема объективной оценки степени тяжести глазных заболеваний вызывает значительный теоретический и практический интерес. В настоящее время тяжесть воспалительной реакции глаза оценивают преимущественно субъективно, на основе известной сочетанной симптоматики со стороны переднего и заднего отрезка глаза. Очевидно, что объективным критерием степени тяжести воспалительных и других патологических процессов мог бы служить изменяющийся субфракционный состав слёзной жидкости. В офтальмологической практике предпринимались попытки объективного анализа состава слёзной жидкости. К сожалению, большинство подходов оказались или технически трудновыполнимыми, или недостаточно экспрессными, или малочувствительными. Мы остановили свой выбор на методе лазерной корреляционной спектроскопии, хорошо зарекомендовавшем себя при изучении других биологических жидкостей, в том числе сыворотки и плазмы крови, мочи, ротоглоточных смывов [173]. Известно, что слёзная жидкость наиболее обеднена ингредиентами, в первую очередь макромолекулярными субстратами глико-, липо- и нуклеопротеидной природы. Априорно понятно, что именно взаимоотношение данных биосубстратов биологической жидкости может быть очень информативным при определении

тяжести глазных патологий. Поэтому мы поставили перед собой ряд вопросов, на которые должны были дать ответ. А именно: создание корректного, нетрудоёмкого и безопасного метода получения достаточного количества слёзной жидкости; адаптация метода анализа ЛКС к задачам, связанным с исследованиями слёзной жидкости; изучение возможностей ЛКС слёзной жидкости относительно оценки характера тяжести воспалительных процессов глаза; использование ЛКС для диагностики патологического процесса, оценки степени тяжести течения заболевания, контроля за качеством лечения и прогнозирования исхода хирургического лечения в офтальмологии.

Таким образом, широкий диапазон исследуемых субфракций (от 1 до 10000 нм), возможность изучения нативных биологических жидкостей, малые объёмы биопроб с использованием простейших процедур подготовки образцов к исследованию, быстрота выполнения (5-8 минут), полная автоматизация и высокая информативность – всё это определяет потенциальную эффективность использования ЛКС в диагностике заболеваний глаза.

1.5. Особенности медикаментозного лечения воспалительной реакции глаза на травму или операцию

Травмы радужной оболочки, как правило, сопровождаются повреждением и других структур глазного яблока: хрусталика, роговицы, стекловидного тела и др. Экссудативно-воспалительная реакция при хирургическом лечении больных с травматической катарактой в настоящее время, в среднем, составляет 6,8 % случаев [181], по сравнению с 2,0 – 4,6 % при хирургическом лечении больных с возрастной катарактой [182, 183]. Экссудативно-воспалительная реакция может привести к развитию вторичной катаракты, глаукомы, низким зрительным функциям, фиброзу стекловидного тела, отслоению сетчатки и другим осложнениям.

Риск развития экссудативно-воспалительной реакции значительно повышается, если травматическая катаракта осложнена повреждением

радужной оболочки и во время операции необходима еще иридопластика. Это обусловлено выраженной сенсibiliзирующей активностью белков тканей радужной оболочки, а также участием аутоиммунного компонента в развитии посттравматических и послеоперационных осложнений у больных с повреждением радужки [74, 184].

Можно предположить, что причиной выраженной воспалительной реакции являются нейротрофические взаимосвязи радужной оболочки глаза с внутренними органами и системами при посредничестве симпатической нервной системы, нарушающиеся при тяжёлых повреждениях переднего отдела глаза [185, 186]. В настоящее время доказана возможность аутосенсibilизации организма тканями глаза. Многочисленными исследованиями подтверждена высокая органная специфичность белков тканей глаза и меланина. Шульгина Н. С. и Пихтарь В. И. показали возможность аутосенсibilизации кроликов при подкожном введении им вытяжки тканей глаза [187]. Рядом авторов [166, 188, 189] выявлены гуморальные антитела к материалу увеального тракта у больных с увеитами невыясненной этиологии и с травматическими увеитами. Можно предположить, что радужка, являясь анатомической частью сосудистой оболочки, также может быть иммуноактивной. Однако в литературе отсутствуют сообщения о том, могут ли оперативные вмешательства на ней оказать выраженный аутосенсibilизирующий эффект, следует ли ожидать в послеоперационном периоде осложнений, в патогенезе которых определяющую роль играют аутоиммунные процессы.

Воспалительные осложнения в послеоперационном периоде могут возникать при наличии местной инфекции конъюнктивы, век или слёзных органов, фокальной инфекции в организме. Наиболее часто осложнения протекают как острый фиброзно-пластический иридоциклит.

Сложность и многоплановость реконструктивных операций на переднем отделе глазного яблока, в особенности с трансплантацией радужной оболочки, требует тщательной предоперационной подготовки больного, а также

индивидуально разработанного комплексного лечения в послеоперационном периоде [190–194]. Оно, как правило, состоит из антибактериальной, противовоспалительной, десенсибилизирующей, витаминной, антиокислительной, стимулирующей и иммунокорректирующей терапии.

В последнее время в офтальмологии все шире начали применяться НПВС, которые оказывают противовоспалительное и обезболивающее действие [195–201]. К НПВС относятся препараты различного химического строения, угнетающие циклооксигеназу и тем самым уменьшающие образование простагландинов, основным источником которых в передней камере считают цилиарное тело. Простагландины играют большую роль в развитии воспаления и болевого синдрома, усиливая проницаемость сосудистой стенки капилляров, увеличивают экссудацию, вызывают сокращения сфинктера зрачка. Под их действием изменяется проницаемость гематофтальмического барьера, что может привести к отёку макулы. Влияние на обмен простагландинов является ключевым моментом в механизме действия НПВС.

Одним из основных современных противовоспалительных препаратов общего действия является Целебрекс (фирма Pfizer, Великобритания), который относится к группе медикаментов – селективных ингибиторов циклооксигеназы [202]. В связи с этим, Целебрекс избирательно нарушает синтез простагландинов, которые принимают участие в формировании воспалительной реакции, и не влияет на продукцию простагландинов, регулирующих почечный кровоток и целостность слизистой желудочно-кишечного тракта; не нарушает синтез тромбксана, поэтому не влияет на агрегацию тромбоцитов; обладает выраженным противовоспалительным и обезболивающим действием.

Целебрекс показан при патологических состояниях, требующих противовоспалительного, обезболивающего и жаропонижающего действия, в том числе, таких как инфекционно-воспалительные заболевания, воспаление после оперативного вмешательства и острой травмы и др. [203, 204].

1.6. Возможности применения фетоплацентарных препаратов в лечении воспалительной реакции глаза

В настоящее время ещё одним перспективным методом лечения различной патологии является применение фетоплацентарных препаратов (ФПП). Обладая значительным пролиферативным потенциалом, они оказывают заместительное действие, влияют на обменные процессы, способные стимулировать компенсаторные силы организма, в чём и реализуется их защитный, общестимулирующий эффект, кроме того им свойственна и противовоспалительная активность [27–29]. Несмотря на то, что эти препараты относятся к биологическим, им присуща иммунологическая толерантность. Такое многообразие свойств, многофакторность системного воздействия на основные метаболические показатели гомеостаза позволяют использовать ФПП при лечении различных заболеваний, в том числе и в офтальмологической практике [30–31].

Одним из ФПП является Гемокорд, представляющий собой малые дозы клеток кордовой (пуповинной) крови человека. Первые сообщения о возможности применения компонентов кордовой крови подтверждали гемопозитический эффект лечения, который позволил использовать этот метод при состояниях, требующих пересадки костного мозга [33]. В литературе описаны биологические свойства и иммунологические аспекты применения препаратов кордовой крови [33]. Однако, мы не встретили данных об использовании такого рода препаратов в офтальмохирургической практике, при восстановительном лечении больных с травмами глаз.

Успешное многолетнее использование тканевой терапии по методу академика В. П. Филатова при лечении глазной патологии [205] послужило основанием для применения ФПП в офтальмологии, которые оказались весьма эффективным и перспективным методом лечения [29].

За последнее время создан целый ряд новых препаратов, композиционной основой которых являются фетоплацентарные ткани. Они имеют широкий

спектр действия: могут осуществлять заместительную функцию, влиять на обменные процессы, стимулировать компенсаторные силы организма, в чем и реализуется их защитный и общестимулирующий эффект, кроме того, им свойственна противовоспалительная активность [29]. Такое разнообразие свойств позволяет использовать ФПП как альтернативу при неэффективности традиционных способов консервативной медикаментозной терапии [27, 206], в том числе и в офтальмологической практике [30, 207].

При поиске новых путей лечения пациентов с воспалительными заболеваниями, исследователи обратили внимание на уникальные свойства ФПП [208, 209], которые содержат стадиоспецифические белки и пептиды, стимулирующие иммунокомпетентные клетки, а также антиоксиданты, перехватчики активных форм кислорода и адаптогены, что позволило их использовать как перспективные естественные биопрепараты для лечения тяжёлых заболеваний [210].

К группе таких заболеваний относятся травматические и послеоперационные увеиты, в патогенезе которых большая роль принадлежит аутоиммунным процессам, обусловленным нарушением гемато-офтальмического барьера, поступлением в общий кровоток антигенов тканевых субстанций глаза, ответной реакцией иммунокомпетентных клеток в виде клеточной инфильтрации в тканях глаза, сходной с реакцией трансплантационного иммунитета [211]. Проведенные иммунологические исследования показали, что ответственными за аутосенсibilизацию при травме глаза, в основном, являются антигены роговицы, хрусталика и увеопигментный антиген. Поэтому при лечении тяжёлых травматических увеитов применение иммуностропных лекарственных средств является патогенетически обоснованным и перспективным направлением в комплексной терапии травматологических больных.

В настоящее время в клинической практике применяются оригинальные ФПП Гемокорд и Криокорд. Гемокорд представляет собой суспензию криоконсервированных кроветворных и вспомогательных клеток кордовой

(пуповинной) крови в аутологичной плазме, богатой биологически активными веществами, ростовыми факторами, иммуномодуляторами, регуляторными монокинами, интерлейкинами и др., которые находятся в крови новорожденных в первые часы после рождения. Концентрация ядерных клеток не меньше $(0,3-1,5) \times 10^7/\text{мл}$, препарат расфасован в специальные контейнеры, объём дозы 1,0 мл. Действие препарата: иммуномодулирующее, гемопоетическое, противовоспалительное, противовирусное, антибактериальное, адаптогенное.

Криокорд – криоконсервированная сыворотка кордовой крови человека, содержащая биоактивные соединения в физиологических соотношениях. Выпускается в стерильных пластиковых ампулах, объём дозы 1,0 мл. Механизм действия препарата обусловлен уникальным составом и свойствами сыворотки кордовой крови, которая содержит комплекс репродуктивных иммуномодуляторов, весь спектр гормонов, свойственный организму новорожденного, ростовые и антипролиферативные факторы, гемопоетины и адаптогены, микроэлементы, витамины.

Препараты Гемокорд и Криокорд сертифицированы и разрешены к медицинскому применению в Украине (сертификаты № 371/03-300200000 от 20.05.2003 г. и № 604/06-300200000 от 04.07.2006 г.).

По данным литературы, Гемокорд положительно влияет на динамику ряда патологических процессов, протекающих в глазу, в т.ч. диабетического поражения сетчатки, склеротических макулодистрофий, миопических центральных хориоретинитов, а также ряда воспалительных заболеваний глаза.

Так, у больных с послеоперационными увеитами (после операции экстракции осложнённой травматической катаракты с имплантацией ИОЛ и иридопротезированием) отмечалось быстрое стихание воспалительной реакции, в среднем, на 5 дней раньше, чем в контрольной группе [212]. Наблюдалось уменьшение экссудативной реакции и отёка роговицы. Этот эффект можно объяснить иммуномодулирующим действием компонентов кордовой крови [33, 213].

Одной из главных проблем применения ФПП является проблема изучения действия донорского препарата на организм реципиента. До настоящего времени не установлены патогенетические связи между стадиями функционирования ФПП в организме реципиента с течением патологического процесса. В доступной литературе недостаточно чётко определены критерии оценки эффективности данного метода лечения.

Вышеприведенные данные определяют необходимость дальнейшего изучения применения ФПП при лечении заболеваний глаз.

Резюме

Исходя из вышеприведенных данных литературы, актуальным является совершенствование технологии пластической и реконструктивной хирургии радужной оболочки и разработка эффективных методов диагностики послеоперационной воспалительной реакции и реабилитации больных. В связи с этим мы посчитали целесообразным изучить информативность нового биофизического метода – лазерной корреляционной спектроскопии плазмы крови и слезной жидкости в диагностике тяжести послеоперационной воспалительной реакции и её динамики при реконструктивных операциях на радужке, а также на основе изучения особенностей клиники различных видов патологии радужной оболочки и послеоперационной воспалительной реакции на иридопластику и иридопротезирование разработать новые методы реконструктивной хирургии радужной оболочки и коррекции послеоперационного периода с применением современного нестероидного противовоспалительного препарата Целебрекс и фетоплацентарных препаратов Гемокорд и Криокорд.

ГЛАВА 2

МАТЕРИАЛЫ И МЕТОДЫ ИССЛЕДОВАНИЯ

2.1. Материалы и методы изучения возможностей применения фетоплацентарных препаратов при травмах глаза (экспериментальные исследования)

Экспериментальные исследования в офтальмологии, как правило, проводятся на кроликах, т.к. гистологическое строение глаза кролика и его придаточного аппарата хорошо изучено (на протяжении многих десятилетий), кроме того, размеры глаза кролика близки к размерам глаза человека, что важно, особенно при проведении хирургических исследований.

Однако, изучение особенностей жизнедеятельности фетоплацентарных препаратов в организме реципиента целесообразнее провести на половозрелых крысах линии Вистар, в связи с биологической чистотой объекта, более коротким жизненным и биологическим циклами (что даёт возможность осуществления динамических наблюдений за более короткий период), а также лёгкостью ухода за животными и меньшими экономическими затратами на исследование.

Экспериментальные исследования проведены на 79 половозрелых крысах линии Вистар, в соответствии с научно-практическими рекомендациями по содержанию лабораторных животных и работе с ними [214], а также в соответствии с положениями “Европейской конвенции по защите позвоночных животных, которые используются для экспериментальных и научных целей”. Подготовка животных, все инвазивные вмешательства, обезболивание и выведение из эксперимента осуществлялись с соблюдением соответствующих инструкций (Приказ № 755 от 12.08.77 г. “О мерах по дальнейшему совершенствованию организационных форм работы с использованием

экспериментальных животных”). Животные содержались в условиях экспериментально-биологической клиники ОГМУ.

В соответствии с целью и задачами исследования все экспериментальные животные были разделены на следующие группы:

1. Интактные животные возрастом 4 месяца (7 крыс).
2. Животные, которым вводили препарат Гемокорд (28 крыс).
3. Животные, которым вводили препарат Криокорд (14 крыс).
4. Животные, у которых моделировали травму роговицы (10 крыс).
5. Животные, у которых моделировали травму роговицы, после предварительного введения Гемокорда (10 крыс).
6. Животные, у которых моделировали травму роговицы и с лечебной целью применяли препарат Криокорд (10 крыс).

В первой группе у интактных животных (7 крыс) с помощью гистологических методов исследования изучали морфофункциональное состояние роговицы, склеры, сосудистой оболочки (радужка, цилиарное тело, собственно сосудистая оболочка), сетчатки, зрительного нерва, конъюнктивы, слёзной железы, век в физиологических условиях с целью формирования группы сравнения для дальнейших экспериментальных исследований.

Во второй группе (28 крыс) животным парабульбарно однократно вводили Гемокорд по 0,02 мл. Расчёт дозы препарата проводили согласно методическим рекомендациям расчёта эффективной дозы [215]. Расчёт основывался на соотношении между массой и поверхностью тела человека и животного, при этом учитывалось, что минимальная эффективная доза, соотношения к поверхности тела у человека и животного одинаковая. Таким образом, для определения дозы для экспериментальных крыс, дозу для человека делили на 56 (рассчитанный и приведенный в методических рекомендациях показатель).

После введения препарата животных выводили из эксперимента на 7-е, 30-е, 90-е и 180-е сутки (по 7 крыс в указанные сроки). Целью исследований в этой группе было изучение влияния Гемокорда на морфо-функциональные особенности вышеперечисленных структур глазного яблока и придаточного

аппарата и решение вопроса о возможности применения данного препарата при лечении глазных заболеваний.

В третьей группе (14 крыс) животным вводили Криокорд однократно субконъюнктивально по 0,01 мл на 3 и 9 ч у лимба. После введения препарата животных выводили из эксперимента на 7-е и 30-е сутки (по 7 животных). Целью исследований в этой группе было изучение влияния Криокорда на морфо-функциональные особенности вышеперечисленных структур глазного яблока и придаточного аппарата и решение вопроса о возможности применения данного препарата при лечении глазных заболеваний.

Пути введения препаратов стандартные в офтальмологической практике: для Гемокорда парабульбарное введение, для Криокорда – парабульбарное и субконъюнктивальное введение.

В четвёртой группе (10 крыс) животным наносили стандартную по размеру и глубине травму роговицы, после чего изучали сроки эпителизации дефекта. Целью исследований в данной группе была разработка способа нанесения экспериментальной травмы и определение сроков эпителизации дефекта без лечения.

В пятой группе (10 крыс) животным парабульбарно вводили Гемокорд по 0,02 мл, после чего они находились в стандартных условиях вивария, а через 2 месяца животным наносили травму роговицы и исследовали скорость эпителизации её дефекта. Сроки нанесения травмы были выбраны с учётом результатов предыдущих экспериментальных исследований фармакодинамики препарата Гемокорд в организме реципиента, а именно через 2-3 месяца эффект от введения препарата может быть максимальным, так как наступает полная адаптация клеток препарата и тканей реципиента. Это подтверждается отсутствием реактивных изменений тканей глаза и структур придаточного аппарата, увеличением функциональной активности клеток тканей реципиента, прилежащих к препарату, а также увеличением количества клеток в самом препарате. Целью исследования было оценить эффективность Гемокорда для восстановления структур глаза после травмы, что позволит разработать новые

способы предоперационной подготовки больных к плановым реконструктивным операциям, в том числе к иридопротезированию.

В шестой группе (10 крыс) животным после нанесения экспериментальной травмы роговицы в 1-й день субконъюнктивально вводили Криокорд по 0,01 мл на 3 и 9 часах у лимба и оценивали скорость эпителизации роговицы. Цель исследования: оценить эффективность Криокорда для лечения травм глаза и возможность применения его в послеоперационном лечении при плановых оперативных вмешательствах.

Экспериментальную травму роговицы в четвёртой, пятой и шестой группах животных моделировали следующим образом: скарификатором повреждали роговицу в центре, размер дефекта составлял 1 мм. Оценивали сроки эпителизации дефекта с помощью пробы с флюоресцеином. Завершением эпителизации считали отсутствие окрашивания роговицы флюоресцеином. Пробу с флюоресцеином проводили каждый час после нанесения травмы в течение первых пяти часов, каждые полчаса, начиная с пяти до шести часов, затем каждые 15 минут до завершения процесса эпителизации.

Для морфологических исследований после выведения животных из эксперимента путём быстрой декапитации, выделяли глазное яблоко и структуры вспомогательного аппарата глаза. Взятый для исследования биоматериал фиксировали в 10 % нейтральном формалине и заливали парафином согласно общепринятой гистологической методике. Срезы толщиной 5-7 мкм окрашивали гематоксилином-эозином и по Ван Гизону [216]. Постоянные гистологические препараты исследовали методом световой микроскопии на микроскопе “Carl Zeiss Axiostar plus”, оснащённом системой видеоанализа с дальнейшей обработкой полученных изображений с использованием программы “ВидеоТест – Мастер Морфология” (ВидеоТест, Россия).

2.2. Исследование плазмы крови и слёзной жидкости методом лазерной корреляционной спектроскопии

Субфракционный состав сыворотки крови и слёзной жидкости регистрировали, используя лазерный корреляционный спектрометр ЛКС-03 “ИНТОКС”, разработанный и собранный в лаборатории молекулярной и радиационной биофизики Санкт-Петербургского института ядерной физики РАН. Принцип метода подробно изложен в предыдущей главе, поэтому мы остановимся лишь на подходах к классификации результатов измерения.

Теоретические основы [166] объективной характеристики субфракционного состава изучаемых жидкостей легли в основу специально разработанной программы “Семиотический” классификатор, согласно которой по оси абсцисс были выделены дифференциально-значимые зоны. Количество дискретных зон и их размерность зависит от характера исследуемой биожидкости. В применении к плазме крови предложено 5 дискретных зон в зависимости от размера светорассеивающих частиц: I (0-10 нм); II (11-30 нм); III (31-70 нм); IV (71-150 нм); V (выше 150 нм). В зависимости от характера перераспределений светорассеивающей способности частиц в указанных зонах предложенная семиотическая классификация ЛКС плазмы крови предполагает идентификацию 8 различных направлений сдвигов в системе гомеостаза.

Как указывалось выше, относительно 0 группы (нормологической) можно выделить два основных направления сдвигов гомеостаза, определяющих формирование остальных групп: при преобладании в гомеостазе плазмы крови процессов гидролиза наблюдаются интоксикационно-, катаболически- или дистрофически-подобные сдвиги (в зависимости от характера гидролитических процессов), а при накоплении в спектре крупномолекулярных частиц, что чаще всего сопутствует процессам алергизации и аутоиммунной сенсibilизации, формируются макромолекулярные сдвиги (аллерго- и аутоиммунно-подобные).

В память ЭВМ заложены результаты всех возможных вариантов перераспределений светорассеивающей способности в указанных зонах в

пределах статистической достоверности (в пределах 2σ доверительного интервала). Число подобных вариантов составляет 48. На первом этапе программа устанавливает, к какому кластеру, с учётом приведенных дисперсий, относится конкретное измерение. На следующем этапе программа определяет, к какой из групп сцепления относится данный кластер.

В офтальмологии состоянию слёзной жидкости придаётся большое значение. Однако, трудности с получением СЖ в достаточном объёме, неудобство забора её ограничивало клиничко-лабораторные исследования. До настоящего времени исследование слёзной жидкости методом ЛКС носило эмпирический характер. Для анализа полученных спектров были попытки использовать “семиотический” классификатор плазмы крови [217], что было не совсем корректно, т.к. состав (особенно белков) крови и СЖ отличается и по количественным, и по качественным параметрам, а специального классификатора не было. Кроме того, для выполнения исследования необходимо было получить значительное количество СЖ, что всегда затруднительно. Поэтому одним из разделов нашего исследования стала разработка корректной, щадящей методики получения СЖ и алгоритма анализа полученных результатов на уровне семиотического классификатора.

2.2.1. Подготовка образцов плазмы крови и слёзной жидкости к биофизическому методу исследования – лазерно-корреляционной спектроскопии. Забор крови у пациентов осуществляли утром натощак путём пункции одной из локтевых вен в объёме 5 мл в коническую пробирку, содержащую 1 мл 3,8 % цитрата натрия. Через 15-20 минут образцы крови с цитратом центрифугировали при 3000 об./мин. в течение 15 минут. Плазму крови, образовавшуюся после центрифугирования, отбирали в стерильные пластиковые пробирки типа “эппендорф” объемом 1,5 мл, после чего исследовали методом ЛКС. В случае невозможности немедленного исследования, отобранную плазму крови быстро замораживали при температуре (t) -25°C и хранили до момента исследования. Срок хранения

плазмы крови при $t -25^{\circ}\text{C}$ – не более 6 месяцев. Повторное размораживание и замораживание плазмы крови не допускалось. Перед исследованием образцы размораживали в термостате при $t +37^{\circ}\text{C}$ в течение 30 минут. Размороженные образцы повторно центрифугировали в течение 15 минут при 5000 об./мин. Затем пробу в объеме 250 мкл помещали в кювету ЛКС спектрометра и проводили измерение в частотном диапазоне 8192 Гц в количестве 1000 накоплений. Регуляризацию спектра проводили с использованием нелинейной шкалы, после чего соответствие спектра той или иной дискретной семиотической группе устанавливали с помощью программы классификатора “Blood”, прилагаемой к прибору [167].

Подготовка слезной жидкости для исследования методом ЛКС проводилась по разработанному нами новому способу (“Спосіб підготовки слезової рідини для біофізичних досліджень”, патент на корисну модель № 34628). Утром, после гигиенических процедур, в положении сидя нижнее веко обследуемого глаза смещали вниз и в нижний конъюнктивальный свод помещали полоску фильтровальной бумаги на 5 минут. Пропитанную СЖ полоску фильтровальной бумаги переносили в пробирку “эппендорф”, куда добавляли 1 мл фильтрованного раствора хлорида натрия 0,9 % и выдерживали 10 минут. Полученный элюат центрифугировали при 3000 об./мин. в течение 40 минут и исследовали методом ЛКС.

В случае невозможности выполнения исследования непосредственно после сорбции слезной жидкости, полученную полоску фильтровальной бумаги, насыщенную СЖ, помещали в пробирку “эппендорф”, плотно закрывали крышкой и помещали её в морозильную камеру при температуре -20°C . В таком состоянии СЖ может храниться до 2-х месяцев. В случае необходимости пробирку вынимали из морозильной камеры, ставили в термостат при $+37^{\circ}\text{C}$ на 30 минут. После этого к ней добавляли 1 мл фильтрованного раствора хлорида натрия 0,9 %, доведенного до температуры $+37^{\circ}\text{C}$, на 10 минут, потом полученный элюат центрифугировали при 3000 об./мин. в течение 40 минут.

Супернатант исследовали методом ЛКС. Допускалось только однократное размораживание сорбированной на фильтровальную бумагу СЖ.

2.2.2. Выполнение лазерной корреляционной спектроскопии и принципы математической обработки полученных результатов. Подготовленный вышеописанным способом материал в объеме 500 мкл осторожно (во избежание образования пузырьков) заливали в кювету спектрометра. Световые лучи и пылевые частицы также могли искажать результаты измерения, поэтому кювета плотно закрывалась крышкой. Спектральный анализ проводили в автоматическом режиме, заложенном в управляющей программе спектрометра и соответствующем его техническим характеристикам. Принципиальная схема лазерно-корреляционного спектрометра представлена на рис. 2.1. Технические характеристики прибора представлены в табл. 2.1.

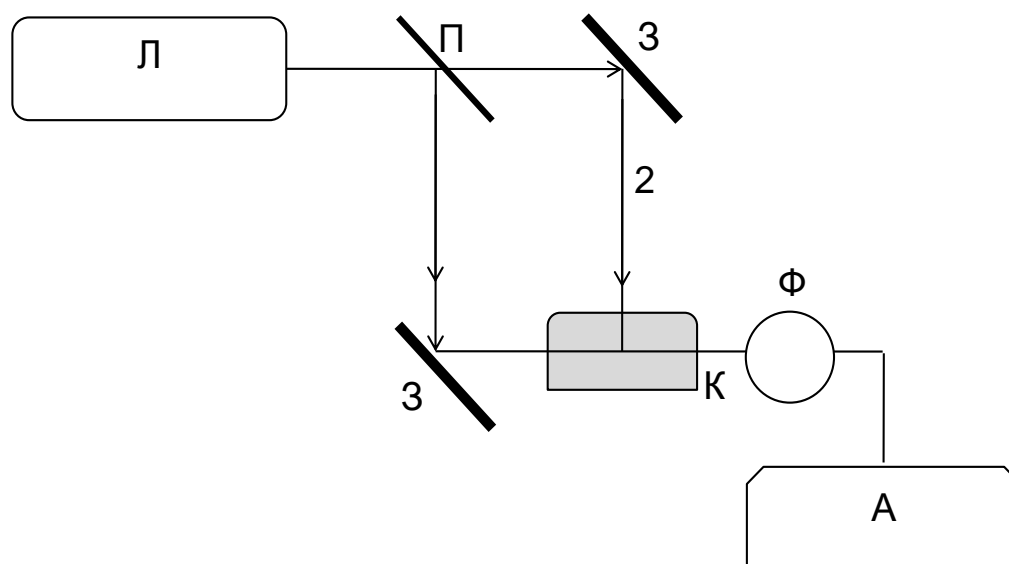


Рис 2.1. Схема гетеродинной регистрации света: Л – гелий-неоновый лазер; П – светоделительная пластинка; З – зеркало; К – кювета; Ф – фотоэлектронный умножитель; А – анализатор.

Таблица 2.1

Технические характеристики прибора ЛКС-03

Параметр	Величина
Объем одного образца	не более 0,5 мл
Количество одновременно исследуемых образцов	1 шт.
Мощность лазера выходная	2,5 мВт
Длина волны излучения лазера	0,6328 мкм
Напряжение питания ФЭУ	1,4-1,9 кВт
Рабочий фотоэлектронный ток на выходе	3-25 мкА
Коэффициент усиления сигнала ФЭУ (по переменной составляющей от 0,1 Гц до 100 кГц)	5-50
Минимальное время корреляции	10 мс
Угол светорассеяния	90°
Эффективность гетеродинирования	0,3-0,8 отн. ед.
Диапазон размеров частиц	2-10000 нм
Длительность процедуры исследования	5-7 мин

Регистрируемые корреляционные функции подвергали математической обработке методом регуляризации при помощи специальной процедуры, входящей в комплект программного обеспечения ЛК-спектрометра. Полученные таким образом результаты (спектры) исследования плазмы крови и СЖ автоматически сохранялись в памяти ЭВМ. После этого выполнялось распределение полученных результатов по семиотическим группам при помощи прикладных программ “Blood” (семиотический классификатор для анализа образцов крови) и созданного нами семиотического классификатора для обработки результатов исследования СЖ.

2.2.3. Алгоритм проведения лазерной корреляционной спектроскопии у наблюдаемых больных. Исходя из целей и задач исследования, мы изучили диагностические возможности метода ЛКС плазмы

крови у 105 больных с частичной и полной аниридией до и после операции иридофакопротезирования (на 3-й день). В качестве контроля использовали плазму крови 21 клинически здорового донора.

В другой группе 79 больных была изучена динамика субфракционного состава плазмы крови в процессе послеоперационного лечения. В зависимости от вида терапии больные были разделены на 2 подгруппы: контрольную (39 чел.), получавшую традиционное противовоспалительное лечение, и основную (40 чел.), получавшую, наряду с традиционным лечением, ФПП – Гемокорд и Криокорд. Исследования проводились на 3-й и 6-й день после операции.

2.3. Материалы и методы, применяемые при клиническом обследовании и лечении больных с травматической и врождённой патологией радужной оболочки

Реконструктивные операции на радужной оболочке проводились в Одесском центре микрохирургии глаза (ЦМХГ), входящем в состав ГКБ № 4, которая является базой кафедры офтальмологии ОГМУ. Под наблюдением находилось 526 больных (528 глаз) с различными дефектами РО, из них 507 человек с повреждением РО вследствие травмы и 19 человек (21 глаз) – с врождённой патологией РО (на 12 глазах – врождённые колобомы радужки и на 9 глазах – врождённая эктопия зрачка).

Мужчин было 387 человек (73,6 %), женщин – 139 (26,4 %).

Большая часть наблюдаемых больных (63,0 %) была в возрасте до 40 лет, из них детей до 18 лет было 21,0 %.

Сроки после травмы у наблюдаемых больных колебались от нескольких недель до 62 лет.

Клинико-функциональное состояние глаз в отдалённые сроки после операции (от 1 года до 19 лет) было прослежено у 362 больных с повреждением РО (68,6 % от прооперированных больных).

Все наблюдаемые пациенты проходили комплексное офтальмологическое обследование, которое включало сбор анамнеза, наружный осмотр глаза и его придатков, определение основных функций зрительного анализатора. Для этого применялись следующие методы.

Визометрия – определялась разрешающая способность зрительного анализатора вдаль без коррекции и с оптимальной коррекцией по таблицам Шевалёва В. Е. и на приборе ПОЗД “Лорнет”, а также исследовалась острота зрения вблизи по таблице Сивцева Д. А. При низкой остроте зрения (менее 0,1) использовали таблицы Поляка. При отсутствии форменного зрения проверяли правильность определения большим проекции света, с помощью зеркального офтальмоскопа.

Периметрия – исследовалось суммарное поле зрения по восьми меридианам с помощью проекционного периметра, а также на анализаторе поля зрения “ПериТест-300”. Центральное поле зрения исследовалось с помощью кампиметрии.

Биомикроскопия и биомикроофтальмоскопия – при помощи щелевой лампы ЩЛ-2Б и Shin Nippon SL-102 (“SHIN NIPPON”).

Офтальмоскопия в прямом и обратном виде – с помощью зеркального офтальмоскопа, прямого офтальмоскопа Keller professional и бинокулярного ручного офтальмоскопа ОР-3Б.

Офтальмометрия – проводилась на офтальмометре ОФ-3.

Исследование рефракции глаза проводилось субъективным методом – с помощью очковых линз и объективными методами – с помощью скиаскопии и на рефрактометре Хартингера фирмы Carl Zeiss Jena.

Цветовая чувствительность определялась по псевдоизохроматическим таблицам Рабкина Е. Б. и с помощью спектрального аномалоскопа АН-59.

Исследование ВГД проводилось тонометром Маклакова и пневмотонометром XPERT NCT Advanced logic Tonometer (Alpha Optic GmbH). При необходимости осуществлялись суточная и почасовая тонометрии,

эластотонометрия и тонография – методом Кальфа-Вургафта, а также электронная тонография – с помощью “Тонографа глазного ГлауТест-60”.

Гониоскопия – с помощью гониоскопа Гольдмана.

УЗ-биометрия, одномерная и двухмерная эхография переднего и заднего отдела глаза – с помощью Compu Scan AB (фирмы Storz) и Ultrascan Alcon Laboratories Inc. Расчёт преломляющей силы ИОЛ производился по формуле SRK-II на основе данных УЗ-биометрии и офтальмометрии.

Исследование электрофизиологических показателей: порога электрической чувствительности по фосфену; лабильность анализатора – по показателю критической частоты слияния мельканий – с помощью офтальмологических лечебно-диагностических электростимуляторов КНСО 3-92 “Фосфен”, ФЭС-1 и Фосфен-2.

Рентгенография орбиты – обзорная и по Комберг-Балтину.

С целью документирования проводилась фоторегистрация переднего отдела глазного яблока до операции, после операции и в отдалённые сроки – с помощью фотощелевой лампы ЩЛ-2М.

В ходе подготовки больного к оперативному вмешательству применялись клинично-лабораторные исследования: общий анализ крови и мочи, кровь на сахар, кровь на RW, посев бактериальной флоры из конъюнктивы. Больные консультировались терапевтом, отоларингологом, стоматологом, а при необходимости – другими специалистами.

Обязательным в ходе предоперационной подготовки было проведение внутрикожных проб на лидокаин и антибиотики. Подготовка больных к операции проводилась по обычной методике. Операции выполнялись в условиях гипотонии (диакарб внутрь, лазикс в/м, углублённая в/в премедикация на операционном столе).

У всех 526 больных проведено комплексное хирургическое лечение с включением иридопластики или имплантации искусственной радужной оболочки – ИРИСТЭКС, выполненной из биологически инертных нитей лавсана с модифицированным углеродным покрытием.

В качестве шовного материала использовался нейлон 10/0 (фирмы Alcon).

Все операции на радужной оболочке проводились под операционными микроскопами SOM 12 MOT “KAPS” JVC Manufacturing U.K. Ltd United Kingdom и OM-18 “TAKAGI” Japan при 10-12-кратном увеличении; при необходимости на некоторых этапах операции применялось 20-кратное увеличение.

2.4. Особенности медикаментозного лечения больных после хирургического вмешательства на радужной оболочке

В послеоперационном периоде назначался постельный режим от 2-3 часов до 1-2 дней – в зависимости от объёма оперативного вмешательства и состояния ВГД после операции.

На следующий день после операции назначались инстилляции раствора антибиотика, инъекции раствора антибиотика парабульбарно (п/б) с профилактической целью (2-3 дня), со второго дня – инъекции раствора дексаметазона п/б по 0,5 мл, а также, при необходимости, инъекции раствора фибринолизина по 600 Ед или гемазы 5000 МЕ п/б, через день.

2.5. Определение степени воспалительной реакции у больных в раннем послеоперационном периоде

Анализ течения раннего послеоперационного периода после иридопластики или имплантации искусственной иридо-хрусталиковой диафрагмы позволил выделить 4 степени тяжести воспалительной реакции.

Ареактивное течение (0 степень) характеризовалось только отёком эпителия роговицы в паралимбальной зоне, соответственно операционному разрезу.

Воспалительная реакция I (лёгкой) степени была выражена локальным отёком роговицы в области послеоперационного разреза, нежным экссудативным отложением фибрина в передней камере, на радужке или иридопротезе и ИОЛ; фибрин полностью рассасывался на 2-3 день после операции.

Воспалительная реакция II (средней) степени проявлялась такими признаками: локальным отёком роговицы в области операционного разреза, образованием преципитатов на эндотелии роговицы; выпадением небольшого количества фибрина во влаге передней камеры и в углу передней камеры, отложением его на радужке или иридопротезе; образованием лёгкой фибриновой плёнки на поверхности ИОЛ в просвете зрачка, которая рассасывалась к 5-7 дню после операции.

Воспалительная реакция III степени (выраженная) характеризовалась отёком роговицы соответственно над областью иридопластики или расположения иридопротеза; образованием преципитатов на эндотелии роговицы; интенсивным образованием фибрина: полупрозрачного, грибовидного, гелеподобного или в виде нитей, тяжей в передней камере. В некоторых случаях отмечалось помутнение стекловидного тела. Интенсивное фибринообразование на радужке, иридопротезе и ИОЛ способствовало формированию соединительнотканной плёнки, которая покрывала переднюю и заднюю поверхность ИОЛ с распространением её на сетчатую структуру лавсановой пластины, образованию ретрокорнеальных плёнок и обтурации ими угла передней камеры.

2.6. Статистические методы исследования

Статистическая обработка данных проводилась при помощи пакета программ “STATISTICA v. 5.5” в среде Windows (фирма производитель StatSoft Inc., USA) с использованием описательной статистики, дисперсионного

анализа, параметрического критерия Стьюдента, непараметрического критерия Вилкоксона-Манн-Уитни. Взаимосвязи между группами и внутри групп выявлялись с помощью изучения множественной нелинейной регрессии, непараметрического корреляционного анализа. Различия между группами определялись с помощью χ^2 . Эффективность проводимой терапии оценивалась по t-тесту для зависимых групп. Критический уровень достоверности нулевой статистической гипотезы (p) принимался равным 0,05 [218–221].

Резюме

Проведены комплексные клинические исследования больных с травматической и врождённой патологией радужной оболочки с целью совершенствования ранней диагностики нарушений гомеостаза у больных после травмы глаза и повышения эффективности их лечения путём разработки новых технологий реконструктивной хирургии и применения в послеоперационном лечении НПВС Целебрекс, ФПП Гемокорд и Кριοкорд.

Экспериментальные исследования по изучению возможности применения ФПП в коррекции сроков регенерации тканей глаза после травмы проведены на 79 половозрелых крысах линии Вистар.

Изучение методом лазерной корреляционной спектроскопии плазмы крови проведены у 21 здорового донора и 105 больных с травматической частичной или полной аниридией, а слёзной жидкости – у 11 соматически здоровых доноров и у 15 больных с травматической патологией радужной оболочки.

Клинические исследования проведены на 526 больных с травматической и врождённой патологией радужной оболочки.

В целях повышения эффективности лечения больным в комплексное лечение было включено НПВС Целебрекс, а части больным с выраженной послеоперационной воспалительной реакцией – ФПП Гемокорд и Кριοкорд или Кριοкорд в соединении с курсом магнитотерапии. Дано подробное описание фармакологической направленности действия препаратов, обоснованности их выбора, дозировки и методов введения.

ГЛАВА 3

ВОЗМОЖНОСТИ ПРИМЕНЕНИЯ ФЕТОПЛАЦЕНТАРНЫХ ПРЕПАРАТОВ ГЕМОКОРД И КРИОКОРД ПРИ ЛЕЧЕНИИ ТРАВМ ГЛАЗА (ЭКСПЕРИМЕНТАЛЬНЫЕ ИССЛЕДОВАНИЯ)

Одним из перспективных направлений медицины последних десятилетий является развитие фетоплацентарной терапии. Научные исследования в этой области позволяют рассматривать применение ФПП как альтернативу при неэффективности традиционных способов консервативной медикаментозной терапии [29].

Одной из главных проблем применения ФПП является проблема изучения действия донорского препарата на организм реципиента.

В целях изучения возможности применения препаратов Гемокорд и Криокорд для коррекции посттравматической и послеоперационной воспалительной реакции у больных с повреждением радужной оболочки, нами проведены три серии экспериментальных исследований.

3.1. Гистологические особенности строения глазного яблока и придаточного аппарата глаза у крыс линии Вистар

В I серии эксперимента для создания группы сравнения были проведены исследования гистологической структуры оболочек глазного яблока и компонентов придаточного аппарата глаза у интактных половозрелых крыс линии Вистар.

В результате гистологических исследований установлено, что у исследуемых животных роговица имеет типичное строение. Передний эпителий содержит в среднем 5-6 слоёв, в базальном определяются митозы. Боуменова

мембрана не выделяется. Собственное вещество довольно тонкое (эпителий : собственное вещество = 1 : 2), обычного вида – состоит из пластинок коллагеновых волокон, клеток очень мало. Десцеметова оболочка четко определяется: светлая, гомогенная, блестящая. Задний эпителий представлен одним слоем плоских клеток. В области лимба видны щелевидные пространства венозного синуса. Эта зона более богата клетками, среди которых определяются фибробласты, гистиоциты, лимфоциты.

Склера представлена коллагеновыми волокнами и небольшим количеством клеток с резко уплощенными и вытянутыми ядрами. В некоторых участках определяются сосуды и нервные стволы, окружённые тонкими прослойками рыхлой волокнистой соединительной ткани.

Радужка очень тонкая, беспигментная, представлена рыхлой волокнистой соединительной тканью, богатой клетками и сосудами (рис. 3.1).

Клетки преимущественно фибробластического ряда со светлыми ядрами, хорошо развитыми ядрышками. Хроматин нежно диспергирован. В сосудистом слое зияют просветы сосудов. Ядра эндотелиоцитов уплощены, но также светлые. Передний эпителий образован 1 слоем плоских клеток, задний – кубический, состоит из 2-х слоёв: базального, более плотного, и поверхностного, образованного относительно крупными и светлыми клетками. Мышцы радужки представлены тонкими пучками гладких миоцитов соответствующих направлений.

Цилиарное тело: цилиарное кольцо плоское, содержит тонкий пучок гладкомышечных клеток, расположенных главным образом параллельно склере. Отростки представлены преимущественно нейральным эпителием – светлые клетки со светлыми ядрами. Соединительнотканная основа очень тонкая, зияют пустые сосуды. В некоторых участках определяются тонкие коллагеновые волокна Циннова пояса (рис. 3.2).

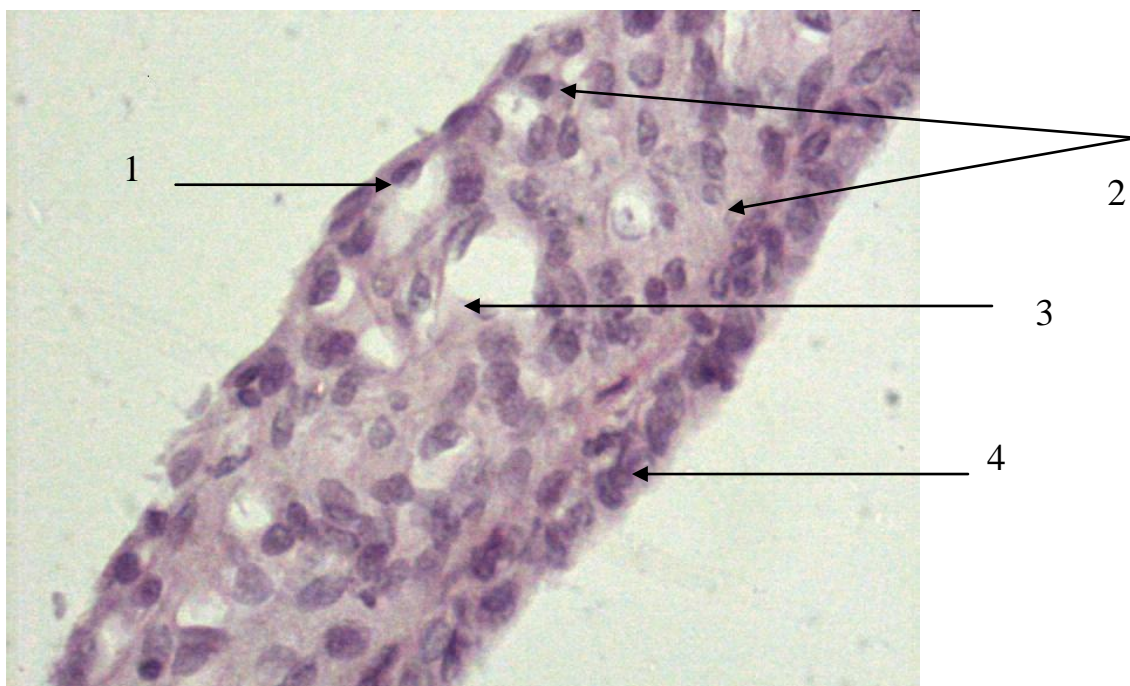


Рис. 3.1. Радужка intactного животного. Окраска гематоксилин-эозин. $\times 400$ (1 - передний эпителий, 2 - наружный и внутренний пограничные слои, 3 - сосудистый слой, 4 - задний пигментный эпителий).

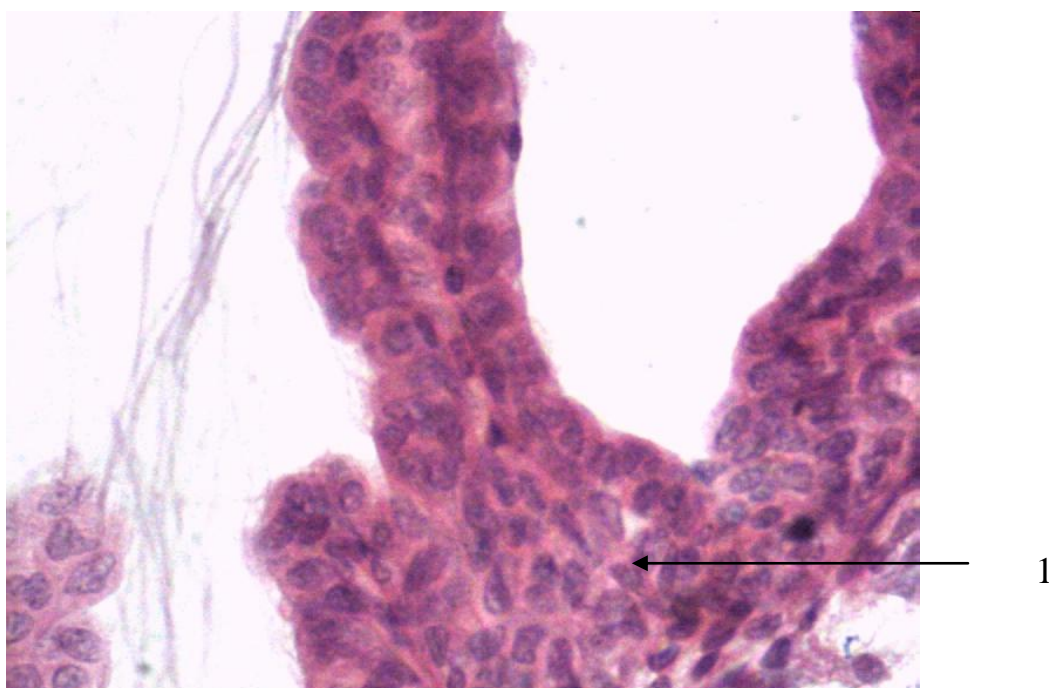


Рис. 3.2. Цилиарное тело (1) intactного животного. Окраска гематоксилин-эозин. $\times 400$.

Собственно сосудистая оболочка очень тонкая, местами почти не визуализируется, образована рыхлой волокнистой соединительной тканью, богатой клеточными элементами. Сосуды определяются с трудом, просветы их не выражены. Местами хорошо контурируется стекловидная пластинка (мембрана Бруха) в виде тонкой неокрашенной блестящей полоски.

Сетчатая оболочка типичного строения (рис. 3.3). Фотосенсорный слой без особенностей. Наружный ядерный слой довольно широкий, содержит плотно расположенные мелкие ядра с грубыми глыбками гетерохроматина. Наружный сетчатый – очень тонкий. Внутренний ядерный слой состоит из очень светлых плотно расположенных клеток, содержащих светлые крупные ядра с нежно диспергированным хроматином и хорошо видимыми ядрышками. На периферии сетчатки, в непосредственной близости от цилиарного тела нейроны располагаются в 2-3 слоя. По направлению к центру внутренний ядерный слой утолщается и составляет 3-4 слоя.

Внутренний сетчатый слой толще наружного в несколько раз, гистологически имеет такое же строение (рис. 3.4). Ганглионарный слой на периферии представлен редко расположенными одиночными клетками с крупными ядрами. В центральной зоне клетки располагаются уже сплошным слоем, местами двумя. Слой нервных волокон имеет типичное строение, более толстый также в центре.

Зрительный нерв (рис. 3.5) виден на продольном разрезе, относительно толстый, пучки нервных волокон разделены колонками нейроглиальных клеток. Ядра астроцитов светлые, с хорошо контурируемыми кариолеммой и ядрышками. Олигодендроциты – более мелкие и темные.

Веко имеет типичное строение, без каких-либо особенностей. Содержит скелетные поперечноисчерченные мышцы, корни волос, в кожной части типичные кожные железы. Мейбомиевая железа хорошо развита, обычного строения. Пальпебральная конъюнктура покрыта многослойным плоским неороговевающим эпителием, соединительнотканная пластинка содержит немного типичных клеток, преимущественно фибробластов.

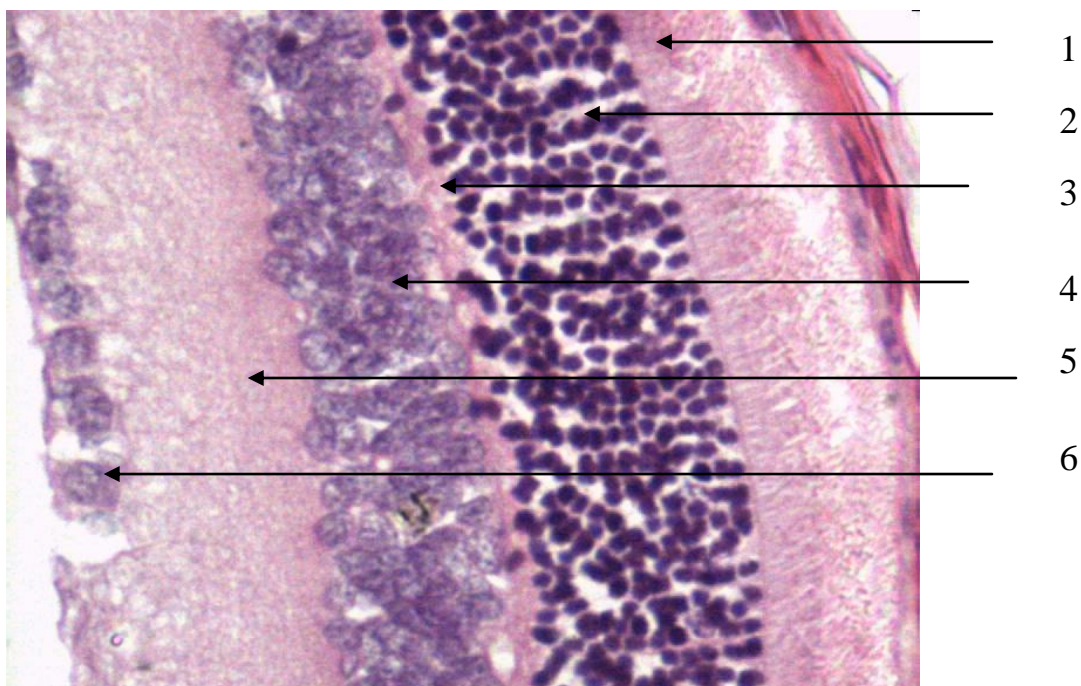


Рис. 3.3. Сетчатка intactного животного (центральная часть). Окраска гематоксилин-эозин. $\times 400$ (1 - фотосенсорный слой, 2 - наружный ядерный слой, 3 - наружный сетчатый слой, 4 - внутренний ядерный слой, 5 - внутренний сетчатый слой, 6 - ганглионарный слой).

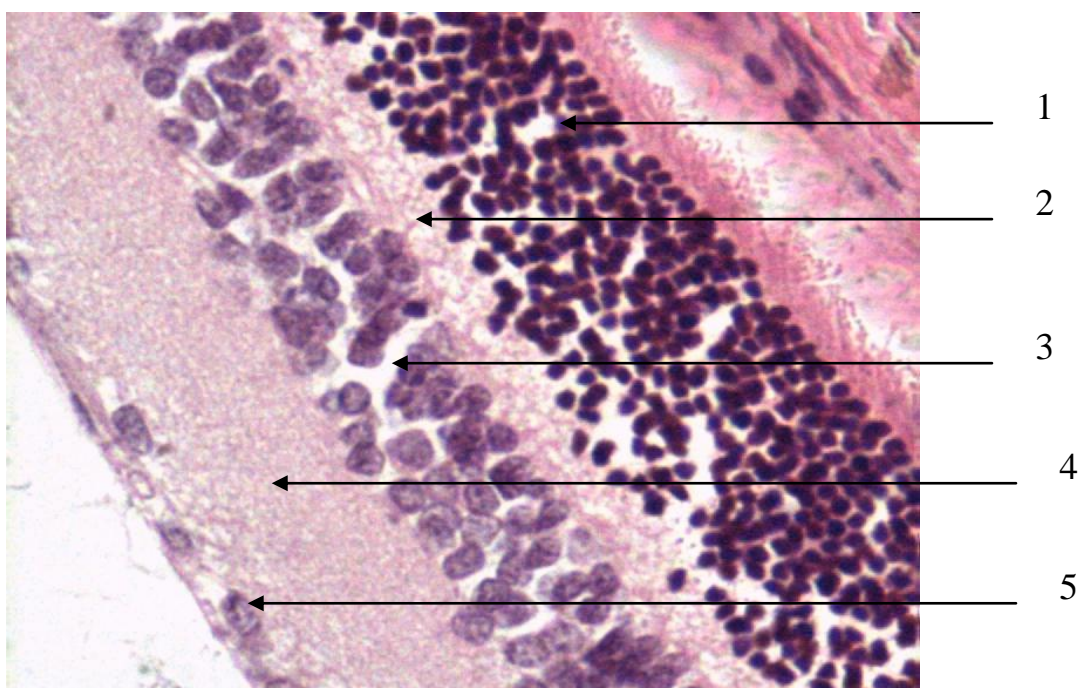


Рис. 3.4. Сетчатка intactного животного (периферическая часть). Окраска гематоксилин-эозин. $\times 400$ (1 - наружный ядерный слой, 2 - наружный сетчатый слой, 3 - внутренний ядерный слой, 4 - внутренний сетчатый слой, 5 - ганглионарный слой).

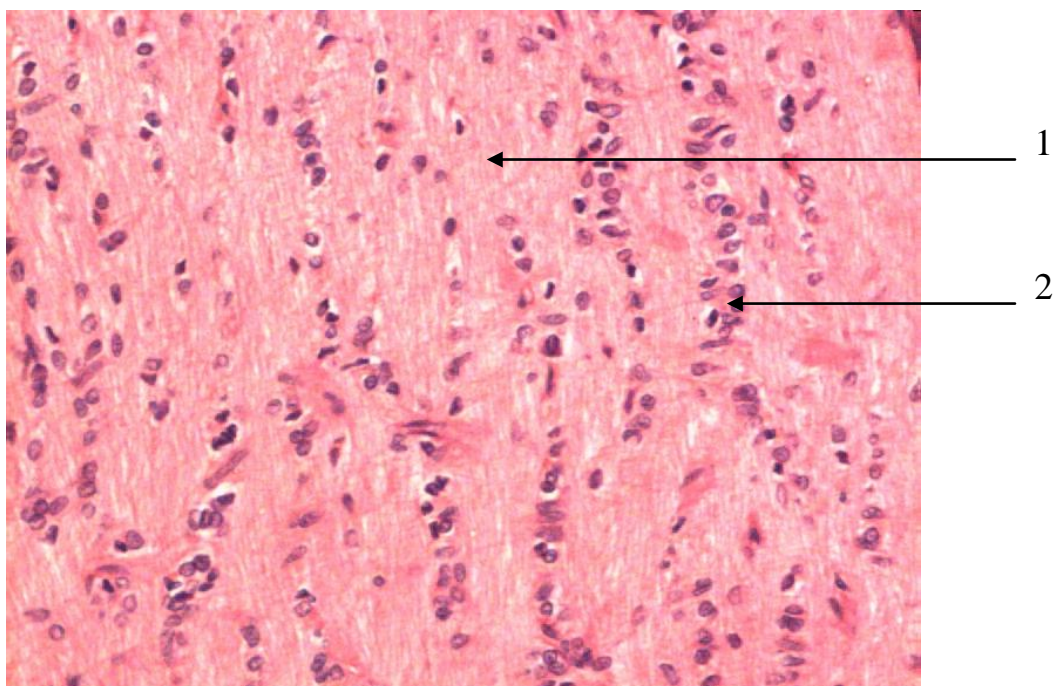


Рис. 3.5. Зрительный нерв интактного животного. Окраска гематоксилин-эозин. $\times 200$ (1 - нервные волокна, 2 - нейроглиальные клетки).

Эпителиоциты бульбарной конъюнктивы гетероморфны: встречаются группы крупных овальных светлых клеток с гомогенной цитоплазмой и светлыми ядрами, располагающихся в промежуточном слое. Между ними плотные с тёмными, вытянутыми перпендикулярно поверхности, ядрами, располагаются как-бы пучками. Поверхностный слой образован преимущественно тёмными плотными клетками. Определяются эндэпителиальные железы, как одноклеточные (бокаловидные), так и многоклеточные. Соединительнотканная пластинка содержит умеренное количество свойственных ей клеток: фибробластов, гистиоцитов, единичных лимфоцитов. Микрососудистое русло развито умеренно.

Парабульбарная клетчатка представлена рыхлой волокнистой соединительной тканью с хорошо развитыми сосудами. Вены дилатированы, полнокровны.

Мышечная ткань – скелетная, типичного строения, с хорошо выраженной поперечной исчерченностью, содержит отдельные нервные стволы.

Слёзная железа (рис. 3.6) хорошо развита, занимает относительно большой объём парабульбарного пространства.

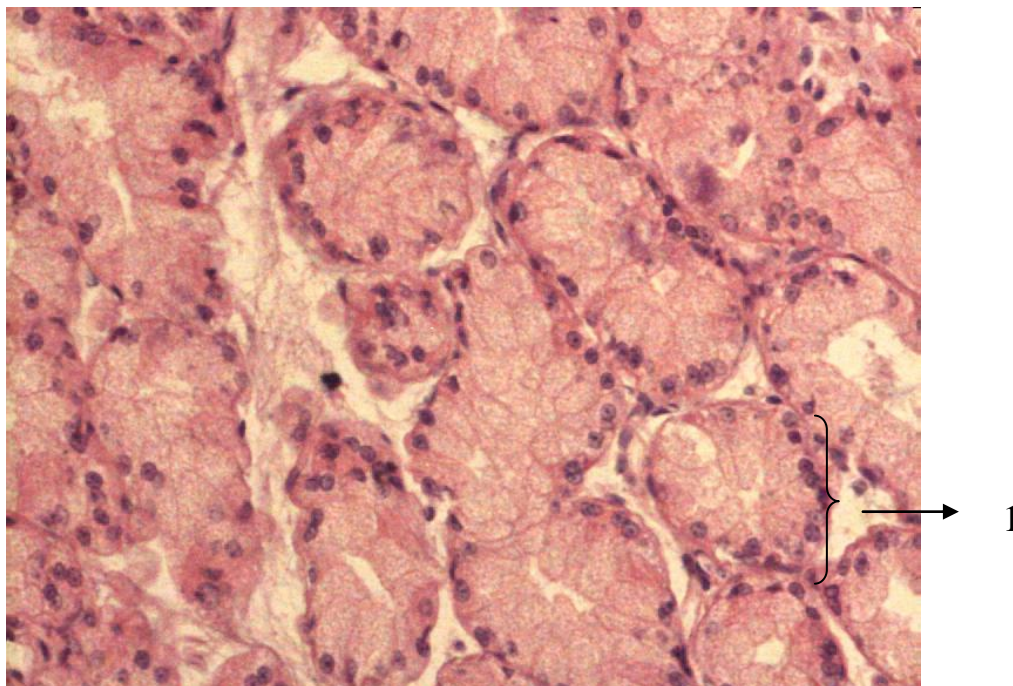


Рис. 3.6. Слёзная железа интактного животного. Окраска гематоксилин-эозин. $\times 200$. (1 - секреторный отдел)

Ацинусы образованы крупными светлыми конической формы клетками (10-14 клеток на поперечном срезе) с пенистой ячеистой цитоплазмой. Ядра в базальном полюсе, на границе с базальной мембраной, сферические либо овальные, светлые с нежным хроматином и хорошо выраженными ядрышками. Кнаружи определяются тёмные вытянутые ядра миоэпителиоцитов. Разные ацинусы имеют признаки либо нормо-, либо гиперфункции. В первом случае форма клеток близка к кубической, просветы ацинусов хорошо определяются. Во втором – просветы практически не контурируются, клетки очень высокие со стёртыми контурами в апикальной части. Межацинарный интерстиций умеренно выражен в виде тонких рыхлых прослоек, содержит сосуды. Выводной проток железы выстлан многослойным эпителием, открывается в конъюнктивальный свод.

Таким образом, в результате проведенных исследований определены гистоморфологические особенности структуры оболочек глазного яблока и

придаточного аппарата глаза у интактных половозрелых крыс. Полученные данные могут быть использованы для формирования контрольных групп для исследования изменений структур глаза и придаточного аппарата при моделировании патологических процессов.

3.2. Влияние препаратов Гемокорд и Кριοкорд на структуру оболочек глазного яблока и придаточного аппарата глаза интактных животных

Во II серии эксперимента нами было изучено влияние препаратов Гемокорд и Кριοкорд на гистологическую структуру оболочек глазного яблока и придаточного аппарата глаза интактных животных.

В результате проведенных исследований было установлено, что через семь дней после инъекции Гемокорда большинство структур глаза сохраняют строение, близкое к интактному, без каких-либо признаков деструкции. Вместе с тем, выявлен ряд характерных изменений, наиболее демонстративных в месте введения препарата, а также, в рыхлой волокнистой соединительной ткани некоторых образований глазного яблока и придаточного аппарата.

Учитывая обширное пространство, занимаемое слезной железой, инъекция была произведена между железой и стенкой орбиты. На периферии слезной железы, в месте, противоположном глазному яблоку, обнаружены небольшие очаги изменения функциональной активности железистой ткани, четко отграниченные от окружающей паренхимы (рис. 3.7).

В этих зонах ацинусы не определяются, клетки железы утрачивают полярность, ядра занимают центральное положение, цитоплазма сохраняет некоторую ячеистость. Некоторые ядра по форме и насыщенности хроматином близки к интактным, некоторые – деформированы. В некоторых зонах клетки подвергаются более выраженным гидропическим изменениям, их цитоплазма становится грубоячеистой, в ядрах увеличивается количество гетерохроматина (рис. 3.8).

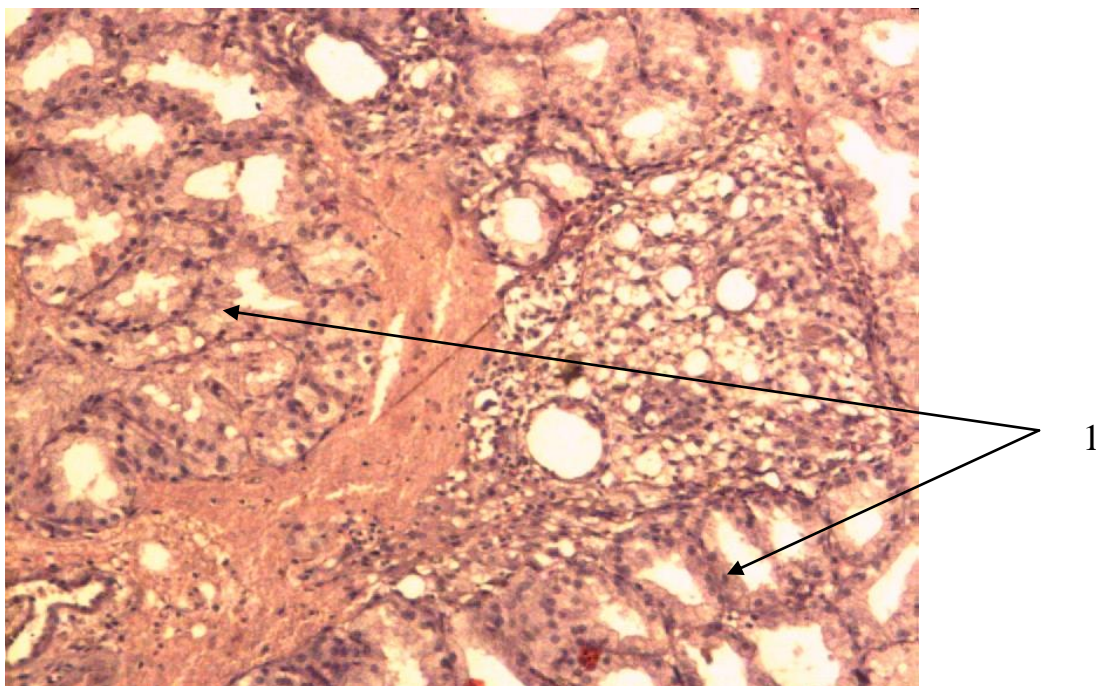


Рис. 3.7. Слёзная железа, парабульбарная клетчатка, седьмые сутки после введения Гемокорда. Окраска гематоксилин-эозин. ×100 (1 - секреторные отделы).

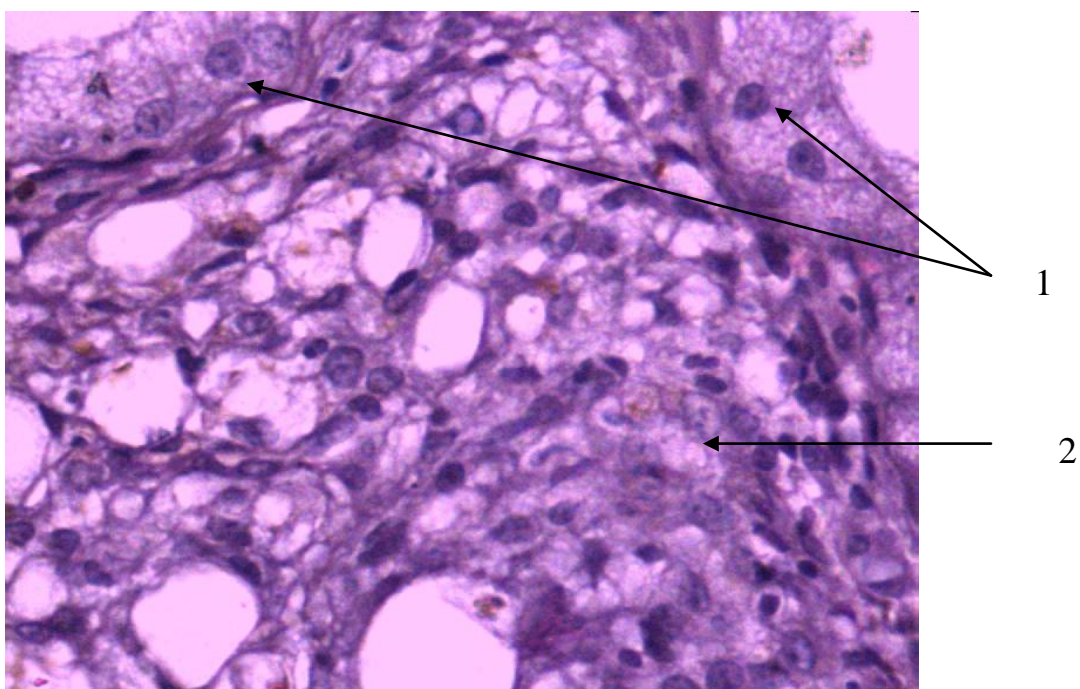


Рис. 3.8. Слёзная железа, парабульбарная клетчатка, седьмые сутки после введения Гемокорда. Окраска гематоксилин-эозин. ×400 (1 - секреторные клетки (изменения формы клеток и положения ядра в клетке), 2 - парабульбарная клетчатка).

Участки паренхимы слёзной железы с пониженной функциональной активностью прилежат к парабульбарной клетчатке с гемоцитарной инфильтрацией. В инфильтрате преобладают бластные формы, особенно миелоцитарного роста, в частности, много промиелоцитов и миелоцитов.

Вместе с тем, наблюдается много зрелых гранулоцитов. Некоторые из клеток напоминают дегранулировавшие базофилы. Представленная гистологическая картина свидетельствует о том, что в препарате находятся фетоплацентарные клетки.

Сосуды в прослойках соединительной ткани более насыщены лейкоцитами, чем в норме. Местами в строме наблюдается умеренная мононуклеарная инфильтрация, топографически не связанная с сосудами.

Изменения в других отделах глаза сводились также к более выраженной гемоцитарной инфильтрации прослоек рыхлой волокнистой соединительной ткани. В частности, в бульбарной конъюнктиве и, особенно, в конъюнктиве сводов (рис. 3.9).

Помимо типичных фибробластов и гистиоцитов, здесь наблюдалось много лимфоцитов и гранулоцитов, включая палочкоядерные и юные формы (метамиелоциты). Наблюдались и бластные клетки, весьма похожие на обнаруженные в клетчатке возле слёзной железы, но здесь они были единичными (рис. 3.10).

Изменений в сетчатой оболочке не выявлено.

Следует отметить, что ни в оболочках глазного яблока, ни в структурах придаточного аппарата парного глаза не выявлено отклонений гистологической картины от показателей интактных животных.

Через месяц после введения ФПП в парабульбарных тканях никаких деструктивных изменений не выявлено. Большинство структур глаза и придаточного аппарата не отличаются от интактных. Изменения в слёзной железе выражены в меньшей степени. Слёзная железа на большем протяжении имеет интактный, функционально активный вид.

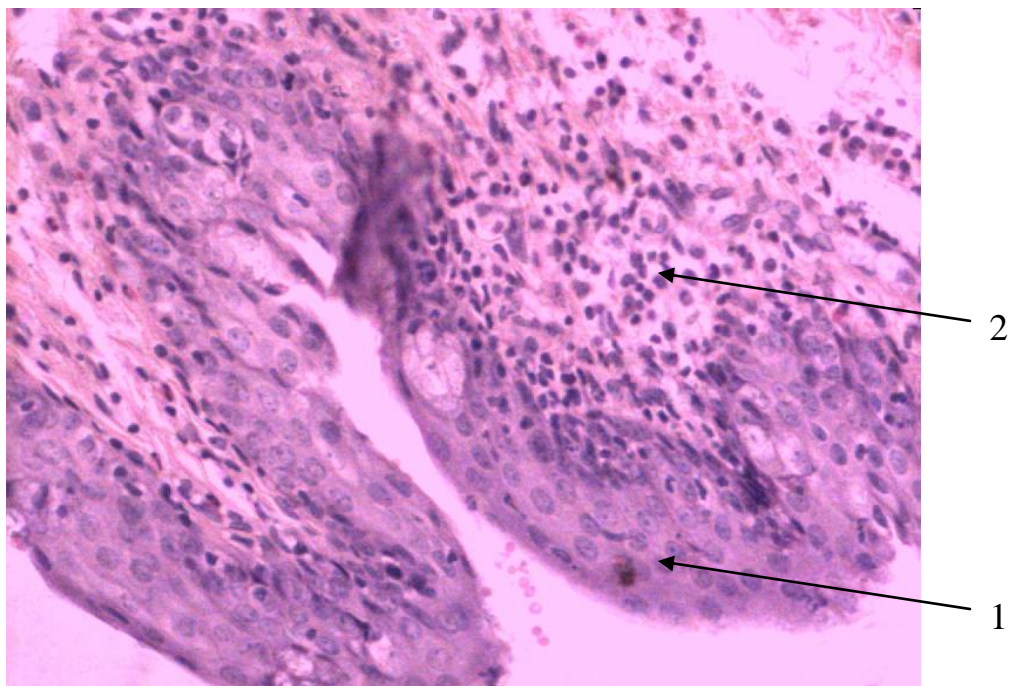


Рис. 3.9. Бульбарная конъюнктива, седьмые сутки после введения Гемокорда. Окраска гематоксилин-эозин. $\times 400$. (1 – эпителий, 2 - рыхлая волокнистая соединительная ткань с гемоцитарной инфильтрацией)

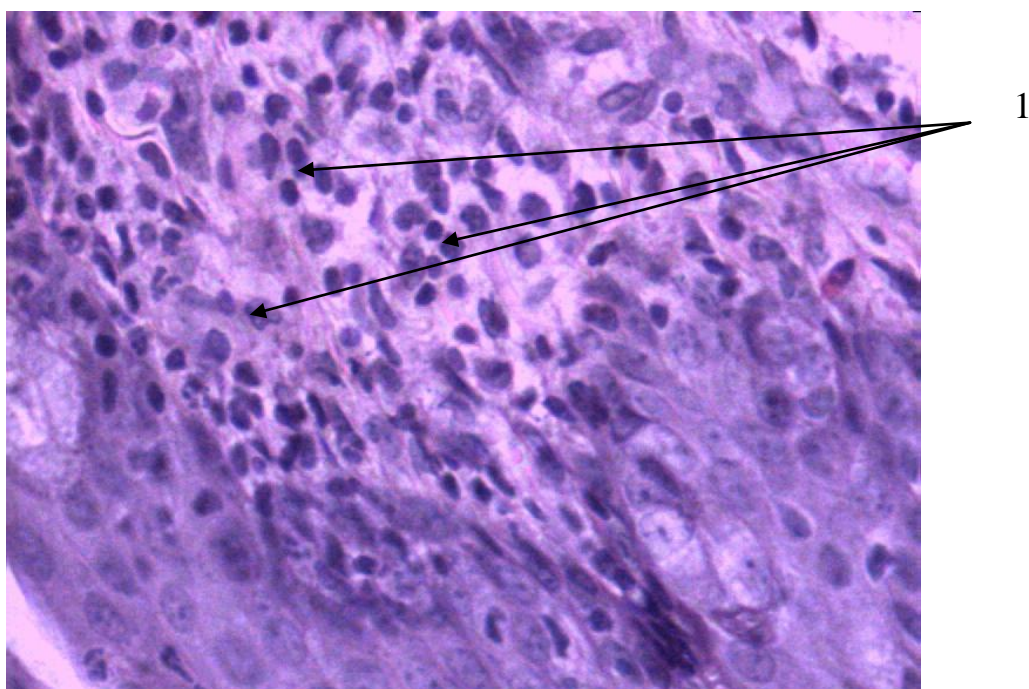


Рис. 3.10. Клетки ФПП в рыхлой волокнистой соединительной ткани (1), седьмые сутки после введения Гемокорда. Окраска гематоксилин-эозин. $\times 400$.

Кровоснабжение хорошо развито, сосуды умеренно полнокровны. Вместе с тем, выявлено несколько (2-3) ограниченных, довольно крупных инфильтратов, которые по нашему мнению являются клетками ФПП (рис. 3.11).

Интенсивная полиморфноядерная инфильтрация с преобладанием зрелых нейтрофилов обнаружена в бульбарной конъюнктиве того же глаза, где определялась инфильтрация в ткани, прилежащей к слёзной железе. Причем, она захватывала не только собственную пластинку, но и все слои эпителия, вплоть до поверхностных (рис. 3.12).

Следует отметить, что практически все прослойки рыхлой соединительной ткани различных отделов глаза (лимб, склера, парабульбарная клетчатка и пр.) не отличались от интактных.

Радужка имела четко выраженную архитектуру, все слои хорошо визуализировались (рис. 3.13).

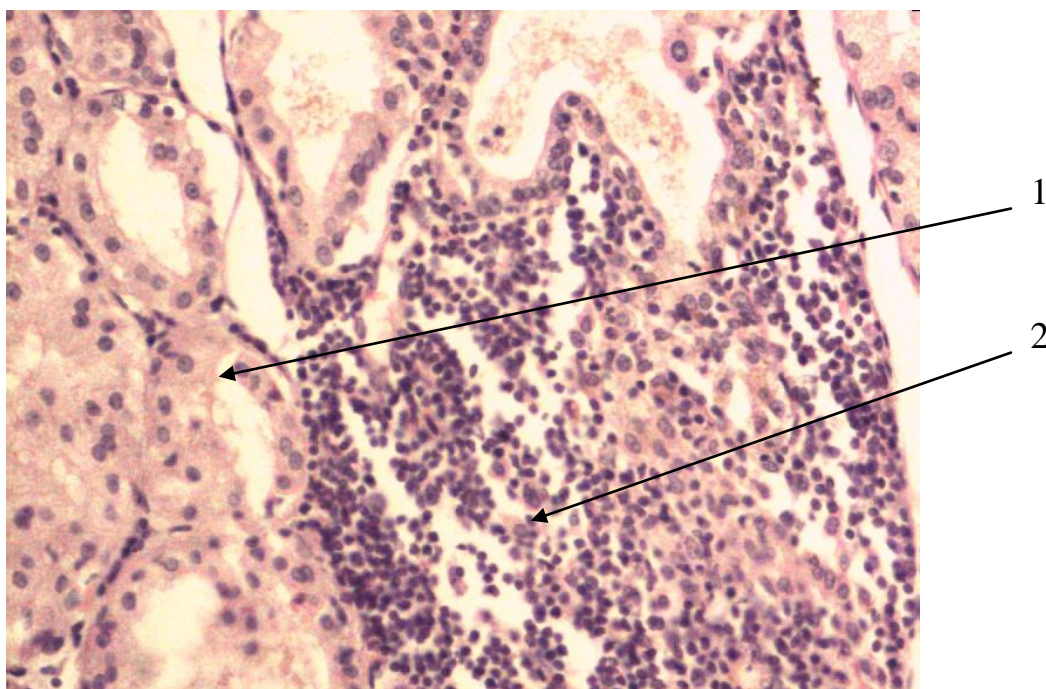


Рис. 3.11. Слёзная железа (1), парабульбарная клетчатка, клетки трансплантата (2), тридцатые сутки после введения Гемокорда. Окраска гематоксилин-эозин. $\times 200$.

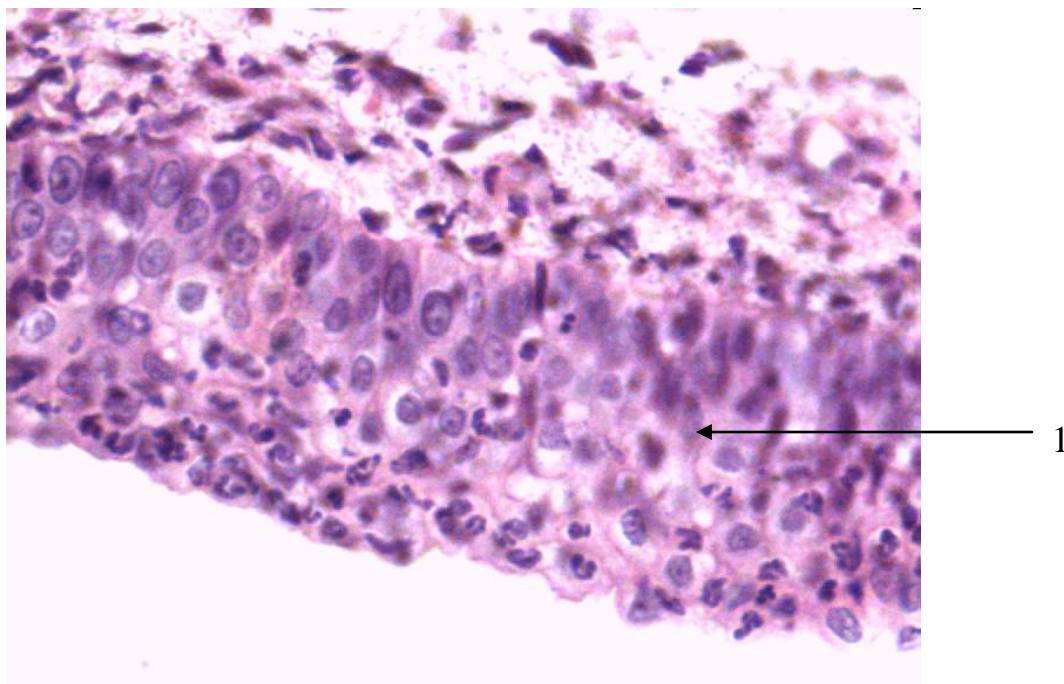


Рис. 3.12. Конъюнктивa (1) над местом введения Гемокорда, тридцатые сутки после инъекции. Окраска гематоксилин-эозин. $\times 200$.

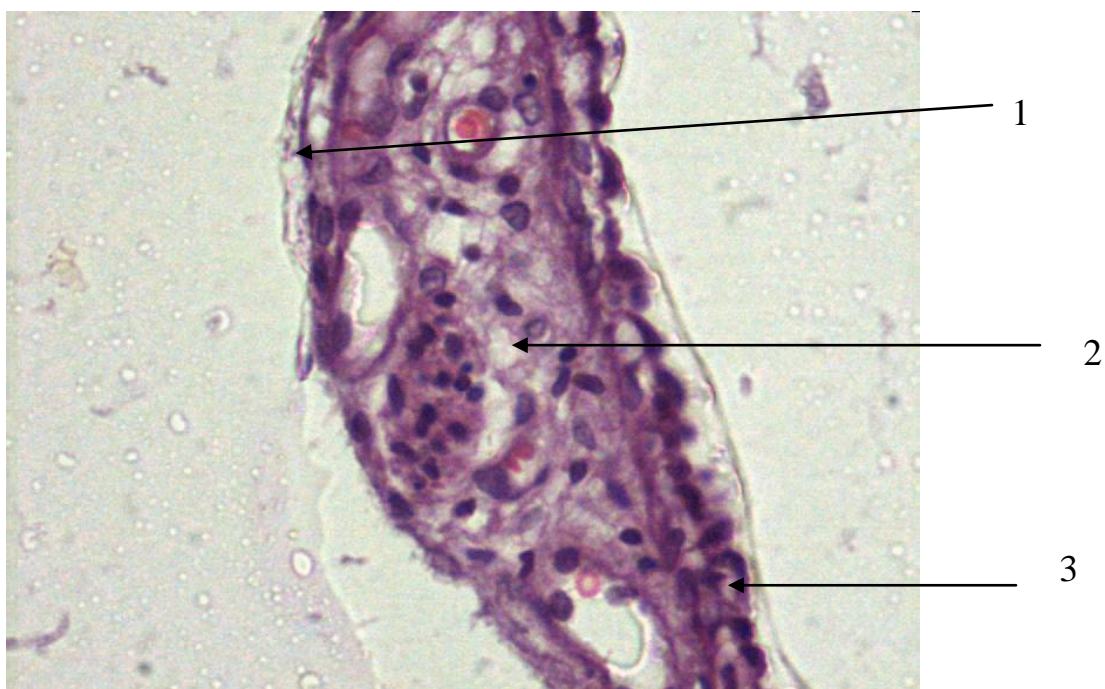

Рис. 3.13. Радужка, тридцатые сутки после инъекции Гемокорда. Окраска гематоксилин-эозин. $\times 200$ (1 - передний эпителий, 2 - сосудистый слой, 3 - задний пигментный эпителий).

Рыхлая соединительная ткань сосудистого слоя с хорошо выраженными, умеренно полнокровными сосудами. Цилиарное тело без изменений, Соединительнотканная основа отличалась хорошо развитым микроциркуляторным руслом, обычным набором клеток; эпителий без изменений. В собственно сосудистой оболочке особых изменений не обнаружено (рис. 3.14).

В сетчатке и роговице (рис. 3.15) изменений на тридцатые сутки после введения Гемокорда обнаружено не было.

Строение оболочек глазного яблока и вспомогательного аппарата парного глаза не отличалось от такового у интактных животных.

Через три месяца после введения Гемокорда отсутствовали изменения со стороны оболочек глазного яблока и структур придаточного аппарата в месте инъекции. В парабульбарной клетчатке определяется инфильтрат, по нашему мнению являющийся препаратом.

Наконец, через шесть месяцев, мы не обнаружили, каких бы то ни было изменений в структурах глазного яблока и придаточного аппарата, отсутствовали и инфильтраты.

Наблюдение за животными после субконъюнктивального введения Криокорда в течение 30 дней не выявило изменений со стороны структур глазного яблока и придаточного аппарата глаза. Полученные данные свидетельствуют о хорошей переносимости препарата, отсутствии его негативного влияния на структуры глаза в физиологических условиях.

Таким образом, выявленные изменения после введения Гемокорда отображают основные этапы его фармакодинамики в организме реципиента. Изменения на седьмые сутки отображают реакцию тканей реципиента на ФПП. Следует отметить локальность данной реакции, о чем свидетельствуют реактивные изменения в прилежащих к препарату структурах, отсутствие реакции со стороны структур парного глаза.

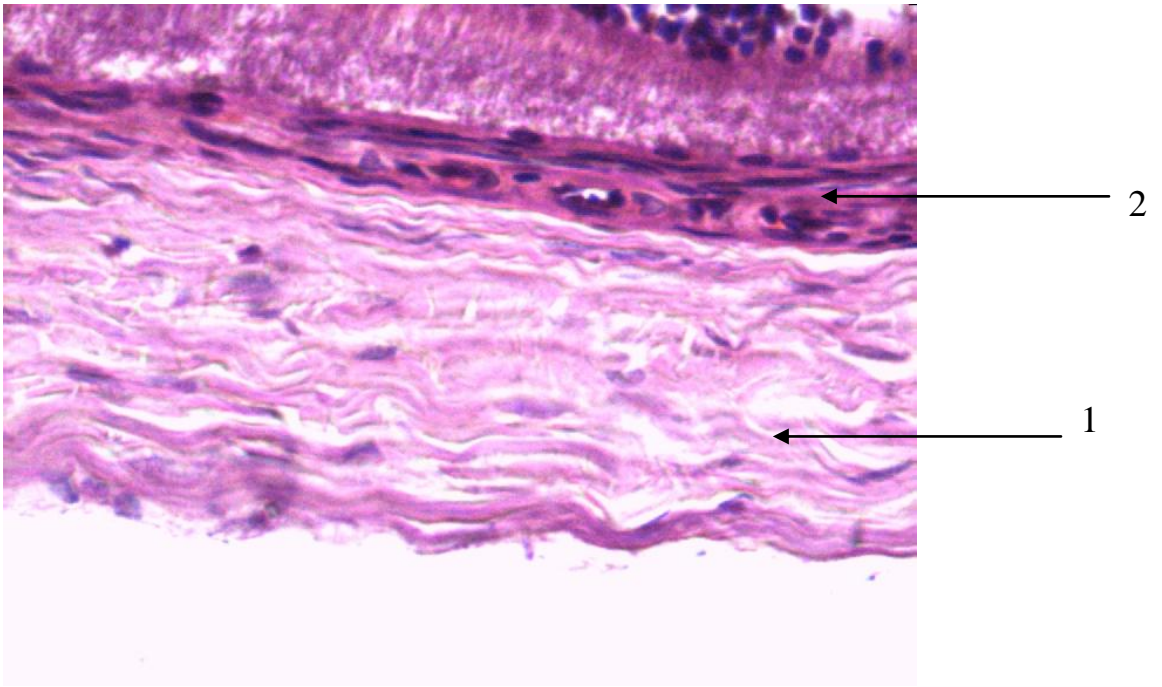


Рис. 3.14. Склера (1), сосудистая оболочка (2), тридцатые сутки после инъекции Гемокорда. Окраска гематоксилин-эозин. $\times 400$.

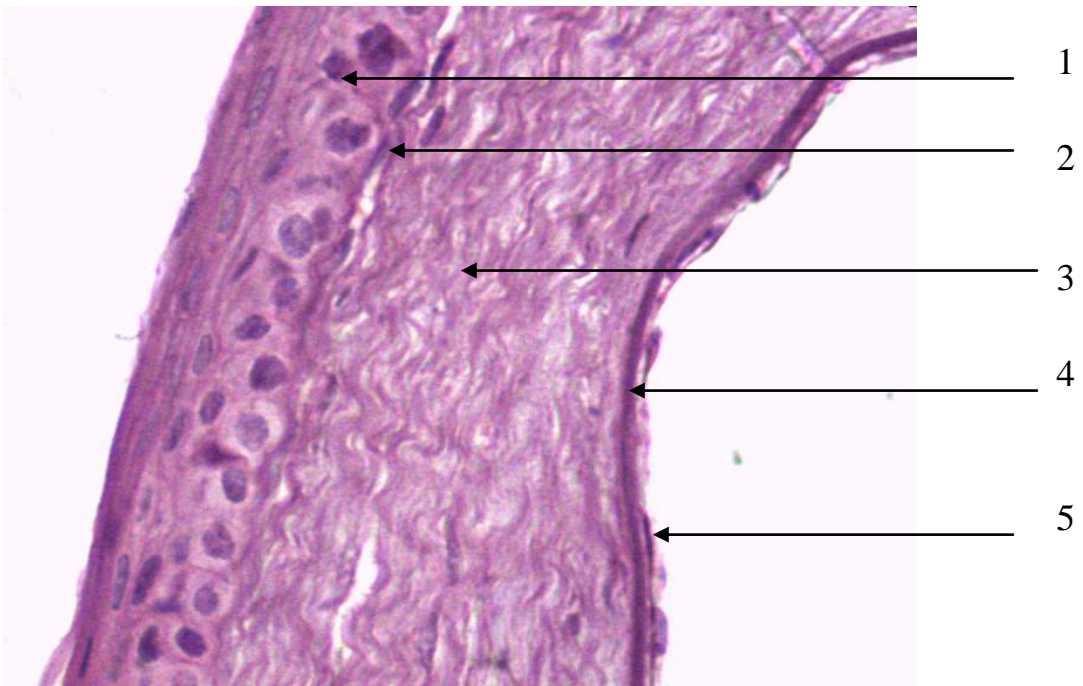


Рис. 3.15. Роговица, тридцатые сутки после инъекции Гемокорда. Окраска гематоксилин-эозин. $\times 400$ (1 - передний эпителий, 2 - передняя пограничная пластинка, 3 - собственное вещество, 4 - задняя пограничная пластинка, 5 - задний эпителий).

Через месяц после инъекции наблюдается взаимная адаптация клеток ФПП и тканей реципиента. Свидетельством тому являлось увеличение функциональной активности клеток слёзной железы, прилежащей к ФПП, увеличение количества клеток в ФПП. Наконец через два-три месяца наступала полная адаптация, что подтверждалось отсутствием реактивных изменений тканей глаза и структур придаточного аппарата, а также максимальная функциональная активность клеток препарата и окружающих его тканей. По нашему мнению, в этом периоде эффект от введения ФПП может быть максимальным. Наконец через шесть месяцев в парабульбарной клетчатке отсутствовали следы ФПП.

После субконъюнктивального введения Криокорда никаких изменений со стороны структур глазного яблока и придаточного аппарата глаза не выявлено. Полученные данные свидетельствуют о хорошей переносимости препарата, отсутствии его негативного влияния на структуры глаза в физиологических условиях.

3.3. Эффективность применения препаратов Гемокорд и Криокорд при экспериментальной травме роговицы

На третьем этапе экспериментальных исследований изучена эффективность применения препаратов Гемокорд и Криокорд на модели травмы роговицы. Исследования проводили на трёх группах животных. В первой группе (контрольной) после нанесения травмы роговицы никакого лечения не проводили, а наблюдали за сроками эпителизации дефекта роговицы по методике, описанной в подразделе 2.1.

Во второй группе животным сначала вводили Гемокорд, а через 2 месяца после введения препарата наносили травму роговицы и наблюдали за сроками эпителизации. Сроки нанесения травмы были выбраны с учётом особенностей фармакодинамики ФПП в организме реципиента (см. подраздел 3.2), именно

через 2-3 месяца эффект от введения ФПП может быть максимальным, так как наступает полная адаптация клеток препарата и тканей реципиента. Это подтверждается отсутствием реактивных изменений тканей глаза и структур придаточного аппарата, увеличением функциональной активности клеток тканей реципиента, прилежащих к месту введения препарата, а также увеличением количества клеток в препарате.

В третьей группе на 1-й день после нанесения травмы роговицы субконъюнктивально вводили Криокорд по 0,01 мл на 3 и 9 ч у лимба.

Во всех трёх группах оценивали сроки эпителизации дефекта роговицы. Завершением эпителизации считали отсутствие окрашивания роговицы флюоресцеином. Пробу с флюоресцеином проводили каждый час после нанесения травмы, в течение первых пяти часов, и каждые полчаса, начиная с шестого часа после нанесения травмы.

В результате проведенных исследований определены сроки эпителизации после нанесения экспериментальной травмы роговицы. Установлено, что скорость эпителизации дефекта роговицы на фоне введения Криокорда увеличивается на 13,4 %, по сравнению с нелечёнными животными. При нанесении травмы роговицы у животных после инъекции Гемокорда, скорость эпителизации дефекта увеличивается на 26,5%, по сравнению с нелечёнными животными, и на 15,1 %, по сравнению с животными, получавшими Криокорд (табл. 3.1).

Проведенными исследованиями установлена эффективность препаратов Гемокорд и Криокорд для лечения травматических повреждений глаза в эксперименте. Выявлена большая эффективность Гемокорда по сравнению с Криокордом. Последнее может быть объяснено пиком активности препарата в организме реципиента на момент нанесения травмы, насыщенностью тканей глаза синтезируемыми препаратом веществами. В свою очередь, преимуществом Криокорда является отсутствие реакции тканей глаза при его применении.

Таблица 3.1

**Сроки эпителизации роговицы на фоне введения Гемокорда и Криокорда
($M \pm m$, $n = 10$, минуты)**

Схема лечения	Скорость эпителизации дефекта
не лечили	$551 \pm 16,8$ * ^{2,3}
Гемокорд	$405 \pm 25,4$ * ^{1,3}
Криокорд	$477 \pm 16,4$ * ^{1,2}

Примечания:

1. *¹ – $p < 0,05$ по сравнению с животными, которые не получали лечения;
2. *² – $p < 0,05$ по сравнению с животными, получавшими Гемокорд;
3. *³ – $p < 0,05$ по сравнению с животными, получавшими Криокорд.

Таким образом, применение Гемокорда может быть оправдано при подготовке к плановым реконструктивным операциям при исходах травм глаза. Применение же Криокорда наиболее оправдано при лечении повреждений глаза в ранние сроки после травмы.

Резюме

В результате проведенных гистологических исследований определены особенности структуры оболочек глазного яблока и придаточного аппарата глаза у интактных половозрелых крыс. Полученные данные могут быть использованы для формирования контрольных групп для исследования изменений структур глаза и его придаточного аппарата при моделировании патологических процессов.

При изучении влияния препарата Гемокорд на гистологическую структуру оболочек глазного яблока и придаточного аппарата глаза интактных животных установлены основные этапы фармакодинамики ФПП в организме реципиента. Гистологические изменения на 7-е сутки отображали локальную реакцию

тканей реципиента на ФПП. Через месяц после инъекции наблюдалась взаимная адаптация клеток ФПП и тканей реципиента. Наконец, через 2 – 3 месяца наступала полная адаптация, что подтверждалось отсутствием реактивных изменений тканей глаза и структур придаточного аппарата, увеличением функциональной активности клеток тканей реципиента, а также увеличением количества клеток в препарате. По нашему мнению в этом периоде эффект от введения ФПП может быть максимальным. Через 6 месяцев в парабульбарной клетчатке следы ФПП отсутствовали. Наблюдения за животными после субконъюнктивального введения Криокорда в течение 30 дней не выявило изменений со стороны структур глазного яблока и придаточного аппарата глаза.

Экспериментальные исследования на модели травмы роговицы позволили установить эффективность препаратов Гемокорд и Криокорд для лечения травматических повреждений глаз.

Клинические наблюдения над животными показали, что применение Гемокорда, наибольшая активность которого проявляется через 2 месяца после введения, более показано при подготовке больного к плановым реконструктивным операциям при исходах травм глаза. Применение Криокорда наиболее оправдано при лечении повреждений глаза в ранние сроки после травмы, в связи с его быстрым, но краткосрочным воздействием.

Результаты проведенных экспериментальных исследований опубликованы в следующих работах:

1. Венгер Л. В. Гистологические особенности строения глазного яблока и придаточного аппарата глаза у крыс линии Вистар / Л. В. Венгер, В. А. Ульянов // Одеський медичний журнал. – 2009. – № 1 (111). – С. 8–11.

Личный вклад автора – планирование проведения исследований, наблюдение за экспериментальными животными, участие в проведении гистологических исследований, проведение анализа полученных результатов.

2. Венгер Л. В. Изучение влияния препаратов «Гемокорд» и «Криокорд» на структуру оболочек глазного яблока и придаточного аппарата глаза интактных животных / Л. В. Венгер, В. А. Ульянов // Одеський медичний журнал. – 2009. – № 2 (112). – С. 4–8.

Личный вклад автора – планирование проведения исследований, проведение эксперимента, клиническое наблюдение за экспериментальными животными и анализ полученных результатов.

3. Венгер Л. В. Ефективність застосування препаратів «Гемокорд» та «Кріокорд» при експериментальній травмі рогівки / Л. В. Венгер // Вісник Вінницького національного медичного університету. – 2009. – № 13 (1). – С. 25–27.

ГЛАВА 4

ВОЗМОЖНОСТИ ЛАЗЕРНОЙ КОРРЕЛЯЦИОННОЙ СПЕКТРОСКОПИИ ДЛЯ ДИАГНОСТИКИ ВОСПАЛИТЕЛЬНОЙ РЕАКЦИИ ГЛАЗА В ДИНАМИКЕ ПРИ ХИРУРГИИ РАДУЖНОЙ ОБОЛОЧКИ

Лазерная корреляционная спектроскопия обеспечивает одномоментную многопараметровую оценку гомеостаза биологических жидкостей (плазмы и сыворотки крови, мочи, конденсата выдыхаемого воздуха и др.) в автоматическом режиме и отвечает современным требованиям экспресс-диагностики [23, 167, 222].

4.1. Особенности гомеостаза у больных с травматической аниридией и их коррекция после операции иридофакопротезирования с помощью лазерной корреляционной спектроскопии плазмы крови

В целях изучения особенностей гомеостаза при частичной и полной аниридии нами проведены исследования методом ЛКС плазмы крови у 105 больных до и после операции – иридофакопротезирования. Контролем послужила ЛКС плазмы крови у 21 здорового донора.

У 79 больных изучена также динамика субфракционного состава плазмы крови в процессе послеоперационного лечения: у 39 больных, получавших традиционное лечение, и у 40 больных, получавших наряду с традиционным лечением фетоплацентарные препараты: Гемокорд и Криокорд.

Клинические офтальмологические показатели в этих группах больных до лечения не имели достоверных различий. Все ЛК-спектры подвергались классификационному статистическому анализу и сравнению с контрольной группой с использованием программы “Семиотический классификатор” [166].

Анализ раннего послеоперационного периода у больных позволил выделить 4 степени тяжести воспалительной реакции (см. раздел 2.5).

Ареактивное течение (0 степень) отмечено у 26 больных (24,8 %) с частичной аниридией.

Воспалительная реакция легкой I степени была отмечена у 35 оперированных больных (33,3 %).

Воспалительная реакция средней II степени наблюдалась у 27 оперированных больных (25,7 %).

Выраженная воспалительная реакция (III степени) наблюдалась у 17 прооперированных больных (16,2 %).

При наличии воспалительных реакций I – III степени на 3 день после операции 40 больным парабульбарно вводился Гемокорд – 1,0 мл. При сохранении явлений воспаления на 7 и 10 день после операции 31 больному под конъюнктиву у лимба вводился Кριοкорд в двух точках по 0,2 мл, остальные 0,6 мл – внутримышечно.

Анализ результатов усредненных гистограмм ЛК-спектров плазмы крови больных с травматической аниридией показал нарушения гомеостаза, указывающие на индукцию иммунопозза с образованием высокомолекулярных комплексов и конститутивных иммунных комплексов среднего размера (повышение процентного вклада частиц в V и I зоне), которые свидетельствуют об аутоиммунной сенсбилизации организма на фоне дегенеративно-дистрофических процессов. После оперативного вмешательства на переднем отделе глаза, включающего иридопротезирование, характер гистограмм значительно изменился, выявленные ранее сдвиги комбинировались с катаболическими и интоксикационными сдвигами (табл. 4.1) (понижение процентного вклада частиц в III зоне и повышение – в остальных зонах).

Через 3 дня после введения Гемокорда характер гистограмм в этой группе больных существенно отличался от контрольной группы, не получавшей Гемокорд (табл. 4.2).

Таблица 4.1

Результаты ЛКС плазмы крови у больных с травматической аниридией до и после операции иридопротезирования

Дискретная зона	Диапазоны размеров, нм, направленность семиотических сдвигов	Вклад в светорассеяние различных ингредиентов плазмы крови, %		
		здоровые лица, n=21	больные до операции, n=105	больные после операции, n=105
I	2-11 дистрофия	7,9 ± 1,2	8,1 ± 1,4	* 9,9 ± 0,7 **
II	12-37 интоксикация	12,6 ± 1,5	12,0 ± 2,1	* 13,7 ± 3,1 **
III	38-95 катаболизм	25,6 ± 2,0	* 23,5 ± 1,2	* 18,4 ± 1,2 **
IV	96-264 аллергизация	46,1 ± 2,1	46,5 ± 1,7	* 47,2 ± 2,2 **
V	>265 аутоиммунная сенсibilизация	7,8 ± 1,1	* 9,9 ± 0,4	* 10,8 ± 0,3 **

Примечание: * – $p < 0,05$ по сравнению с контрольной группой;

** – $p < 0,05$ по сравнению с больными до операции.

Как видно из табл. 4.2, на 3-й день после операции показатели средних ЛК-спектров у больных контрольной и основной групп были одинаковы (различия между ними не достоверны, $p > 0,1$). На 6-й день после операции (т.е., на 3-й день после введения Гемокорда), средние ЛК-гистограммы достоверно отличаются.

Таблица 4.2

**Изменения ЛК-спектров плазмы крови у больных
после иридопротезирования и введения Гемокорда**

Дискретная зона	Диапазоны размеров, нм, направленность семиотических сдвигов	Вклад в светорассеяние различных ингредиентов плазмы крови, %			
		3 дня после операции		6 дней после операции	
		контрольная группа n=39	основная группа (до Гемокорда) n=40	контрольная группа n=39	основная группа (3 дня после Гемокорда) n=40
I	2-11 дистрофия	9,8 ± 0,5	10,1 ± 0,5	9,7 ± 0,4	* 8,6 ± 0,6
II	12-37 интоксикация	13,9 ± 1,5	13,6 ± 1,8	13,6 ± 1,3	* 12,2 ± 1,1
III	38-95 катаболизм	18,1 ± 0,6	17,4 ± 0,4	17,4 ± 0,4	* 24,7 ± 0,5
IV	96-264 аллергизация	47,7 ± 1,1	48,4 ± 0,9	48,4 ± 0,7	* 46,2 ± 0,9
V	>265 аутоиммунная сенсibilизация	10,5 ± 0,2	10,5 ± 0,2	10,9 ± 0,3	* 8,3 ± 0,2

Примечание: * – $p < 0,05$ по сравнению с контрольной группой.

В контрольной группе продолжают нарастать явления катаболизма и аутоиммунных процессов на фоне интоксикации (снижение процентного вклада частиц в III зоне с одновременным повышением – в IV и V зонах), в то время как в основной группе отмечено уменьшение катаболических сдвигов

(повышение процентного вклада частиц в III зоне), снижение интоксикации и почти полная нормализация аутоиммунных процессов (изменения во II, IV и V зонах).

У больных с наибольшей степенью выраженности воспалительной послеоперационной реакции по клиническим признакам гомеостатические нарушения были также наиболее значимы, однако 2-х кратное введение Криокорда привело к их существенной коррекции, в ряде случаев вплоть до нормализации.

В позднем послеоперационном периоде в основной группе больных осложнений не было. В контрольной группе отмечены: дистрофия роговицы (9 больных – 7,7 %) и разрастание соединительнотканной пленки на поверхности имплантата радужки с облитерацией угла передней камеры (2 больных – 5,1 %), которое потребовало проведения дополнительных оперативных вмешательств.

Функциональные результаты иридофакопротезирования были значительно выше в основной группе больных. До лечения в обеих группах у 82 % больных острота зрения была ниже 0,1. После лечения острота зрения выше 0,3 в контрольной группе была у 59 % больных, тогда как при применении препаратов кордовой крови – у 90 % больных, причем у 35 % из них она достигала 0,6 – 1,0 (в контрольной группе – у 15,4 %).

Проведенные, с помощью метода ЛКС, исследования гомеостаза у больных с травматической аниридией свидетельствуют об аутоиммунной направленности ЛК-спектров плазмы крови. После операции иридопротезирования аутоиммунные процессы нарастают и комбинируются с катаболическими и интоксикационными сдвигами.

Применение фетоплацентарных препаратов (Гемокорд, Криокорд) приводит к существенной коррекции нарушений гомеостаза у больных с иридопротезированием, уменьшению степени послеоперационной воспалительной реакции, предупреждению числа осложнений в позднем

периоде, а также к существенному улучшению функциональных результатов операции (острота зрения выше 0,3 – у 90 % больных).

4.2. Возможности лазерной корреляционной спектроскопии слезы в диагностике офтальмопатологии

В большей части работ по ЛК-спектроскопии исследования проводились на плазме или сыворотке крови [23, 178]. С одной стороны, это наиболее стабильная система гомеостаза, а с другой стороны – все патологические процессы, возникающие в любом органе или тканях организма, обязательно сопровождаются соответствующими изменениями плазмы крови. Многофакторность этих изменений, отражающихся на характере гистограммы плазмы крови, может затруднить раннюю диагностику патологического процесса в таком небольшом органе, как глаз.

Поэтому, в целях ранней диагностики патологии глаза, более логичным является исследование слёзной жидкости (СЖ), т.к. любые процессы в глазу, сразу же отражаются на характере и составе слезы (так называемая местная реакция), а затем уже, при количественном накоплении патологических изменений могут появиться соответствующие сдвиги и в плазме крови. Однако изменения в плазме крови подвержены влиянию больших факторов и с точки зрения “глаза” менее специфичны.

В ряде публикаций последних лет была высказана принципиальная возможность изучения субфракционного состава слёзной жидкости с помощью ЛКС [180]. Однако, сама методика забора слёзной жидкости и подготовка образцов к исследованию создавали определенные трудности при проведении динамических мониторинговых обследований. Кроме того, для объективного анализа результатов измерений необходимо было разработать программу классификации исходных ЛК-спектров, позволяющую в автоматическом режиме соотносить их по принадлежности к той или иной семиотически-

сцепленной группе. Подобный классификатор используется при изучении ЛК-спектров сыворотки/плазмы крови [166, 167], но он не может быть применим априори к анализу слёзной жидкости, значительно более обеднённой ингредиентами белковой природы.

В соответствии с вышеизложенным, нами предложена новая экспрессная методика забора СЖ и исследована характеристика её ЛК-спектров.

Субфракционный состав СЖ определялся у 11 соматически здоровых лиц с неосложнённым офтальмологическим анамнезом и у 15 больных с травмами глаз, осложнёнными повреждением радужной оболочки. Исследование СЖ у больных с травмами глаза проводилось как на оперированном, так и неповреждённом глазу, до операции и в динамике после операции.

Предложенный алгоритм исследований позволяет представить три варианта СЖ:

- 1) условно-нормологический – 22 образца;
- 2) СЖ, взятая из поврежденного глаза – 70 образцов;
- 3) СЖ, взятая из парного, неповрежденного глаза – 70 образцов.

Подготовка образцов проводилась следующим способом. Утром, в положении больного сидя нижнее веко исследуемого глаза оттягивается вниз и в нижний конъюнктивальный свод помещают полоску фильтровальной бумаги на 5 минут. Затем перекадывают её в пробирку “эппендорф”, куда добавляют 1 мл фильтрованного раствора хлорида натрия 0,9 %, выдерживают 10 минут при $t = 20^{\circ}\text{C}$, после чего полученный элюат центрифугируют при 3000 об./мин. на протяжении 40 минут. Полученный супернатант исследуют биофизическим методом – ЛКС.

При невозможности проведения ЛКС-исследования непосредственно после сорбции СЖ, полученную полоску фильтровальной бумаги, пропитанную СЖ, помещают в пробирку “эппендорф”, тщательно закрывают крышкой и погружают в морозильную камеру при $t = -20^{\circ}\text{C}$. В таком состоянии СЖ может сохраняться до 2-х месяцев. При необходимости пробирку вынимают из морозильной камеры, ставят в термостат при 37°C на 30 минут. После этого в

неё добавляют 1 мл фильтрованного раствора хлорида натрия 0,9 %, доведенного до температуры 37°C на 10 минут, затем полученный элюат центрифугируют при 3000 об./мин. на протяжении 40 минут. Супернатант исследуют биофизическим методом – ЛКС. Допускается только одноразовое размораживание сорбированной на фильтровальную бумагу СЖ. На методику забора для ЛКС-исследования слёзной жидкости получен патент (патент Украины на корисну модель № 34628).

Результаты исследований: на рис. 4.1 представлен суммарный ЛК-спектр всех 162 измерений, из которого следует, что основной вклад в светорассеяние принадлежит биоингредиентам, гидродинамический радиус которых находится в пределах от 80 до 360 нм.

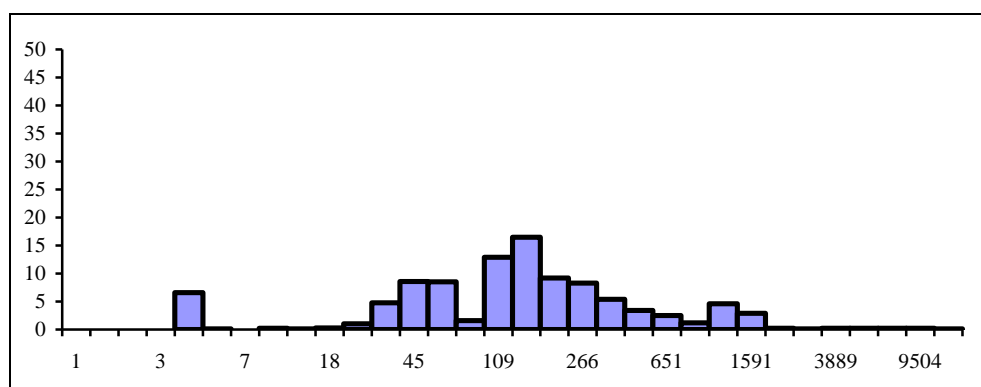


Рис. 4.1. Суммарный ЛК-спектр всех исследованных образцов СЖ: по оси абсцисс – вклад в светорассеяние (%), по оси ординат – гидродинамический радиус частиц (нм).

На основе этих данных нами были определены 3 дискретных зоны (ДЗ) светорассеивающих биоингредиентов:

I ДЗ – низкомолекулярные субфракции – до 80 нм,

II ДЗ – среднемолекулярные субфракции – от 81 до 360 нм,

III ДЗ – высокомолекулярные субфракции – > 360 нм.

На основе общетеоретических положений ЛКС биологических жидкостей [167] можно предполагать, что I ДЗ соответствует относительно низкомолекулярным биосубстратам белковой природы, II ДЗ – комплексным

интермедиантам нуклеопротеиновой природы и III ДЗ – высокомолекулярным иммунным комплексам.

Согласно предложенной схеме, спектральный сдвиг в сторону I ДЗ будет соответствовать катаболическим сдвигам в гомеостазе слёзной жидкости, чаще сопровождающим дистрофические тканевые процессы, а спектральный сдвиг в сторону III ДЗ будет соответствовать анаболическим сдвигам в гомеостазе СЖ, чаще сопровождающим пролиферативные тканевые процессы.

С учётом предложенной методики дифференциации дискретных зон проведено исследование суммарных ЛК-спектров СЖ, соответственно трём выделенным референтным группам: I группа – соматически здоровые лица без верифицированной офтальмологической патологии, во II и III группах исследовалась слёзная жидкость пациентов, перенесших травму глаз, соответственно во II группе – травмированные глаза, в III группе – парные, неповреждённые глаза (рис. 4.2-4.4).

Анализ приведенных результатов (табл. 4.3) позволил выявить увеличение среднемoleкулярной фракции в слёзной жидкости на травмированном глазу и высокомолекулярной фракции – в СЖ парного глаза.

Причина столь незначительной дифференциации ЛК-спектров в отдельных референтных группах представляется достаточно тривиальной: индивидуальное разнообразие ЛК-спектров высоко выражено, о чём свидетельствуют приводимые в табл. 4.3 дисперсии средних величин.

Именно это обстоятельство предопределило необходимость разработки семиотически-сцепленного классификатора ЛК-спектров слёзной жидкости, который позволил анализировать вклады индивидуальных вариантов в каждой из выделенных референтных групп.

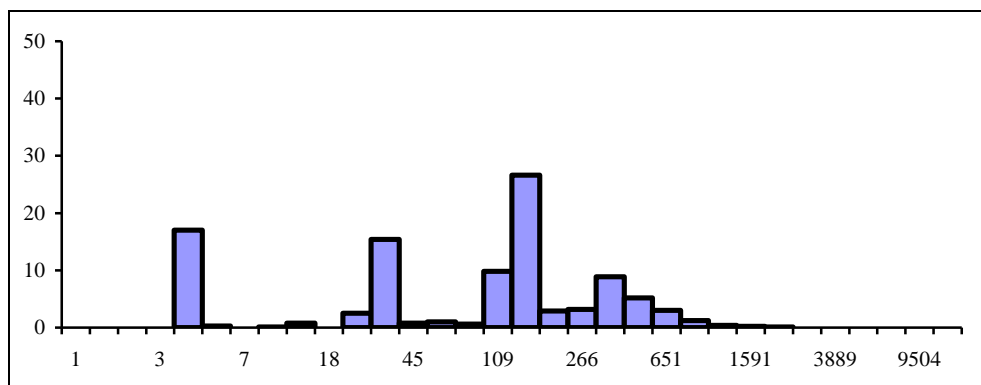


Рис. 4.2. Суммарный ЛК-спектр СЖ, соматически здоровых лиц, без верифицированной офтальмологической патологии.

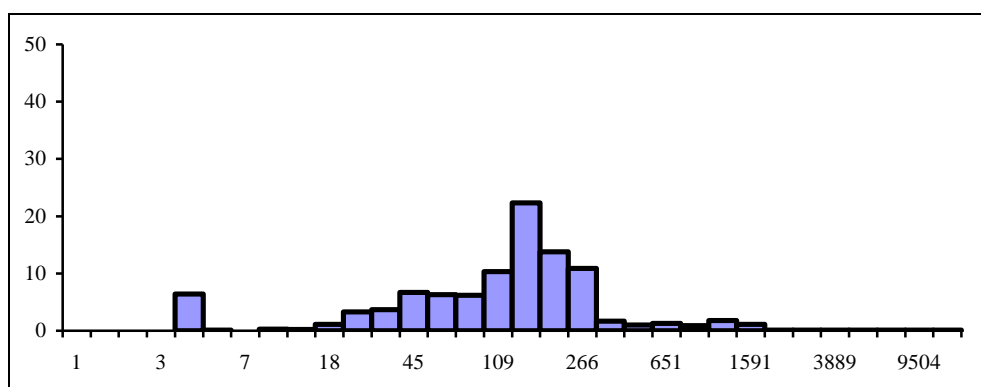


Рис. 4.3. Суммарный ЛК-спектр СЖ, полученный из травмированных глаз.

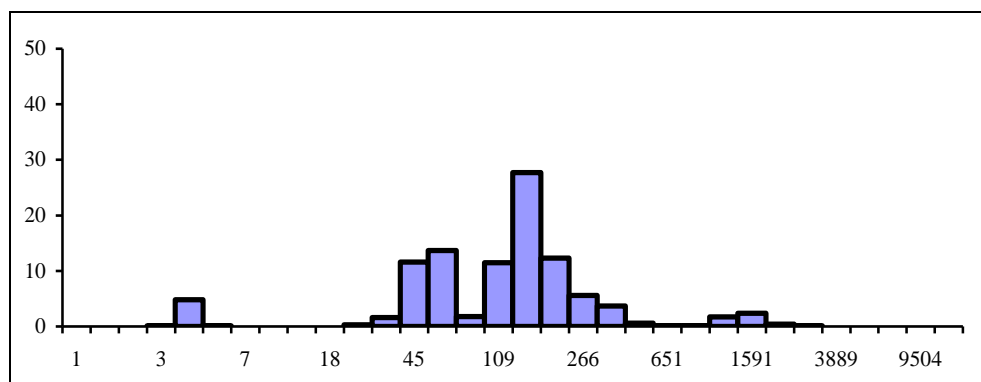


Рис. 4.4. Суммарный ЛК-спектр СЖ, полученный из парных глаз у пациентов с травмами глаза.

Таблица 4.3

Соотношения вкладов в светорассеяние 3-х дискретных зон в отдельных референтных группах

№ референтной группы	Светорассеяние, %		
	I дискретная зона	II дискретная зона	III дискретная зона
1	34 ± 9	46 ± 19	20 ± 17
2	33 ± 11	55 ± 15	12 ± 11
3	27 ± 10	49 ± 19	24 ± 10

Таким образом, разработан метод забора и подготовки слёзной жидкости для исследования методом ЛКС, с помощью простой, не травматичной процедуры путём пропитывания полоски фильтровальной бумаги, помещённой в нижний конъюнктивальный свод, позволивший значительно унифицировать процедуру анализа субфракционного состава СЖ с помощью ЛКС и исключить возможность её разбавления или загрязнения.

Исследование суммарных ЛК-спектров слезы у соматически здоровых лиц и у больных, перенесших травму глаз, выявило увеличение вклада среднемoleкулярной фракции СЖ травмированного глаза и высокомолекулярной фракции СЖ парного глаза, по сравнению с контрольной группой.

Установлена высокая степень вариабельности субфракционного состава проанализированных образцов слёзной жидкости, что обусловило необходимость разработки семиотически-сцепленного классификатора ЛК-спектров СЖ, который позволил анализировать вклады индивидуальных вариантов в каждой из выделенных референтных групп.

4.3. Диагностика воспалительного процесса в травмированном глазу методом лазерной корреляционной спектроскопии слезы и разработка алгоритма клинической интерпретации её результатов

В предварительно проведенном исследовании 162 образцов СЖ нами была установлена высокая степень вариабельности в субфракционном составе анализируемых проб, что не позволяет надежно дифференцировать интегрированные спектральные характеристики по отдельным референтным группам. С целью преодоления указанных затруднений был разработан семиотически-сцепленный классификатор ЛК-спектров СЖ, который позволил анализировать индивидуальные варианты её гомеостатических сдвигов в каждой из выделенных референтных групп.

Как и в случае с гомеостазом плазмы крови, семиотическая сцепленность основывалась на выделении отдельных кластеров с дискретными значениями светорассеивающей эффективности в каждой из трех дискретных зон суммарного ЛК-спектра. Основное отличие “слёзного классификатора” от “плазменного классификатора” в том, что в первом учёт ведется только по трём дискретным зонам, а во втором – по пяти зонам, в силу чего на имеющейся базе ЛКС-идентификаций представлялось возможным выделить только 9 кластеров (в “плазменном гомеостазе” устанавливалось 25 кластеров).

Прежде чем приступить к обсуждению вариантов семиотической сцепленности выделенных кластеров, нам необходимо было установить тот кластер, который с наибольшей частотой встречается в СЖ офтальмологически неотягощённых людей (табл. 4.4).

Как видно из результатов, приведенных в таблице, первый вариант кластера встречается в подавляющем большинстве наблюдений (64 %), в силу чего он определен нами, как опорный (нормологически-взвешенный).

Таблица 4.4

**Частота встречаемости отдельных кластеров в 1-ой референтной группе,
отнесенной к неотягощенному контролю**

№ кластера	Число наблюдений	Частота встречаемости, %
1	14	64
2.1	3	14
2.2	—	—
3	1	4
4	1	4
5	2	10
6	1	4
7	—	—
8	—	—
итого	22	100

На рис. 4.5 приведены типы гомеостатических сдвигов СЖ. Обобщённый вид ЛК-спектра, соответствующего нормологически-взвешенному типу (кластер 1) характеризуется тем, что основная светорассеивающая эффективность приблизительно поровну распределена между I и II ДЗ.

В то же время суммарные ЛК-спектры, соответствующие анаболически-направленному типу (кластеры 2.1 и 2.2) характеризуются возрастанием (относительно нормологически-взвешенного типа) вклада II ДЗ. Исходя из принципов построения семиотических классификаторов [167] повышенный вклад биоингредиентов средних размеров, относительно более низкомолекулярных, трактуется, как анаболически-направленный гомеостатический сдвиг (соответственно, начальный – 2.1 и выраженный 2.2).

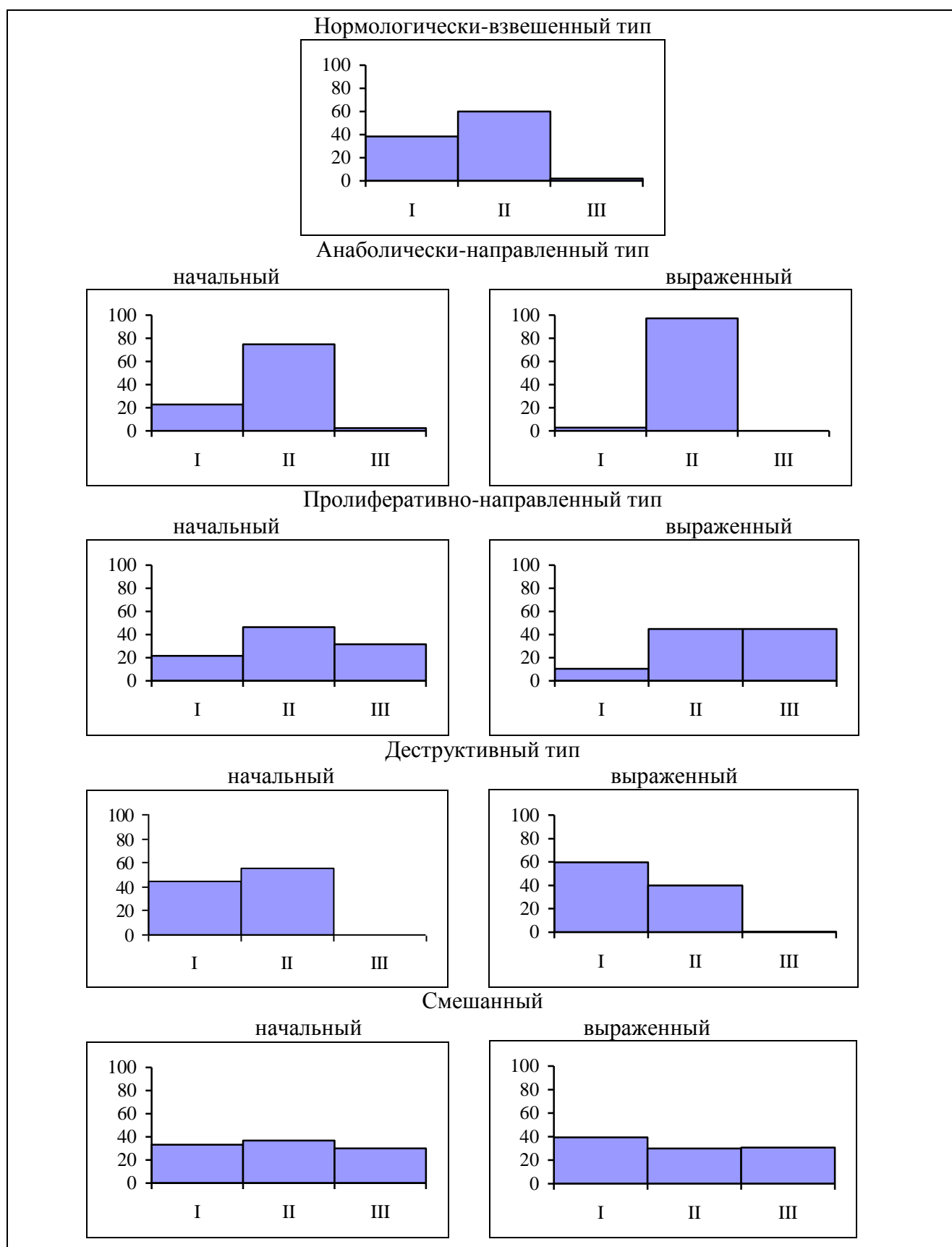


Рис. 4.5. Направленность гомеостатических сдвигов слёзной жидкости по результатам ЛКС: по оси абсцисс – вклад в светорассеяние (%), по оси ординат – дискретные зоны.

Пролиферативно-направленный тип характеризуется заметным вкладом в светорассеяние III ДЗ. На этом основании данный кластер может быть обозначен, как вариант пролиферативного (по природе чаще всего аутоиммунного) сдвига. В том случае если это увеличение умеренно выражено, то мы говорим о начальных сдвигах (кластер 3). Если вклад III ДЗ (высокомолекулярной зоны) более значим, мы говорим о выраженном пролиферативно-направленном сдвиге (кластер 8).

Если в ЛК-спектре отмечается повышение светорассеяния в I ДЗ (низкомолекулярной зоне), то это позволяет отнести его к деструктивному сдвигу в слёзном гомеостазе. В том случае, если увеличение малозначимое, то мы говорим о начальном деструктивном типе (кластер 5), а в случае значительного увеличения светорассеяния в I ДЗ – о выраженном деструктивном типе (кластер 7).

В случае, если относительно нормологически-взвешенного типа отмечается снижение светорассеяния во II ДЗ на фоне повышения вкладов в I и III зонах, мы обозначаем этот тип как смешанный сдвиг (кластер 4), предполагающий нарушение дифференцировки слёзного гомеостаза. В зависимости от степени увеличения в I и III ДЗ и уменьшения во II ДЗ мы судим о выраженности данного гомеостатического сдвига в слезе (кластер 4 – начальный, кластер 6 – выраженный).

Перечисленные критерии позволили нам дифференцировать варианты кластеров слёзного гомеостаза, представленные в табл. 4.5. Итак, с помощью предложенного семиотического классификатора представляется возможным каждый конкретный ЛК-спектр СЖ отнести к одному из 8-ми вариантов кластеров, дифференцирующих направления гомеостатических сдвигов (анаболическое, пролиферативное, деструктивное, смешанное) и степень их выраженности.

Таблица 4.5

Семиотический классификатор вариантов слёзного гомеостаза

Тип гомеостатического сдвига слёзной жидкости		Вклад в суммарное светорассеяние, %			№ кластера
		I ДЗ	II ДЗ	III ДЗ	
нормологически-взвешенный		40 ± 15	50 ± 15	10 ± 10	1
анаболически- направленный	начальный	15 ± 20	75 ± 15	10 ± 10	2.1
	выраженный	10 ± 10	80 ± 20	10 ± 10	2.2
пролиферативно- направленный	начальный	20 ± 15	40 ± 25	40 ± 30	3
	выраженный	10 ± 10	10 ± 10	80 ± 20	8
деструктивный	начальный	40 ± 10	30 ± 15	30 ± 10	5
	выраженный	70 ± 20	20 ± 20	10 ± 10	7
смешанный	начальный	30 ± 10	40 ± 15	30 ± 40	4
	выраженный	40 ± 10	20 ± 15	40 ± 25	6

В соответствии с предложенными критериями интерпретации отдельных кластеров, предполагающими разнонаправленное возрастание отличий от нормологически-взвешенного 1-го кластера, вполне обоснована следующая схема учёта отягощенности гомеостатических сдвигов слёзного гомеостаза (рис. 4.6).

С учетом предложенной схемы в контрольной группе СЖ мы выявили 64 % нормологически-взвешенных ЛК-спектров, 14 % ЛК-спектров с минимальным отягощением, 18 % ЛК-спектров с начальным отягощением и только 4 % – с выраженным.

Такая дифференциация ЛК-спектров СЖ предполагает возможность преморбидной (доболезненной) идентификации предрасположенности к патологическим изменениям в глазу, что может быть актуальным в обосновании мониторинговых подходов, прогнозирующих начальный риск различной офтальмопатологии.

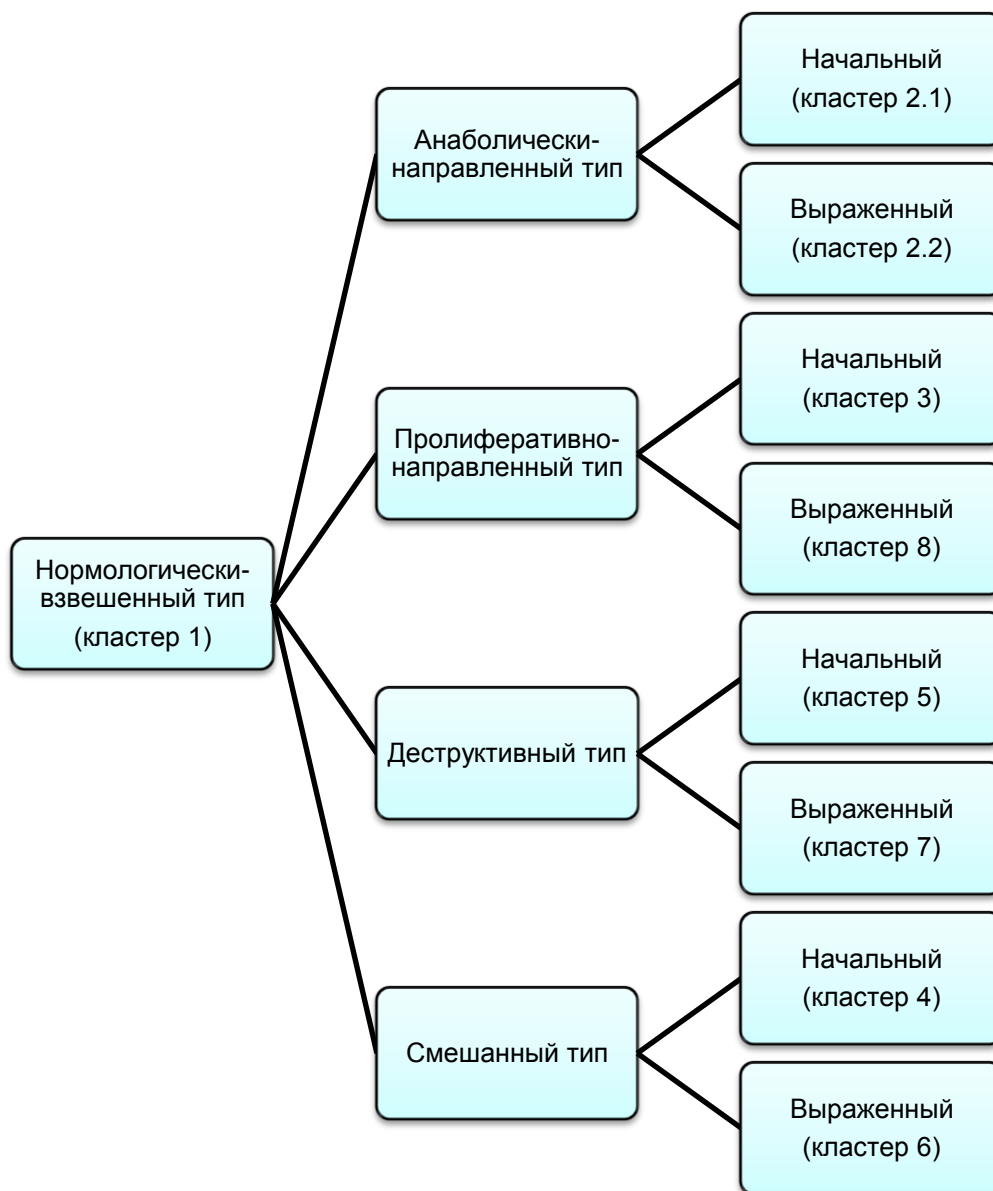


Рис. 4.6. Типы сдвигов ЛК-спектров слёзной жидкости.

Таким образом, при изучении 162 образцов СЖ была установлена высокая степень вариабельности в субфракционном составе анализируемых проб, что не позволяет надежно дифференцировать интегрированные спектральные характеристики по отдельным референтным группам. С целью преодоления указанных затруднений был предпринят кластерный анализ ЛК-спектров, учитывающий соотношение светорассеивающей эффективности трех ДЗ: от 1 до 80 нм (низкомолекулярная), от 81 до 360 нм (среднемолекулярная) и > 360 нм (высокомолекулярная). Всего было идентифицировано 9 кластеров,

отражающих различные варианты семиотической сцепленности. Среди этих вариантов выделен тот, который с наибольшей частотой встречался в референтной группе пациентов, с неотягощённым офтальмологическим анамнезом (почти в 2/3 наблюдений). Данный кластер был обозначен как нормологически-взвешенный, относительно которого идентифицировались различные варианты по направленности (в сторону увеличения вклада низкомолекулярных или высокомолекулярных фракций) и выраженности изменений ЛК-спектров в динамике. Патологическая обоснованность такого подхода в том, что более значительным изменениям спектра соответствуют более существенные нарушения слёзного гомеостаза, отражающие степень отягощенности патологического процесса в травмированных тканях глаза.

В связи с вышеизложенным, нами предложен кластерный анализ ЛК-спектров СЖ, учитывающий соотношение светорассеивающей эффективности трёх дискретных зон: от 1 до 80 нм, от 81 до 360 нм и > 360 нм, что позволило разработать “семиотический” классификатор и выделить 9 семиотически сцепленных кластеров, отражающих патологические изменения в СЖ.

Предложенный кластерный анализ ЛК-спектров СЖ позволяет осуществить раннюю диагностику функциональных нарушений в глазу, до их клинических проявлений, что может быть использовано при проведении экспресс-диагностики различной офтальмопатологии.

Нами изучена характеристика ЛК-спектров слёзной жидкости у практически здоровых людей, не отягощенных офтальмопатологией, а также у больных, перенесших травму глаза с повреждением радужной оболочки. Проведенные исследования показали возможность использования ЛК-спектроскопии слёзной жидкости в диагностике посттравматических воспалительных изменений в глазу и разработки алгоритма дальнейшего лечения данной группы больных.

4.4. Объективная диагностика воспалительной реакции глаза на травму и реконструктивную операцию на основе лазерной корреляционной спектроскопии субфракционного состава слёзной жидкости

Предварительно проведенные нами исследования показали возможность использования ЛКС слёзной жидкости для диагностики патологических процессов, протекающих в травмированном глазу.

В целях прогнозирования функциональных изменений в глазу у больных с травматическим повреждением радужной оболочки, а также разработки мониторинга их дальнейшего лечения нами были проведены исследования субфракционного состава СЖ методом ЛКС у больных с травмами глаз, осложнёнными различными видами повреждения РО: мидриаз, иридодиализ, колобома радужки, частичная и тотальная аниридия.

Исследованию подвергался как травмированный, так и парный глаз 15 больных с повреждением РО в динамике: до операции, а также на 1, 3, 7 и 10 день после операции – реконструктивной хирургии РО (140 образцов).

С учётом предложенного семиотического классификатора вариантов слёзного гомеостаза в контрольной группе мы выявили 64 % нормологически-взвешенных ЛК-спектров, 14 % ЛК-спектров с минимальным отягощением, 18 % ЛК-спектров с начальным отягощением и только 4 % – с выраженным. Продемонстрированная дифференциация ЛК-спектров СЖ предполагает возможность преморбидной (доболезненной) идентификации предрасположенности к функциональным нарушениям в глазу, что может быть актуальным в обосновании мониторинговых подходов, прогнозирующих начальный риск различной офтальмопатологии.

В то же время в СЖ травмированных глаз были выявлены следующие изменения: 40 % нормологически-взвешенных ЛК-спектров, 20 % ЛК-спектров с минимальным отягощением, 13 % ЛК-спектров с начальным отягощением и 27 % – с выраженным отягощением. Полученные данные свидетельствуют о том, что травмы глаз, осложнённые повреждением радужной оболочки,

приводят к значительным изменениям в анатомическом и функциональном состоянии глаза, что отражается на характере слёзного гомеостаза и может быть использовано в разработке алгоритма лечения и определении оптимальных сроков реконструктивной хирургии у таких больных.

Приведенные результаты свидетельствуют о том, что с помощью ЛК-спектров слёзной жидкости становится возможным, объективно определить патологические процессы, протекающие в органе зрения, а также сопутствующие процессы на неповрежденном глазу. Вывод о том, что подобные сдвиги сопутствуют травме, следует из следующей серии исследований (табл. 4.6).

Таблица 4.6

Сравнительный анализ слёзной жидкости больных с повреждением радужки при поступлении и при выписке

№№ кластеров	Поврежденный глаз				Неповрежденный глаз			
	поступление		выписка		поступление		выписка	
	число набл.	%	число набл.	%	число набл.	%	число набл.	%
нормологически- взвешенный	6	40,0	8	53,3	5	33,3	9	60,0
анаболически- направленный	3	20,0	4	26,7	6	40,0	3	20,0
пролиферативно- направленный	4	26,7	2	13,3	3	20,0	2	13,3
деструктивный	2	13,3	1	6,7	0	0	0	0
смешанный	0	0	0	0	1	6,7	1	6,7
итого	15	100,0	15	100,0	15	100,0	15	100,0

Сравнительный анализ слёзной жидкости проводился между образцами, взятыми в момент госпитализации и перед выпиской. Как видно из таблицы, большая часть умеренно отягощенных сдвигов в слёзном гомеостазе к концу лечения нивелируется, что достаточно обоснованно предполагает их посттравматическое происхождение.

Оценка послеоперационного течения на травмированном глазу проводилась на основе учета длительности госпитализации, визуально регистрируемых осложнений и степени восстановления остроты зрения. Проанализированы результаты наблюдений за 15 больными, перенесшими иридопластику, у которых в динамике послеоперационного периода проводилось многократное (от 2–3-х до 5–6-ти) исследование слёзной жидкости как оперированного, так и неоперированного глаза.

У 7-ми из 15-ти наблюдавшихся (47 %) на основании перечисленных критериев послеоперационное течение оценивалось как благоприятное со значительным восстановлением остроты зрения. Среди этих больных только у одного при поступлении был установлен неблагоприятный вариант слёзного гомеостаза (8-ой кластер), впрочем, резко сменившийся в процессе лечения на устойчиво благоприятные варианты (1-ый и 2-ой кластеры).

У 5-ти пациентов (33 %) улучшение остроты зрения не отмечено и у каждого из них регистрировались дистрофически-подобные сдвиги в слёзном гомеостазе как на оперированном, так и на неоперированном глазу.

У одного больного, при благоприятном послеоперационном течении и заметном улучшении остроты зрения, в послеоперационном периоде зарегистрирована субконъюнктивальная геморрагия, по срокам совпадавшая с выраженным дистрофически-подобным сдвигом в слёзном гомеостазе оперированного глаза на фоне стойкого благоприятного варианта слёзного гомеостаза на неоперированном глазу.

В одном наблюдении, хотя и отмечалось в конечном варианте улучшение остроты зрения, послеоперационный период отличался длительной воспалительной реакцией (26 суток) с чёткими неблагоприятными вариантами

гомеостатических сдвигов как в не оперированном (кластер 6), так и в оперированном глазу.

Наконец, в одном наблюдении, при не улучшающейся остроте зрения с явным ухудшением клинического состояния, на 8-ой день после операции, в слёзной жидкости оперированного глаза регистрировался неблагоприятный 8-ой кластер.

Ниже мы приводим сравнительный анализ клинического состояния глаз пациентов с гомеостатическими сдвигами ЛК-спектров СЖ.

Пример 1. Больной К., 49 лет, получил травму левого глаза в январе 2008 года, консервативно лечился по месту жительства. Через 3 месяца поступил в стационар по поводу травматического рубца роговицы, травматической катаракты и мидриаза на левом глазу. Vis OS = 0,08, не корригируется. Правый глаз здоров, Vis OD = 1,0.

При исследовании СЖ выявлен сдвиг ЛК-спектра в сторону деструктивного выраженного, причем такие сдвиги наблюдались в образцах СЖ из обоих глаз (рис. 4.7).

11.04.2008 г. на OS произведена факоэмульсификация травматической катаракты с частичной витрэктомией, имплантацией ИОЛ со смешанной шовной фиксацией и ушиванием мидриаза.

Забор СЖ из травмированного и парного глаза произведен после операции в 1, 3 и 8 день.

В 1-й день после операции OS умеренно раздражен, роговица несколько отёчна, влага прозрачная, Vis OS = 0,1 не корригируется.

На 3-й день после операции OS спокойнее, роговица не отёчна, в стекловидном теле плавающие помутнения Vis OS = 0,09, с коррекцией = 0,4. На 8-й день после операции – OS спокоен, роговица прозрачная вне зоны рубца, положение ИОЛ правильное, зрачок правильной формы, рефлекс прозрачный, Vis OS = 0,15, с коррекцией = 0,55. Через 3 месяца острота зрения OS повысилась до 0,2, с коррекцией = 1,0 (в связи с травматическим рубцом роговицы).

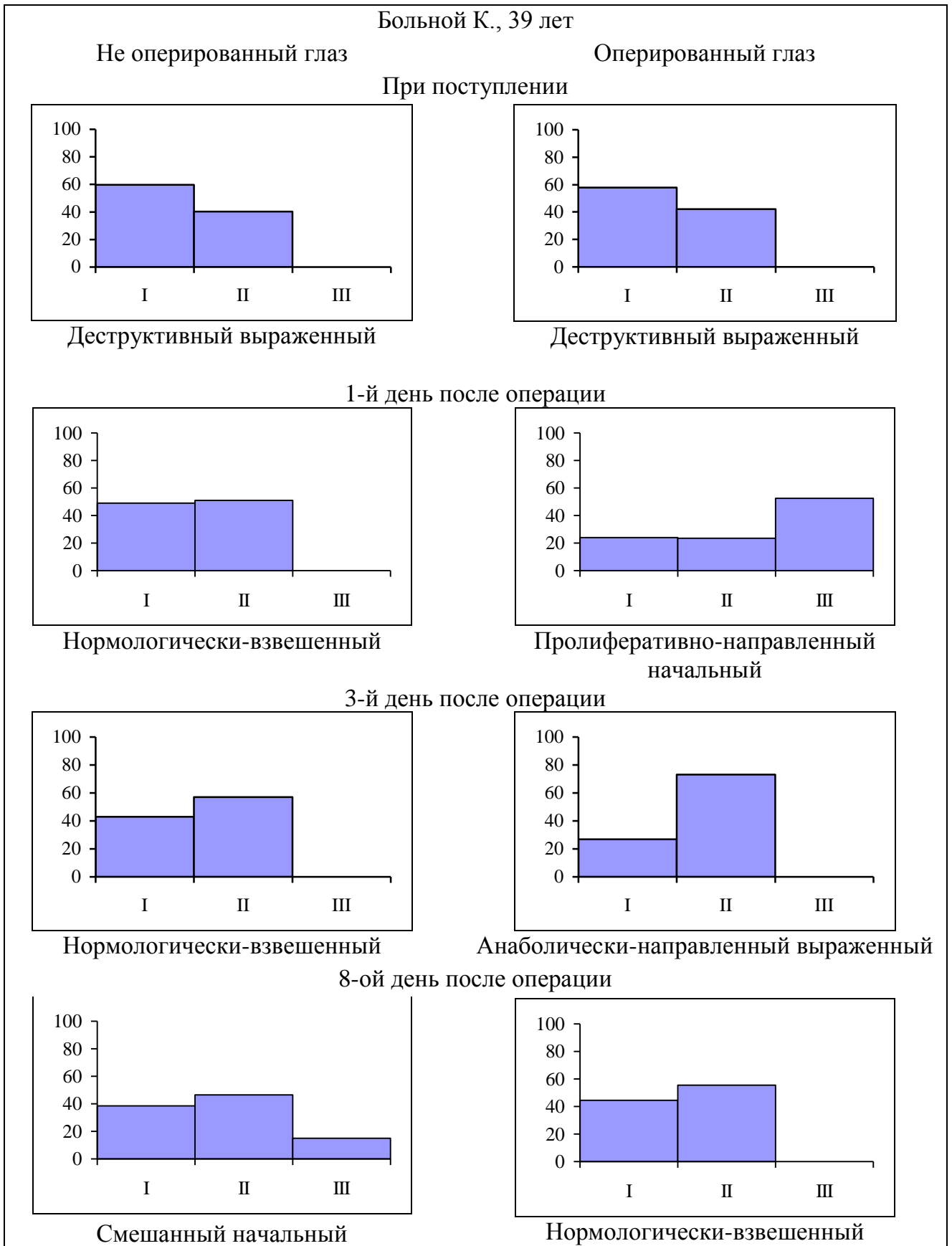


Рис. 4.7. Состояние гомеостаза СЖ в динамике у больного К., 39 лет.

Динамика изменения сдвигов ЛК-спектров СЖ на оперированном глазу характеризовалась тем, что на 1-й день после операции мы наблюдали пролиферативно-направленный начальный сдвиг, а уже к 3-му дню ЛК-спектр приобрел анаболически-направленный выраженный тип. В тоже время достаточно интересной была реакция парного (неоперированного) глаза: так уже на 1-й день после операции ЛК-спектр характеризовался нормологически-взвешенным сдвигом, однако на 8-ой день наблюдался начальный смешанный тип ЛК-спектра СЖ. Мы можем объяснить такую динамику спектров, во-первых, как реакцию на острую травму (послеоперационную) на оперированном глазу на 1-й день после операции, во-вторых, как окуло-окулярную реакцию на 8-й день на неоперированном глазу. Исходя из положительной клинической динамики послеоперационного течения заболевания, мы склоняемся к тому, что такая динамика гомеостатических изменений ЛК-спектров СЖ является вполне благоприятной. Полученный результат ЛК-спектра на 8-й день указывает на то, что возможно в послеоперационном периоде рационально проводить лечебные мероприятия не только на оперированном глазу, но и частично на неоперированном глазу.

Пример 2. Больная С., 48 лет, получила травму правого глаза вилкой 30 лет назад. По месту жительства производилась первичная хирургическая обработка (ПХО) раны роговицы, глаз на протяжении длительного периода не воспалялся. При поступлении на ОД травматический рубец роговицы, тотальная аниридия, травматическая катаракта, амблиопия. Vis OD равен светоощущению с правильной проекцией света. Левый глаз здоров, Vis OS = 1,0.

26.11.2008 г. на ОД произведена реконструктивная операция: факоэмульсификация травматической катаракты с тотальным иридофакопротезированием через туннельный разрез 3 мм.

Забор СЖ для ЛКС-исследований производился до операции, а затем на 1, 3, 8 и 16 день после операции. На 1-й день после операции глаз умеренно раздражен, роговица прозрачна вне зоны рубца, влага передней камеры прозрачная, положение иридофакопротеза хорошее Vis OD = 0,1.

На 3-й день состояние OD прежнее, Vis OD = 0,2. На 5-й день после операции состояние OD ухудшилось на фоне церебростенического синдрома в преклимактерическом периоде. На OD появилась светобоязнь, слезотечение, роговица отёчная, тусклая, острота зрения снизилась до 0,02, не корректируется. Повысилось внутриглазное давление (ВГД). На 7-й и 9-й дни после операции больной введен Криокорд под конъюнктиву OD. На 16 день после операции OD спокоен, острота зрения повысилась до 0,2 (амблиопия). ВГД в норме. Роговица и влага передней камеры прозрачные. Больная выписана на 19 день после операции. Исход благоприятный. Назначено плеоптическое лечение.

При ЛК-исследовании СЖ травмированного глаза до операции был выявлен начальный анаболически-направленный сдвиг, в тоже время ЛК-спектр здорового глаза был нормологически-взвешенный (рис. 4.8).

На первый день после операции на оперированном глазу получен анаболически-направленный начальный тип ЛК-спектра.

Однако на 3-й день после операции мы выявили начальные пролиферативно-направленные изменения слёзного гомеостаза, что возможно явилось предвестником тех изменений клинического состояния, которые мы наблюдали у пациентки на 5-й день.

Учитывая динамику клинического состояния пациентки, ей были назначены дополнительные лечебные мероприятия и к 16-ому дню после операции ЛК-спектр стал анаболически-направленным начальным.

Динамика гомеостатических изменений СЖ неоперированного глаза характеризовалась невыраженными анаболическими изменениями.

Важным свойством дифференцирующих подходов является то, в какой степени динамика их изменчивости соотносится с динамикой патологической повреждённости. Проведенный нами кластерный анализ СЖ у больных до оперативного вмешательства и после иридопластики с высокой вероятностью подтвердил, что в большинстве наблюдений отягощённость слёзного гомеостаза к концу лечения резко снизилась как при оценке СЖ из нетравмированного, так и из травмированного глаза.

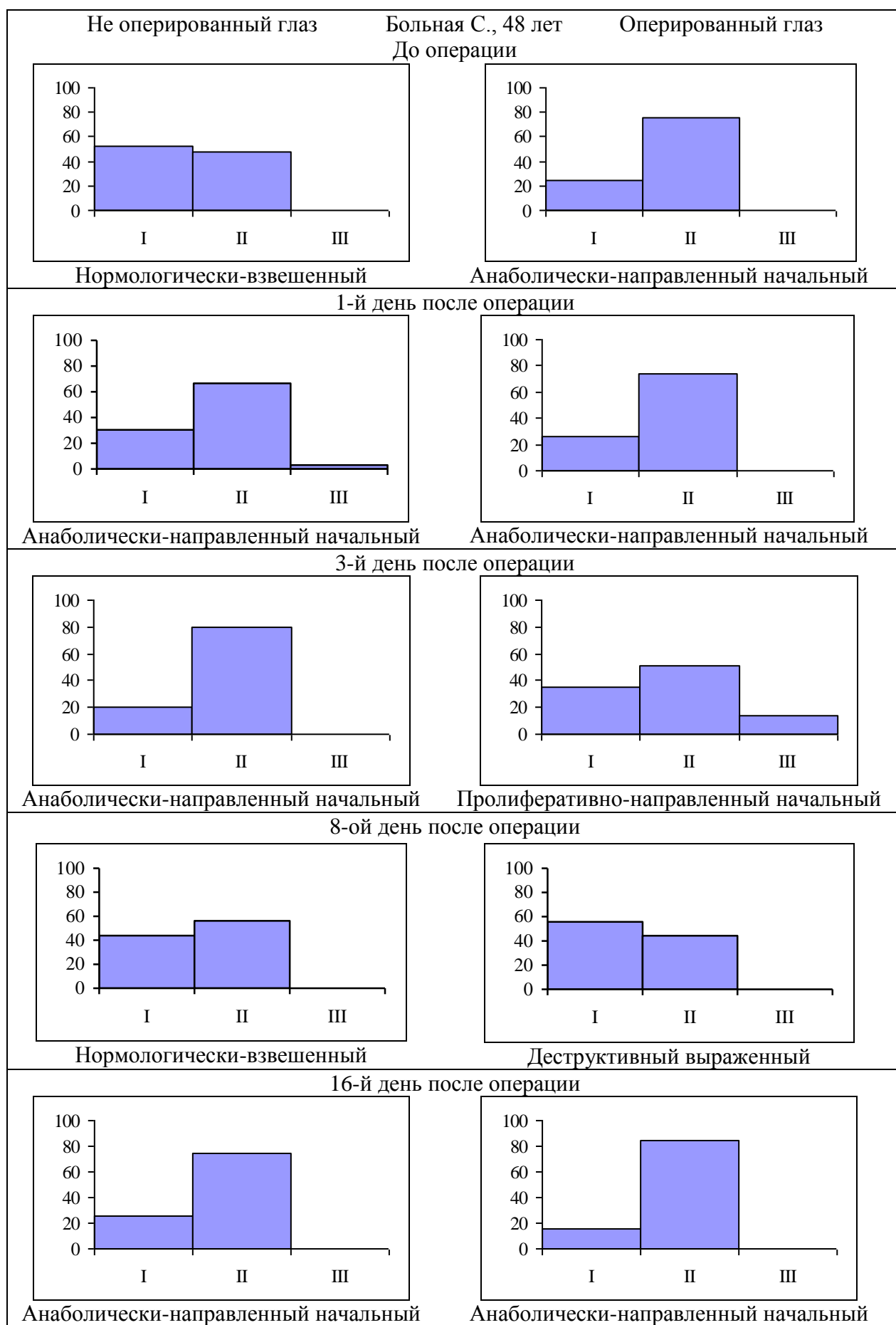


Рис. 4.8. Состояние гомеостаза СЖ в динамике у больной С., 48 лет.

Более того, в тех случаях, когда заметной нормализации слёзного гомеостаза не отмечалось (у 4-х пациентов), все они на основе комплексного клинического сопровождения были отнесены к осложнённым вариантам.

Таким образом, проведенные клинические и биофизические исследования свидетельствуют о том, что:

- СЖ оперированного глаза изменяет свой ЛК-спектр после нанесенной операционной травмы;

- динамика гомеостатических изменений в ЛК-спектрах СЖ оперированного глаза может явиться свидетельством и предвестником осложнений течения послеоперационного процесса;

- динамика гомеостатических изменений в ЛК-спектрах СЖ неоперированного глаза свидетельствует, о том, что он реагирует на послеоперационную травму парного глаза (окуло-окулярный рефлекс);

- несмотря на то, что выявленные изменения в ЛК-спектрах СЖ неоперированного глаза не такие выраженные, как в СЖ оперированного, тем не менее, эти изменения должны также рассматриваться как предвестники осложнений и исхода заболевания и служить сигналом для коррекции лечебных мероприятий.

Анализ результатов проведенных исследований показал, что с помощью ЛК-спектроскопии слёзной жидкости, возможно объективно выявить патологические процессы, протекающие в травмированном глазу в динамике, а также сопутствующие процессы на неповреждённом парном глазу, эти данные важны для выбора оптимального срока восстановительного хирургического лечения больных с повреждением радужной оболочки, а также медикаментозной коррекции воспалительного процесса после операции.

Полученные результаты свидетельствуют о высокой объективной информативности ЛКС слёзной жидкости в оценке тяжести травматических повреждений глаз, динамики посттравматического и послеоперационного процесса и в прогнозе их исходов.

Резюме

Изучение особенностей гомеостаза методом ЛК-спектроскопии плазмы крови у 105 больных с частичной или полной аниридией позволили установить наличие аутоиммунной сенсibilизации организма. После операции иридофакопротезирования аутоиммунные процессы нарастали и комбинировались с катаболическими и интоксикационными сдвигами.

Исследования показали, что применение ФПП Гемокорд и Криокорд приводит к существенной коррекции нарушений гомеостаза у больных с иридопротезированием, уменьшению степени послеоперационной воспалительной реакции, предупреждению числа осложнений в позднем периоде, а также к существенному улучшению функциональных результатов операции (острота зрения выше 0,3 – у 90 % больных).

В целях усовершенствования диагностики изменений гомеостаза у больных с повреждением радужной оболочки нами разработан метод забора слёзной жидкости с помощью простой, не травматичной процедуры пропитывания полоски фильтровальной бумаги, позволивший значительно унифицировать процедуру анализа субфракционного состава слёзной жидкости с помощью ЛКС и исключить возможность её разбавления или загрязнения.

Исследование суммарных ЛК-спектров слезы у соматически здоровых лиц и у больных, перенесших травму глаз, позволило выявить тенденцию к увеличению среднемолекулярной фракции в слёзной жидкости травмированного глаза и высокомолекулярной фракции – в слёзной жидкости парного глаза, по сравнению с контрольной группой.

Установлена высокая степень вариабельности в субфракционном составе проанализированных образцов слёзной жидкости, что обусловило необходимость разработки семиотически-сцепленного классификатора ЛК-спектров слёзной жидкости, который позволил дифференцировать полученные нами варианты сдвигов в СЖ и связать их с клиническим течением в каждой из выделенных референтных групп.

Впервые разработан и предложен кластерный анализ ЛК-спектров слёзной жидкости, учитывающий соотношение светорассеивающей эффективности трёх дискретных зон: от 1 до 80 нм, от 81 до 360 нм и > 360 нм, а также идентифицировано 9 кластеров, отражающих различные варианты семиотической сцепленности.

Предложенный кластерный анализ ЛК-спектров слёзной жидкости позволяет осуществить раннюю диагностику патологических изменений в глазу, до их клинических проявлений, что может быть использовано при проведении экспресс-диагностики различной офтальмопатологии.

Изучена характеристика ЛК-спектров слёзной жидкости у практически здоровых людей, неотягощенных офтальмопатологией, а также у больных, перенесших травму глаза с повреждением радужной оболочки. Проведенные исследования показали возможность использования ЛК-спектроскопии слёзной жидкости в диагностике посттравматических воспалительных изменений в глазу и разработки алгоритма дальнейшего лечения данной группы больных.

Анализ результатов проведенных исследований показал, что с помощью ЛКС слёзной жидкости, возможно объективно выявить патологические процессы, протекающие в травмированном глазу в динамике, а также сопутствующие процессы на неповреждённом парном глазу, эти данные важны для выбора оптимального срока восстановительного хирургического лечения больных с повреждением радужной оболочки, а также медикаментозной коррекции воспалительного процесса после операции.

Полученные результаты свидетельствуют о высокой объективной информативности ЛКС слёзной жидкости в оценке тяжести травматических повреждений глаз, динамики посттравматического и послеоперационного процесса и в прогнозе их исходов.

Материалы 4 главы опубликованы в следующих работах:

1. Венгер Л. В. Особенности гомеостаза у больных с травматической аниридией и их коррекция после операции иридофакопротезирования с

помощью метода ЛКС / Л. В. Венгер // Проблеми екологічної та медичної генетики і клінічної імунології : зб. наук. праць. – Київ ; Луганськ ; Харків , 2007. – Вип. 1-2 (76-77). – С. 423–430.

2. Венгер Л. В. Возможности лазерной корреляционной спектрометрии (ЛКС) слезы в диагностике офтальмопатологии / Л. В. Венгер, В. Й. Кресюн, О. Л. Тимчишин // Науковий вісник Національного медичного університету імені О. О. Богомольця. – 2009. – № 2 (23). – С. 85–87.

Автором проведены теоретическое обоснование и разработка способа, клиническая апробация и анализ полученных результатов.

3. Венгер Л. В. Диагностика воспалительного процесса в травмированном глазу методом лазерной корреляционной спектрометрии (ЛКС) слезы и разработка алгоритма клинической интерпретации её результатов / Л. В. Венгер, Л. А. Носкин, В. Й. Кресюн, О. Л. Тимчишин // Науковий вісник Національного медичного університету імені О. О. Богомольця. – 2009. – № 3 (24). – С. 76–81.

Автором лично проведено клиническое обследование, подготовка материала для исследований и анализ полученных результатов ЛКС исследований.

4. Венгер Л. В. Объективная экспертиза воспалительной реакции глаза на травму и реконструктивную операцию (с включением иридопластики) на основе исследования субфракционного состава слёзной жидкости / Л. В. Венгер, В. Й. Кресюн, Л. А. Носкин, О. Л. Тимчишин // Проблеми екологічної та медичної генетики і клінічної імунології : зб. наук. праць. – Київ ; Луганськ ; Харків , 2009. – Вип. 7 (94). – С. 373–387.

Автором лично проведено клиническое обследование, оперативное лечение и анализ результатов исследований.

5. Пат. на корисну модель № 34628 Україна, МПК G 01 N 33/487. Спосіб підготовки слезової рідини для біофізичних досліджень / В. Й. Кресюн, О. Л. Тимчишин, Л. В. Венгер, Н. В. Кресюн ; заявник та патентовласник Одес.

держ. мед. ун-т. – № и 2008 07407 ; заявл. 29.05.08 ; опубл. 11.08.08 , Бюл. № 15.
– С. 5.103–5.104.

Автором проведено теоретическое обоснование и разработка способа, клиническая апробация и анализ полученных результатов, подготовлены материалы для подачи заявки на изобретение.

6. Венгер Г. Ю. Порівняльний аналіз результатів лазерної кореляційної спектроскопії сироватки крові хворих на діабетичну ретинопатію, травматичну аніридію та макулодістрофію / Г. Ю. Венгер, Н. В. Кресюн, А. М. Солдатова, Л. В. Венгер // Актуальні проблеми діагностики та лікування судинно-ендокринних захворювань органа зору : II Міжнародна науково-практична конференція офтальмологів та ендокринологів, 21-22 квітня 2005 р. : матеріали конференції. – Київ, 2005. – С. 30–31.

ГЛАВА 5

ОСОБЕННОСТИ КЛИНИКИ ТРАВМАТИЧЕСКОЙ И ВРОЖДЁННОЙ ПАТОЛОГИИ РАДУЖНОЙ ОБОЛОЧКИ И ПОСЛЕОПЕРАЦИОННОЙ РЕАКЦИИ ГЛАЗА НА ИРИДОПЛАСТИКУ И ИРИДОПРОТЕЗИРОВАНИЕ

5.1. Клинико-функциональные особенности глаза при различных видах патологии радужки

Под наблюдением было 526 больных (528 глаз) с различными дефектами РО, из них 507 человек с повреждением РО вследствие травмы и 19 человек (21 глаз) – с врождённой патологией РО (на 12 глазах – врождённые колобомы радужки и на 9 глазах – врождённая эктопия зрачка).

Мужчин было 387 человек (73,6 %), женщин 139 человек (26,4 %).

Из 507 человек с травматическим повреждением РО более чем у половины больных (53,1 %) было проникающее ранение глаза, у 40,8 % больных – контузия глаза, а у 6,1 % больных повреждение глаза было следствием перенесенной внутриглазной операции. В дальнейшем при анализе клинического материала эти больные были отнесены в группу проникающих травм глаза.

Почти у 1/3 больных 30,3 % (160 глаз) был отмечен мидриаз, на втором месте по частоте была аниридия (111 глаз – 21,0 %), иридодиализ и сращение зрачка наблюдались реже (соответственно 75 глаз – 14,2 % и 54 глаза – 10,2 %). Врождённые изменения РО отмечены только у 19 больных (21 глаз) (4,0 %).

Большая часть наблюдаемых больных (63,0 %) была в возрасте до 40 лет (табл. 5.1), из них детей до 18 лет было 21,0 %.

У 21,2 % наблюдаемых больных возраст колебался от 41 до 60 лет; старше 60 лет было 15,8 % больных. Средний возраст пациентов составил $35,82 \pm 3,52$ лет.

Таблица 5.1

Возраст больных с травматической и врождённой патологией радужной оболочки

Патология радужной оболочки	Всего	Возраст, лет					
		до 18	18-30	31-40	41-50	51-60	старше 60
	число глаз %	число глаз %	число глаз %	число глаз %	число глаз %	число глаз %	число глаз %
иридодиализ	75 100,0	12 16,0	17 22,7	23 30,6	12 16,0	8 10,7	3 4,0
мидриаз	160 100,0	22 13,8	28 17,5	30 18,8	15 9,4	16 10,0	49 30,5
колобомы радужной оболочки	107 100,0	31 29,0	20 18,7	12 11,2	18 16,8	7 6,5	19 17,8
сращение и заращение зрачка	54 100,0	27 50,0	5 9,2	12 22,2	2 3,7	3 5,6	5 9,3
аниридия	111 100,0	13 11,7	44 39,6	21 18,9	19 17,2	10 9,0	4 3,6
врождённая патология	21 100,0	6 28,6	6 28,6	4 19,0	1 4,8	1 4,8	3 14,2
всего	528 100,0	111 21,0	120 22,7	102 19,3	67 12,7	45 8,5	83 15,8

Средний возраст больных по отдельным группам патологии был примерно одинаков и колебался от $42,26 \pm 3,15$ лет у больных с мидриазом до $26,71 \pm 8,47$ лет у больных с эктопией зрачка. В группе со сращением и заращением зрачка средний возраст составил $27,20 \pm 5,71$, причём половина больных была младше 18 лет. Иридодиализ чаще всего встречался у больных в возрасте от 31 до 40 лет, мидриаз – у лиц старше 60 лет – (30,5 %), колобомы радужной оболочки – у больных до 18 лет (29,0 %), аниридия – в возрасте 18-30 лет (39,6 %), врождённая патология РО – в возрасте до 30 лет (57,2 %).

Сроки после травмы у наблюдаемых больных колебались от нескольких недель до 62 лет (табл. 5.2). Более половины больных 56,6 % поступило на лечение в течение года после травмы, 21,1 % пациентов – в сроки от 1 до 5 лет и в поздние сроки – свыше 5 лет – поступило 22,3 % больных.

Повреждения РО, как правило, были следствием тяжёлых травм глаза, поэтому они сочетались с повреждениями других структур. Так, сращённые рубцы роговицы имели место у половины больных (254 чел. – 50,1 %), помутнение роговицы – только у 31 больного (6,1 %).

У преобладающего числа больных (91,1 %) отмечены различные изменения хрусталика: катаракты – у 54,9 % больных, в т.ч. частичные – у 23,3 %, полные – у 26,7 %, полурассосавшиеся и плёнчатые – у 4,9 % больных. Из них у 22,3 % больных наблюдалась сублюксация и люксация хрусталика.

Только у 47 больных (8,9 %) хрусталик оставался прозрачным. Афакия была отмечена в 27,7 % случаев, артифакция – у 8,5 % больных.

Наиболее часто прозрачный хрусталик встречался у больных с иридодиализом (38,7 %), в остальных группах больных – значительно реже: от 19,0 % – при врождённой патологии РО до 2,5 % – при мидриазе. В группе с аниридией больных с прозрачным хрусталиком отмечено не было. Катаракта чаще всего отмечена у больных с врождённой патологией РО (66,7 %) и иридодиализом (61,3 %); афакия была характерной для аниридии (55,9 % больных).

Таблица 5.2

Сроки после травмы у больных с травматическим повреждением радужной оболочки

Патология радужной оболочки	Всего	Сроки после травмы				
		< 3 мес.	4 – 12 мес.	от 1 до 3 лет	с 3 до 5 лет	свыше 5 лет
	число глаз %	число глаз %	число глаз %	число глаз %	число глаз %	число глаз %
иридодиализ	75 100,0	52 69,3	14 18,7	9 12,0	– –	– –
мидриаз	160 100,0	52 32,5	49 30,6	18 11,3	8 5,0	33 20,6
колобомы радужной оболочки	107 100,0	19 17,8	29 27,1	13 12,2	10 9,3	36 33,3
сращение и заращение зрачка	54 100,0	9 16,7	18 33,3	6 11,1	3 5,6	18 33,6
аниридия	111 100,0	– –	45 40,5	35 31,5	5 4,5	26 23,5
всего	507 100,0	132 26,0	155 30,6	81 16,0	26 5,1	113 22,3

При предоперационном обследовании больных в 22,0 % случаев выявлены помутнения в стекловидном теле различной степени выраженности. Наиболее характерными они оказались для больных с аниридией (44,1 %), а также больных с врождённой патологией РО (28,6 %) и с колобомами РО (25,2 %). Отслойка сетчатки была диагностирована у 5 больных (0,9 %), чаще у больных с патологией зрачка (3,7 %).

Из других посттравматических изменений следует отметить грыжу стекловидного тела (5,9 %), наблюдавшуюся у больных с мидриазом (16,3 %) и иридодиализом (6,7 %) в связи с повреждением связочного аппарата хрусталика и нарушением его положения; посттравматический хориоретинит наблюдался в 4,0 % случаев, чаще всего при аниридии (8,1 %); частичная атрофия зрительного нерва встречалась редко (0,6 %), в основном у больных с мидриазом (2 чел. – 1,3 %).

При исследовании состояния зрительного анализатора нарушение периферического поля зрения определено у 132 больных (25,0 %), у остальных больных оно было в пределах нормы.

Острота зрения у наблюдаемых больных до операции представлена в таблице 5.3. Более чем у половины больных (58,0 %) зрение было в пределах 0,01 до 0,09; у 19,7 % больных форменное зрение отсутствовало; острота зрения 0,1 – 0,2 была отмечена у 12,1 % больных, а 0,3 и выше – только в 10,2 % случаев.

В среднем острота зрения до операции составила $0,09 \pm 0,01$. Наиболее высокая острота зрения наблюдалась у больных с иридодиализом: средняя острота зрения составила $0,25 \pm 0,06$; острота зрения 0,3 – 0,7 отмечена у 41,3 % больных. Больные с относительно высокой остротой зрения были вынуждены идти на операцию в связи со светобоязнью и наличием монокулярной диплопии.

Наиболее низкое зрение отмечено у больных со сращением и зарращением зрачка, в среднем по группе – $0,04 \pm 0,02$; у них чаще всего наблюдалось отсутствие форменного зрения (35,2 %).

Таблица 5.3

Острота зрения у больных с патологией радужной оболочки

Острота зрения	Всего	Патология радужной оболочки					
		иридодиализ	мидриаз	колобомы РО	сращение и заращение зрачка	аниридия	врождённая патология
	число глаз %	число глаз %	число глаз %	число глаз %	число глаз %	число глаз %	число глаз %
pr. certa	104 19,7	17 22,7	28 17,5	20 18,7	19 35,2	20 18,0	-
< 0,1	306 58,0	21 28,0	101 63,1	59 55,1	26 48,1	86 77,5	13 61,9
0,1 – 0,2	64 12,1	6 8,0	22 13,8	18 16,8	7 13,0	5 4,5	6 28,5
0,3 – 0,4	23 4,3	8 10,7	7 4,4	5 4,7	2 3,7	-	1 4,8
0,5 – 0,7	31 5,9	23 30,6	2 1,2	5 4,7	-	-	1 4,8
0,8 – 1,0	-	-	-	-	-	-	-
всего	528 100,0	75 100,0	160 100,0	107 100,0	54 100,0	111 100,0	21 100,0
средняя	0,09 ± 0,01	0,25 ± 0,06	0,08 ± 0,02	0,08 ± 0,03	0,04 ± 0,02	0,02 ± 0,01	0,11 ± 0,06

Об особой тяжести патологии свидетельствует также частота исходного зрения ниже 0,1 у больных с аниридией 95,5 %. У остальных 4,5 % больных этой группы зрение было не выше 0,1 – 0,2.

У 81,8 % больных ВГД до операции было в пределах нормы, уровень его в среднем равнялся $21,03 \pm 1,49$. Вторичная глаукома была выявлена у 13,8 % больных, а гипотония – у 4,4 % пациентов. Следует отметить, что при врождённых дефектах радужки ВГД в норме отмечено у 100,0 % больных.

5.2. Клинико-функциональные особенности посттравматической глаукомы у больных с повреждением радужной оболочки

Известно, что развитие глаукомы после травмы, в первую очередь, зависит от анатомических изменений, обусловленных посттравматическим процессом в глазу, и во вторую очередь – от индивидуального состояния механизмов, регулирующих офтальмотонус.

В связи с этим, нам представилось интересным проанализировать клинико-функциональные особенности больных основной группы (507 чел.), у которых травма глаза была осложнена повреждением радужной оболочки (табл.5.4).

Почти у трети больных (31,6 %) был отмечен мидриаз. На втором месте по частоте (21,1 %) были колобомы радужной оболочки. Иридодиализ, а также патология зрачка наблюдались, соответственно, в 14,8 % и 10,6 % случаев; частичная или полная аниридия – у 21,9 % больных.

Исследование состояния офтальмотонуса показало, что у 81,1 % больных с патологией РО ВГД было в пределах нормы, вторичная глаукома была выявлена у 14,4 % больных, гипотония – у 4,5 %.

Таблица 5.4

Частота вторичной глаукомы у больных с травматическим повреждением радужной оболочки

Характер повреждения радужной оболочки	Частота повреждения РО		Частота глаукомы	
	число глаз	%	число глаз	%
мидриаз	160	31,6	36	22,5
иридодиализ	75	14,8	9	12,0
колобома радужки	107	21,1	7	6,5
сращение и заращение зрачка	54	10,6	2	3,7
частичная аниридия	61	12,0	8	13,1
тотальная аниридия	50	9,9	11	22,0
всего:	507	100,0	73	14,4

Примечание. Частота глаукомы высчитывалась от числа пациентов с данным видом патологии.

Интерес представляют данные сравнительного анализа состояния офтальмотонуса и характера повреждения радужной оболочки (табл. 5.5). Чаще всего ВГД в пределах нормы наблюдалось при колобомах радужки, а также патологии зрачка (соответственно 87,9 % и 87,0 %) и значительно реже – при мидриазе (75,6 %). Соответственно этим данным средние цифры внутриглазного давления при колобомах радужки ($20,03 \pm 0,93$ мм рт.ст.), сращении и заращении зрачка ($18,91 \pm 1,01$ мм рт.ст.), иридодиализе ($20,31 \pm 1,22$ мм рт.ст.), аниридии ($20,46 \pm 0,98$ мм рт.ст.) и эктопии зрачка ($20,48 \pm 1,20$ мм рт.ст.) были ниже общей средней ($21,03 \pm 1,49$ мм рт.ст.), а при мидриазе – выше её ($23,04 \pm 1,04$ мм рт.ст.).

Таблица 5.5

Состояние ВГД у больных с травматической патологией радужной оболочки до операции

Состояние ВГД	Всего	Патология радужной оболочки				
		иридодиализ	мидриаз	колобомы РО	сращение и заращение зрачка	аниридия
		число глаз %	число глаз %	число глаз %	число глаз %	число глаз %
N	411 81,1	63 84,0	121 75,6	94 87,9	47 87,0	86 77,5
+	73 14,4	9 12,0	36 22,5	7 6,5	2 3,7	19 17,1
-	23 4,5	3 4,0	3 1,9	6 5,6	5 9,3	6 5,4
всего	507 100,0	75 100,0	160 100,0	107 100,0	54 100,0	111 100,0
средняя	21,03 ± 1,49	20,31 ± 1,22	23,04 ± 1,04	20,03 ± 0,93	18,91 ± 1,01	20,46 ± 0,98

Вторичная глаукома наиболее часто (табл. 5.4) наблюдалась у больных с мидриазом (в 22,5 % по сравнению с 14,4 % в среднем), а также при тотальной аниридии (22,0 %).

Высокую частоту глаукомы при мидриазе (22,5 %) можно объяснить тем, что мидриаз преимущественно наблюдался после контузионной травмы глаз, для которой характерным является наличие застойной инъекции глазного яблока, люксации или сублюксации хрусталика в переднюю камеру или стекловидное тело, изменения в стекловидном теле в виде деструкции или гемофтальма. Так, дислокация хрусталика у наблюдаемых нами больных основной группы была отмечена в 23,5 % (108 чел.), с повышением ВГД у 37 больных (34,3 %). В среднем ВГД у данной подгруппы больных колебалось от 24 до 40 мм рт.ст. (в среднем – $34,02 \pm 4,63$ мм рт.ст.).

В отличие от мидриаза, при иридодиализе, который также часто наблюдался при контузионных травмах, повышение ВГД выявлено значительно реже – у 12,0 % больных. Это может быть обусловлено отсутствием препятствий для оттока внутриглазной жидкости, характерных для мидриаза, а также снижением секреции внутриглазной жидкости вследствие контузионного повреждения цилиарного тела. Данное предположение подтверждается особенностями гидродинамики глаза у больных с иридодиализом: высокими цифрами коэффициента «С» и низкими значениями коэффициента «F».

Низкую частоту глаукомы при колобомах радужки (6,5 %) можно объяснить хорошим сообщением между передней и задней камерами, а также отсутствием затруднений для оттока жидкости из глаза, о чём свидетельствовали высокие цифры коэффициента «С» (в среднем $0,24$ мм³/мин/мм рт.ст.).

Глаукома при частичной, а особенно при тотальной аниридии (соответственно – 13,1 % и 22,0 %) обусловлена большими анатомическими изменениями в глазу с нарушением путей оттока внутриглазной жидкости, особенно при отсутствии радужки и хрусталика.

Консервативное лечение больных с травматической глаукомой при наличии повреждений радужной оболочки, как правило, малоэффективно [223–225].

Полиморфизм патогенеза и клинических проявлений создает неблагоприятные условия для лечения больных с данной патологией, требуя индивидуального подхода в выборе микрохирургического вмешательства.

Так, известные способы хирургического лечения глаукомы, как правило, не способны обеспечить длительность гипотензивного эффекта. Общепринятые фистулизирующие операции на глазах с люксацией и сублюксацией хрусталика стойкого снижения ВГД не дают, особенно при травматическом мидриае. У таких больных показано комплексное оперативное вмешательство с удалением дислоцированного хрусталика, передней витректомией, ушиванием мидриаза с восстановлением зрачка нормальной величины и формы, а также имплантацией ИОЛ.

По разработанным нами методикам, при колобомах радужки в комплекс хирургического лечения обязательно входит закрытие дефекта собственной тканью радужки с помощью швов или при большой площади дефекта (частичная или тотальная аниридия) – закрытие его путем имплантации искусственной радужки совместно с ИОЛ – имплантация иридо-хрусталикового комплекса.

Также необходимо учитывать локализацию и характер анатомических изменений, вызванных травмой; особенности гидродинамики глаза и степень компенсации офтальмотонуса; состояние сетчатки и зрительного нерва.

Разработанная тактика дифференцированного микрохирургического лечения больных с травмами глаз, осложнёнными повреждением радужной оболочки, дала возможность нормализовать ВГД у преобладающего большинства больных (78 чел. – 91,8 % больных с глаукомой). По результатам отдалённых наблюдений, только у 7 больных в дальнейшем потребовалось дополнительное медикаментозное лечение, а у 4 из них – дополнительная антиглаукоматозная операция.

В результате комплексного лечения у большинства больных был получен хороший косметический эффект и восстановление высоких зрительных функций (острота зрения – 0,5 и выше была получена у 58,3 % больных).

5.3. Характер и степень выраженности воспалительной реакции глаза на иридопластику и иридопротезирование

Анализ течения раннего послеоперационного периода после иридопластики или имплантации искусственной ИХД позволил выделить 4 степени тяжести воспалительной реакции.

Ареактивное течение (0 степень) характеризовавшееся только отёком эпителия роговицы в паралимбальной зоне, соответственно операционному разрезу, было отмечено у 241 больного (45,7 %).

Воспалительная реакция I (лёгкой) степени наблюдалась у 149 больных (28,2 %) и была выражена локальным отёком роговицы в области послеоперационного разреза, нежным экссудативным отложением фибрина в передней камере, на радужке или иридопротезе и ИОЛ; фибрин полностью рассасывался на 2-3 день после операции.

Воспалительная реакция II (средней) степени отмечена у 111 больных (21,0 %) и проявлялась такими признаками: локальным отёком роговицы в области операционного разреза, образованием преципитатов на эндотелии роговицы; выпадением небольшого количества фибрина во влаге передней камеры и в углу передней камеры, отложение его на радужке или иридопротезе; образованием лёгкой фибриновой плёнки на поверхности ИОЛ в просвете зрачка, которая рассасывалась к 5-7 дню после операции.

Воспалительная реакция III степени (выраженная) наблюдалась у 27 больных (5,1 %) и характеризовалась отёком роговицы соответственно над областью иридопластики или расположения иридопротеза; образованием преципитатов на эндотелии роговицы; интенсивным образованием фибрина:

полупрозрачного, грибовидного, гелеподобного или в виде нитей, тяжей в передней камере. В некоторых случаях отмечалось помутнение стекловидного тела. Интенсивное фибринообразование на радужке, иридопротезе и ИОЛ способствовало формированию соединительнотканной плёнки, которая покрывала переднюю и заднюю поверхность ИОЛ с распространением её на сетчатую структуру лавсановой пластины, образованию ретрокорнеальных плёнок и obturации ими угла передней камеры.

Резюме

Проведенные исследования 526 больных (528 глаз) позволили определить наиболее характерные клинические особенности повреждения РО с учётом сопутствующей посттравматической патологии.

Более чем у половины больных (53,1 %) повреждение РО было следствием проникающего ранения глаза. Наиболее частым повреждением РО был мидриаз (30,3 %) и аниридия (21,0 %).

Повреждения РО у преобладающего числа больных (91,1 %) сопровождалось различными изменениями хрусталика, в т.ч. нарушением его положения (22,3 %), а также сращенными рубцами роговицы (50,1 % больных).

При исследовании состояния зрительного анализатора нарушение периферического поля зрения было отмечено у 25,0 % больных. Более, чем у половины больных (58,0 %) при поступлении зрение было в пределах от 0,01 до 0,09, а у 19,7 % больных форменное зрение отсутствовало; в среднем острота зрения до операции составила $0,09 \pm 0,01$. Наиболее высокая острота зрения наблюдалась у больных с иридодиализом (в среднем $0,25 \pm 0,06$); наиболее низкая – у больных со сращением и заращением зрачка (в среднем $0,04 \pm 0,02$) и аниридией ($0,02 \pm 0,01$).

Вторичная глаукома до операции была выявлена у 14,4 % больных, гипотония – у 4,5 % пациентов.

Проведенные исследования показали, что наличие повреждений радужной оболочки повышает риск развития вторичной глаукомы на травмированном

глазу. Наиболее часто глаукома развивается при травмах глаз, осложнённых мидриазом (29,7 %), а также тотальной аниридией (21,2 %).

При оценке клинико-функциональных особенностей посттравматической глаукомы важным фактором в её развитии является наличие травматической дислокации хрусталика, при которой частота глаукомы повышается до 23,5 % (по сравнению с 14,4 % – в среднем).

Учёт клинико-функциональных особенностей посттравматической глаукомы позволяет своевременно диагностировать степень нарушения гидродинамики глаза и определить показания к оптимальному методу хирургической коррекции ВГД.

Выявлено, что после реконструктивных операций на радужной оболочке воспалительная реакция I степени наблюдалась у 28,2 % больных, II степени – у 21,0 % и III степени – у 5,1 % пациентов. Частота и характер послеоперационной воспалительной реакции зависели от вида повреждения радужной оболочки и объёма реконструктивного хирургического вмешательства: воспалительная реакция II и III степени чаще всего отмечена при аниридии после иридопротезирования с шовной фиксацией (51,3 %), реже всего – после иридопластики при колобомах радужки (14,0 %).

При травмах глаз, осложнённых повреждениями радужной оболочки, дифференцированный подход к восстановительному хирургическому лечению может обеспечить восстановление высоких зрительных функций и нормализацию ВГД.

Материалы 5 главы опубликованы в следующих работах:

1. Венгер Л. В. Возможности устранения травматического иридодиализа методом закрытой иридопластики / Л. В. Венгер // Офтальмологічний журнал. – 2006. – № 3 (1). – С. 84–87.

Часть статьи, в которой описаны материалы, методы и клиническая характеристика больных до операции, отражена в 5 главе.

2. Венгер Л. В. Современные возможности иридопластики при травматическом мидриазе / Л. В. Венгер // Актуальні питання медичної науки та практики : зб. наук. праць. – Запоріжжя, 2009. – Вип. 75, кн. 2. – С. 222–227.

Часть статьи, в которой описаны материалы и методы, а также клиническая характеристика больных до операции, отражена в 5 главе.

3. Венгер Л. В. Клинико-функциональные особенности посттравматической глаукомы у больных с повреждением радужной оболочки / Л. В. Венгер // Науковий вісник Національного медичного університету імені О. О. Богомольця. – 2009. – № 1 (22). – С. 105–109.

4. Венгер Л. В. Дифференцированный подход к реконструктивному лечению больных с частичной и полной аниридией / Л. В. Венгер // Офтальмологічний журнал. – 2009. – № 1-2. – С. 81–84.

Часть статьи, в которой описаны материалы и методы, а также клиническая характеристика больных до операции, отражена в 5 главе.

5. Венгер Л. В. Особенности клиники и эффективность хирургического лечения больных с травматическими коллобомами радужки / Л. В. Венгер // Офтальмологічний журнал. – 2009. – № 5. – С. 17–21.

Часть статьи, в которой описаны материалы и методы, а также клиническая характеристика больных до операции, отражена в 5 главе.

6. Венгер Л. В. Особенности клиники и эффективность хирургического лечения больных с травматическими сращениями и заращением зрачка / Л. В. Венгер // Офтальмологічний журнал. – 2009. – № 6. – С. 49–54.

Часть статьи, в которой описаны материалы и методы, а также клиническая характеристика больных до операции, отражена в 5 главе.

ГЛАВА 6

НОВОЕ НАПРАВЛЕНИЕ В РЕКОНСТРУКТИВНОЙ ХИРУРГИИ РАДУЖНОЙ ОБОЛОЧКИ И СПОСОБЫ ХИРУРГИЧЕСКОГО ЛЕЧЕНИЯ ТРАВМАТИЧЕСКОЙ И ВРОЖДЁННОЙ ПАТОЛОГИИ РАДУЖКИ

6.1. Новое направление в хирургическом лечении частичной или полной аниридии – внутрикапсульное иридофакопротезирование

Обширные посттравматические дефекты радужки отрицательно сказываются на остроте зрения травмированного глаза, значительно ухудшают функцию барьера между передним и задним отделами глаза, ограничивают возможности интраокулярной коррекции, а также, несомненно, играют отрицательную косметическую роль.

Известны иридопротезы, выполненные из различных материалов: полиметилметакрилата, окрашенного в голубой цвет; материала на основе полипропилена; силикона; коллаген-комплексные плёнки; модифицированный гидрогель, прозрачный полиметилметакрилат; сополимер коллагена с мономерами акрилового ряда, наполненного инертными красителями.

Вышеперечисленные протезы применяются в офтальмологии для выполнения операции иридопротезирования – восстановления недостающей радужной оболочки при частичной или полной аниридии травматического или врождённого генеза.

Использование иридопротезов из искусственных материалов при такой сложной патологии, как частичная или полная аниридия, позволяет создать новую искусственную диафрагму между передним и задним отделами глаза.

Все вышеперечисленные иридопротезы при своём применении в клинике обладают одним существенным недостатком: помещение их во влагу передней

камеры вызывает фибринообразование, что указывает на их недостаточно высокую биосовместимость с тканями глаза.

Известна операция устранения частичной или полной аниридии с помощью искусственной радужной оболочки из полимерного материала лавсана – ИРИСТЭКС, состоящей из трёхслойной сетчатой пластины со зрачковым отверстием в центре, выполненной из синтетических биологически инертных нитей, покрытой с обеих сторон синтезированными на неё алмазоподобными плёнками, одна из которых имеет толщину 0,8 – 1,0 мкм, а другая – 3,0 – 3,5 мкм, при этом алмазоподобная плёнка меньшей толщины содержит 5 – 15 вес. % графитной фазы [226]. Такое строение даёт возможность достигнуть высокого класса чистоты поверхности с соответствующими электрическим и энергетическим содержанием, устранить возможность деформации имплантата и обеспечить его стабильное положение внутри глаза (рис. 6.1).

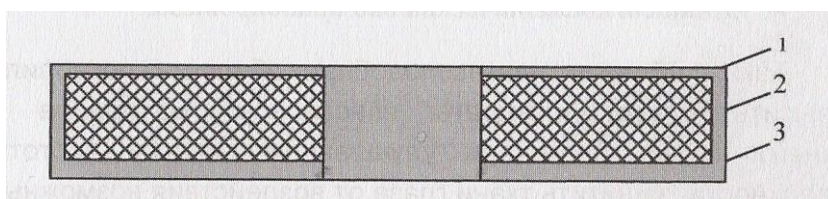


Рис. 6.1. Схематическое изображение модифицированного иридопротеза.

Примечание. 1 – передний слой (алмазоподобная плёнка толщиной 0,8 – 1,0 мкм); 2 – средний слой (сетчатая структура); 3 – задний слой (алмазоподобная плёнка толщиной 3,0 – 3,5 мкм).

Одним из преимуществ данной модели искусственной радужной оболочки является хороший косметический эффект, связанный с возможностью индивидуального подбора имплантата по форме, размеру и цвету соответственно радужной оболочке парного глаза (рис. 6.2).




Рис. 6.2. Цветовые модификации иридопротезов.

Однако, имплантация искусственной радужки в полость глаза затруднена, в связи с необходимостью фиксации её краёв к склеральной части лимба в 4-х точках, для получения надёжной стабилизации имплантата внутри глаза, кроме того, относительная жесткость имплантата и его диаметр (минимум 9 мм) требуют большого разреза для его введения внутрь глаза [107]. Техническая сложность имплантации искусственной радужной оболочки и возможность непосредственного контакта поверхности и краёв имплантата с тканями глаза после операции нередко приводит к возникновению значительной воспалительной реакции в послеоперационном периоде, что удлиняет сроки лечения и может отрицательно сказаться на оптических исходах операции.

Наиболее близкой к разработанному методу, является операция устранения врождённой или травматической аниридии с помощью искусственной радужной оболочки, состоящей из двух колец с флажками [227]. Пациенту, после проведения стандартной факоэмульсификации и имплантации искусственного хрусталика в капсульный мешок, сверху ИОЛ между её передней поверхностью и передней капсулой хрусталика имплантируется последовательно один за другим два кольца с флажками радужки.

Преимуществом данной операции является возможность имплантации искусственной радужной оболочки через малый туннельный разрез, хорошая переносимость глазом искусственной радужки, помещённой внутрь капсульного мешка, что надёжно изолирует трансплантат от соприкосновения с окружающими тканями глаза.

Недостатками данного типа радужки являются большая жёсткость материала, что ограничивает размеры отдельных фрагментов радужки, не позволяет достичь размеров зрачка менее 6 мм и снижает оптический исход операции, а чёрный цвет имплантата не даёт возможности получить хороший косметический эффект.

Нами поставлена задача усовершенствования способа хирургического лечения частичной или полной аниридии, которая решается тем, что для устранения частичной или полной аниридии производят имплантацию искусственной радужной оболочки или её части внутрикапсулярно, после фактоэмульсификации и имплантации интраокулярной линзы, с последующей, при необходимости, шовной фиксацией зрачкового края радужной оболочки методом закрытой иридопластики. Получен декларационный патент Украины на изобретение “Спосіб лікування часткової та повної аніридії” № 51128 А.

Предложенный способ устранения частичной или полной аниридии осуществляется следующим образом (рис. 6.3).

Обработка операционного поля спиртовым раствором хлоргексидина, эпibuльбарная анестезия раствором алкаина. Акинезия и ретробульбарная анестезия 2 % раствором лидокаина. На верхнюю прямую мышцу накладывают шов-держалку. Отсепаровывают конъюнктиву от лимба сверху на 10 – 11 ч. Гемостаз. Производят склеральный туннельный разрез на 10 – 11 ч, прокол роговицы у лимба на 3 ч (рис. 6.3, а).

В переднюю камеру вводят вискоэластик, производят передний капсулорексис. Через лимбальный туннельный разрез 3,2 мм производят фактоэмульсификацию катаракты (рис. 6.3, б).

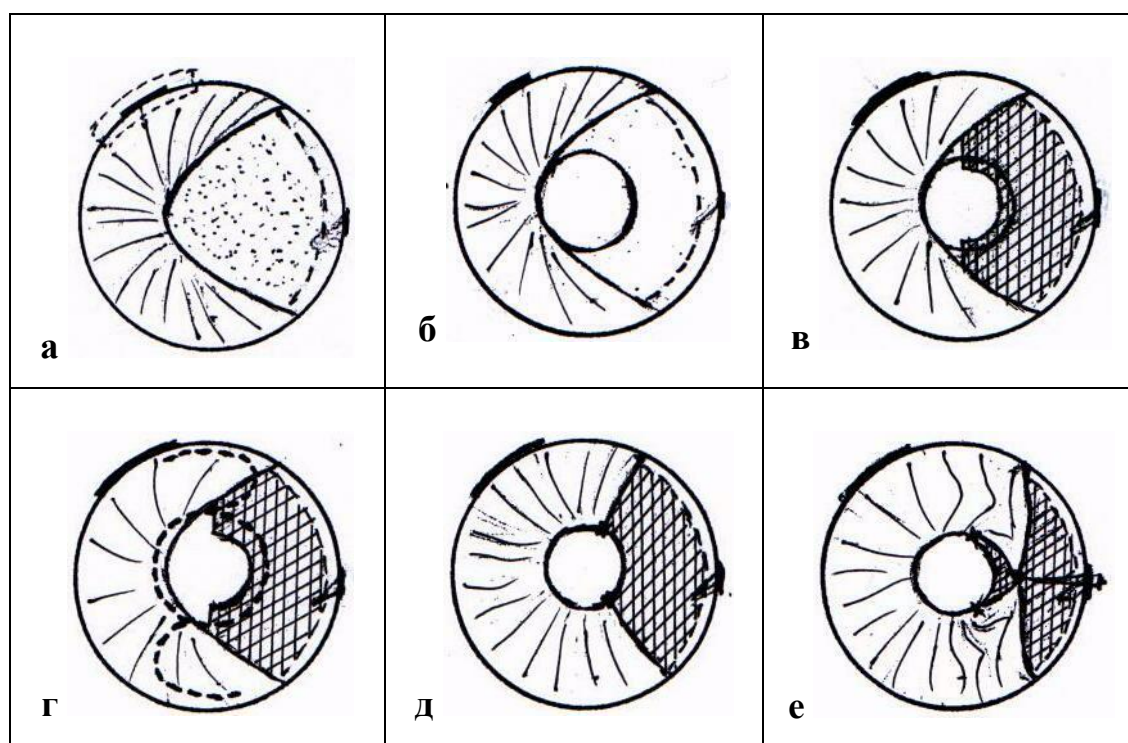


Рис. 6.3. Схема операции частичного внутрикапсульного иридофакопротезирования.

Туннельный разрез расширяют до 4 или 6 мм (в зависимости от модели ИОЛ). В капсульный мешок вводят вязкоэластик (провиск, вислоат) и при частичном иридопротезировании через туннельный разрез в капсульный мешок имплантируют $\frac{1}{2}$ иридопротеза соответственно расположению дефекта радужки (рис. 6.3, в). Затем в капсульный мешок под иридопротез имплантируют заднекамерную ИОЛ (рис. 6.3, г).

Для формирования зрачка правильной формы при частичном иридопротезировании при необходимости производят фиксацию краёв колобомы РО в области зрачкового пояса к иридопротезу (методом ЗИП) (рис. 6.3, д, е).

При тотальном иридопротезировании вначале в капсульный мешок имплантируется ИОЛ, а затем также в капсульный мешок сверху ИОЛ – иридопротез.

Из передней камеры удаляют вязкоэластик. В переднюю камеру (ПК) вводят раствор Рингер-Локка и стерильный воздух. Накладывают П-образный

шов на края туннельного разреза на 10 ч и узловатый шов на конъюнктиву. Под конъюнктиву вводят 0,3 мл гентамицина и 0,3 мл дексаметазона. Монокулярная повязка.

Клинические испытания предложенного способа хирургического лечения больных с исходами тяжелых повреждений глаз, осложнившихся дефектами радужной оболочки, а также с врожденными дефектами радужки проведены на базе Одесского ЦМХГ, входящего в состав ГКБ № 4 г. Одессы.

Пример. Больной Ф., 47 лет, в 1969 году получил травму левого глаза стеклом. По месту жительства в г. Донецке была произведена ПХО проникающего ранения роговицы с удалением выпавшей части радужной оболочки. В анамнезе близорукость высокой степени на ОУ, состояние после склероукрепляющих операций и отграничивающей периферической лазеркоагуляции сетчатки. Поступил во 2 отделение Одесского ЦМХГ 2.04.2001 г.

Диагноз при поступлении: OD – осложнённая миопия высокой степени, факосклероз, периферическая дегенерация сетчатки, состояние после склероукрепляющей операции и отграничивающей периферической диодной лазеркоагуляции сетчатки; OS – исход проникающего ранения роговицы, рубец роговицы, частичная аниридия, частичная травматическая катаракта, осложненная миопия высокой степени, периферическая дегенерация сетчатки, состояние после склероукрепляющей операции и отграничивающей периферической диодной лазеркоагуляции сетчатки.

Состояние глаз при поступлении:

$$\text{Vis OD} = 0,01 \text{ cc sph } -18,0^{\text{D}} \text{ } \varnothing \text{ cyl } -1,0^{\text{D}} \text{ ax } 90^{\circ} = 0,5$$

$$\text{Vis OS} = 0,02 \text{ cc sph } -5,0^{\text{D}} \text{ } \varnothing \text{ cyl } -4,0^{\text{D}} \text{ ax } 145^{\circ} = 0,2; \text{ c } \varnothing = 0,2;$$

$$\text{c } \varnothing \text{ cc sph } -5,0^{\text{D}} \text{ } \varnothing \text{ cyl } -4,0^{\text{D}} \text{ ax } 145^{\circ} = 0,7$$

Поле зрения и ВГД в норме на обоих глазах.

На OS нежный линейный косой рубец роговицы в наружной параоптической зоне, ПК неравномерной глубины, радужка отсутствует от 2 до

5³⁰ ч, хрусталик с интенсивными помутнениями в области колобомы, глазное дно – ДЗН бледно-розовый, выраженный миопический конус, в макуле перераспределение пигмента, по периферии выраженная дегенерация сетчатки, отграниченная очагами лазеркоагуляции (рис. 6.4).

4.04.2001 г. произведена м/х операция на OS – факоемульсификация с внутрикапсульным частичным (1/2) иридопротезированием, имплантацией з/к ИОЛ sph +11,0^D, с шовной фиксацией зрачкового края радужки методом ЗИП.

Обработка операционного поля обычная. Конъюнктива отсепарована от лимба сверху на 11 ч, гемостаз. Лимбальный туннельный разрез, прокол роговицы у лимба на 3 ч. В ПК введен целофтал, произведен передний капсулорексис. Через туннельный разрез 3,2 мм произведена факоемульсификация травматической катаракты.

Туннельный разрез расширен до 5 мм. В капсульный мешок введен провиск и через туннельный разрез в капсульный мешок имплантирована 1/2 иридопротеза соответственно расположению колобомы радужки.

Затем в капсульный мешок под иридопротез имплантирована з/к ИОЛ диаметром 5,5 мм sph +11,0^D(Alcon). Для формирования зрачка через прокол роговицы на 3 ч введена атравматическая игла (нейлон 10/0), захвачен зрачковый край радужки на 6 ч и фиксирован к зрачковому краю иридопротеза, шов завязывался по методу ЗИП. Через тот же прокол роговицы на 3 ч с помощью атравматической иглы (нейлон 10/0) наложен узловатый шов на противоположный край иридопротеза и зрачковый край радужки пациента на 2 ч. Затем с помощью метода ЗИП наложен шов на края колобомы радужки в области зрачкового пояса.

Из ПК удалён вискоэластик, камера восстановлена раствором Рингер-Локка и стерильным воздухом. Наложён П-образный склеральный шов на края туннельного разреза на 10 ч. Шов на конъюнктиву. Под конъюнктиву введено по 0,3 мл гентамицина и дексаметазона. Монокулярная асептическая повязка.

Во время операции и в послеоперационном периоде осложнений не было. В стационаре больной получал инстилляции макситрола и наклофа, п/б инъекции – гентамицина, дексаметазона и фибринолизина.

Выписан из стационара на 7-й день после операции (рис.6.5). При выписке состояние левого глаза: Vis OS = 0,1 cc sph-1,5^D ⊕ cyl+4,0^Dax 55° = 0,7; поле зрения и ВГД в норме; глаз спокоен, роговица в оптической зоне прозрачная, ПК средней глубины, сформированный зрачок почти правильной округлой формы, 3 мм в диаметре, швы на радужке состоятельны, положение иридопротеза и ИОЛ правильное (в капсульном мешке), глазное дно: ДЗН – бледно-розовый, выраженный миопический конус, в макулярной области перераспределение пигмента, по периферии отграниченная очагами лазеркоагуляции дегенерация сетчатки.

Отдалённые результаты: через 1,5 месяца после операции у больного Vis OS = 0,3 cc sph-1,0^D ⊕ cyl +4,0^Dax 55° = 1,0 (в связи с наличием травматического рубца роговицы); глаз спокоен, роговица в оптической зоне прозрачная, ПК средней глубины, зрачок почти правильной круглой формы, 3 мм в диаметре, внутренняя часть зрачкового края радужки реагирует на свет, швы на радужке состоятельны, положение иридопротеза и ИОЛ правильное (в капсульном мешке), глазное дно: состояние как при выписке.

Больному рекомендована факоэмульсификация катаракты с имплантацией ИОЛ на OD с рефракционной целью, через 6 месяцев на OS возможна лазерная коррекция астигматизма.

Клиническая апробация разработанной операции проведена у 17 больных с частичной и полной травматической аниридией и катарактой. Клинические исследования показали перспективность новой операции внутрикапсульного иридофакопротезирования, которая даёт возможность значительно снизить воспалительную реакцию на операцию, свести до минимума объём медикаментозного лечения после операции, восстановить зрение у 76,1 % больных до 0,3 – 1,0, сократив пребывание больного в стационаре до 5 – 7 дней.

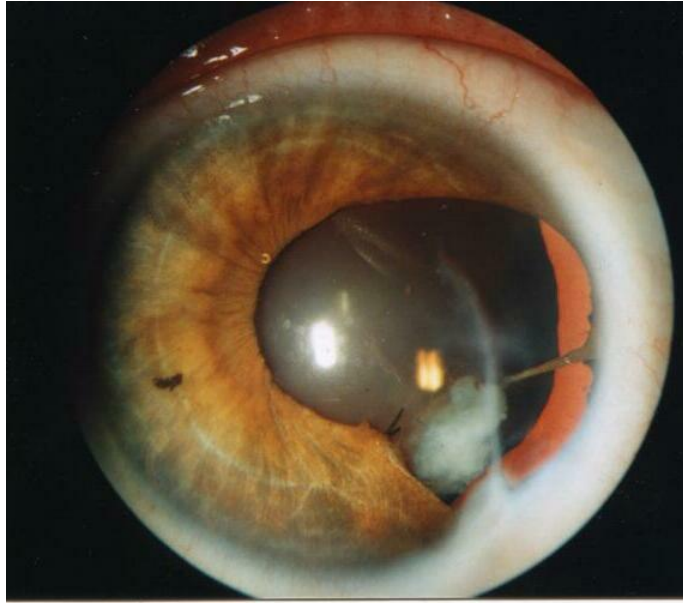


Рис. 6.4. Больной Ф., OS – рубец роговицы, частичная травматическая катаракта, частичная аниридия, миопия высокой степени.

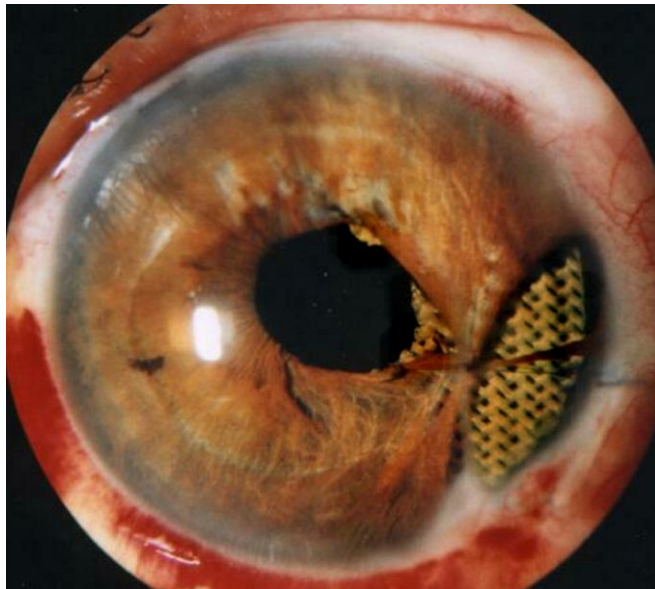


Рис. 6.5. Больной Ф., OS – состояние после факоэмульсификации с внутри-капсульным частичным (1/2) иридофакопротезированием, с шовной фиксацией зрачкового края радужки методом ЗИП.

Отдалённые наблюдения показали стабильность достигнутых зрительных функций. Осложнений в отдалённом периоде у больных отмечено не было.

Таким образом, клинические испытания предложенного способа показали достижение поставленной задачи и подтвердили его преимущества по сравнению с известными, а именно: снижение травматичности операции за счёт внутрикапсульной имплантации иридофакопротеза, уменьшение частоты послеоперационных осложнений, снижение до минимума послеоперационного роговичного астигматизма, достижение высокой остроты зрения и сокращение сроков восстановительного лечения.

6.2. Новый способ лечения тотальной аниридии

Одним из важнейших условий для обеспечения высокого зрения у человека является диафрагмальная функция радужной оболочки. Отсутствие её может быть результатом врождённых аномалий или исходом проникающих травм глаза. Как правило, травматическая аниридия сопровождается нарушением прозрачности и смещением хрусталика или его отсутствием, значительным понижением зрения, светобоязнью и светозасвечиванием глаза, в связи с чем, является значительной не только медицинской, но и социально-экономической проблемой. Для коррекции данной офтальмопатологии необходима имплантация искусственной радужной оболочки – иридопротезирование.

Известна модель искусственной радужки – ИРИСТЭКС, которая выполнена в виде сетчатой пластинки с зрачковым отверстием в центре, изготовлена из биологически инертного материала лавсана, покрытого с обеих сторон синтезированным на нём алмазоподобным покрытием [124]. Вышеуказанное строение иридопротеза значительно повышает его биосовместимость с тканями глаза и снижает частоту послеоперационных осложнений.

Но значительной проблемой при иридопротезировании является то, что модель имеет большой диаметр (9-12 мм) и относительную жёсткость материала, что требует большого разреза для введения иридопротеза в полость глаза и его шовной фиксации. Кроме того, техническая сложность имплантации и возможность непосредственного контакта поверхности и края имплантата с тканями глаза часто приводят к возникновению значительной воспалительной реакции в послеоперационном периоде, что увеличивает сроки лечения и может негативно отразиться на оптических результатах операции.

Существует способ введения и фиксации данного иридопротеза [107], заключающийся в том, что швы на иридопротез накладывают заранее, ещё до разреза глазного яблока, а затем их с помощью специальной полой иглы с отверстием на заострённом конце проводят через проколы в лимбе, переднюю камеру и выводят на склере с противоположной стороны. Затем после разреза лимба и введения иридофакопротеза, проведенные швы подтягивают и завязывают на склере.

Данная техника операции остаётся сложной: нужен широкий лимбальный разрез (не менее 9 мм), специальный инструментарий – инъекционная игла с дополнительным отверстием на заостренном конце и многочисленные манипуляции ею с проколами тканей глаза изнутри кнаружи.

Нами поставлена задача усовершенствования способа имплантации иридопротеза при тотальной аниридии и афакии, путём имплантации иридопротеза через малый лимбальный туннельный разрез, техника которого обеспечит малую травматизацию тканей глаза во время операции и надёжную фиксацию иридопротеза в полости глаза.

Решение поставленной задачи обеспечено тем, что вначале до имплантации накладывают 4 фиксирующих шва на иридопротез, выполняют имплантацию иридопротеза в полость глаза через малый туннельный разрез, выводят фиксирующие швы с помощью микрокрючка из передней камеры через микропроколы в склеральной части лимба и фиксируют их к склере.

Получен патент Украины на полезную модель “Спосіб лікування тотальної аніридії” № 34623.

На рис. 6.6 показана методика хирургического лечения тотальной аниридии путём иридопротезирования через малый туннельный разрез.

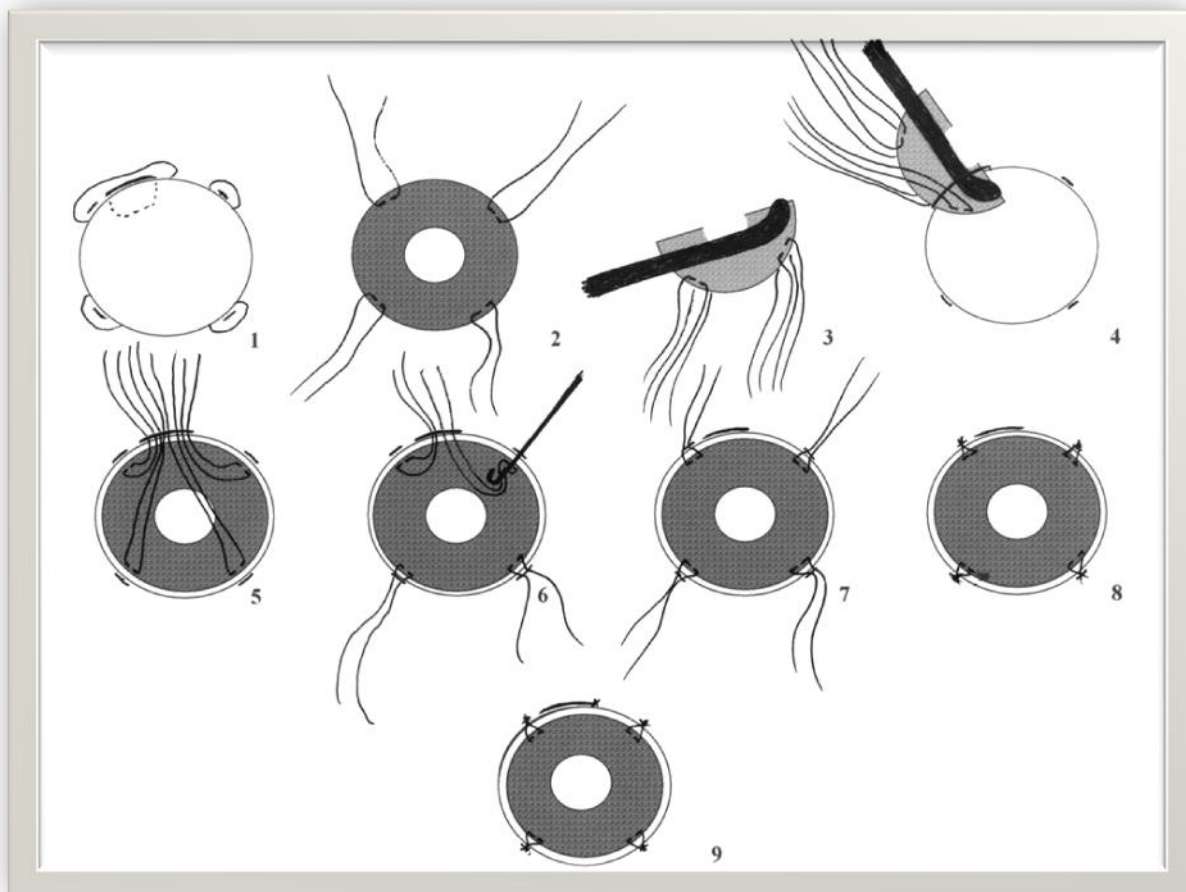


Рис. 6.6. Способ хирургического лечения тотальной аниридии.

Операция выполняется следующим образом. На 11-12 ч выполняют лимбальный туннельный разрез (до 5 мм шириной), дополнительно делают 4 микропрокола в склеральной части лимба (на 2, 5, 8 и 11 ч) (поз.1), на иридопротез накладывают 4 П-образных шва (поз.2), с помощью специального пинцета – проводника складывают иридопротез вдвое (поз.3), проводят его через туннельный разрез в переднюю камеру (под прикрытием вискоэластика) (поз.4), поворачивают бранши пинцета на 90°, снимают его с иридопротеза до расправления последнего в горизонтальной плоскости (поз.5), с помощью микрокрючка выводят концы 4 швов из передней камеры (поз.6 и 7),

фиксируют их к склере и завязывают (поз.8), а узлы склеральных швов и входное отверстие туннельного разреза прикрывают сверху конъюнктивой с помощью узловатых швов (поз.9).

Операция проводится с использованием вискоэластиков для предупреждения повреждения эндотелия роговицы при имплантации.

При необходимости (если у больного кроме аниридии имеется травматическая катаракта или афакия) одновременно с имплантацией иридопротеза возможна имплантация гибкой ИОЛ, которая заранее фиксируется швами к задней поверхности иридопротеза, а затем с помощью пинцета-проводника складывается вдвое вместе с иридопротезом. Дальнейшая техника имплантации иридофакопротеза выполняется предложенным способом.

Разработанный способ тотального иридопротезирования при аниридии через малый туннельный разрез прошёл клиническую апробацию в Одесском Центре микрохирургии глаза при лечении 12 больных с тотальной аниридией и афакией.

Пример 1. Больной Я., 29 лет, 31.12.2005 г. получил травму глаза стеклом от очков, через 9 месяцев был госпитализирован в Одесский ЦМХГ с диагнозом: OS – корнео-склеральный рубец, тотальная аниридия, афакия, частичное помутнение стекловидного тела; OU – осложнённая миопия.

При обследовании на OS (рис. 6.7): парацентральный корнео-склеральный рубец, аниридия, афакия, в стекловидном теле частичное помутнение, на глазном дне – миопический конус, периферическая дегенерация сетчатки; Vis OS = 0,07, с ø cc sph+6,0^Dcyl+1,25^Dax 60° = 1,0; Vis OD = 0,08 cc sph-6,0^D = 1,0.

20.09.2005 г. на OS произведена операция – иридофакопротезирование с шовной фиксацией к склере (ИОЛ + 15,0 D AcrySof Natural).

Операция проведена под сбалансированной поликомпонентной анестезией. Обработка операционного поля спиртовым раствором хлоргексидина. Отсепаровка конъюнктивы от лимба на 10 – 2, 4 и 7 ч, гемостаз. На 12 ч – туннельный лимбальный разрез 4 мм, склеральные проколы в 2 мм от лимба на

4, 1, 10 и 7 ч. В ПК введен вискоат. К иридопротезу фиксирована з/к гибкая ИОЛ + 15,0 D AcrySof Natural двумя узловатыми швами 10/0 нейлон. Через периферический край иридопротеза проведены 4 П-образных шва. ИХД с помощью пинцетов сложена вдвое и введена через туннельный разрез в ПК. Через склеральные проколы на 1, 4, 7 и 10 ч крючком выведены концы П-образных швов и фиксированы к склере. Аспирация вискоэластика из ПК и введение раствора Рингер-Локка Гидрогерметизация разреза. На склеральные проколы и конъюнктиву наложены узловатые швы (нейлон 10/0). Под конъюнктиву введено по 0,3 мл гентамицина и дексаметазона. Эпibuльбарно флоксал, корнерегель. Асептическая повязка. Операция и послеоперационный период прошли без осложнений.

Больной выписан из стационара через 9 дней с Vis OS = 0,2, cc sph -1,5^D = 0,5 (рис. 6.8). Через 2 месяца при контрольном осмотре левый глаз спокоен, положение иридофакопротеза правильное, острота зрения повысилась Vis OS = 0,35, cc sph -1,5^D = 0,7.

Пример 2. Больной С., 41 года, получил проникающее ранение левого глаза в августе 2006 года, ПХО по месту жительства. В октябре 2007 г. поступил в стационар ЦМХГ с диагнозом: афакия, частичная аниридия, помутнение стекловидного тела OS (рис. 6.9.).

Vis OS = 0,03, cc sph +11,0^D = 0,3, с ø cc sph +11,0^D = 0,9.

Правый глаз здоров, острота зрения = 1,0. ВГД на OU – в норме.

23.06.2006 г. на OS произведена операция – иридофакопротезирование с шовной фиксацией к склере. Операция проведена разработанным способом, прошла без осложнений.

В послеоперационном периоде была отмечена воспалительная реакция I степени, временная гипотония (на протяжении 2-3 дней). В комплексное лечение был добавлен нестероидный противовоспалительный препарат Целебрекс. Через 10 дней при выписке левый глаз почти спокоен, положение иридофакопротеза правильное, острота зрения повысилась до 0,7 без коррекции (рис. 6.10).

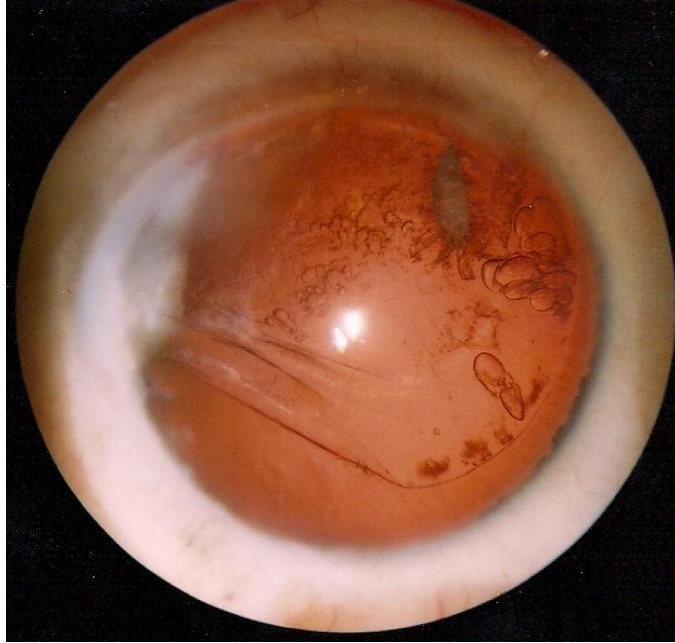


Рис. 6.7. Больной Я., OS – корнеосклеральный рубец, тотальная аниридия, афакия.

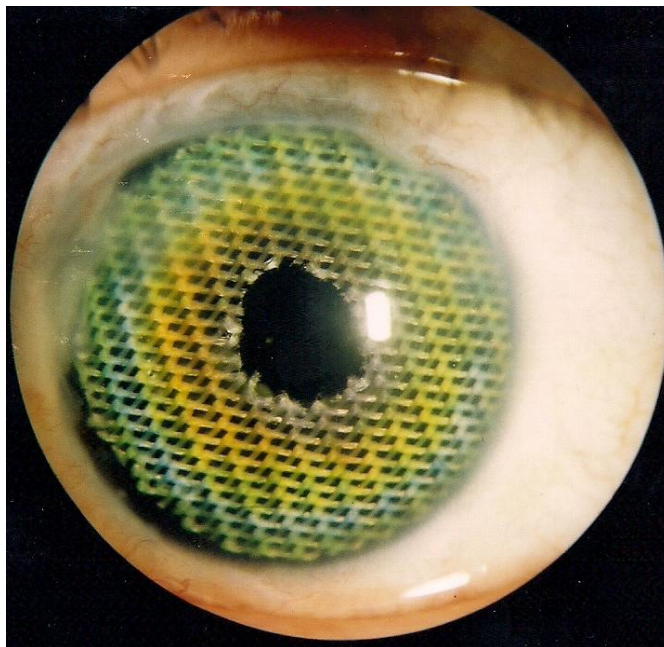


Рис. 6.8. Больной Я., OS – состояние после тотального иридофакопротезирования со склеральной фиксацией.

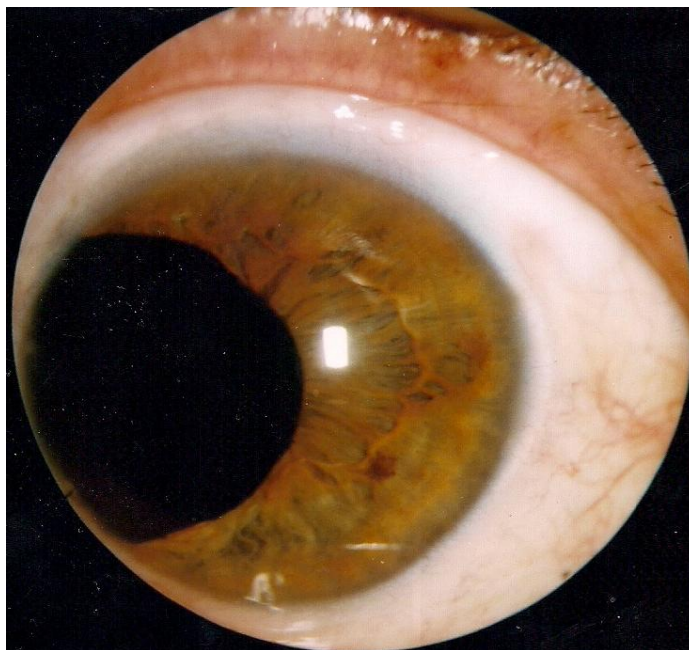


Рис. 6.9. Больной С., OS – афакия, частичная аниридия.

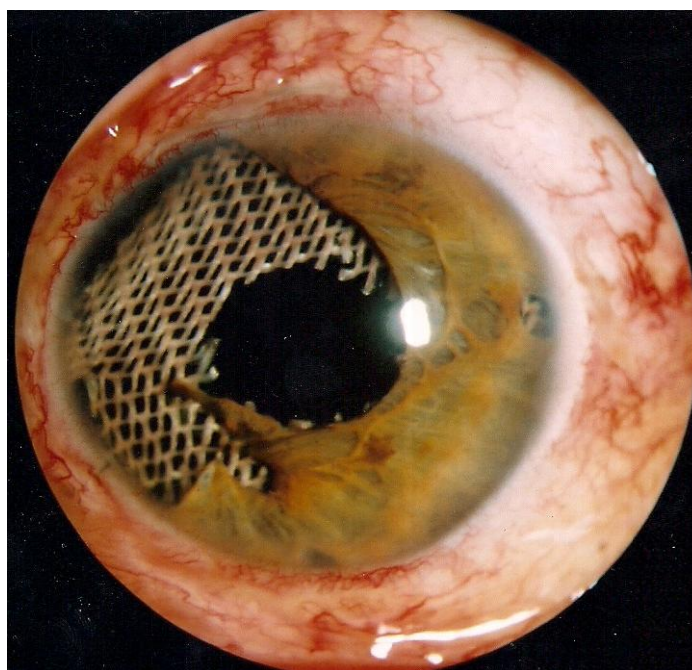


Рис. 6.10. Больной С., OS – состояние после иридофакопротезирования с шовной фиксацией к склере; Vis = 0,7.

При повторной консультации через 1 месяц – левый глаз спокоен, Vis OS = 0,7, сс cyl -1,0^D ax 75° = 1,0.

Сроки отдалённых наблюдений за прооперированными больными – от нескольких месяцев до 2 лет. На протяжении этого периода достигнутые результаты у всех больных оставались стабильными, положение иридофакопротеза правильным. ВГД было в пределах нормы, острота зрения сохранялась на высоком уровне.

В сравнении с общеизвестными методами, предложенный метод имплантации иридофакопротеза, за счёт проведения операции через малый туннельный разрез и 4-х точечной шовной фиксации, позволяет обеспечить стабильное положение иридопротеза в глазу и восстановление высоких зрительных функций даже при такой тяжёлой офтальмопатологии, как тотальная аниридия, осложнённая повреждением хрусталика или афакией, без капсульной поддержки.

6.3. Новый способ хирургического лечения мидриаза

Травматический мидриаз является одним из наиболее тяжёлых повреждений радужной оболочки. Известны методы хирургического лечения травматического мидриаза [61–65, 228], которые базируются на единичных случаях оперативного вмешательства. Кроме того, эти операции технически сложны, требуют больших роговичных разрезов, очень травматичны, что приводит к повышенному риску операционных и послеоперационных осложнений.

В основу разработки поставлена задача – усовершенствовать способ хирургического лечения мидриаза путём наложения 3-4 швов, которые при завязывании превращаются в один круговой непрерывный шов, что обеспечивает малую травматизацию тканей глаза во время операции, даёт возможность контролировать степень уменьшения диаметра зрачка и

сформировать нормальную форму, размеры и центральное расположение зрачка.

Для решения поставленной задачи через проколы в периферической части роговицы (без хирургических разрезов) накладывают 3-4 шва на зрачковую часть радужки, которые при завязывании превращаются в один круговой непрерывный шов за счёт равномерного натяжения всей зрачковой части радужки, а отсутствие больших роговичных разрезов обуславливает малую травматизацию тканей глаза во время операции.

На разработанный способ получен патент Украины на полезную модель “Спосіб хірургічного лікування мідріазу” № 34624.

Операция выполняется следующим образом (рис. 6.11).

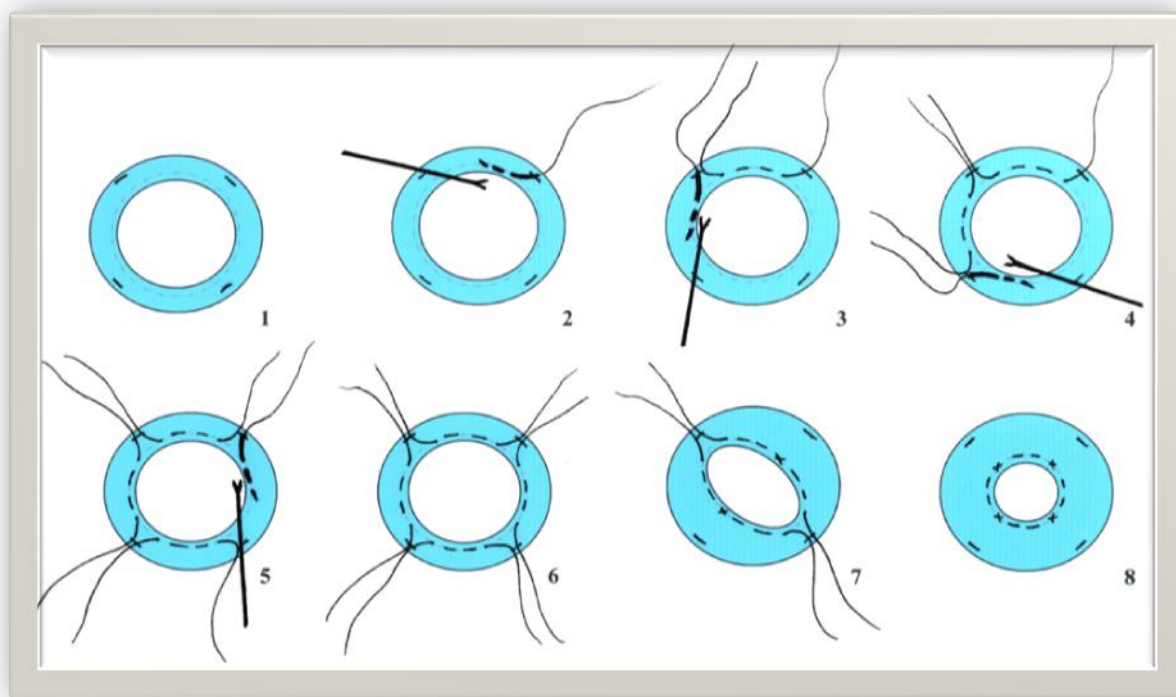


Рис. 6.11. Способ хирургического лечения миозии.

Через периферическую часть роговицы в 3-4 секторах (в зависимости от степени миозии) делают проколы (поз.1), через которые на зрачковую часть радужки бимануально накладывают по одному двустежковому шву с помощью атравматичной иглы с нейлоном 10/0 и микрокрючка – для нанизывания радужки на иглу (поз. 2-5), концы швов выводят через проколы роговицы

(поз.6) и завязывают по очереди, сначала одну пару противоположных швов (поз.7), а потом – вторую пару (поз.8), при этом медленно затягивая зрачок до необходимых размеров и контролируя центральное его расположение.

Разработанный способ хирургического лечения мидриаза прошёл клиническую апробацию в Одесском ЦМХГ при лечении 15 больных с травматическим мидриазом.

Пример 1. Больной В., 27 лет, поступил в стационар через 2 года после тупой травмы OS с диагнозом: травматический мидриаз, частичная травматическая катаракта. OS спокоен, роговица прозрачная, зрачок 8 мм в диаметре, в центральной части хрусталика частичное помутнение в виде розетки (контузионная катаракта), детали глазного дна не видны; Vis OS = 0,02, не корригируется (рис. 6.12). Поле зрения и ВГД в норме. Vis OD = 1,0.

19.10.2006 г. на OS проведена реконструктивная операция – хирургическое устранение мидриаза, факоэмульсификация травматической катаракты и имплантация гибкой ИОЛ (AcrySof Natural).

Устранение мидриаза проводилось по предложенной методике: через 4 прокола в периферической части роговицы на зрачковую часть радужки бимануально было наложено по одному двустежковому шву, концы которых выведены через проколы. На 10-11 ч сделан лимбальный туннельный разрез 3 мм, передний капсулорексис. Факоаспирация катаракты без ультразвука. В капсульный мешок имплантирована гибкая ИОЛ инжектором через картридж С. Концы наложенных на радужку 4 швов завязаны последовательно с противоположных сторон при постепенном затягивании зрачка до размеров 2,5-3 мм под контролем центрального его расположения. Аспирация вискоэластика и восстановление ПК раствором BSS. Гидрогерметизация разреза и проколов. Шов на конъюнктиву. Под конъюнктиву введено по 0,3 мл гентамицина и дексаметазона. Асептическая повязка.

Через 8 дней после операции больной выписан с Vis OS = 0,8, cc sph -0,5^D = 1,0 (рис. 6.13). OS спокоен, роговица прозрачная, зрачок 2,5 мм в диаметре, положение ИОЛ правильное, глазное дно без изменений.

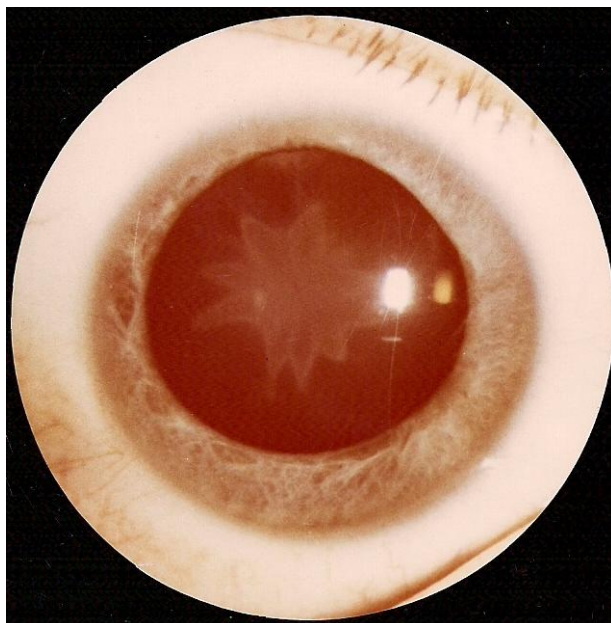


Рис. 6.12. Больной В., OS – травматический мидриаз, частичная травматическая катаракта.

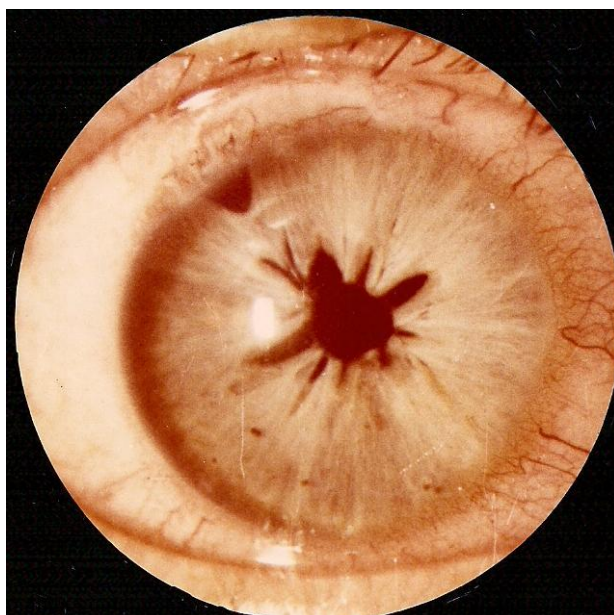

Рис. 6.13. Больной В., OS – состояние после устранения мидриаза, факоэмульсификации травматической катаракты и имплантации гибкого хрусталика.

Через 3 месяца клиническое состояние OS без изменений, острота зрения повысилась до 1,0 без коррекции.

Сроки отдалённых наблюдений за больными – от нескольких месяцев до 2,5 лет. На протяжении этого периода достигнутые результаты у всех больных были стабильными, зрачок сохранял центральное положение и размеры, острота зрения была на высоком уровне, а у части пациентов (5 чел.) даже улучшилась на 0,1 – 0,2 за счёт повышения прозрачности стекловидного тела.

Разработанный способ хирургического лечения мидриаза позволяет за счёт наложения на зрачок 3-4 швов через проколы в периферической части роговицы (без хирургических разрезов), которые при завязывании превращаются в один круговой шов, достигнуть нормальных размеров зрачка и центрального его положения при любой степени мидриаза, снизить риск операционных и послеоперационных осложнений и восстановить высокие зрительные функции за короткий период после операции (4-9 дней), что свидетельствует о малой травматичности операции.

6.4. Новый способ хирургического лечения обширного иридодиализа

Среди повреждений радужной оболочки иридодиализ занимает особое место. Чаще всего он образуется в результате тяжёлых контузий глазного яблока. Наличие, кроме зрачка, дополнительного отверстия возле места отрыва корня РО неблагоприятно влияет на остроту зрения, т.к. вызывает чрезмерное засвечивание сетчатки, светобоязнь и появление монокулярной диплопии.

Как известно, консервативные методы лечения травматического иридодиализа являются неэффективными. Для восстановления нормального положения РО отечественными и зарубежными офтальмологами предложен ряд оперативных методик, заключающихся в том, что корень оторванной РО фиксируют к склере отдельными или непрерывными швами [52, 53]. Однако, эти операции выполнялись через большие хирургические разрезы [229] или

были технически сложны и требовали специального хирургического инструментария [56], что обуславливало повышенный риск этих операций, особенно при наличии прозрачного хрусталика.

Нами была поставлена задача усовершенствования способа устранения обширного иридодиализа путём наложения иридо-склеральных швов без разреза, через микропроколы, что даёт возможность обеспечить малую травматизацию тканей глаза во время операции, надёжную фиксацию корня РО и восстановление нормального положения и размеров зрачка.

Поставленная задача была решена путём наложения фиксирующих узловатых иридо-склеральных швов через микропроколы в склеральной части лимба, количество которых зависит от величины иридодиализа. Кроме того, для коррекции величины и правильного положения зрачка накладываются дополнительные швы на зрачковую часть РО через проколы в периферической части роговицы (без хирургического разреза), которые завязываются методом закрытой иридопластики [74]. На операцию получен патент Украины на полезную модель “Спосіб усунення великого іридодіалізу” № 34626.

Операция осуществляется следующим образом (рис. 6.14).

Обработка операционного поля обычная. Конъюнктиву отсепаровывают от лимба в зоне расположения иридодиализа, гемостаз. Копьём выполняют проколы в склеральной части лимба снаружи внутрь в проекции иридодиализа, на расстоянии 2 – 3 мм друг от друга (поз.1). Количество проколов зависит от величины иридодиализа. Микропинцетом через прокол захватывают оторванный корень РО, подталкивая его в передней камере в направлении прокола с помощью микрошпателя (поз.2), выводят его в рану, проводят через него атравматичную иглу с нейлоном 10/0 (поз.3), край РО шпателем заправляют в переднюю камеру, а нейлоновый шов проводят через края прокола и завязывают его (поз.4). Такие же манипуляции повторяют через остальные проколы до восстановления правильного положения РО.

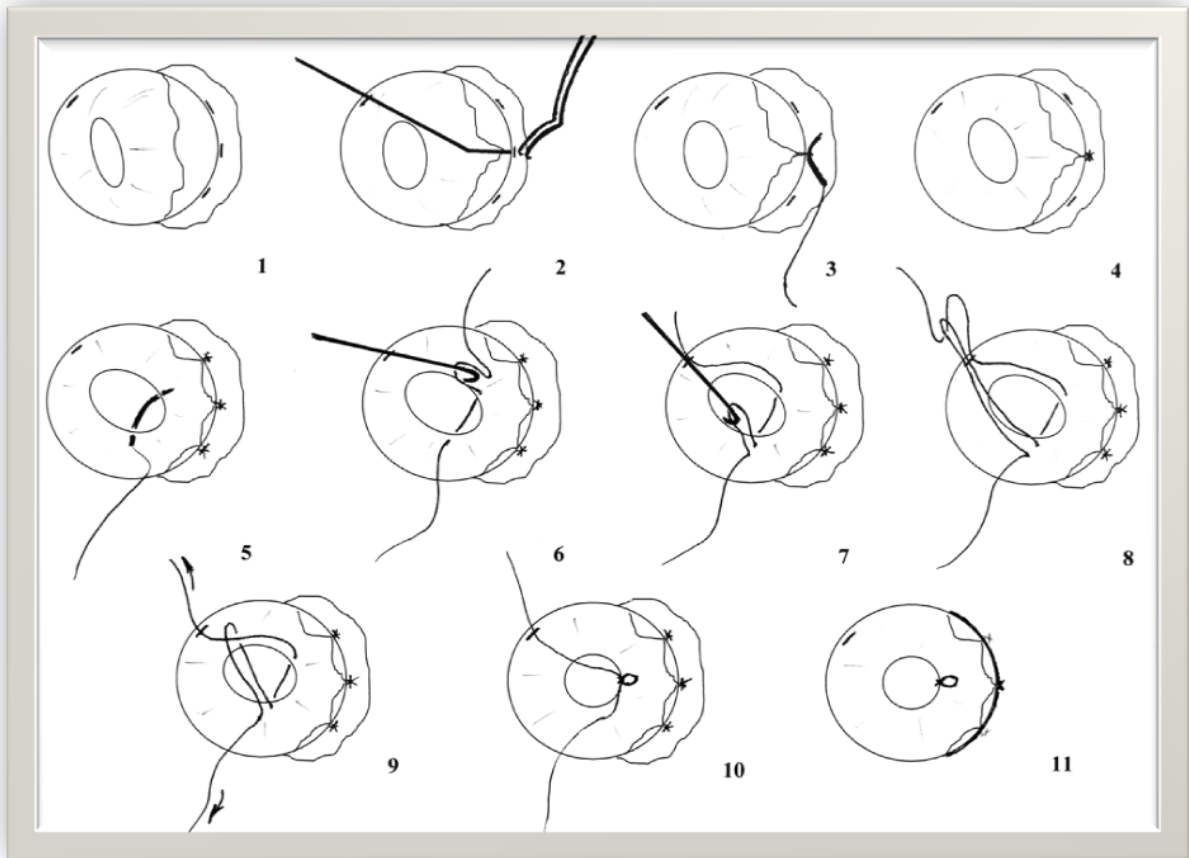


Рис. 6.14. Способ устранения обширного иридодиализа методом закрытой иридопластики.

При наличии обширного иридодиализа зрачок смещается в сторону его подшивания, принимая неправильную форму и размер. Для улучшения оптического и косметического результата операции в месте деформации зрачка, через прокол в периферической части роговицы и зрачковой край РО проводят шов (поз.5). Один конец шва выводят микрокрючком через прокол роговицы на 11 ч (поз. 6), другой конец шва захватывают микрокрючком (поз.7), выводят его петлю на 11 ч, пропускают через петлю первый конец шва (поз.8), натягивают оба конца шва в противоположные стороны (поз.9), при этом узел шва соскальзывает в ПК и уменьшает зрачок (поз.10). Трижды повторив процедуру завязывания шва, концы его обрезают в ПК с помощью дистанционных микроножниц.

Выполняют гидрогерметизацию ПК, накладывают шов на конъюнктиву, под конъюнктиву вводят раствор гентамицина и дексаметазона по 0,3 мл.

Предложенным способом прооперировано 36 больных с иридодиализом в сроки после травмы от 2 месяцев до 1,5 лет.

В результате хирургического лечения у всех больных иридодиализ был устранен. Острота зрения у 11 больных сохранилась на исходном высоком уровне (0,85 – 1,0), у 16 больных повысилась (до 0,4 – 1,0) за счет устранения засвечивания глаза, монокулярной диплопии, а также в связи с восстановлением правильного центрального расположения зрачка. У остальных 9 больных острота зрения была ниже 0,3 в связи с частичной травматической катарактой. Операции и послеоперационный период протекали без осложнений. Сохранение прозрачности хрусталика и отсутствие осложнений позволили у большей части больных получить высокое зрение после операции и хороший косметический эффект.

Наблюдение за больными в отдаленные сроки показало стабильность достигнутых результатов лечения.

Пример 1. Больной К., 27 лет, 04.01.2007 г. попал в ДТП, где получил проникающее корнеосклеральное ранение OS. По месту жительства была проведена ПХО роговично-склерального ранения с удалением части РО и инородных тел роговицы (стекло). Через 1 месяц поступил в стационар с диагнозом: корнеосклеральный рубец, травматический иридодиализ IV степени, частичное помутнение хрусталика OS.

При обследовании на OS выявлен рубец роговицы, идущий в косом направлении и на 11 ч переходящий на лимб и склеру; в центре роговица прозрачная. Корень РО оторван на протяжении от 6³⁰ до 16 ч, зрачок децентрирован, в виде неравномерной щели, сдвинутой к 5 ч, в хрусталике лёгкое помутнение, на глазном дне – отёк макулы, Vis OS= 0,3, с ø 0,4 (рис. 6.15). OD – здоров, Vis OD = 1,0.

15.02.2007 г. на OS произведена операция – устранение травматического иридодиализа и мидриаза методом ЗИП (рис. 6.16).

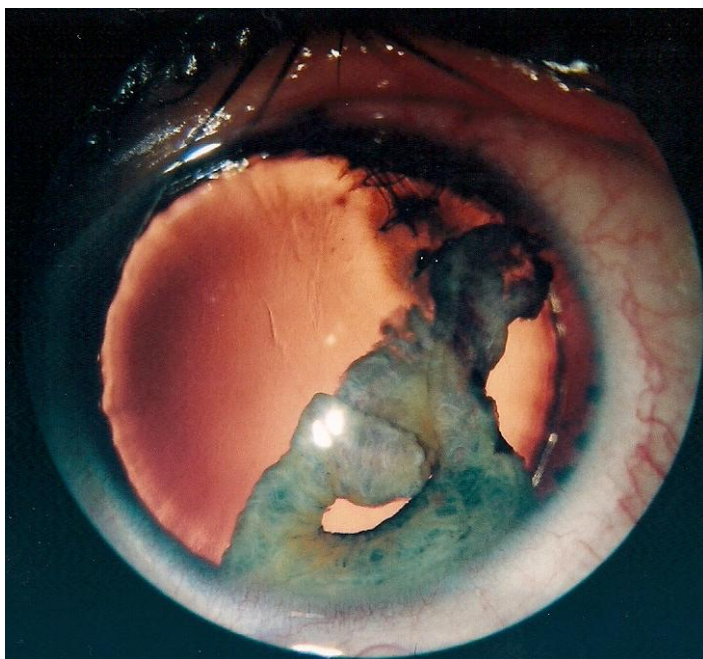


Рис. 6.15. Больной К., OS – корнеосклеральный рубец, травматический иридодиализ IV степени.

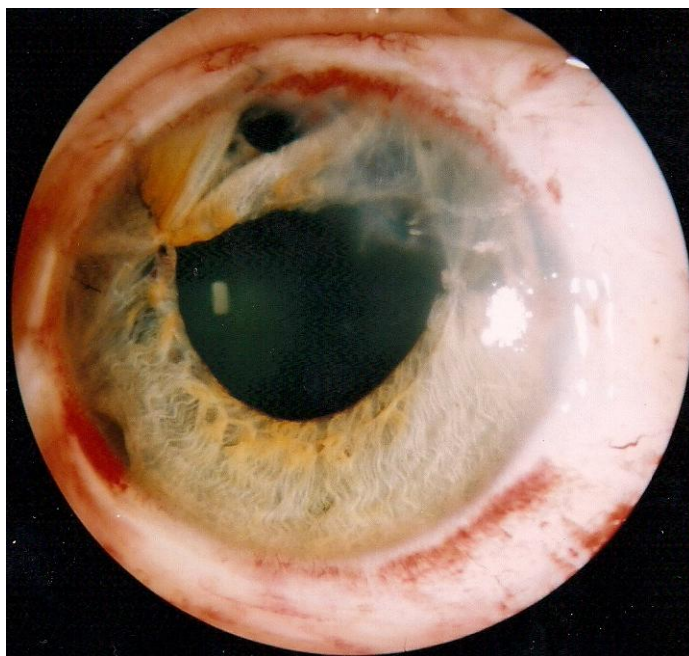


Рис. 6.16. Больной К., OS – состояние после устранения травматического иридодиализа и мидриаза методом ЗИП.

Операция проведена под местной анестезией с внутривенной атераналгезией. Конъюнктива отсепарована от лимба на 7 – 10, 11 – 3 и 4 – 5 ч. Гемостаз. Проколы роговицы у лимба на 7, 8³⁰, 10, 11³⁰, 12³⁰, 2, 3 и 4³⁰ ч копьевидным ножом. В ПК введен вискоат. Шпателем расправлена свернутая в передней камере РО. Края иридодиализа выведены через проколы лимба и фиксированы к склере швами – нейлон 10/0. В связи с наличием мидриаза на зрачковый край РО наложены 2 узловатых шва на 10 и 3 ч методом ЗИП. Зрачок уменьшен до размеров 4 мм. Из ПК удалён вискоэластик, камера восстановлена раствором Рингер-Локка и стерильным воздухом. Узловатые швы на проколы в лимбе. Гидрогерметизация проколов роговицы. Швы на конъюнктиву. Под конъюнктиву введен раствор гентамицина и дексаметазона по 0,3 мл. Эпibuльбарно флоксал и корнерегель. Асептическая повязка. Операция и послеоперационный период протекали без осложнений.

Через 12 дней при выписке OS почти спокоен, роговица вне зоны рубца прозрачна, ПК нормальной глубины, зрачок правильной формы, 4 мм в диаметре, швы на РО в хорошем состоянии, в хрусталике лёгкое помутнение прежней степени. Детали глазного дна в норме, Vis OS = 1,0.

Повторное обследование больного в мае и сентябре 2007 года (через 7 месяцев) показали, стабильность полученных результатов, Vis OS = 1,0.

Пример 2. Больной X., 49 лет, получил контузионную травму OS в ноябре 2005 г. Через 3 месяца был госпитализирован с диагнозом: миопия и амблиопия слабой степени на OU; иридодиализ, мидриаз и частичная травматическая катаракта на OS (рис. 6.17).

Vis OD = 0,4, cc sph -1,0^D = 0,5; Vis OS = 0,2, cc sph -1,0^D = 0,3.

На OS роговица прозрачная, почти полный отрыв корня РО, которая фиксирована только от 7 до 9 ч, свернута в трубочку, зрачок децентрирован в нижне-носовом направлении, частичное помутнение хрусталика, на глазном дне – проявления ангиопатии.

26.01.2006 г. на OS произведена операция – устранение травматического иридодиализа и мидриаза методом ЗИП (рис. 6.18).

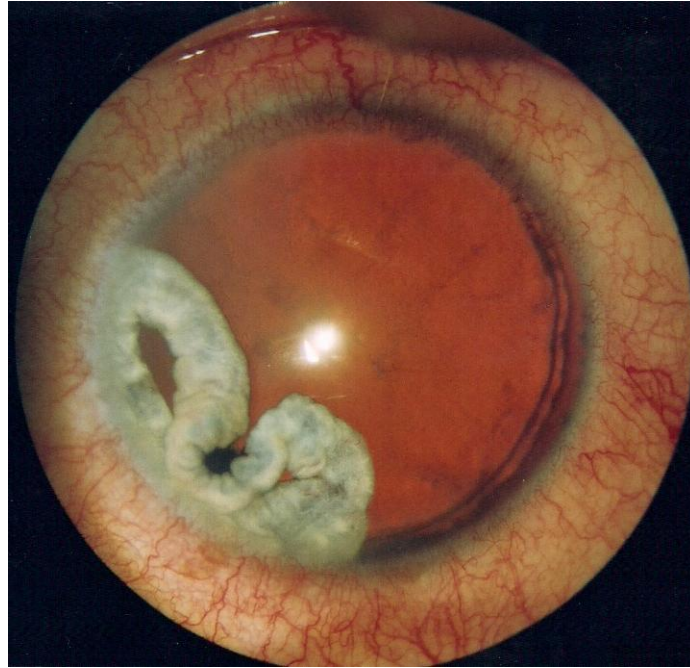


Рис. 6.17. Больной X., OS – исход контузии, иридодиализ, мидриаз, частичная травматическая катаракта.

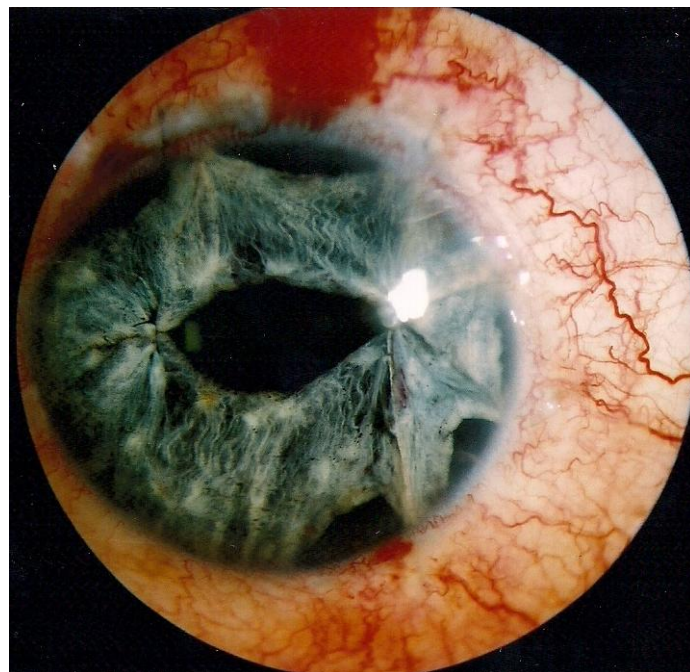


Рис. 6.18. Больной X., OS – состояние после устранения травматического иридодиализа и мидриаза методом ЗИП.

Протокол операции. Операция проведена под местным обезболиванием с внутривенной атраналгезией. Обработка операционного поля раствором хлоргексидина. Конъюнктура отсепарована от лимба на 10 – 12, 1 – 4 и 6 ч, гемостаз. Проколы роговицы у лимба на 11, 1³⁰, 2³⁰, 3³⁰ и 6 ч копьевидным ножом. Вискоат в ПК. С помощью микрошпателя расправлена свёрнутая РО. Края иридодиализа выведены поочередно через проколы лимба и фиксированы к склеральной части лимба швами – нейлоном 10/0. В связи с травматическим мидриазом на зрачковый край РО наложены 3 узловатых шва через проколы в периферической части роговицы на 2, 5 и 9 ч методом ЗИП. Аспирация вискоэластика из ПК с последующим введением раствора пилокарпина, Рингер-Локка и стерильного воздуха. Узловатые швы на проколы лимба и конъюнктиву. Субконъюнктивально введено по 0,3 мл раствора гентамицина и раствора дексаметазона. Эпibuльбарно флоксал. Монокулярная асептическая повязка.

Через 11 дней больной выписан, OS почти спокоен, роговица прозрачная, зрачок овальной формы, в центре; фиксирующие швы на РО в хорошем состоянии, в хрусталике частичное помутнение, Vis OS = 0,4, cc sph -1,5^D = 0,5.

В октябре 2006 года, в связи с усилением помутнения хрусталика на OS была произведена вторая операция – факоемульсификация с имплантацией гибкой ИОЛ. При выписке Vis OS = 0,4, а при повторном обследовании в марте 2007 года Vis OS cc sph -1,5^D = 0,6; положение РО и ИОЛ правильное, зрачок нормальной величины и формы, расположен в центре.

Сроки отдалённых наблюдений за прооперированными больными – от нескольких месяцев до 2 лет; при этом достигнутые результаты у всех больных оставались стабильными, положение РО правильным, ВГД было в пределах нормы, острота зрения сохранялась на высоком уровне.

Таким образом, предложенный способ устранения иридодиализа даёт возможность восстановить высокие зрительные функции, обеспечивает низкую травматизацию тканей глаза во время операции, способствует снижению

выраженности послеоперационной воспалительной реакции, а также сокращает сроки реабилитации больных.

6.5. Новый способ микрохирургической корепраксии

По данным различных авторов [84–86] в Украине проживает 10,7 – 11,5 тысяч слепых и слабовидящих детей. Одной из основных причин низкого зрения являются врождённые аномалии или недоразвитие органа зрения (11,8 %), в т.ч. колобомы РО и эктопии зрачка, которые часто осложняются патологией хрусталика. У 55 % инвалидов по зрению старше 18 лет зрительные нарушения были выявлены ещё в детстве. В связи с этим, своевременная диагностика и проведение необходимого восстановительного лечения может способствовать предупреждению инвалидности либо снижению её степени.

Одним из важных осложнений, которые возникают в глазу в результате травмы, осложненной экстракции катаракты либо врождённой патологии, является эктопия или полное заращение зрачка. Для восстановления зрения у этих больных необходимо оперативное вмешательство – формирование искусственного зрачка (корепраксия).

Офтальмологами предложено несколько способов формирования зрачка при его сращении, децентрации и заращении [78, 79], однако, все существующие методики требуют большого разреза в области лимба или роговицы, либо нескольких дополнительных разрезов в роговице, т.к. во время операции нередко необходимо действовать бимануально, вводя в полость глаза одновременно 2 инструмента (шпатель и пинцет, пинцет и ирис-ножницы).

В основу данной разработки поставлена задача: усовершенствовать способ хирургической коррекции врождённых и приобретенных нарушений положения и формы зрачка, путём проведения оперативного вмешательства через микропроколы роговицы с формированием искусственного зрачка с помощью цанговых инструментов, что даёт возможность обеспечить малую

травматизацию тканей глаза при операции, а также центральное расположение зрачка, нормальные его размеры и форму.

Для выполнения задачи разработана операция, при которой вначале накладывают транскорнеально на периферическую часть смещенного зрачка 1-3 узловатых шва, которые завязывают методом ЗИП [74], а затем через 2 прокола в периферической части роговицы с помощью цанговых пинцета и ножниц бимануально выполняют частичную иридэктомию в оптической зоне до достижения нормальных размеров зрачка (2,5 – 3 мм) и центрального его расположения. На операцию получен патент на полезную модель “Спосіб мікрохірургічної корекції” № 34625.

Операция производится следующим образом (рис. 6.19).

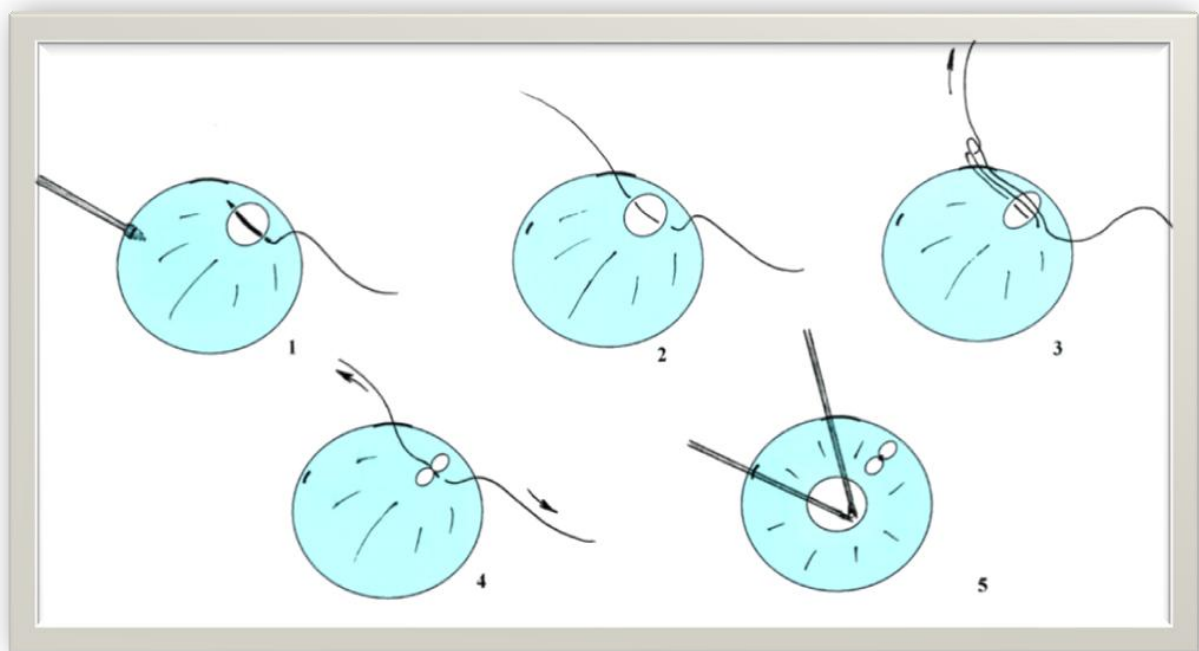


Рис. 6.19. Способ микрохирургической корекции.

Обработка операционного поля обычная. Выполняют 2 прокола в периферической части роговицы на 10 и 12 часах (поз.1). В переднюю камеру вводят вискоат. На периферическую часть смещенного зрачка транскорнеально накладывают 1-3 шва (нейлон 10/0 с атравматичной иглой) (поз.1). Один конец шва выводят с помощью микрокрючка из передней камеры через прокол

роговицы на 12 часах (поз.2). Вторым концом шва захватывают микрокрючком, выводят его петлю через прокол на 12 часах, проводят в петлю первый конец шва (поз.3), а затем натягивают концы швов в противоположном направлении до сближения краев зрачка и завязывания узла (поз.4). Для закрепления узла такую манипуляцию повторяют трижды и обрезают концы швов дистанционными ножницами. Потом через 2 прокола роговицы в ПК вводят цанговые инструменты (пинцет и ножницы), бимануально выполняют в оптической зоне частичное иссечение ткани РО до образования центрально расположенного искусственного зрачка нормальных размеров (2,5 – 3 мм) (поз.5). Аспирация вискоата из ПК и введение раствора Рингер-Локка. Гидрогерметизация проколов роговицы. Субконъюнктивально вводят по 0,3 мл гентамицина и дексаметазона. Эпibuльбарно флоксал и корнерегель. Монокулярная асептическая повязка.

Под наблюдением было 19 детей (24 глаза) с врожденной и приобретенной эктопией зрачка в возрасте от 4 до 15 лет. У преобладающего большинства больных (14 человек, 19 глаз) эктопия зрачка сопровождалась частичным или полным помутнением хрусталика.

Всем больным выполнено оперативное лечение – микрохирургическая корепраксия (перемещение зрачка с восстановлением правильного его положения, формы и размера).

При наличии врожденной катаракты (19 глаз), одномоментно была проведена факоэмульсификация с имплантацией гибкой ИОЛ модели AcrySof Alcon через дополнительный лимбальный туннельный разрез 3,5 мм.

Операция у большинства больных прошла без осложнений. Только у 2 больных было отмечено небольшое кровотечение из сосудов РО, которое было остановлено дополнительным введением вискоата в переднюю камеру, а также дицинона и аминокaproновой кислоты внутривенно.

Послеоперационный период протекал без осложнений. Средний койко-день составил 4,3 дня. При выписке у 14 больных (19 глаз) отмечено значительное улучшение зрительных функций (на 0,1 – 0,2), на 5 глазах острота

зрения не изменилась, в т.ч. на 3 глазах она равнялась светоощущению (без форменного зрения) в связи с изменениями на глазном дне: атрофией зрительного нерва, хориоретинальной дистрофией, недоразвитием макулы.

Пример 1. Больной В., 4 года, госпитализирован по поводу врождённого недоразвития зрительного анализатора, эктопии зрачка, сублюксации хрусталика и амблиопии высокой степени на обоих глазах. При осмотре на ОУ роговица прозрачна, зрачки смещены кверху кнаружи, 2,5 мм в диаметре, в просвете зрачков грыжа стекловидного тела; хрусталик смещен кнутри, расположен позади радужки вне оптической зоны, выраженный иридофакодонез. Рефлекс с глазного дна розовый, детали рассмотреть не удаётся в связи с нистагмом и поведением ребенка (рис. 6.20). Vis OD = 0,01 cc sph + 10,0^D = 0,08; Vis OS = 0,05 cc sph + 10,0^D = 0,09. ВГД на ОУ в пределах нормы.

23.06.2006 г. на OD выполнена реконструктивная операция: фактоэмульсификация сублюксированной катаракты с имплантацией гибкой заднекамерной ИОЛ AcrySof Natural со смешанной шовной фиксацией, а также перемещение и централизация зрачка (по разработанной методике).

При выписке 30.06.2006 г. OD почти спокоен, роговица прозрачна, зрачок правильной формы 3 мм, почти в центре, положение ИОЛ правильное, Vis = 0,1 не корригируется (рис. 6.21). Больному рекомендовано плеопто-ортоптическое лечение в санатории «Барвинок».

12.02.2007 г. больной повторно поступил в стационар для оперативного лечения OS (рис. 6.22). Острота зрения OD = 0,1, не корригируется; на OS = 0,05, cc sph + 10,0 D = 0,09.

13.02.2007 г. на OS выполнена реконструктивная операция: фактоэмульсификация сублюксированной катаракты с имплантацией гибкой заднекамерной ИОЛ AcrySof Natural со смешанной шовной фиксацией; перемещение и централизация зрачка (по разработанной методике).

Операция и послеоперационный период без осложнений (рис. 6.23).

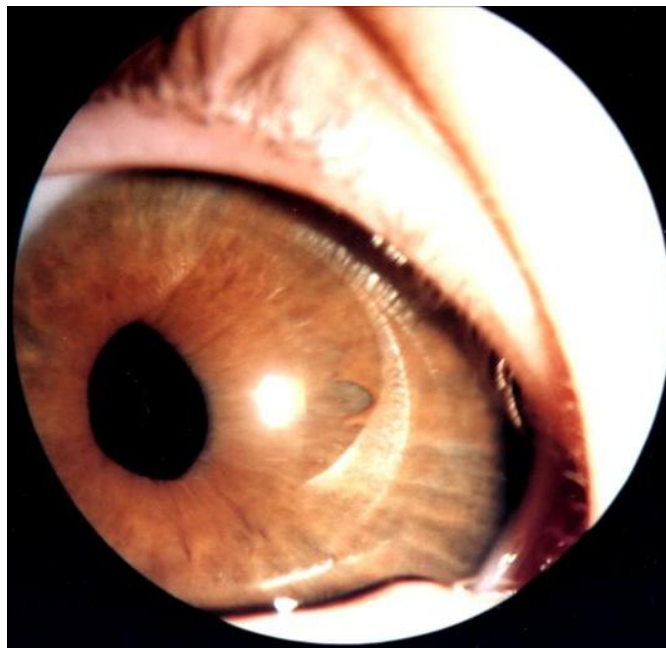


Рис. 6.20. Больной В., OD – врождённое недоразвитие зрительного анализатора, эктопия зрачка, сублюксация хрусталика.

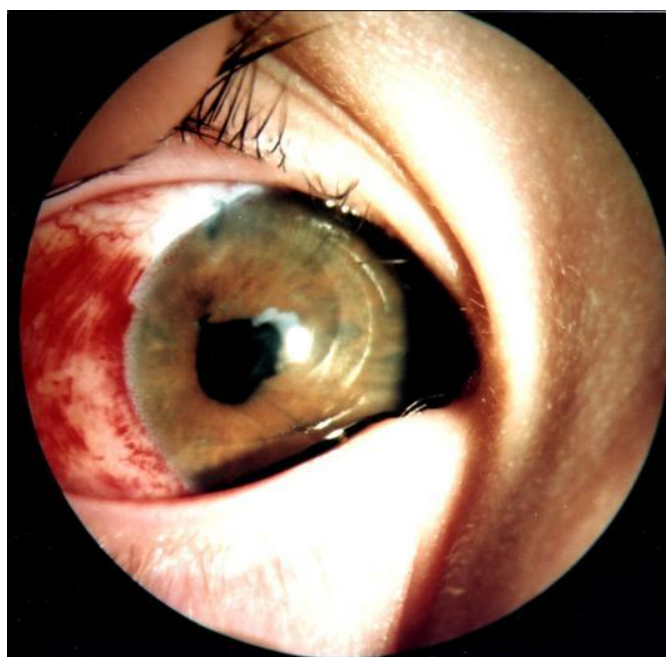


Рис. 6.21. Больной В., OD – состояние после факоэмульсификации сублюксированной катаракты с имплантацией ИОЛ (с иридо-склеральной фиксацией), перемещения и централизации зрачка (ЗИП).

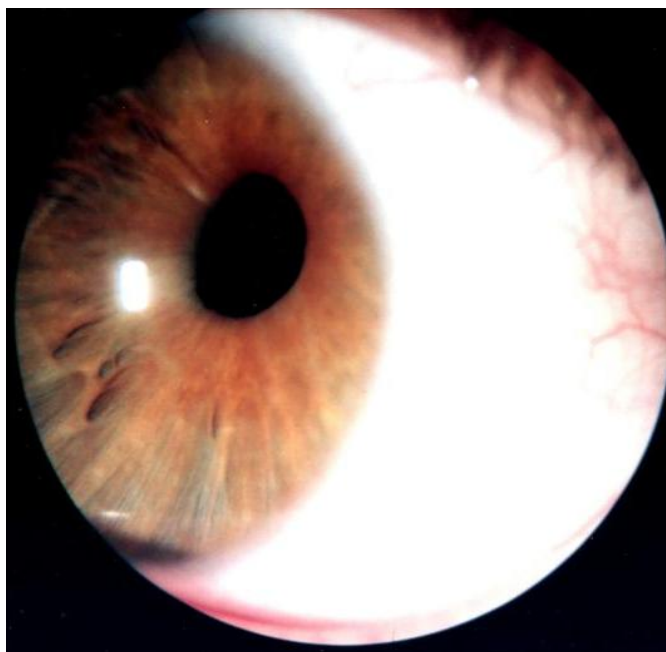


Рис. 6.22. Больной В., OS – врождённое недоразвитие зрительного анализатора, эктопия зрачка, сублюксация хрусталика.

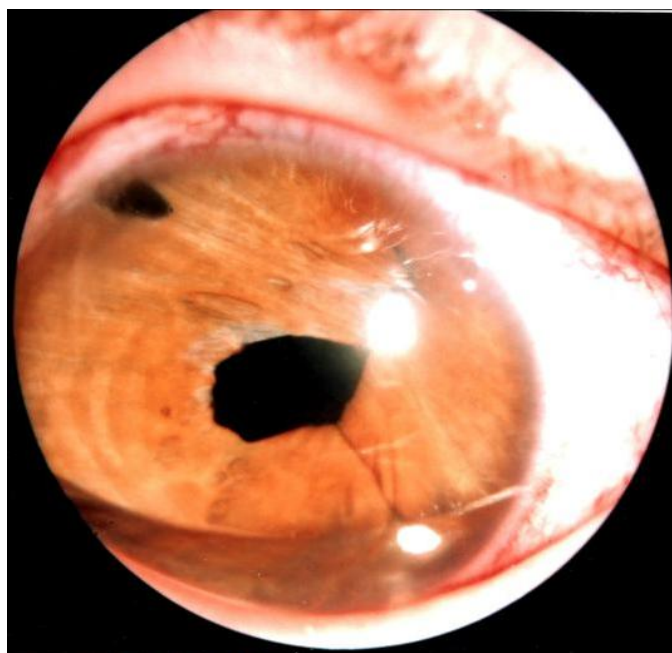


Рис. 6.23. Больной В., OS – состояние после факоэмульсификации сублюксированной катаракты с имплантацией ИОЛ (с иридо-склеральной фиксацией), перемещения и централизации зрачка (ЗИП).

При выписке 22.02.2007 г. OS почти спокоен, роговица прозрачная, зрачок в центре, овальной формы 2×3 мм, положение ИОЛ правильное, на 5 ч на РО виден шов, фиксирующий нижнюю опорную дужку ИОЛ, верхняя дужка ИОЛ фиксирована швом к склеральной части лимба на 11 ч через базальную колобому, на 2 ч видны швы на месте бывшего зрачка (рис. 6.23).

Рефлекс с глазного дна розовый, офтальмоскопия затруднена. Острота зрения OS при выписке 0,1, не корректируется. Рекомендовано продолжить санаторно-курортное лечение (санаторий «Барвинок»).

При контрольном осмотре через 5 месяцев состояние глаз стабильное, Vis OD = 0,1 не корректируется, читает шрифт № 9; Vis OS повысился до 0,2, читает шрифт № 9, а с коррекцией sph + 3,0 D – шрифт № 7, рекомендовано продолжить развитие зрения. В июне 2009 года (более чем через 2 года после операции) острота зрения обоих глаз повысилась до 0,4, больной читает ss sph + 3,0^D – шрифт № 6. Ребёнок учится во 2-ом классе в обычной общеобразовательной школе на «отлично».

Всем больным через 2 недели после операции назначалось плеоптическое лечение в виде периодических курсов в стационаре, а также ежедневной тренировки зрения в домашних условиях с окклюзией лучшего глаза.

Отдаленные наблюдения через 6 и 12 месяцев после операции показали дальнейшее повышение остроты зрения на 21 из 24 глаз, в т.ч. у 12 больных до 0,3 и выше; и только у 3 больных острота зрения оставалась низкой – 0,01-0,02 в связи с органическими изменениями заднего отдела глаза.

Таким образом, разработанный способ микрохирургической корепраксии даёт возможность провести реконструкцию зрачка с минимальной травматизацией тканей глаза (без разрезов), достичь правильного, центрального расположения зрачка и нормальных его размеров, а в комбинации с плеоптическим лечением – повысить остроту зрения и у значительной части больных предупредить инвалидность по зрению.

6.6. Новый способ шовной фиксации заднекамерной ИОЛ при недостаточности связочно-капсулярного аппарата хрусталика

При тяжёлых травмах глаз, осложнённых повреждением РО, нередко наблюдается недостаточность связочного аппарата хрусталика (иридо- и факодонез), а также частичное или полное отсутствие задней капсулы хрусталика (при полурассосавшихся, плёнчатых и смещённых хрусталиках). В то же время, для восстановления зрения у таких больных, помимо восстановления целостности и правильного положения РО, необходима имплантация ИОЛ [230, 231].

Существует несколько исторически разработанных способов фиксации ИОЛ, в зависимости от её положения в глазу: переднекамерная, иридокапсулярная, заднекамерная с фиксацией в цилиарную борозду. Каждому из этих методов фиксации присущи свои преимущества и недостатки [232–234].

Если нарушение положения хрусталика диагностировано при первичном обследовании, то хирург ещё до операции имеет возможность выбрать модель ИОЛ и метод её фиксации. В то же время спонтанные разрывы задней капсулы в ходе удаления катаракты, например, травматической или осложнённой псевдоэкзофолитивным синдромом, происходят неожиданно, и перед хирургом возникает срочная проблема выбора оптимальной фиксации в глазу той модели ИОЛ, которая была заказана для больного до операции. В настоящее время наиболее часто применяемой моделью ИОЛ при экстракции катаракты является стандартная заднекамерная S-образная (жесткая или гибкая) ИОЛ.

В целях усовершенствования способа фиксации заднекамерной ИОЛ при недостаточности связочно-капсулярной поддержки нами разработан новый метод смешанной шовной фиксации заднекамерной ИОЛ: её нижняя опорная дужка фиксируется швом к радужной оболочке в периферической зоне, а верхняя опорная дужка фиксируется швом к склере. Такая смешанная иридо-склеральная фиксация обеспечивает надежную стабильность ИОЛ в глазу, т.к.

ИОЛ фиксируется не только по оси крепления, но и по плоскости – в области нижнего опорного элемента. На операцию получен патент на полезную модель “Спосіб фіксації задньокамерної інтраокулярної лінзи (ИОЛ) при недостатності зв’язково-капсулярного апарата кришталика” № 25180.

Операция осуществляется следующим образом (рис.6.24).

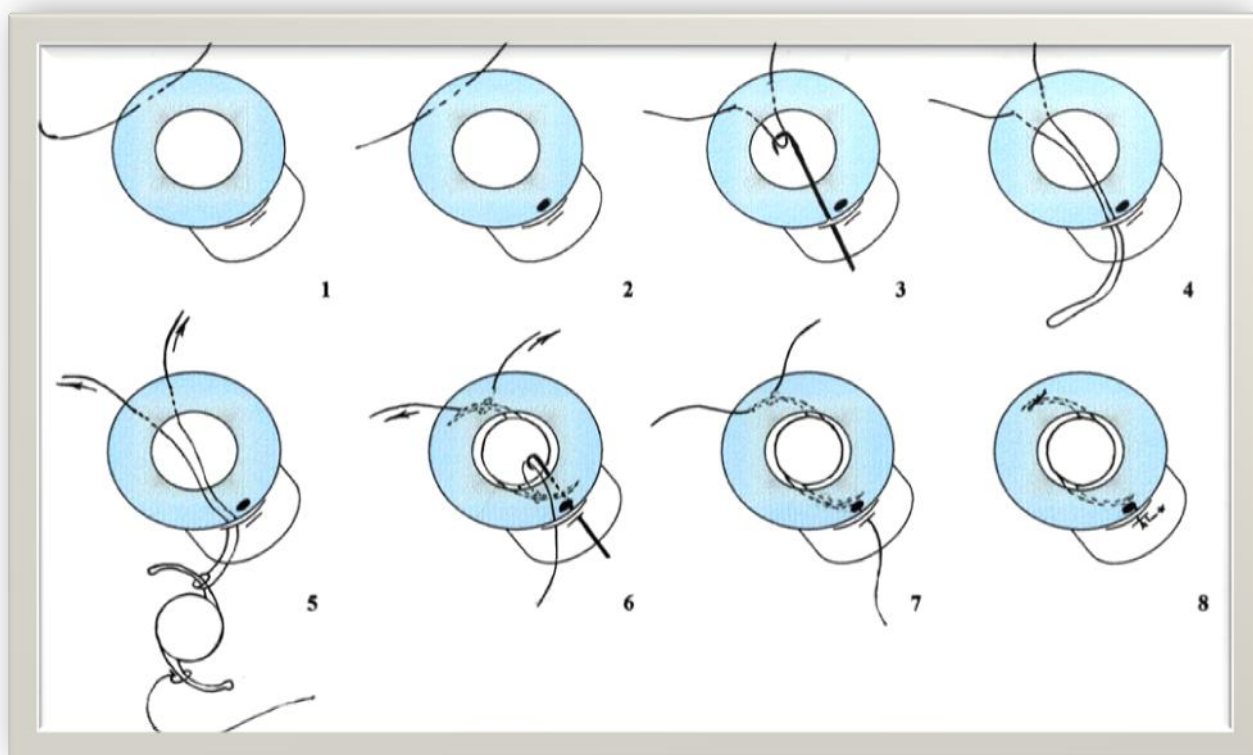


Рис. 6.24. Схема смешанной иридо-склеральной фиксации заднекамерной ИОЛ.

На 5 часах через периферическую часть роговицы производится прокол атравматической иглой с нейлоновой нитью 10/0; игла проводится через ПК, радужную оболочку, в задней камере параллельно задней поверхности радужки, а затем выводится в обратном порядке через радужку, ПК и периферическую часть роговицы в 3-4 мм от места вкола (поз.1). На 11 часах у основания роговичного туннельного разреза делается парацентез склеральной части лимба шириной 1,5 мм, через который производится базальная микроиридэктомия (поз.2). С помощью микрокрючка, проведенного через

роговичный туннельный разрез в переднюю, а затем через зрачок – в заднюю камеру, захватывается петля нейлоновой нити на 5 часах и выводится через зрачок и туннельный разрез наружу (поз.3 и 4).

Вне глаза в петлю нити вставляется нижний опорный элемент ИОЛ, на котором петля затягивается в узел. На верхний опорный элемент ИОЛ завязывается узлом вторая нейлоновая нить со свободными концами (поз.5). С помощью двух пинцетов гибкая ИОЛ складывается и заводится через туннельный роговичный разрез и зрачок в заднюю камеру при постоянном подтягивании концов нижней нити, выходящей через роговицу.

Через парацентез в склеральной части лимба и базальную колобому вводится в заднюю камеру микрокрючок (поз.6), которым захватываются в области зрачка концы верхней нити и выводятся в обратном порядке наружу (через заднюю камеру, базальную колобому и парацентез) (поз.7).

Концы нижней нити завязываются узлом на радужке по специальной методике [74], а концы верхней нити прикрепляются узлом к склере (поз.8). Накладывается 1 узловатый нейлоновый шов на область парацентеза в склеральной части лимба; производится гидрогерметизация туннельного разреза. Операция осуществляется на фоне заполнения ПК вискоэластиком. Фиксирующие ИОЛ швы накладываются в одном меридиане, соответственно расположению туннельного разреза.

Разработанная техника иридо-склеральной фиксации заднекамерной ИОЛ была применена нами у 72 больных с несостоятельностью связочно-капсулярного аппарата хрусталика при исходах травм глаза, а также наличии катаракты с выраженным псевдоэкзофолиативным синдромом.

Проведенные исследования показали, что разработанная техника иридо-склеральной фиксации ИОЛ отличается простотой, не требует специального инструментария, что уменьшает травматизацию тканей глаза во время операции и сокращает время оперативного вмешательства. У всех больных операция и послеоперационный период прошли без осложнений. Клинические наблюдения показали, что положение ИОЛ в глазу было стабильным,

диафрагмальная функция зрачка сохранялась в полном объеме, ВГД и гидродинамика глаза были в пределах нормы; острота зрения после операции, в среднем, составила $0,74 \pm 0,08$; срок пребывания в стационаре составил, в среднем, $3,51 \pm 0,12$ дня.

Пример 1. Больная И., 64 лет. Поступила по поводу возрастной катаракты, осложненной псевдоэкзофолиативным синдромом на OD, OS здоров. При поступлении OD спокоен, роговица прозрачна, хрусталик неравномерно мутный, рефлекс с глазного дна слабый, детали глазного дна не видны; на зрачковом крае радужки и передней капсуле хрусталика видны эксфолиации, отмечается дистрофия радужки. Vis OD = 0,04, не корригируется; Vis OS = 1,0.

На OD произведена факоэмульсификация возрастной катаракты с имплантацией гибкой ИОЛ с иридо-склеральной фиксацией.

Обработка операционного поля обычная. Конъюнктива отсепарована от лимба сверху на 11 ч, гемостаз. Лимбальный туннельный разрез 3 мм, прокол роговицы у лимба на 3 и 9 ч. Вискоат в ПК, пинцетом произведен передний капсулорексис, гидродиссекция, а затем факоэмульсификация катаракты. При этом отмечена слабость Цинновых связок и небольшой факодонез. При удалении остатков хрусталиковых масс методом аспирации произошел разрыв задней капсулы хрусталика, который был заблокирован вискоэластиком. В связи с возникшей несостоятельностью связочно-капсульной поддержки принято решение о необходимости шовной иридо-склеральной фиксации имплантируемой гибкой ИОЛ (AcrySof), что и было произведено по методике, представленной на рис. 6.24 и описанной выше. ИОЛ фиксирована к радужке на 5 ч и к склере на 11 ч.

Методом аспирации и ирригации из ПК удален вискоэластик и введен раствор BSS. Произведена гидрогерметизация роговичных парацентезов и туннельного лимбального разреза, наложен шов на конъюнктиву у лимба. Под конъюнктиву введено по 0,3 мл дексаметазона и гентамицина. Монокулярная асептическая повязка.

В послеоперационном периоде осложнений не было. В течение 3 дней в стационаре больная получала инстилляцию макситрола, п/б инъекции дексаметазона и гентамицина.

При выписке OD спокоен, положение ИОЛ правильное, стабильное; Vis OD = 0,6, сс sph $-1,0^D = 1,0$; поле зрения и ВГД в норме (рис. 6.25).

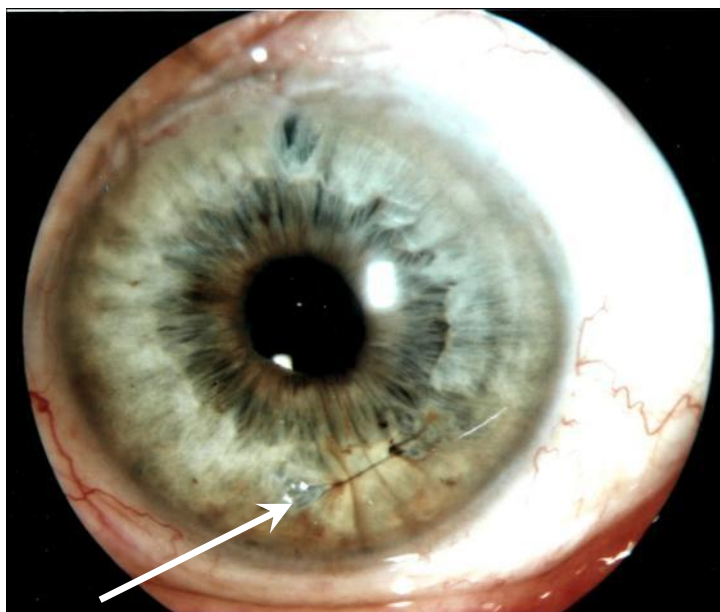


Рис. 6.25. Больная И., OD состояние после факоэмульсификации с имплантацией ИОЛ с иридо-склеральной фиксацией.

Через 1,5 месяца после операции Vis OD = 0,85, сс sph $-0,5^D = 1,0$; глаз спокоен, зрачок хорошо подвижен, на 5 ч виден шов на радужке, положение ИОЛ правильное, глазное дно в норме.

Отдалённые результаты наблюдения (через 1 год) показали стабильность положения ИОЛ в глазу, острота зрения повысилась до 1,0.

Пример 2. Больной К., 24 года. Поступил в клинику после травмы OD, во время ПХО произведено ушивание колобомы радужки методом ЗИП на 2 ч. Через 2 месяца после травмы госпитализирован по поводу полурассосавшейся травматической катаракты правого глаза; Vis OD = 0,06, не корригируется; Vis OS = 1,0.

При поступлении ОД спокоен, рубец роговицы на 3 ч, ПК неравномерная, хрусталик мутный, полурассосавшийся; отмечается иридо- и факодонез, зрачок 3 мм в диаметре, виден шов на радужке на 2 ч, рефлекса с глазного дна нет, ВГД = 25 мм рт.ст. (рис. 6.26).

На ОД произведена экстракция полурассосавшейся катаракты через туннельный разрез с передней витрэктомией и имплантацией гибкой ИОЛ (AcrySof Natural) с иридо-склеральной фиксацией. Анестезия местная и внутривенная атераналгезия. Лимбальный туннельный разрез 3 мм на 11 ч. Прокол роговицы у лимба на 2 и 9 ч. Вискоат в ПК, произведена синехиотомия. Пинцетом произведен частичный капсулорексис, факоэмульсификация остатков хрусталиковых масс за радужкой. Плотная часть катарактальной пленки иссечена с помощью дистанционных ножниц. Витреотомом произведена передняя витрэктомия, дополнительно в ПК введен вискоэластик. На радужку на 5 ч наложен П-образный шов через периферическую часть роговицы (по методике, представленной на рис. 6.24), петля которого с помощью микрокрючка выведена через лимбальный разрез на 11 ч. Затем по методике, представленной на схеме, произведена имплантация ИОЛ со смешанной иридо-склеральной фиксацией ее опорных элементов. Из ПК удален вискоэластик, введен раствор BSS, произведена гидрогерметизация разреза и проколов. Под конъюнктиву введено по 0,3 мл дексаметазона и гентамицина. Асептическая повязка.

Послеоперационный период протекал без осложнений. В течение 5 дней больной получал в стационаре инстилляций макситрола, п/б инъекции дексаметазона и гентамицина.

Через 5 дней после операции больной выписан с Vis OD = 0,7, не корректируется. ОД почти спокоен, линейный рубец роговицы на 3 ч, зрачок правильной формы, диаметром 3 мм, шов на радужке состоятелен, положение ИОЛ правильное (рис. 6.27), глазное дно в норме. ВГД = 20,0 мм рт.ст.; Vis OS = 1,0.

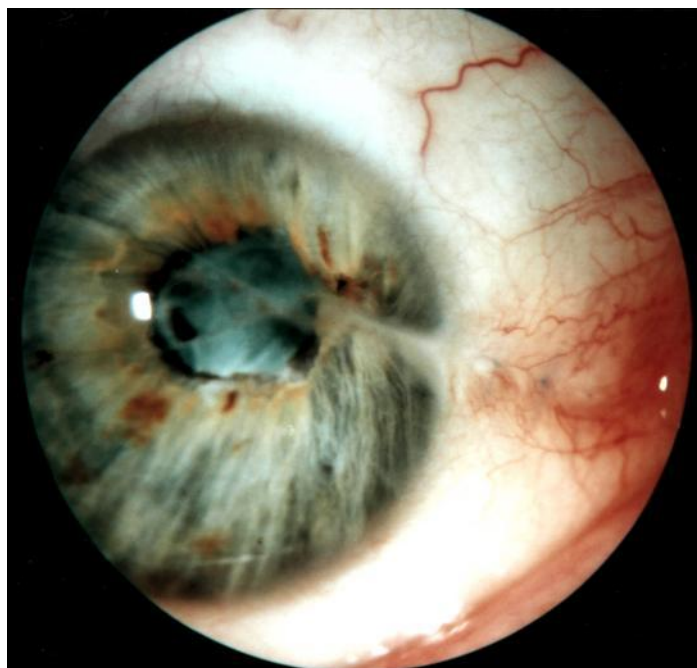


Рис. 6.26. Больной К., OD – полурассосавшаяся травматическая катаракта.

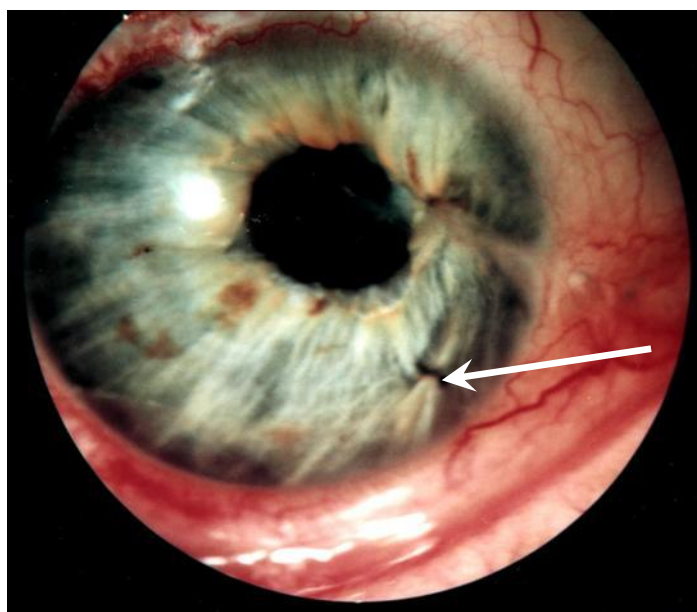


Рис. 6.27. Больной К., OD – состояние после экстракции полурассосавшейся катаракты, передней витрэктомии, имплантации гибкой ИОЛ с иридо-склеральной фиксацией.

Через 2 месяца при повторной консультации правый глаз спокоен, зрачок правильной формы, диаметром 3 мм, положение ИОЛ правильное, острота зрения повысилась до 0,9.

Сроки отдаленных наблюдений за прооперированными больными – от нескольких месяцев до 1,5 лет. В течение этого периода достигнутые результаты у всех больных оставались стабильными, положение ИОЛ правильным, зрачок сохранял подвижность, ВГД было в пределах нормы; острота зрения сохранялась на высоком уровне, а у 17 больных было отмечено дальнейшее повышение остроты зрения за счёт повышения прозрачности сред глаза.

Предлагаемый способ иридо-склеральной фиксации ИОЛ позволяет осуществить имплантацию искусственного хрусталика при любой степени недостаточности капсульной поддержки, не меняя модели ИОЛ во время операции, обеспечивает стабильное положение ИОЛ в глазу и восстановление высоких зрительных функций за короткий период после операции (3-7 дней), что свидетельствует о малой травматичности операции.

Резюме

Проведенные исследования клинических особенностей различных видов травматической и врождённой патологии РО (представленные в 5 главе) позволили разработать 6 новых, оригинальных способов реконструктивной хирургии патологии РО, в том числе – новое направление в восстановительном лечении частичной и полной аниридии – внутрикапсульное иридофакопротезирование, что значительно расширило возможности лечения больных с исходами тяжёлых травм глаза.

Разработанное новое направление в реконструктивной хирургии больных с аниридией даёт возможность снизить травматичность операции за счёт уменьшения величины оперативного разреза, внутрикапсульной имплантации иридофакопротеза (при наличии капсулы хрусталика) либо специальной методики наложения фиксирующих склеральных швов (при отсутствии

капсульной поддержки), что привело к снижению частоты послеоперационных осложнений и послеоперационного роговичного астигматизма, дало возможность восстановить высокое зрение и сократить сроки восстановительного лечения.

Разработанные новые способы пластической хирургии – устранение мидриаза, обширного иридодиализа, микрохирургической корепраксии значительно расширяют возможности восстановительного лечения, т.к. позволяют устранить дефекты РО с минимальной травматизацией тканей глаза (без дополнительных разрезов) и достичь правильного, центрального расположения зрачка и нормальных его размеров. У детей такое оперативное лечение, в комбинации с последующим плеоптическим лечением позволяет повысить остроту зрения и у значительной части больных предупредить инвалидность по зрению.

Разработанный новый способ смешанной шовной фиксации заднекамерной ИОЛ при недостаточности связочно-капсулярного аппарата хрусталика является крайне актуальным, особенно при травмах глаза, кроме того в настоящее время экстракция катаракты является основной операцией в офтальмохирургии и каждый офтальмолог может столкнуться во время операции с недостаточностью капсульной поддержки (при травматической катаракте, псевдоэксфолиативном синдроме, осложнённой перезрелой катаракте и др.), а новый способ поможет ему быстро и надёжно фиксировать ИОЛ в задней камере, не меняя модели искусственного хрусталика, обеспечит стабильное положение ИОЛ в глазу и восстановление высоких зрительных функций.

Материалы 6 главы опубликованы в следующих работах:

1. Венгер Л. В. Современные возможности иридофакопротезирования при недостаточности радужной оболочки / Л. В. Венгер // Збірник наукових праць співробітників КМАПО ім. П. Л. Шупика. – Київ, 2004. – Вип. 13, кн. 4. – С. 56–63.

2. Венгер Г. Е. Реконструктивная хирургия радужной оболочки (иридопластика и иридопротезирование) / Г. Е. Венгер, С. А. Рыков, Л. В. Венгер. – К. : Логос, 2006. – 256 с.

Автором лично проведен сбор материала и подготовка к печати 1, 2, 4 глав монографии и разделов 6.3 и 6.4 главы 6.

3. Венгер Л. В. Современные возможности интраокулярной коррекции при недостаточности связочно-капсулярной поддержки с применением методов закрытой иридопластики / Л. В. Венгер // Офтальмологічний журнал. – 2008. – № 2. – С. 48–52.

4. Венгер Л. В. Особенности восстановительного лечения детей с врожденной и приобретенной деформацией и эктопией зрачка / Л. В. Венгер // Офтальмологічний журнал. – 2008. – № 3. – С. 65–69.

5. Венгер Л. В. Новий спосіб хірургічного лікування травматичного мідріазу / Л. В. Венгер // Проблеми екологічної та медичної генетики і клінічної імунології : зб. наук. праць. – Київ ; Луганськ ; Харків, 2009. – Вип. 1-2 (88-89). – С. 513–519.

6. Венгер Л. В. Розробка нового способу іридофакопротезування у хворих з аніридією та афакією / Л. В. Венгер // Офтальмологічний журнал. – 2009. – № 1-2. – С. 60–61.

7. Пат. № 51128 А Україна, МКП А 61 F 2/14, А 61 F 9/00. Спосіб лікування часткової та повної аніридії / Л. В. Венгер, Г. Ю. Венгер ; заявник та патентовласник Одес. держ. мед. ун-т. – № 2002010222 ; заявл. 08.01.02 ; опубл. 15.11.02 , Бюл. № 11. – С. 4.46.

Автором лично предложен способ внутрикапсульного иридопротезирования, проведены клиническое обследование и лечение больных, анализ результатов исследований и подготовлены материалы для подачи заявки на изобретение.

8. Пат. на корисну модель № 25180 Україна, МПК А 61 F 9/00. Спосіб фіксації задньокамерної інтраокулярної лінзи (ІОЛ) при недостатності

зв'язково-капсулярного апарата кришталіка / Л. В. Венгер ; заявник та патентовласник Одес. держ. мед. ун-т. – № u 2007 03767 ; заявл. 05.04.07 ; опубл. 25.07.07 , Бюл. № 11. – С. 5.25.

9. Пат. на корисну модель № 34623 Україна, МПК А 61 F 9/00. Спосіб лікування тотальної аніридії / Л. В. Венгер ; заявник та патентовласник Одес. держ. мед. ун-т. – № u 2008 07398 ; заявл. 29.05.08 ; опубл. 11.08.08 , Бюл. № 15. – С. 5.31.

10. Пат. на корисну модель № 34624 Україна, МПК А 61 F 9/00. Спосіб хірургічного лікування мідріазу / Л. В. Венгер ; заявник та патентовласник Одес. держ. мед. ун-т. – № u 2008 07401 ; заявл. 29.05.08 ; опубл. 11.08.08 , Бюл. № 15. – С. 5.31–5.32.

11. Пат. на корисну модель № 34625 Україна, МПК А 61 F 9/007. Спосіб мікрохірургічної корепраксії / Л. В. Венгер ; заявник та патентовласник Одес. держ. мед. ун-т. – № u 2008 07402 ; заявл. 29.05.08 ; опубл. 11.08.08 , Бюл. № 15. – С. 5.32.

12. Пат. на корисну модель № 34626 Україна, МПК А 61 F 9/007. Спосіб усунення великого іридодіалізу / Л. В. Венгер ; заявник та патентовласник Одес. держ. мед. ун-т. – № u 2008 07404 ; заявл. 29.05.08 ; опубл. 11.08.08 , Бюл. № 15. – С. 5.32.

13. Венгер Г. Е. Новые технологии восстановительного лечения тяжёлых повреждений глаз / Г. Е. Венгер, А. М. Солдатова, Л. В. Венгер-Бурдейная, С. В. Колесниченко, Е. Д. Исько // Актуальные вопросы офтальмологии : научно-практическая конференция, посвященная 90-летию больницы им. проф. Л. Л. Гиршмана : материалы. – Харьков, 1998. – С. 76.

14. Венгер Г. Е. Возможности факоемульсификации с внутрикапсульным иридофакопротезированием в восстановительном лечении больных с травмами глаз / Г. Е. Венгер, Л. В. Венгер // Сучасна хірургія катаракти в Україні : II симпозиум секції катарактальної та рефракційної хірургії Українського наукового товариства офтальмологів, 1-3 листопада 2001 р. : тези доп. – Київ, 2001. – С. 23–24.

15. Венгер Г. Е. Новые возможности коррекции частичной и полной аниридии методом внутрикапсульного иридофакопротезирования / Г. Е. Венгер, Л. В. Венгер // X з'їзд офтальмологів України, 28-30 травня 2002 р. : тези. – Одеса, 2002. – С. 235–236.

16. Venger L.V. Endocapsular iridophacoprosthetics in the treatment of severe eye injury / L. V. Venger, G. E. Venger // ІУ українсько-польська конференція з офтальмології : тези. – Київ, 2003. – С. 106.

17. Венгер Л. В. Новый способ реабилитации детей с врожденной аниридией и катарактой – внутрикапсульное иридофакопротезирование / Л. В. Венгер, Г. Е. Венгер // Сучасна мікрохірургія вроджених катаракт у дітей. «Жива хірургія» : міжнародна конференція офтальмологів : тези. – Одеса : Астропринт, 2003. – С. 27.

18. Венгер Л. В. Совершенствование реконструктивной хирургии частичной и полной аниридии у детей / Л. В. Венгер, Г. Е. Венгер // Сучасні технології діагностики та лікування очної патології у дітей : ІІ конференція дитячих офтальмологів України, 2-4 жовтня 2003 р. : тези. – К. : КВІЦ, 2003. – С. 54–55.

19. Венгер Л. В. Современные возможности коррекции частичной и полной аниридии / Л. В. Венгер, Г. Е. Венгер // Досягнення та перспективи розвитку сучасної офтальмології : ювілейна науково-практична конференція офтальмологів з міжнародною участю, присвячена 100-річчю кафедри та клініки очних хвороб, 28-29 жовтня 2003 р. : тези доп. – Одеса, 2003. – С. 89–91.

20. Венгер Г. Е. Новые возможности совершенствования офтальмологических имплантатов / Г. Е. Венгер, Н. Т. Клименкова, Е. О. Прокопчук, Е. Д. Исько, Л. В. Венгер, С. В. Колесниченко // Досягнення та перспективи розвитку сучасної офтальмології : ювілейна науково-практична конференція офтальмологів з міжнародною участю, присвячена 100-річчю кафедри та клініки очних хвороб, 28-29 жовтня 2003 р. : тези доп. – Одеса, 2003. – С. 92–93.

21. Венгер Г. Е. Современные возможности восстановительного лечения больных с травматической дислокацией хрусталика / Г. Е. Венгер, Л. В. Венгер // II міжнародна наукова конференція офтальмологів Причорномор'я, 8-10 вересня 2004 р. : тези. – Одеса, 2004. – С. 138–139.

22. Венгер Г. Е. Особенности иридопластики при наличии прозрачного хрусталика / Г. Е. Венгер, Л. В. Венгер // Хірургічне лікування та реабілітація хворих з офтальмологічною патологією : науково-практична конференція з міжнародною участю, 7-8 жовтня 2004 р. : матеріали. – Київ, 2004. – С. 56–57.

23. Венгер Л. В. Особенности хирургического лечения врождённых колобом радужки у детей / Л. В. Венгер, Г. Е. Венгер // Запобігання сліпоті у дітей в Україні в рамках виконання програми ВООЗ „Зір-2020” з практичним семінаром “Жива хірургія” : міжнародна науково-практична конференція лікарів-офтальмологів України, 11-12 березня 2005 р. : тези та лекції. – Київ, 2005. – С. 57–59.

24. Венгер Г. Е. Особенности интраокулярной коррекции при разрывах задней капсулы хрусталика / Г. Е. Венгер, Л. В. Венгер // Нове в офтальмології : науково-практична конференція з міжнародною участю, присвячена 130-річчю з дня народження акад. В. П. Філатова, 13 травня 2005 р. : тези. – Одеса, 2005. – С. 78–79.

25. Венгер Л. В. Совершенствование методики устранения обширного иридодиализа / Л. В. Венгер, Г. Е. Венгер // Сучасні досягнення в хірургії переднього та заднього сегментів ока : IV Симпозіум з офтальмохірургії в Україні : тези. – К. : Логос, 2005. – С. 96–97.

26. Венгер Л. В. Особенности хирургической коррекции врождённых деформаций и эктопии зрачка / Л. В. Венгер // Актуальні проблеми медико-соціальної реабілітації дітей з інвалідизуючою очною патологією : науково-практична конференція з міжнародною участю, 4-6 жовтня 2006 р. : тези та лекції. – К. : Макрос, 2006. – С. 69–71.

27. Венгер Л. В. Современные возможности интраокулярной коррекции у больных с посттравматической недостаточностью капсулярной поддержки /

Л. В. Венгер // Современные аспекты клиники, диагностики и лечения глазных заболеваний : международная научная конференция, посвященная 100-летию со дня рождения академика Н. А. Пучковской, 29-30 мая 2008 г. : материалы. – Одесса, 2008. – С. 66–67.

28. Венгер Г. Е. Вклад Одесской школы офтальмологов в развитие реконструктивной иридопластики / Г. Е. Венгер, А. М. Солдатова, Л. В. Венгер // Филатовские чтения : научно-практическая конференция офтальмологов с международным участием, 28-29 мая 2009 г. : материалы. – Одесса, 2009. – С. 139–140.

ГЛАВА 7

НОВЫЕ СПОСОБЫ КОРРЕКЦИИ ПОСЛЕОПЕРАЦИОННОГО ПЕРИОДА ПРИ ХИРУРГИИ РАДУЖНОЙ ОБОЛОЧКИ

Известны традиционные способы лечения ПВР, которые основаны на применении антибактериальных препаратов, в частности, антибиотиков [14]. Но все эти способы недостаточно эффективны при иридопластике, т.к. после лечения антибактериальными препаратами остаются последствия воспалительных альтераций тканей глаза (дистрофия роговицы, синехии, разрастания соединительной ткани, формирование пленок в передней камере).

Для предупреждения развития этих осложнений в офтальмологии широко применяются глюкокортикостероиды, как общие, например, преднизолон внутрь по схеме, так и местные – дексаметазон в виде парабульбарных инъекций. Недостатком этих препаратов является то, что они могут маскировать некоторые симптомы инфекции, а также оказывают иммунодепрессивное действие и замедляют заживление ран [235]. Кроме того, при общем применении глюкокортикостероиды вызывают много побочных эффектов: влияют на жировой и углеводный обмен, могут вызывать гипергликемию, развитие стероидного диабета, угнетают синтез белка, способствуют развитию остеопороза, катаракты, глаукомы, снижают сопротивляемость к инфекции, так как угнетают иммунный ответ. Чтобы избежать осложнений связанных с применением общих кортикостероидов, мы остановили свой выбор на НПВС Целебрекс и фетоплацентарных препаратах Гемокорд и Криокорд.

Нами разработаны 3 новых способа профилактики и лечения ПВР при реконструктивной и пластической хирургии РО.

7.1. Способ профилактики и лечения послеоперационной воспалительной реакции при реконструктивных операциях на радужной оболочке с применением Целебрекса

В основу исследования мы поставили задачу разработать такой способ лечения ПВР, в котором использование НПВС, обладающих сильным противовоспалительным действием, исключит необходимость применения общих глюкокортикостероидов и возможность возникновения связанных с ними осложнений.

Нестероидные противовоспалительные препараты, применяемые в офтальмологии, ингибируют активность циклооксигеназ (ЦОГ), что приводит к подавлению синтеза простагландинов, основным источником которых в переднем отделе глаза считают цилиарное тело. Простагландины играют большую роль в развитии воспаления и болевого синдрома, усиливая проницаемость сосудистой стенки капилляров, увеличивают экссудацию, вызывают сокращение сфинктера зрачка. Под их действием изменяется проницаемость гематоофтальмического барьера, что может приводить к отёку макулы [195].

Поставленная задача решается тем, что для лечения ПВР, дополнительно к антибиотикам и парабульбарным инъекциям дексаметазона, назначается нестероидный противовоспалительный препарат общего действия Целебрекс (фирма Pfizer, Великобритания), принадлежащий к группе лекарств, называемых селективными ингибиторами ЦОГ-2. В связи с этим он избирательно нарушает образование простагландинов, участвующих в формировании воспалительной реакции, и не влияет на продукцию простагландинов, регулирующих почечный кровоток и целостность слизистой оболочки желудочно-кишечного тракта; не нарушает синтез тромбксана, поэтому не влияет на агрегацию тромбоцитов; обладает выраженным противовоспалительным и анальгезирующим действием.

На способ получен патент Украины на полезную модель № 25181 “Спосіб профілактики і лікування післяопераційної запальної реакції при реконструктивних операціях на райдужній оболонці”.

Способ осуществляют следующим образом. В целях профилактики и лечения ПВР за 3 дня до операции иридопластики больным с повреждением радужки назначают Целебрекс по 1 капсуле (200 мг) два раза в день *per os* после еды, а после операции приём препарата в той же дозе продолжают ещё 5 дней.

Предложенным способом было пролечено 42 больных с травматической катарактой, осложнённой повреждением радужной оболочки. Всем больным была произведена операция – факоемульсификация катаракты с имплантацией гибкой ИОЛ фирмы Alcon, а также иридопластикой. Устранение дефекта радужной оболочки производилось путем наложения швов обычной атравматической иглой с нейлоновой нитью 10/0 через периферическую часть роговицы без дополнительных разрезов (закрытая иридопластика) [74].

Все больные хорошо переносили препарат, в том числе пациенты с язвенной болезнью желудка и двенадцатиперстной кишки в стадии ремиссии. Побочных явлений не наблюдалось.

Применение Целебрекса в комплексном лечении больных с травматическим повреждением радужной оболочки и хрусталика привело к снижению (почти в 3 раза) частоты и степени выраженности ПВР, а также снижению частоты других осложнений: вторичной катаракты – в 2,4 раза, вторичной глаукомы – в 3,7 раз, смещения и сращения зрачка – в 5,2 раза.

Применение Целебрекса у больных с артификацией и иридопластикой значительно повысило функциональные результаты лечения – на 28,6 % и позволило восстановить зрение у больных, в среднем, до $0,81 \pm 0,04$.

Пример 1. Больной Ч., 18 лет. Диагноз: OS – травматическая катаракта, иридодиализ, мидриаз. 1 год назад перенес тупую травму левого глаза. Vis OD = 1,0, Vis OS = 0,01, не корригируется. OS спокоен, роговица

прозрачная, от 10 до 1 ч – иридодиализ, мидриаз, хрусталик мутный, рефлекса с глазного дна нет (рис. 7.1).

Больному произведена операция – факоэмульсификация катаракты с имплантацией гибкой ИОЛ AcrySof и устранением иридодиализа и мидриаза методом ЗИП. На операционном столе и на 2-й день после операции больному парабульбарно вводили дексаметазон 0,3 мл и гентамицин 0,3 мл. За 3 дня до операции и в течение 5 дней после операции больной получал Целебрекс по 200 мг два раза в день после еды. Послеоперационный период проходил без осложнений. Через 5 дней больной выписан из стационара с остротой зрения левого глаза = 1,0 (рис. 7.2). Через полгода Vis OS = 1,0, положение радужки и ИОЛ правильное, ВГД = 19 мм рт. ст.

Применение Целебрекса в комплексном лечении больного с травматической катарактой, иридодиализом и мидриазом способствовало быстрой ликвидации ПВР после иридопластики и восстановлению высоких зрительных функций.

Пример 2. Больной В., 42 лет. 8 месяцев назад получил проникающее ранение роговицы, радужки и хрусталика проволокой. По месту жительства производилось ПХО раны роговицы. При поступлении на ОД – рубец роговицы, травматическая катаракта, полная колобома радужки – от 4³⁰ до 7 ч; рефлекса с глазного дна нет. Vis OD = светоощущению с правильной проекцией света, Vis OS = 1,0 (рис. 7.3).

На правом глазу произведена операция – факоэмульсификация травматической катаракты с синехиотомией, имплантацией гибкой ИОЛ AcrySof и ушиванием колобомы радужки методом ЗИП.

Операция и послеоперационный период протекали без осложнений. Помимо общепринятого лечения (антибиотики и дексаметазон парабульбарно) больной получал Целебрекс per os по 200 мг 2 раза в день после еды в течение 3 дней до и 5 дней после операции.

Больной выписан на 6-й день после операции Vis OD = 0,7, cc sph -1,0^D = 1,0 (рис. 7.4).

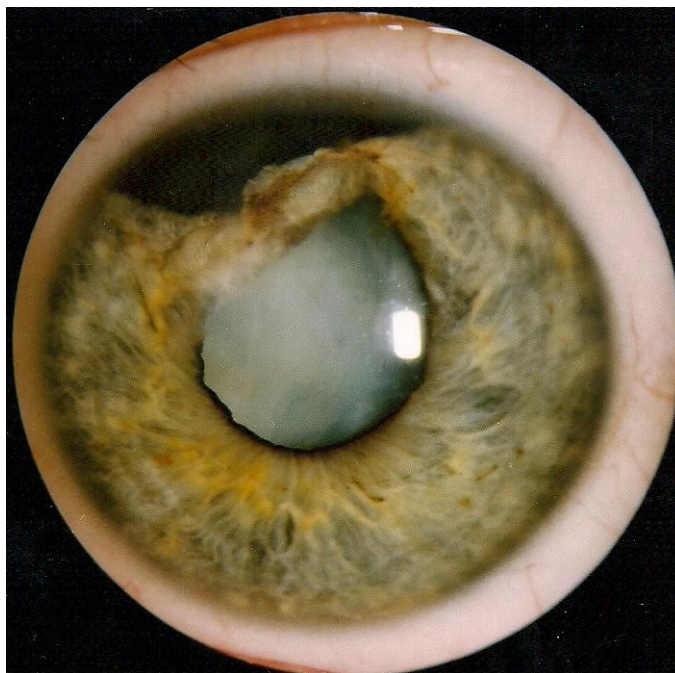

Рис. 7.1. Больной Ч., OS – травматическая катаракта, иридодиализ, мидриаз.

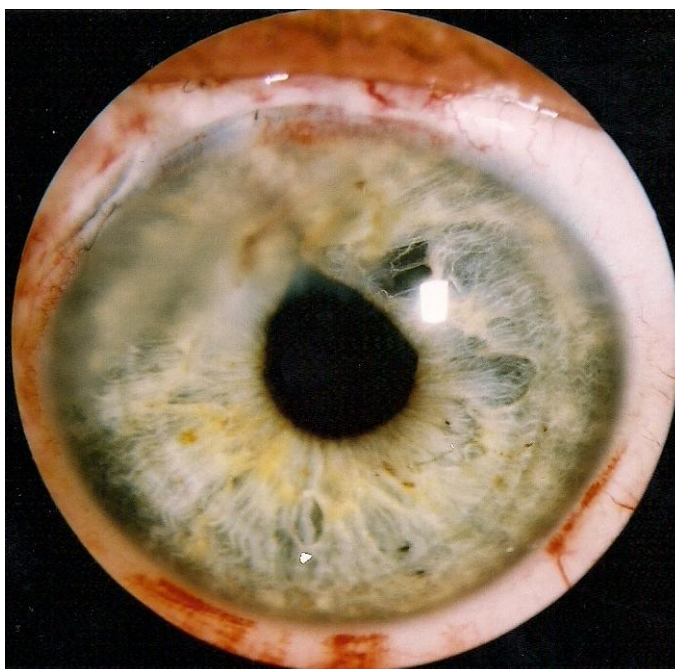

Рис. 7.2. Больной Ч., OS – состояние после факоэмульсификации с имплантацией ИОЛ, устранения иридодиализа и мидриаза методом ЗИП.

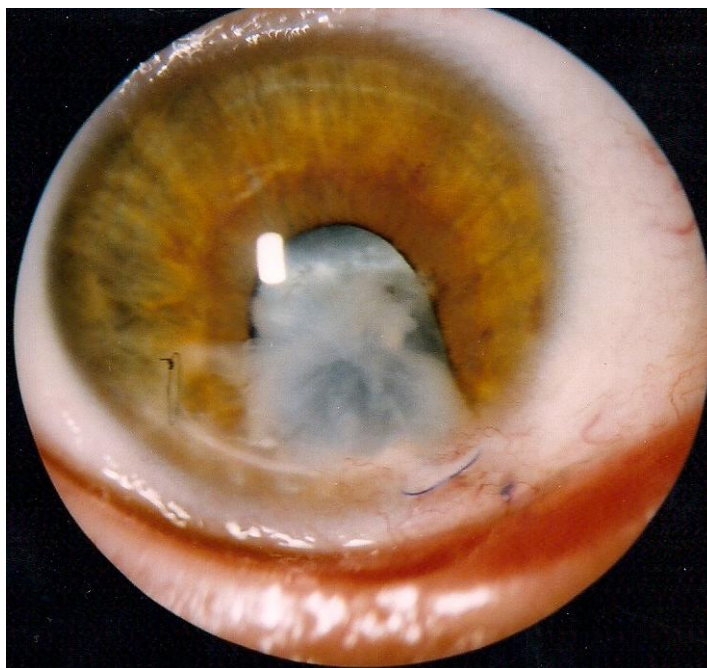

Рис. 7.3. Больной В., OD – рубец роговицы, травматическая катаракта, полная колобома радужки.

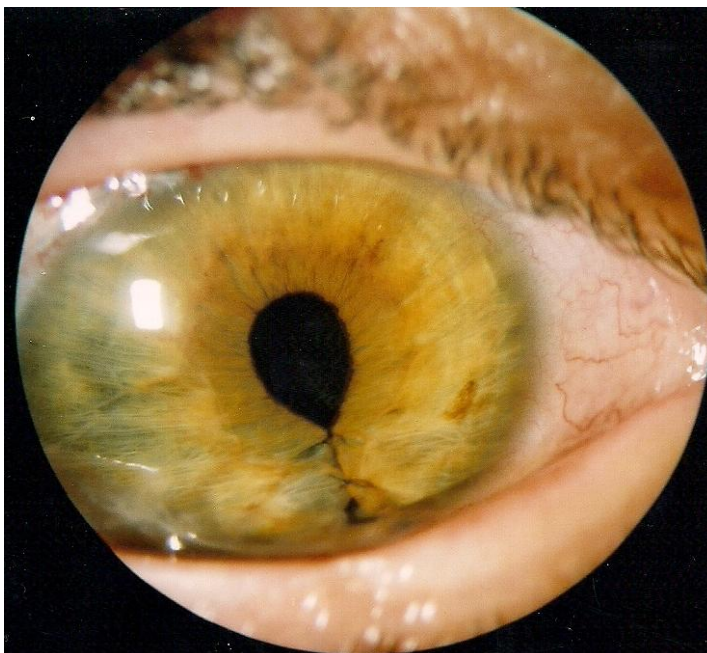


Рис. 7.4. Больной В., OD – состояние после синехиотомии, факоэмульсификации с имплантацией ИОЛ и ушиванием колобомы радужки методом ЗИП.

Через год после операции острота зрения правого глаза повысилась до 0,9 сс sph -0,5^D = 1,0; ВГД и поле зрения в норме.

Применение Целебрекса в комплексном лечении больного с травматической катарактой и колобомой радужки привело к снижению степени выраженности ПВР после операции и быстрому её устранению в сроки до 6 дней, а также восстановлению зрения до 0,7 в ближайшие сроки и 0,9 – в отдаленные сроки после операции.

Таким образом, разработанное техническое решение позволяет избежать нежелательного дополнительного применения общих глюкокортикостероидов, снизить количество послеоперационных осложнений и ускорить заживление тканей после операции.

7.2. Способ лечения воспалительной реакции после иридофакопротезирования с применением фетоплацентарных препаратов Гемокорд и Криокорд

Разработка новых технологий иридопротезирования с использованием синтетического иридопротеза ИРИСТЭКС позволила получить высокие функциональные и косметические результаты [74]. Вместе с тем, после сложных реконструктивных операций на переднем отделе глаза у многих больных возникла значительная ПВР, для устранения которой необходимо проведение усиленного противовоспалительного лечения.

Одной из причин выраженной воспалительной реакции являются нейротрофические взаимоотношения РО глаза с внутренними органами и системами через посредничество симпатической нервной системы, которые нарушаются при тяжёлых повреждениях переднего отдела глаза. В настоящее время доказана возможность аутосенсбилизации организма тканями увеального тракта при травмах или оперативных вмешательствах на переднем отделе глаза [187], что требует включения в комплекс лечебных мероприятий в

послеоперационном периоде иммунокорректирующих противовоспалительных средств.

В этих целях в последнее время широко применяются кортикостероиды, обладающие противовоспалительным, противоаллергическим, десенсибилизирующим и иммунодепрессивным действием, однако они маскируют некоторые симптомы инфекции и замедляют заживление ран [235].

В связи с этим, наше внимание привлекли криоконсервированные препараты кордовой крови, применение которых может помочь устранить вышеописанные осложнения, благодаря иммуномодулирующему действию этих препаратов. Кроме того, спектр биологических функций иммунитета имеет не только защитное воздействие, но и регулирует морфогенез, в том числе процессы регенерации и дифференцирования, а также трофическую функцию, которая реализуется с помощью как клеточных, так и гуморальных механизмов.

Учитывая вышесказанное, нами был разработан способ лечения ПВР после иридофакопротезирования, заключающийся в том, что для лечения выраженной послеоперационной воспалительной реакции дополнительно к традиционной терапии вводят криоконсервированные фетоплацентарные препараты: Гемокорд парабульбарно по 1,0 мл на 3-й день после операции и Криокорд 0,4 мл под конъюнктиву и 0,6 мл – внутримышечно, однократно или двукратно на 7-й и 10-й день после операции.

На способ получен патент Украины на полезную модель № 25182 “Спосіб лікування запальної післяопераційної реакції після іридофакопротезування”.

Препараты Гемокорд и Криокорд сертифицированы и разрешены к медицинскому применению в Украине (сертификаты № 371/03-300200000 от 20.05.2003 г. и № 604/06-300200000 от 04.07.2006 г.).

Гемокорд является суспензией криоконсервированных гемопоэтических, дендритных и других вспомогательных клеток кордовой (пуповинной) крови в аутологической плазме. Содержит высокие концентрации биологически активных веществ (монокины, интерлейкины, интерферон, ферменты, гормоны,

микроэлементы, аминокислоты и витамины), которые содержатся в крови новорожденных в первый час после рождения. Концентрация ядерных клеток не менее $(0,3-1,5) \times 10^7$ /мл. Препарат расфасован в специальные контейнеры по 1,0 мл. Действие препарата: иммуномодулирующее, гемопоетическое, противовоспалительное, противовирусное, антибактериальное, адаптогенное.

Криокорд – криоконсервированная сыворотка кордовой крови человека, которая содержит биоактивные соединения в физиологических соотношениях. Выпускается в стерильных пластиковых ампулах, объем дозы 1,0 мл. Механизм действия препарата обусловлен уникальным составом и свойствами сыворотки кордовой крови, которая содержит комплекс репродуктивных иммуномодуляторов, весь спектр гормонов, характерных для организма новорожденного, ростовые и антипролиферативные факторы, гемопоетины и адаптогены, опиоидные пептиды – эндорфины и энкефалины, микроэлементы, витамины. Показания: нарушения гормонального баланса; сахарный диабет; хронические воспалительные процессы; преждевременное старение, нарушения процессов репарации; иммунологическая недостаточность. В офтальмологии ранее не применялся.

Способ лечения осуществляется следующим образом.

Сразу после операции иридофакопротезирования парабульбарно вводится 0,3 мл дексаметазона с антибиотиком широкого спектра действия. На 3-й день после операции парабульбарно вводится 1,0 мл Гемокорда. На 7-й и 10-й день после операции вводится Криокорд под конъюнктиву на 3 и 9 ч у лимба по 0,2 мл и 0,6 мл – внутримышечно.

Предложенным способом было пролечено 40 больных с частичной или полной аниридией, которым проводилась имплантация иридо-хрусталиковой диафрагмы (иридофакопротезирование). Применение ФПП Гемокорд и Криокорд привело к уменьшению степени выраженности ПВР и частоты осложнений, а также к существенному повышению функциональных результатов операции (острота зрения выше 0,3 – была у 90 % больных, в контрольной группе – у 59 % больных).

Пример 1. Больная Р., 22 лет, поступила в стационар с диагнозом: Травматическая аниридия, осложнённая катаракта OD; OS – здоров. Из анамнеза известно, что 1 год назад было проникающее ранение OD, ПХО по месту жительства. Vis OD = светоощущению с правильной проекцией света, Vis OS = 1,0. ВГД – 20 и 21 мм рт.ст. – соответственно. OD спокоен, травматический рубец роговицы, аниридия, полурассосавшаяся катаракта (рис. 7.5).

Больной произведена операция на OD – экстракапсулярная экстракция катаракты с иридофакопротезированием; через корнеосклеральный разрез в переднюю камеру имплантирован блок “искусственная радужка + ИОЛ” с фиксацией к склеральному краю лимба П-образными швами.

На операционном столе и в первый день после операции больной парабульбарно вводили дексаметазон 0,3 мл и гентамицин 0,3 мл.

На 3-й день после операции острота зрения OD повысилась до 0,2, не корректируется; ПВР III степени, отёк роговицы, десцеметит. Парабульбарно введено 1,0 мл Гемокорда на фоне обычного комплексного противовоспалительного и рассасывающего лечения. На 7-й день после операции выраженность ПВР уменьшилась до II степени, острота зрения повысилась до 0,4, не корректируется. Для коррекции воспалительной реакции больной введено по 0,2 мл Криокорда субконъюнктивально на 3 и 9 ч у лимба и 0,6 мл – внутримышечно. На 10-й день после операции отмечена ПВР – I степени, Vis OD = 0,55 не корректируется. Введено под конъюнктиву повторно по 0,2 мл Криокорда на 3 и 9 ч у лимба и 0,6 мл внутримышечно. Через 2 недели после операции OD спокоен, Vis OD = 0,7 не корректируется (рис. 7.6).

Через полгода после операции – Vis OD = 0,9; ВГД = 21 мм рт.ст.

Применение однократной инъекции Гемокорда и двукратного введения Криокорда способствовало быстрой ликвидации ПВР после иридофакопротезирования и восстановлению высоких зрительных функций.

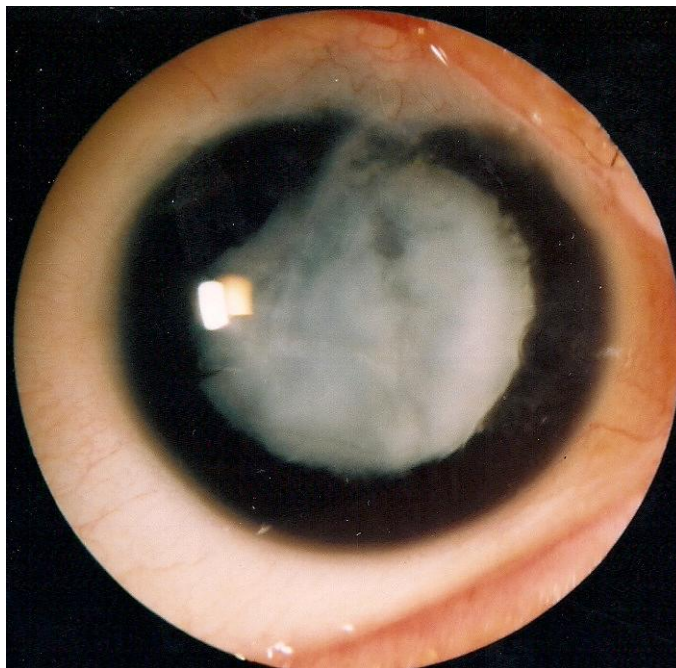


Рис. 7.5. Больная Р., OD – травматическая аниридия, полурассосавшаяся катаракта.

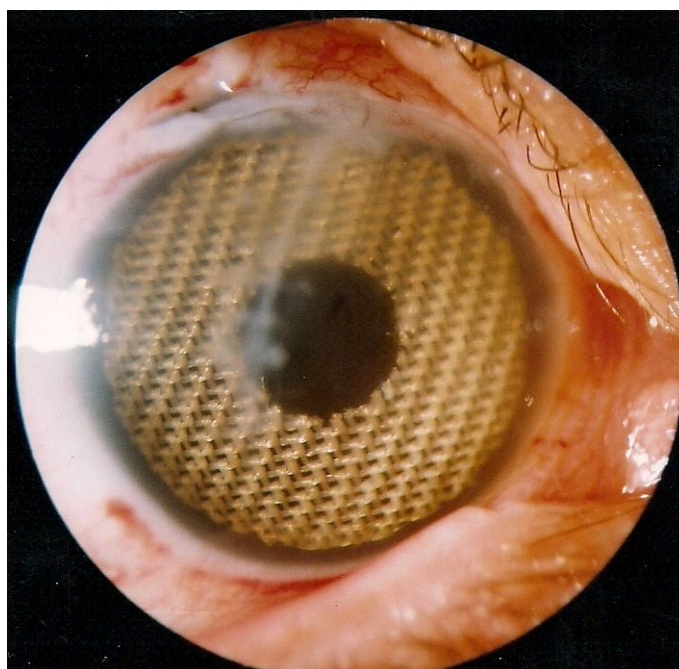


Рис. 7.6. Больная Р., OD – состояние после ЭЭК и тотального иридофакопротезирования со склеральной фиксацией.

Пример 2. Больной О., 34 лет, 1 год назад получил проникающее роговично-склеральное ранение OS. ПХО было произведено по месту жительства. При поступлении в стационар: правый глаз здоров, Vis OD = 1,0; OS – спокоен, на 7 ч корнеосклеральный рубец длиной 7 мм, частичная аниридия, диффузное помутнение хрусталика, рефлекс с глазного дна тусклый, Vis OS = 0,01, не корригируется (рис. 7.7).

Больному произведена операция на OS – экстракапсулярная экстракция катаракты с имплантацией ИХД, которая была фиксирована к остаткам собственной радужки больного.

На операционном столе и в первый день после операции больному вводили парабульбарно дексаметазон и гентамицин по 0,3 мл.

На 3-й день после операции Vis OS = 0,1, не корригируется, отмечена ПВР III степени. На фоне обычного противовоспалительного и рассасывающего лечения больному дополнительно введено парабульбарно 1,0 мл Гемокорда. На 7-й день после операции выраженность ПВР уменьшилась до I степени, острота зрения повысилась до 0,4.

Введен Криокорд по 0,2 мл субконъюнктивально на 3 и 9 ч и 0,6 мл – внутримышечно. На 10-й день после операции OS спокоен, преломляющие среды прозрачнее, острота зрения повысилась до 0,7, не корригируется. В дальнейшем послеоперационный период протекал без осложнений (рис. 7.8). Через 6 месяцев после операции острота зрения OS восстановилась до 1,0; ВГД = 20,0 мм рт.ст.

Разработанная технология послеоперационного лечения с применением однократной инъекции Гемокорда и Криокорда после операции иридофакопротезирования позволила полностью устранить ПВР в сроки до 10 дней и восстановить зрительные функции.

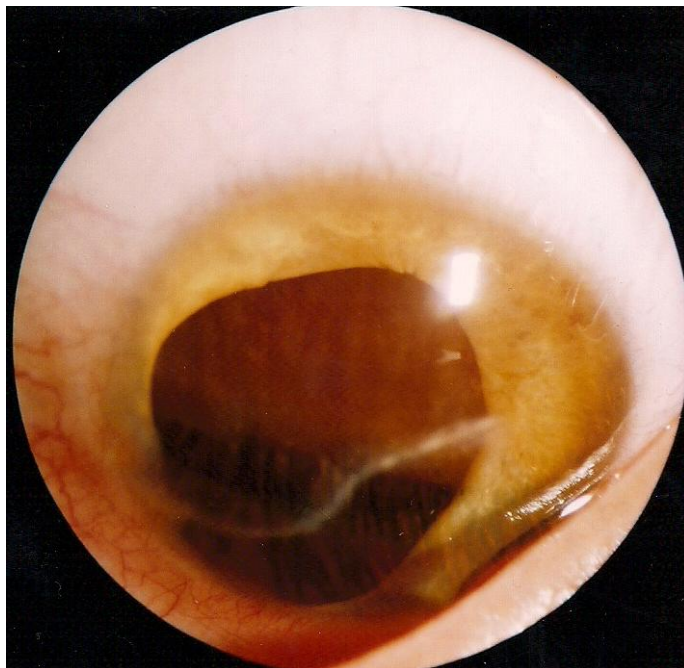

Рис. 7.7. Больной О., OS - корнеосклеральный рубец, частичная аниридия, травматическая катаракта.

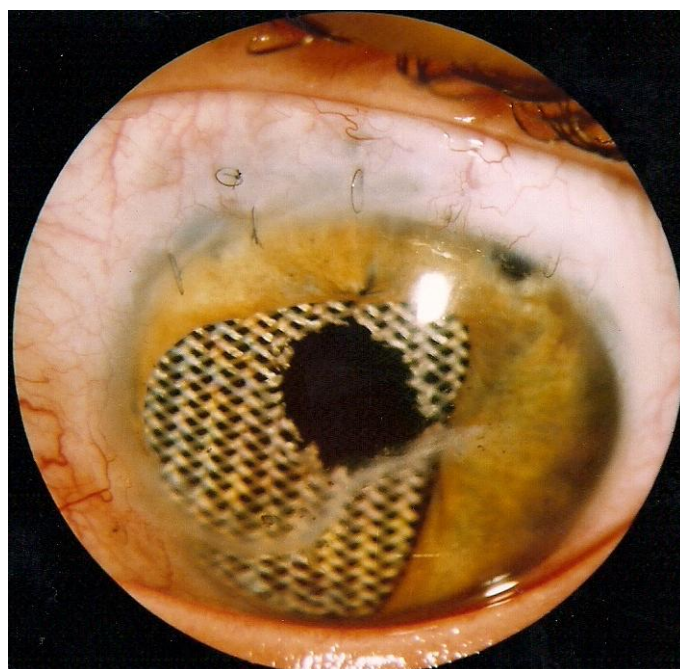


Рис. 7.8. Больной О., OS – состояние после ЭЭК с ИФП со склеральной фиксацией.

7.3. Способ лечения воспалительных и дистрофических заболеваний роговицы и послеоперационной воспалительной реакции

После сложных реконструктивных операций на переднем отделе глаза (иридопластика, иридопротезирование с экстракцией катаракты и имплантацией ИОЛ) у многих больных возникает выраженная послеоперационная воспалительная реакция, которая приводит к ряду осложнений в позднем послеоперационном периоде (дистрофии роговицы, разрастанию соединительнотканной плёнки на поверхности имплантата радужки с облитерацией угла передней камеры), для устранения которых нужны дополнительные оперативные вмешательства различного характера [74].

Известно применение магнитных полей для лечения воспаления и дистрофии роговицы, увеитов, ПВР [236, 237]. Вайнштейн Е.С. с соавторами [238] при лечении воспалительных заболеваний глаз применил аппарат низкочастотной магнитотерапии “Полюс-1” с магнитной индукцией 10 мТл, частотой 50 Гц. Под влиянием магнитного поля на 7 – 10 день исчезал отёк роговицы, на 10 – 15 день наступала эпителизация роговицы, уменьшалась инфильтрация стромы. Однако, из 85 больных у 1 больного (1,2 %) наступило ухудшение, у 2 (2,4 %) – без изменений после лечения, а у 5 больных (5,9 %) через 1 – 6 месяцев после лечения наступил рецидив заболевания. Острота зрения ниже 0,4 после лечения была у 52 больных (61,2 %).

Таким образом, магнитотерапия не всегда предупреждает рецидивы кератита, возникновение помутнений роговицы, экссудата в передней камере и стекловидном теле. Экспериментально установлено, что магнитные поля повышают метаболическую активность и проницаемость структурных элементов роговицы [239]. Поэтому, для повышения эффективности магнитотерапии её используют в сочетании с медикаментозными способами, тканевыми препаратами.

Нами разработан усовершенствованный способ лечения воспалительных заболеваний переднего отдела глаза и ПВР путём использования импульсного

электромагнитного поля частотой 50 Гц, индукцией 6 мТл, экспозицией 8 – 10 минут, в сочетании с субконъюнктивальным введением у лимба 0,5 мл криоконсервированной сыворотки кордовой крови Криокорд, что позволило повысить противовоспалительное, иммунокорректирующее, рассасывающее действие используемого метода и обеспечить достижение высокого лечебного эффекта (патент Украины на полезную модель № 34189 “Спосіб лікування запальних і дистрофічних захворювань рогівки та післяопераційної запальної реакції”).

Лечение осуществляется следующим образом: больному с ПВР вводится субконъюнктивально у лимба 0,5 мл фетоплацентарного препарата Криокорд, через 25 – 30 минут после инъекции больному проводится сеанс магнитотерапии импульсным электромагнитным полем (ИЭМП) на область орбиты через закрытые веки, частотой 50 Гц, индукцией 6 мТл, экспозицией 8 – 10 минут, общим курсом 8 – 10 сеансов.

Разработанный способ был применён в комплексном лечении 20 больных с ПВР после иридофакопротезирования (ИФП). Контрольную группу составили 39 больных после ИФП, которые получали традиционное лечение.

У наблюдаемых больных с полной или частичной аниридией, которым было проведено ИФП, осложнений во время операции отмечено не было. Выпадение стекловидного тела, наблюдавшееся у 7 больных (35,0 %), не может рассматриваться как осложнение, т.к. оно было обусловлено исходным состоянием глаза (обширные сращения в переднем отделе глаза, афакия с отсутствием задней капсулы хрусталика и т.д.).

В раннем послеоперационном периоде у больных была отмечена ПВР различной степени тяжести. Воспалительная реакция I степени наблюдалась у 8 больных (40,0 %) и характеризовалась локальным отёком роговицы в области операционного разреза, нежным выпадением фибрина на ИОЛ и иридопротезе.

ПВР II степени характеризовалась локальным отёком роговицы в области операционного разреза, отложением преципитатов на эндотелии роговицы, выпадением небольшого количества фибрина во влагу ПК, на ИОЛ,

иридопротезе, в углу ПК, образованием лёгкой фибриновой плёнки в области зрачка, что наблюдалось у 10 оперированных больных (50,0 %).

Выраженная ПВР III степени характеризовалась отёком роговицы соответственно расположению иридопротеза, высыпанием преципитатов на эндотелии роговицы, интенсивным фибринообразованием в виде нитей и тяжей в ПК, образованием полупрозрачного, грибовидного фибрина, свисающего в переднюю камеру от области зрачка в виде «геля». Наличие большого объёма фибрина в углу ПК приводило к образованию ретрокорнеальных плёнок и obturации угла ПК. Интенсивное фибринообразование на ИОЛ и иридопротезе способствовало формированию плотной соединительнотканной плёнки, которая окутывала переднюю и заднюю поверхность ИОЛ с распространением и вростанием её в иридопротез. Выраженная ПВР наблюдалась у 2 прооперированных больных (10,0 %).

При наличии ПВР I – III степени на 3-й день после операции 20 больным субконъюнктивально вводили Криокорд 0,5 мл и через 25 – 30 минут проводили сеанс магнитотерапии, общим курсом 10 дней. Исчезновение воспалительной реакции было отмечено на 1-й – 3-й день после введения Криокорда (4-й – 6-й день после операции), тогда как в контрольной группе – только на 7-й – 12-й день после операции.

Функциональные результаты ИФП были значительно выше в основной группе больных. До лечения в обеих группах у большей части больных острота зрения была ниже 0,1 (85,0 % и 82,1 % соответственно в основной и контрольной группах). После лечения острота зрения выше 0,3 в контрольной группе была у 59,0 % больных, тогда как при использовании ФПП в сочетании с магнитотерапией – у 85,0 % больных, причём у 45,0 % больных она достигала 0,6 – 1,0 (в контрольной группе – только у 15,4 %).

В отдалённом послеоперационном периоде в основной группе осложнений у больных не было. В контрольной группе выявлены: дистрофия роговицы (9 больных – 7,7 %), разрастание соединительнотканной плёнки на поверхности

имплантата РО с облитерацией угла передней камеры (2 больных – 5,1 %, что привело к необходимости дополнительных оперативных вмешательств).

Пример 1. Больной Т., 50 лет поступил с диагнозом: травматическая аниридия, рубец роговицы, афакия, левый глаз здоров. 6 месяцев назад получил проникающее ранение ОД, ПХО и удаление травматической катаракты произведено по месту жительства. Объективно ОД спокоен, рубец роговицы сверху у лимба, аниридия, афакия.

Vis OD = 0,03 cc sph +10,0^D ∅ = 0,5, Vis OS = 1,0; ВГД = 21,0 и 22,0 мм рт.ст. – соответственно (рис. 7.9).

Больному была проведена операция – ИФП путём имплантации в переднюю камеру через корнеосклеральный разрез блока “искусственная радужка + ИОЛ”, который был фиксирован к склеральному краю лимба П-образными швами.

На операционном столе и в 1-й день после операции больному парабульбарно вводили дексаметазон 0,3 мл и гентамицин 0,3 мл.

На 3-й день после операции Vis OD = 0,2 не корректируется, ПВР III степени, отёк роговицы, десцеметит. Под конъюнктиву на 9 и 3 ч у лимба введено 0,5 мл Криокорда. Через полчаса проведен сеанс магнитотерапии ИЭМП частотой 50 Гц, индукцией 6мТл, экспозицией 10 минут на область орбиты через веки. Сеансы магнитотерапии проводились ежедневно в течение 10 дней. На 7-й день после операции и 4-й день после введения Криокорда с последующей магнитотерапией отмечено снижение ПВР до I степени, острота зрения повысилась до 0,5, не корректируется. Через 10 дней после операции – ОД спокоен, Vis OD = 0,7 не корректируется (рис. 7.10). В дальнейшем послеоперационный период проходил без осложнений. Через полгода после операции острота зрения повысилась до 0,9.

Применение однократной инъекции Криокорда в сочетании с последующим воздействием ИЭМП способствовало ликвидации ПВР после ИФП в короткий срок, предупреждению развития послеоперационных осложнений и восстановлению высоких зрительных функций.

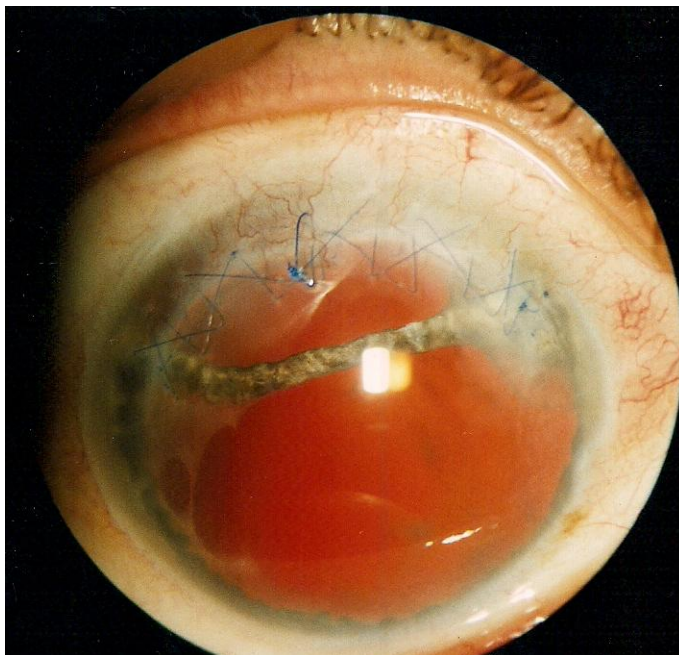


Рис. 7.9. Больной Т., OD – травматическая аниридия, рубец роговицы, афакия.

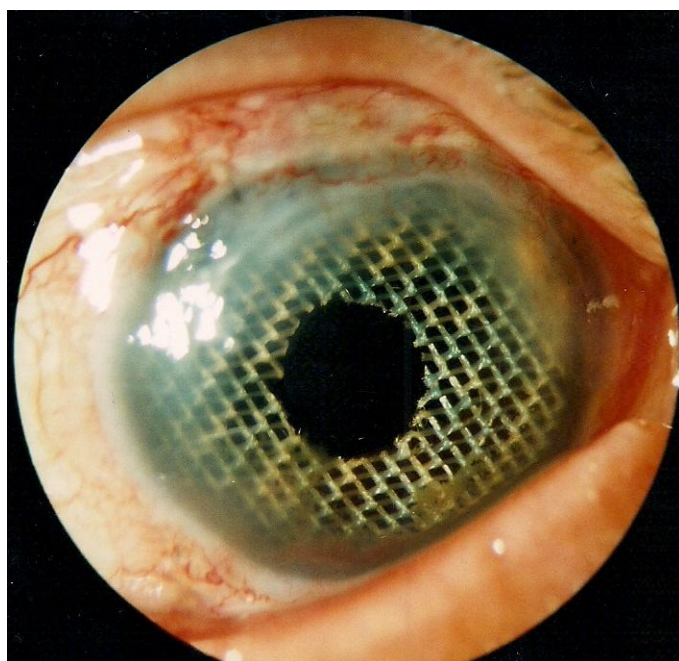


Рис. 7.10. Больной Т., OD – состояние после ЭЭК с ИФП с шовной фиксацией к склере.

Таким образом, применение разработанного комплексного лечения: ФПП Криокорда в сочетании с магнитотерапией у больных после ИФП приводит к уменьшению степени выраженности ПВР и частоты осложнений в отдалённом периоде, а также к существенному улучшению функциональных результатов операции (острота зрения выше 0,3 – у 90,0 % больных).

Резюме

В процессе клинического наблюдения за течением послеоперационного периода у больных с различными повреждениями РО мы обратили внимание на то, что у ряда больных после пластической или реконструктивной хирургии РО возникает выраженная ПВР. Это может быть обусловлено наличием местной или фокальной инфекции в организме (с одной стороны), либо выраженной сенсibiliзирующей активностью тканей РО, а также участием аутоиммунного компонента в развитии посттравматических и послеоперационных осложнений. В целях повышения эффективности лечения больных после реконструктивных операций на РО нами впервые были применены НПВС и ФПП при лечении данной группы больных, а также разработаны схемы их применения, на что получено 3 патента Украины на полезную модель.

Впервые применён НПВС Целебрекс в пред- и послеоперационном восстановительном лечении больных с повреждениями РО.

Впервые применены фетоплацентарные препараты Гемокорд и Криокорд в лечении ПВР у больных после иридофакопротезирования.

Впервые применен комплексный метод – фетоплацентарный препарат Криокорд в сочетании с магнитотерапией (импульсным электромагнитным полем).

Разработанная новая технология послеоперационного лечения способствовала снижению степени выраженности ПВР и быстрому её устранению, без дополнительного применения общих глюкокортикостероидов, снижению частоты послеоперационных осложнений и восстановлению высоких зрительных функций у больных после тяжёлых травм глаза.

Матеріали 7 глави опубліковані в наступних роботах:

1. Венгер Л. В. Досвід використання препарату “Целебрекс” для профілактики і лікування післяопераційної запальної реакції у хворих з артифакією та іридопластикою / Л. В. Венгер // Клінічна фармація. – Харків : НФаУ, 2007. – Т. 11, № 1. – С. 30–33.

2. Венгер Г. Ю. Досвід клінічного застосування препарату «ГЕМОКОРД» в офтальмологічній практиці / Г. Ю. Венгер, А. М. Солдатова, Н. А. Ульянова, В. М. Косаківська, Л. В. Венгер, Н. В. Кресюн // Науково-практичний журнал “Трансплантологія”. – 2003. – Т. 4, № 1. – С. 7–10.

Автором лично проведено клиническое обследование (с включением ЛКС) у больных с экстракцией осложненной катаракты и иридопротезированием, их оперативное лечение и анализ результатов исследований.

3. Пат. на корисну модель № 25181 Україна, МПК А 61 F 9/00, А 61 К 35/55. Спосіб профілактики і лікування післяопераційної запальної реакції при реконструктивних операціях на райдужній оболонці / Л. В. Венгер ; заявник та патентовласник Одес. держ. мед. ун-т. – № u 2007 03769 ; заявл. 05.04.07 ; опубл. 25.07.07 , Бюл. № 11. – С. 5.25–5.26.

4. Пат. на корисну модель № 25182 Україна, МПК А 61 F 9/00, А 61 К 35/16. Спосіб лікування запальної післяопераційної реакції після іридофакопротезування / Л. В. Венгер ; заявник та патентовласник Одес. держ. мед. ун-т. – № u 2007 03771 ; заявл. 05.04.07 ; опубл. 25.07.07 , Бюл. № 11. – С. 5.26.

5. Пат. на корисну модель №34189 Україна, МПК А 61 F 9/00, А 61 N 2/00, А 61 К 35/14. Спосіб лікування запальних і дистрофічних захворювань рогівки та післяопераційної запальної реакції / А. М. Солдатова, Л. В. Венгер, І. А. Гарбер ; заявник та патентовласник Одес. держ. мед. ун-т. – № u 2008 04553 ; заявл. 10.04.08 ; опубл. 25.07.08 , Бюл. № 14. – С. 5.19.

Автором лично предложен способ лечения, проведены: оперативное лечение, клиническое обследование больных с иридопротезированием и анализ

результатов исследований, подготовлен материал для подачи заявки на изобретение.

6. Солдатова А. М. Результаты применения малых доз клеток кордовой крови (ГЕМОКОРДа) при некоторых заболеваниях органа зрения / А. М. Солдатова, В. Н. Косаковская, Н. В. Кресюн, Л. В. Венгер, Н. А. Ульянова // Актуальні проблеми офтальмології : міжобласна науково-практична конференція офтальмологів Дніпропетровської, Запорізької, Кіровоградської, Полтавської областей, 23-24 жовтня 2002 р. : матеріали. – Дніпропетровськ : Наука і освіта, 2002. – С. 70–71.

7. Венгер Л. В. Особенности иммунологических реакций при травмах радужной оболочки и хирургическом лечении ее повреждений / Л. В. Венгер, Г. Е. Венгер // Досягнення та перспективи розвитку сучасної офтальмології : ювілейна науково-практична конференція офтальмологів з міжнародною участю, присвячена 100-річчю кафедри та клініки очних хвороб, 28-29 жовтня 2003 р. : тези доп. – Одеса, 2003. – С. 61–62.

8. Венгер Л. В. Эффективность застосування нестероїдних протизапальних препаратів для профілактики та лікування післяопераційної запальної реакції у хворих з артіфакією та іридопластиком / Л. В. Венгер // 5 Міжнародна конференція офтальмологів країн Причорномор'я, 24 травня 2007 р. : тези. – Одеса : КП ОМД, 2007. – С. 21–23.

ГЛАВА 8

ЭФФЕКТИВНОСТЬ ХИРУРГИЧЕСКОГО ЛЕЧЕНИЯ БОЛЬНЫХ С ТРАВМАТИЧЕСКОЙ И ВРОЖДЁННОЙ ПАТОЛОГИЕЙ РАДУЖНОЙ ОБОЛОЧКИ С ПРИМЕНЕНИЕМ РАЗРАБОТАННЫХ НОВЫХ СПОСОБОВ ДИАГНОСТИКИ И ЛЕЧЕНИЯ

8.1. Эффективность хирургического лечения больных с иридодиализом

Под наблюдением находилось 75 больных с травматическим иридодиализом. Средний возраст больных составил $34,31 \pm 3,28$ лет (от 12 до 76 лет). По возрастным группам больные распределялись следующим образом: более половины больных 53,3 % были в возрасте от 18 до 40 лет, младше 18 лет было 16,0 % больных, от 40 до 60 лет – 26,7 % больных и старше 60 лет – 4,0 % пациентов.

Мужчин было 46 больных (61,3 %), женщин – 29 (38,7 %).

Большая часть больных (69,3 %) поступила на лечение в сроки до 3 месяцев после травмы; 18,7 % пациентов – в сроки от 3 месяцев до 1 года и 12,0 % – в период от 1 до 3 лет после травмы глаза.

У преобладающего большинства больных иридодиализ наступил вследствие тупой травмы глаза (64 больных – 85,3 %).

В зависимости от протяжённости отрыва корня радужки иридодиализ I степени (до 90°) был отмечен у 17 больных (22,7 %), II степени (до 180°) – у 43 больных (57,3 %), а III степени (свыше 180°) – у 15 больных (20,0 %).

Хрусталик оставался прозрачным у 29 больных (38,7 %), у остальных больных (61,3 %) отмечалось помутнение хрусталика различной степени, в том числе нарушение его положения – у 18 больных (24,0 %). Нами не отмечено прямой корреляции между степенью иридодиализа и состоянием хрусталика.

Так, у ряда больных с иридодиализом III степени хрусталик оставался в пределах нормы.

Травматическая катаракта была набухающей – у 10 больных (13,3 %), частичной – у 28 больных (37,3 %) и полной – у 8 пациентов (10,7 %).

Помимо повреждений радужки и хрусталика, у 11 больных наблюдались рубцы роговицы (14,7 %); у 3 больных – частичное контузионное помутнение роговицы (4,0 %), у 14 больных (18,7 %) – помутнение стекловидного тела различной степени, у 3 больных (4,0 %) – частичный гемофтальм, у 5 больных (6,7 %) – грыжа стекловидного тела и у 4 пациентов (5,3 %) – травматический хориоретинит.

Острота зрения у наблюдаемых больных до операции, в среднем, была равна $0,25 \pm 0,06$ и колебалась от светоощущения с правильной проекцией света (22,7 %) до 0,5 – 0,7 (30,6 %) (табл. 8.1).

Таблица 8.1

Динамика остроты зрения у больных с травматическим иридодиализом

Острота зрения	Сроки наблюдения					
	до операции		при выписке		отдаленные сроки	
	число глаз	%	число глаз	%	число глаз	%
pr.certa	17	22,7	1	1,3	–	-
< 0,1	21	28,0	3	4,0	7	11,9
0,1-0,2	6	8,0	4	5,3	7	11,9
0,3-0,4	8	10,7	11	14,7	4	6,8
0,5-0,7	23	30,6	30	40,0	14	23,7
0,8-1,0	–	–	26	34,7	27	45,7
всего	75	100,0	75	100,0	59	100,0
средняя	$0,25 \pm 0,06$		$0,62 \pm 0,06$		$0,59 \pm 0,08$	

ВГД у больных с иридодиализом, в среднем, равнялось $20,31 \pm 1,22$ и колебалось, в основном, от 16 до 26 мм рт.ст. (84,0 % больных); у 4,0 % больных оно было ниже 16 мм рт.ст., а у 12,0 % – было 27 мм рт.ст. и выше.

Поле зрения у большей части больных (86,7 %) было в пределах нормы, а у 13,3 % больных были отмечены ограничения периферического поля зрения различной степени.

Большая часть больных была прооперирована по усовершенствованной нами технологии с применением метода ЗИП. Особенности техники операции заключаются в том, что корень радужки фиксируется с помощью узловатых швов к склеральной части лимба через микропроколы, количество которых зависит от величины иридодиализа. Кроме того, при иридодиализе II и III степени, для коррекции величины и правильного положения зрачка, накладываются дополнительные швы на зрачковую часть радужки методом ЗИП, без хирургического разреза, с применением специальной техники завязывания шва.

У больных с прозрачным хрусталиком ЗИП применялась в чистом виде, при наличии травматической катаракты в комплекс хирургического лечения включалась факоэмульсификация с имплантацией гибкой ИОЛ (фирмы Alcon). При наличии выраженного смещения хрусталика вначале производилась коррекция иридодиализа методом ЗИП, а затем – интракапсулярная экстракция катаракты через дополнительный разрез в области лимба. Такая технология способствовала значительному снижению частоты и объема выпадения стекловидного тела. При необходимости выполнялась передняя витрэктомия, а затем имплантация ИОЛ с шовной фиксацией и коррекция зрачка.

Из осложнений во время операции следует отметить разрыв капсулы хрусталика у 2 больных (2,7 %), выпадение стекловидного тела – у 5 больных (6,7 %), кровоизлияние из сосудов радужки в ПК – у 2 больных (2,7 %). У больных с травматической люксацией хрусталика выпадение стекловидного тела во время операции мы не рассматривали как осложнение, т.к. оно было обусловлено исходным состоянием глаза.

Послеоперационный период у большинства больных протекал без осложнений, с воспалительной реакцией 0 степени (57,3 %); у 25,4 % больных была отмечена ПВР I степени, а у 17,3 % – II степени. В послеоперационном периоде больным проводилось комплексное противовоспалительное и рассасывающее лечение с применением антибиотиков местно и парабульбарно, дексаметазона парабульбарно, а также НПВС – внутрь.

Длительность стационарного лечения представлена в табл. 8.2.

Таблица 8.2

Длительность стационарного лечения больных с травматическими иридодиализом

Количество больных	Количество дней в стационаре					Всего
	до 4 дней	4-6 дней	7-10 дней	11-14 дней	свыше 14 дней	
число глаз	2	20	36	9	8	75
%	2,6	26,7	48,0	12,0	10,7	100,0

Среднее пребывание на койке больных с травматическим иридодиализом составило $8,60 \pm 0,87$ дней. Как видно из табл. 8.2, преобладающее число больных (77,3 %) находилось на лечении не более 1 – 1,5 недель.

Как видно из табл. 8.1 и рис. 8.1, форменное зрение после операции отсутствовало только у 1,3 % больных (за счёт посттравматического хориоретинита). Количество пациентов с остротой зрения выше 0,3 повысилось от 41,3 % до операции до 89,4 % – после операции, в т.ч. у 34,7 % больных зрение восстановилось до 0,8 – 1,0.

В результате проведенного лечения средняя острота зрения у больных после реконструктивных операций с устранением иридодиализа повысилась до $0,62 \pm 0,06$ (по сравнению с исходной средней остротой зрения равной $0,25 \pm 0,06$) (табл. 8.1), отличие достоверно при $p < 0,05$ (рис. 8.2).

ВГД после операции у всех больных было в пределах нормы.

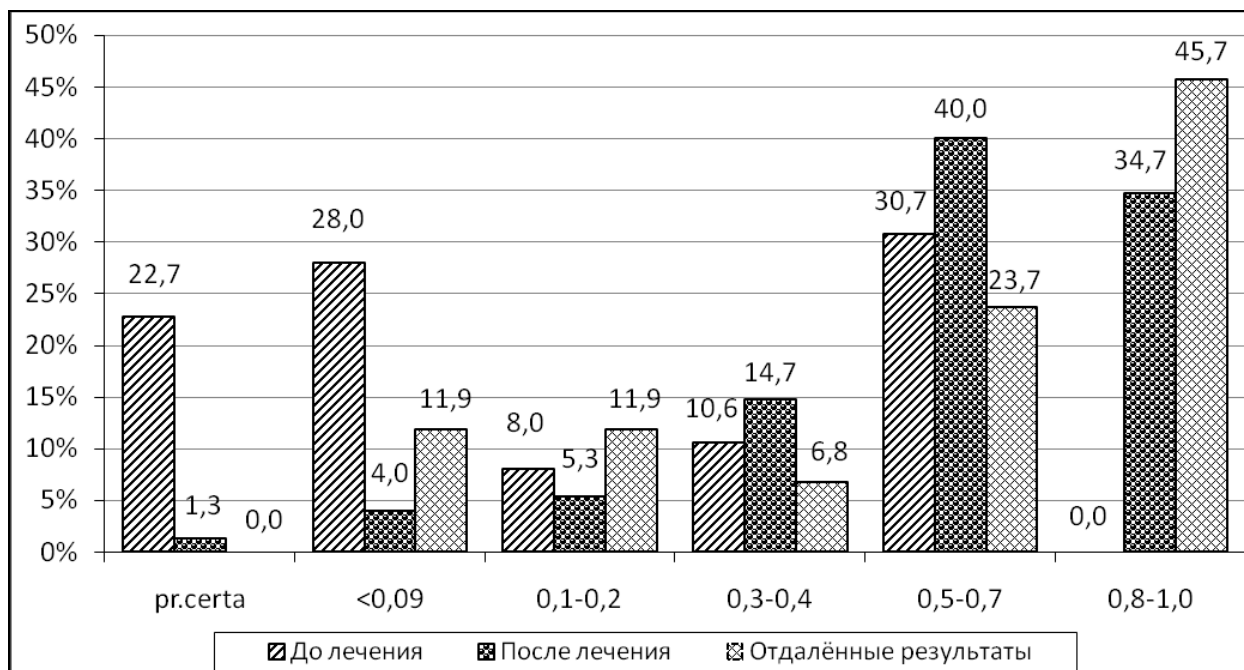


Рис. 8.1. Динамика остроты зрения у больных с иридодиализом.

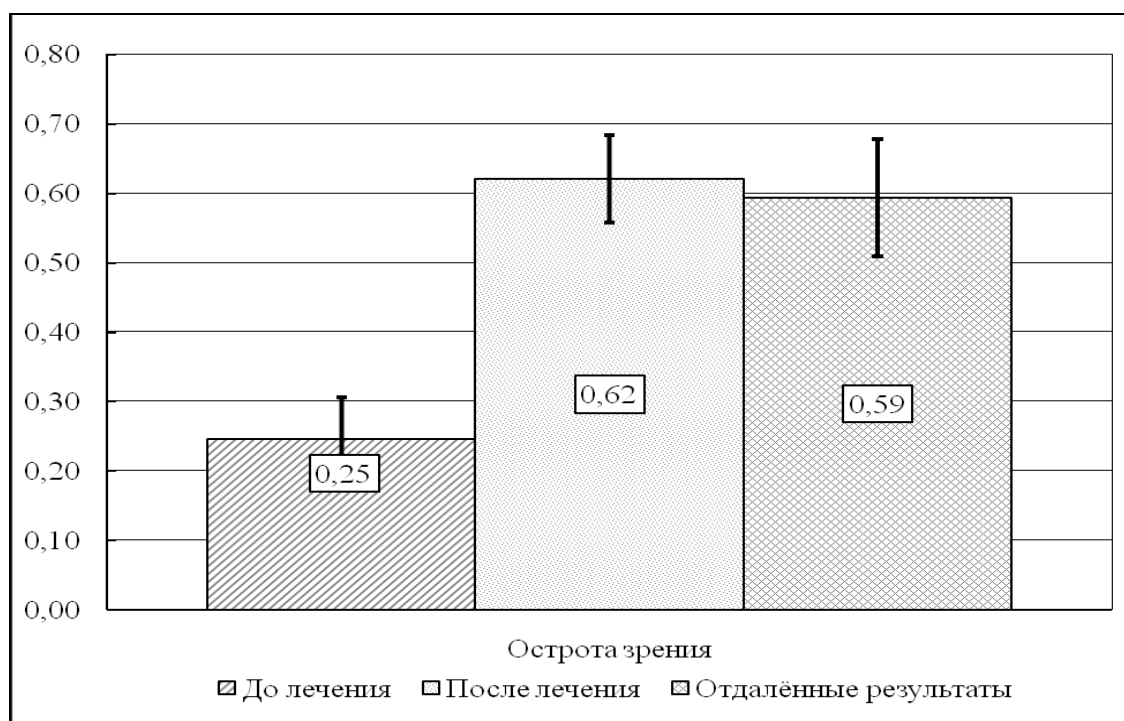


Рис. 8.2. Средняя острота зрения в динамике у больных с иридодиализом.

Поле зрения осталось ограниченным только у 3 пациентов (4,0 %).

В результате хирургического лечения у всех больных иридодиализ был устранен. Анализ эффективности лечения был проведен в зависимости от объема произведенного оперативного вмешательства – больные были разделены на 3 группы: I – с закрытой иридопластикой (29 больных), II – с закрытой иридопластикой в сочетании с факоэмульсификацией и имплантацией ИОЛ (34 больных) и III – с закрытой иридопластикой в сочетании с ИЭК и имплантацией ИОЛ с шовной фиксацией (12 больных). У 6 из 18 больных с сублюксацией хрусталика удалось успешно применить факоэмульсификацию и имплантацию ИОЛ в капсулярный мешок, в связи с чем они были включены во II группу больных.

Разделение больных с иридодиализом на три группы для анализа результатов было обусловлено различным исходным состоянием глаза, что отражалось на тактике и объеме хирургического лечения. Так, в I группе больных с прозрачным хрусталиком объем оперативного вмешательства был относительно небольшим, только на радужной оболочке. Однако, сложность операции была обусловлена опасностью повреждения передней капсулы хрусталика, что могло привести к развитию катаракты и снижению зрения в послеоперационном периоде. У II группы больных объем оперативного вмешательства увеличивался за счет необходимости факоэмульсификации и имплантации ИОЛ. В III группе больных наличие сублюксации хрусталика еще больше увеличивало объем операции за счет включения передней витректомии и шовной фиксации ИОЛ.

В I группе у всех больных после операции было отмечено сохранение прозрачности хрусталика (соответственно предоперационному состоянию у 3 больных она была частичной). Следует отметить высокую исходную остроту зрения у этих больных (табл. 8.3).

Отсутствие осложнений и гладкое послеоперационное течение позволило после операции получить высокое зрение и хороший косметический эффект у большинства больных (рис. 8.3, рис. 8.4).

Таблица 8.3

Динамика остроты зрения у больных с травматическим придодиализом в зависимости от объёма операции

Острота зрения	Объём оперативного вмешательства											
	I группа - ЗИП				II группа – ЗИП + фако + ИОЛ				III группа – ЗИП + ИЭК + ИОЛ			
	до операции		после операции		до операции		после операции		до операции		после операции	
	число глаз	%	число глаз	%	число глаз	%	число глаз	%	число глаз	%	число глаз	%
< 0,1	–	–	–	–	29	85,3	1	2,9	9	75,0	3	25,0
0,1-0,2	–	–	–	–	3	8,8	3	8,8	3	25,0	1	8,3
0,3-0,4	6	20,7	3	10,3	2	5,9	5	14,7	–	–	3	25,0
0,5-0,7	23	79,3	15	51,8	–	–	13	38,2	–	–	2	16,7
0,8-1,0	–	–	11	37,9	–	–	12	35,4	–	–	3	25,0
всего	29	100,0	29	100,0	34	100,0	34	100,0	12	100,0	12	100,0
средняя	0,55 ± 0,05		0,69 ± 0,11		0,07 ± 0,02		0,61 ± 0,09		0,06 ± 0,01		0,57 ± 0,07	
коэффициент достоверности	p > 0,05				p < 0,05				p < 0,05			

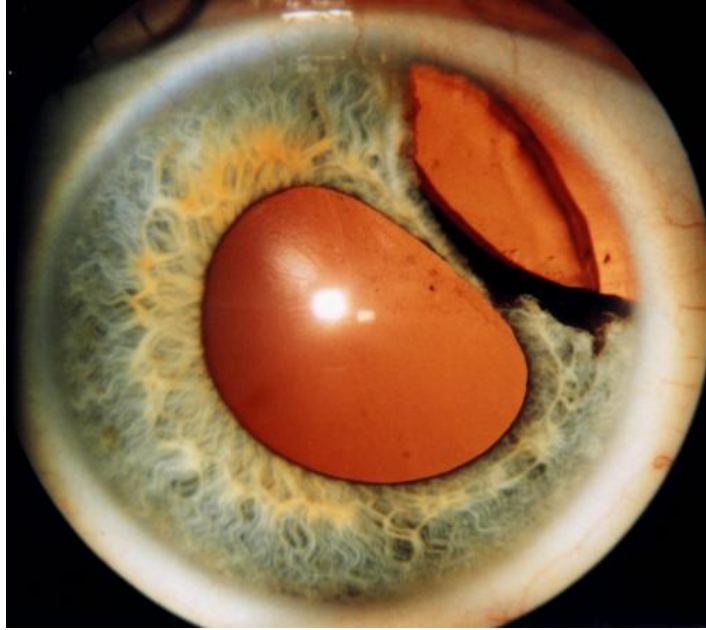

Рис. 8.3. Больной М., OS – травматический иридодиализ, мидриаз.

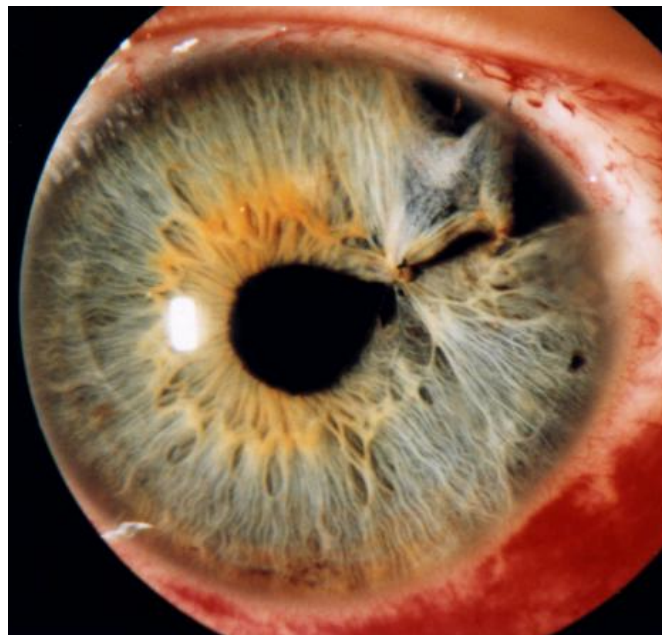


Рис. 8.4. Больной М., OS – состояние после устранения иридодиализа и мидриаза методом ЗИП.

У 18 больных острота зрения сохранилась на прежнем высоком уровне (0,3 – 0,7), а у 11 больных повысилась до 0,8 – 1,0 за счет устранения монокулярной диплопии, засвечивания глаза, а также в связи с восстановлением правильного положения зрачка. Средняя острота зрения по группе увеличилась с 0,55 до 0,69, однако разница не достоверна ($p > 0,05$). Это свидетельствует о том, что устранение иридодиализа при прозрачности хрусталика методом закрытой иридопластики является безопасным и позволяет сохранить высокую предоперационную остроту зрения у больных, а у трети пациентов даже повысить ее до 0,8 – 1,0.

Во II группе больных средняя острота зрения до операции была равна 0,07 в связи с нарушением прозрачности хрусталика, причём только у 5 из 34 больных она была выше 0,1 (табл. 8.3). После операции средняя острота зрения повысилась до 0,61 ($p < 0,05$): у 30 больных она была выше 0,3, в том числе у 12 больных достигла 0,8 – 1,0 (рис. 8.5, рис. 8.6). У 4 больных острота зрения осталась низкой в связи с наличием центрального травматического хориоретинита (2 больных), отека макулы (1 больной) и частичного помутнения стекловидного тела (1 больной).

В III группе больных исходная острота зрения равнялась 0,06 и только у 2 больных она достигала 0,1 – 0,2 (табл. 8.3). Несмотря на большой объем оперативного вмешательства, наличие послеоперационных осложнений (выпадение стекловидного тела было отмечено у 7 больных из 12) и более выраженную послеоперационную воспалительную реакцию, средняя острота зрения после операции повысилась до 0,57 ($p < 0,05$): острота зрения выше 0,3 отмечена у 8 больных, в т.ч. у 3 человек она достигла 0,8 – 1,0 (рис. 8.7, рис. 8.8).

Косметический эффект операции у наблюдаемых больных оценивался нами как хороший – при восстановлении нормального положения радужки и наличии центрально расположенного зрачка оптимальной величины и формы.

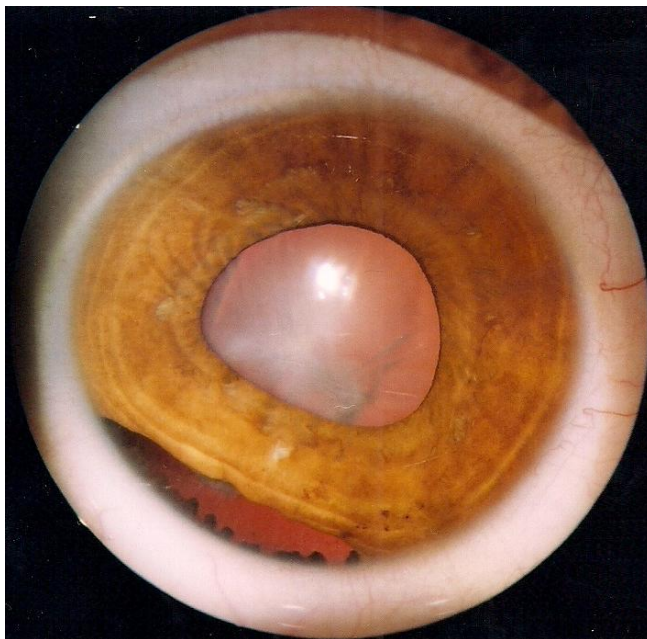


Рис. 8.5. Больной Ч., OD – травматический иридодиализ, частичное помутнение хрусталика.

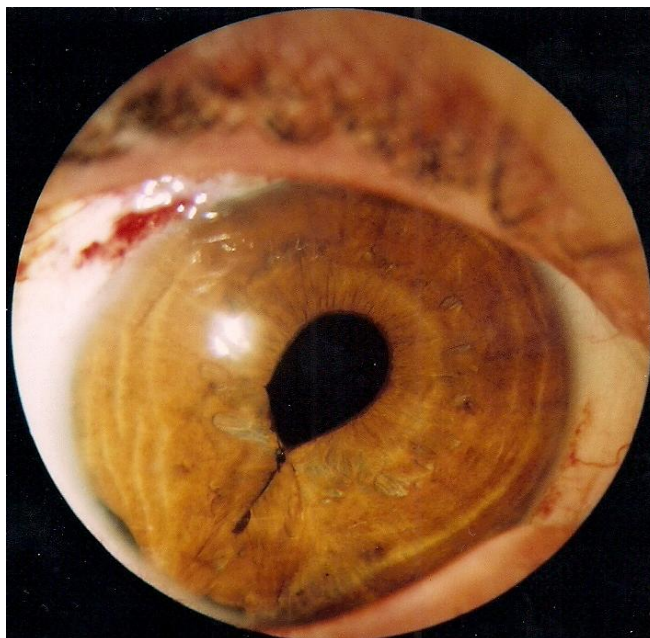


Рис. 8.6. Больной Ч., OD – состояние после устранения иридодиализа и мириаза (ЗИП).

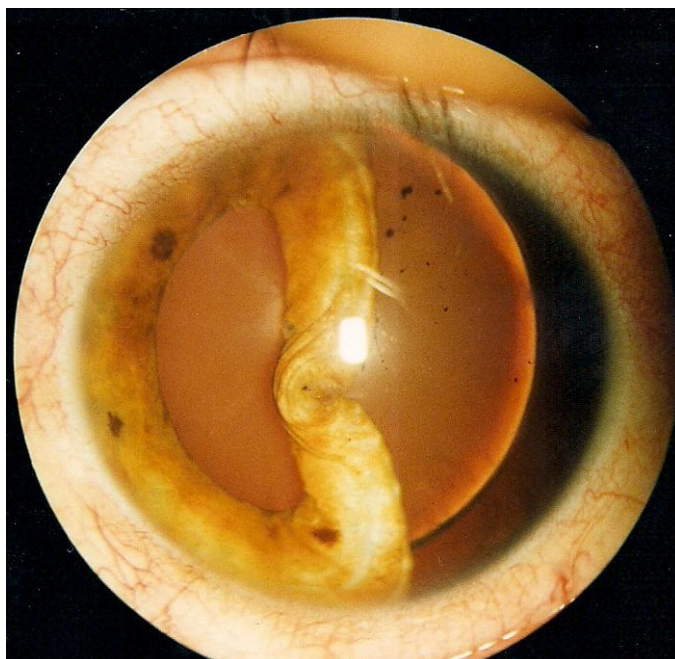

Рис. 8.7. Больной С., OS – травматический иридодиализ, мидриаз, сублюксированная катаракта.

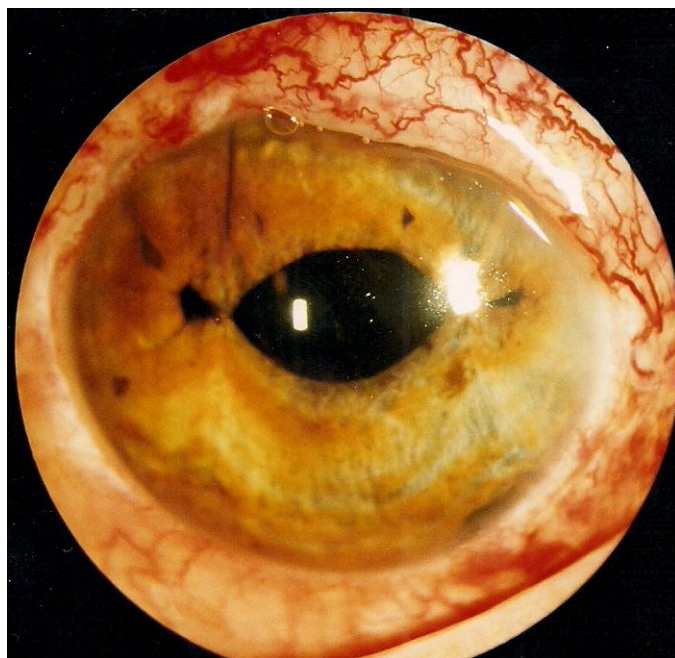


Рис. 8.8. Больной С., OS – состояние после устранения иридодиализа и мидриаза (ЗИП), ИЭК с имплантацией ИОЛ со склеральной фиксацией.

Такое состояние глаза после устранения иридодиализа было отмечено у 77,3 % больных (58 чел.) (рис. 8.9, рис. 8.10.). При небольшой деформации зрачка, а также наличии значительных периферических колесом косметический эффект оценивался как удовлетворительный (22,7 %) (рис. 8.11, рис. 8.12).

Наблюдалась прямая зависимость между достигнутым косметическим эффектом и степенью иридодиализа: хороший косметический эффект был достигнут при иридодиализе I степени – у 25 больных (86,2 %), II – у 28 больных (82,4 %) и III – у 5 больных (41,7 %).

Клинико-функциональное состояние глаз в отдалённые сроки после операции (от 1 до 3 лет) было прослежено у 59 больных с травматическим иридодиализом. Следует отметить стабильность достигнутых оптических и косметических результатов. Несмотря на то, что средняя острота зрения в отдалённые сроки после операции несколько снизилась – до $0,59 \pm 0,08$ (по сравнению с $0,62 \pm 0,06$ – в ближайшие сроки после операции), зрение 0,8 – 1,0 отмечено у 45,7 % больных (после операции – только у 34,7 %) (рис. 8.1 и 8.2).

ВГД в пределах нормы было у всех больных. Поле зрения в пределах нормы отмечено у 96,6 % больных, ограничено у 3,4 %.

У 83,1 % больных в отдалённые сроки сохранился хороший косметический эффект, у 16,9 % он был оценен как удовлетворительный. Из осложнений, наблюдавшихся в отдалённые сроки после реконструктивных операций с устранением иридодиализа, следует отметить уплотнение задней капсулы хрусталика (за ИОЛ) – у 14 больных (23,7 %), которое было устранено путём лазерной дисцизии.

Таким образом, разработанная технология хирургического лечения больных с травматическим иридодиализом дает возможность дифференцированного подхода к выбору объема и характера оперативного вмешательства, что способствует уменьшению травматизации тканей глаза во время операции (в связи с отсутствием больших разрезов) и повышению оптических (острота зрения выше 0,3 достигнута у 89,4 % больных) и косметических (хороший эффект – у 73,3 % больных) результатов операции.

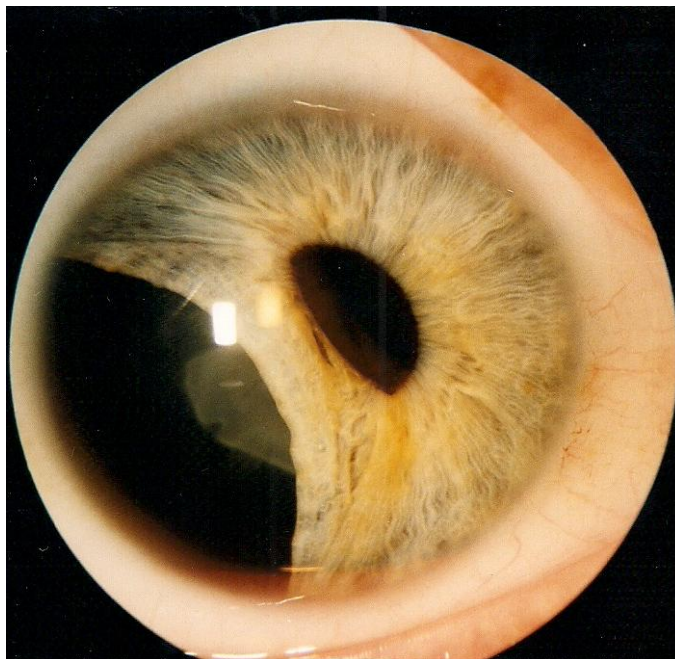


Рис. 8.9. Больной К., OD – травматический иридодиализ, частичная катаракта.

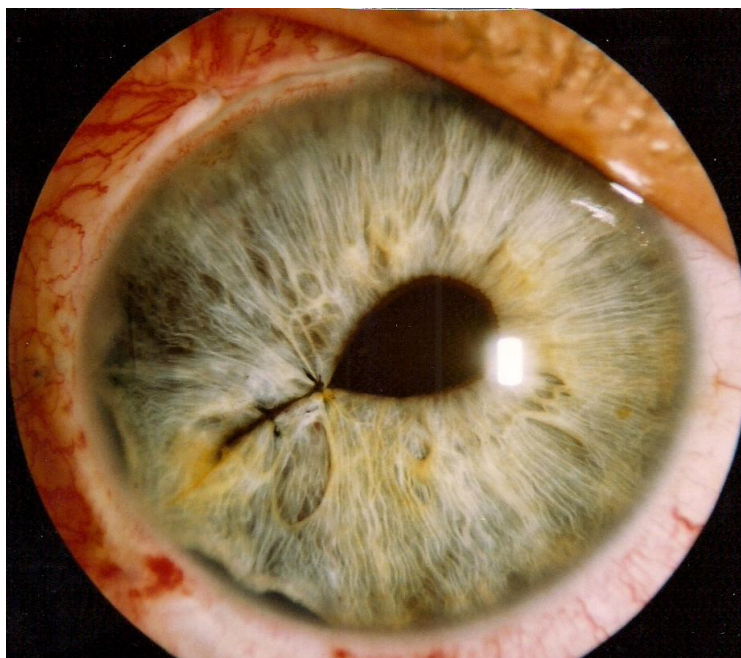


Рис. 8.10. Больной К., OD – состояние после устранения иридодиализа (ЗИП), факоемульсификации с имплантацией ИОЛ.

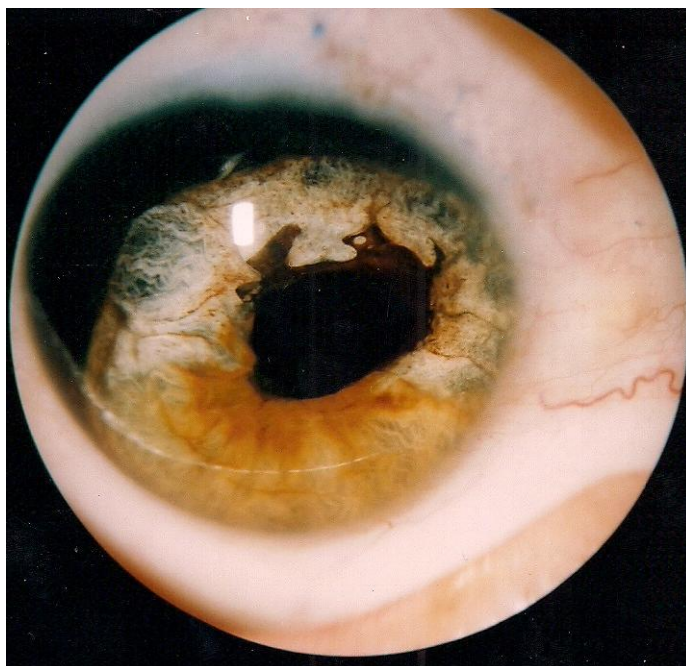

Рис. 8.11. Больная К., OD – травматический иридодиализ, мидриаз, афакия.

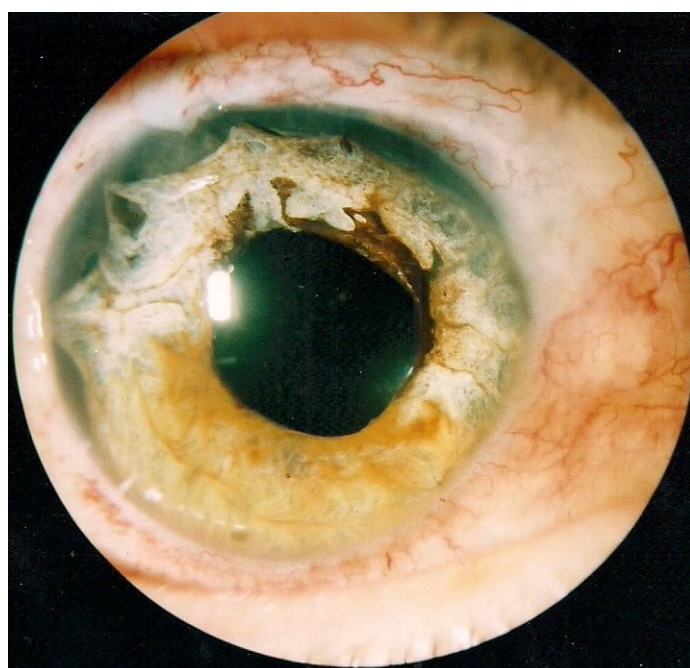

Рис. 8.12. Больная К., OD - состояние после ушивания иридодиализа и имплантации ИОЛ со склеральной фиксацией.

Проведенные исследования показали, что косметический эффект операции, в основном, зависел от степени иридодиализа (частота хорошего эффекта – от 72,4 % больных при I степени до 41,7 % - при III степени), в то время как на оптический эффект операции, в значительной степени, влияло исходное состояние глаза, а также связанный с этим объём оперативного вмешательства: частота послеоперационной остроты зрения выше 0,5 колебалась от 89,6 % в I группе до 41,7 % в III группе больных.

8.2. Эффективность хирургического лечения больных с травматическим мидриазом

Под нашим наблюдением находилось 160 больных с травматическим мидриазом. Более половины больных (55,6 %) были в возрасте от 18 до 60 лет; до 18 лет было 13,8 %, старше 60 лет – 30,6 %. Мужчин было 121 человек (75,6 %), женщин – 39 человек (24,4 %).

У большинства больных (56,9 %) мидриаз развился вследствие контузии глаза, в 34,4 % – после проникающего ранения, у 8,7 % – после перенесенных внутриглазных операций по поводу возрастной катаракты и глаукомы.

Сроки после травмы колебались от нескольких дней до 46 лет. В течение первого года после травмы за лечением обратилось 63,1 % больных с мидриазом, в том числе половина из них (32,5 %) – в течение первых 3 месяцев. В сроки от 1 года до 3 лет лечились 11,3 % больных, от 3 до 10 лет – 13,7 % и свыше 10 лет – 11,9 % больных.

По степени выраженности мидриаза больные распределялись следующим образом (табл. 8.4). Учитывая тяжесть травмы, помимо повреждения радужной оболочки, у больных наблюдались нарушения и других анатомических структур глаза. Так, рубцы роговицы были отмечены у 46 человек (28,8 %), помутнения роговицы различной интенсивности и величины – у 18 человек (11,3 %).

Таблица 8.4

Степень тяжести мидариаза у наблюдаемых больных

Количество	Степень тяжести мидариаза			Всего
	I ≤ 6 мм	II от 6 до 8 мм	III ≥ 8 мм	
глаз	79	63	18	160
%	49,4	39,4	11,2	100,0

Состояние хрусталика у наблюдаемых больных представлено в табл. 8.5.

Таблица 8.5

Состояние хрусталика у наблюдаемых больных

Число	Прозрачный хрусталик	Катаракта					Афакия	Артифакция	Всего
		набухающая	частичная	полная	полурассосавшаяся, пленчатая	Всего			
глаз	4	7	41	42	3	93	33	30	160
%	2,5	4,4	25,6	26,2	1,9	58,1	20,6	18,8	100,0

Более чем у половины больных с мидариазом (58,1 %) хрусталик был мутным в различной степени, сохранение прозрачности хрусталика было отмечено только у 4 больных (2,5 %). У остальных пациентов наблюдалась афакия (33 чел. – 20,6 %) или артифакция (30 чел. – 18,8 %).

Следует отметить, что у 55 из 93 больных с катарактами наблюдалось нарушение положения хрусталика (59,1 %): сублюксация хрусталика – у 39 чел.

(41,9 %), полный вывих в стекловидное тело – у 14 чел. (15,1 %) и в переднюю камеру – у 2 чел. (2,1 %).

Из травматических изменений в заднем отделе глаза следует отметить: помутнения в стекловидном теле и последствия гемофтальма – у 24 человек (15,0 %), травматический хориоретинит – у 5 чел. (3,1 %), частичная атрофия зрительного нерва – у 2 чел. (1,3 %), отслойка сетчатки – у 1 чел. (0,6 %).

Острота зрения до операции, в среднем, равнялась $0,08 \pm 0,02$.

При исследовании состояния ВГД посттравматическая глаукома была выявлена у 36 больных (22,5 %), гипотония ниже 16 мм рт.ст. – у 3 чел. (1,9 %), у остальных 121 больного 75,6 % ВГД было в пределах нормы. В среднем, величина ВГД у больных с мидриазом до операции составила $23,04 \pm 1,04$ мм рт.ст. Ограничение поля зрения было диагностировано у 46 человек (22,8 %).

У всех наблюдаемых больных произведено хирургическое устранение мидриаза. В чистом виде эта операция произведена только у 9 больных (5,6 %): у 4 больных с прозрачным хрусталиком (рис. 8.13, рис. 8.14) и у 5 – с артификацией (рис. 8.15, рис. 8.16).

У остальных больных устранение мидриаза производилось как элемент комплексного хирургического лечения, так как восстановление правильного положения и величины зрачка является непременным условием не только для предупреждения возможных осложнений (дистрофии роговицы, вторичной глаукомы, отслойки сетчатки и др.), но и для осуществления наиболее современной интраокулярной коррекции афакии после удаления дислоцированного хрусталика.

У преобладающего большинства больных операция устранения мидриаза сочеталась с одномоментными вмешательствами на других структурах глаза: экстракцией катаракты (58,1 %), витрэктомией (40,0 %), синехиотомией и восстановлением передней камеры (21,3 %), имплантацией ИОЛ (78,8 %), антиглаукоматозной операцией (5,0 %), а также частичной сквозной пересадкой роговицы (3,7 %) или ротационной аутокератопластикой (1,2 %) (рис. 8.17, рис. 8.18).

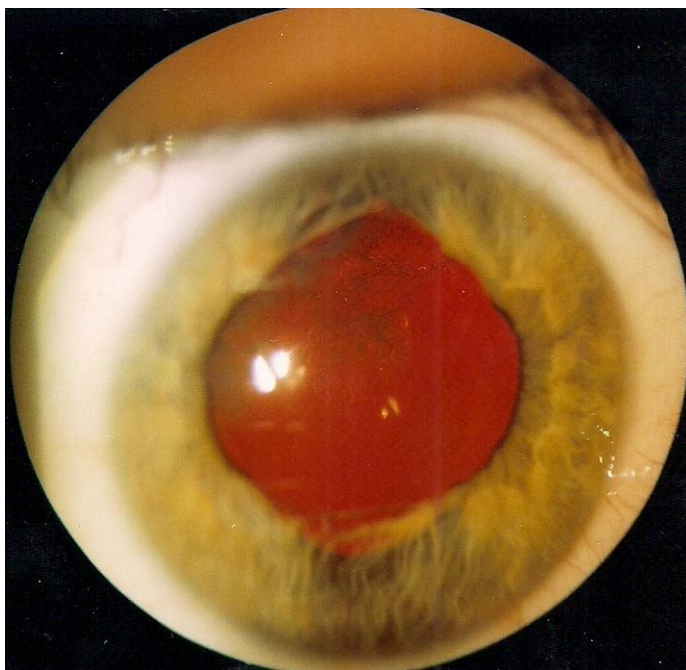


Рис. 8.13. Больной Б., OD – травматический мидриаз.

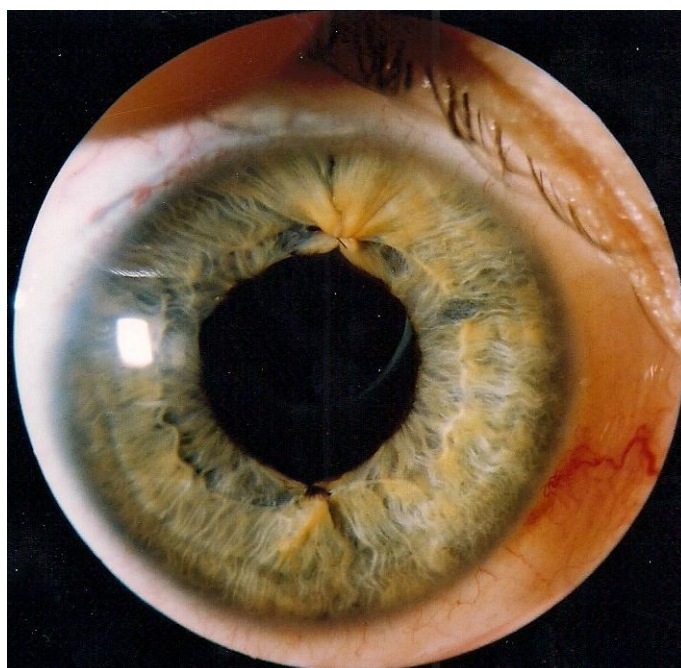


Рис. 8.14. Больной Б., OD – состояние после ушивания мидриаза (ЗИП).

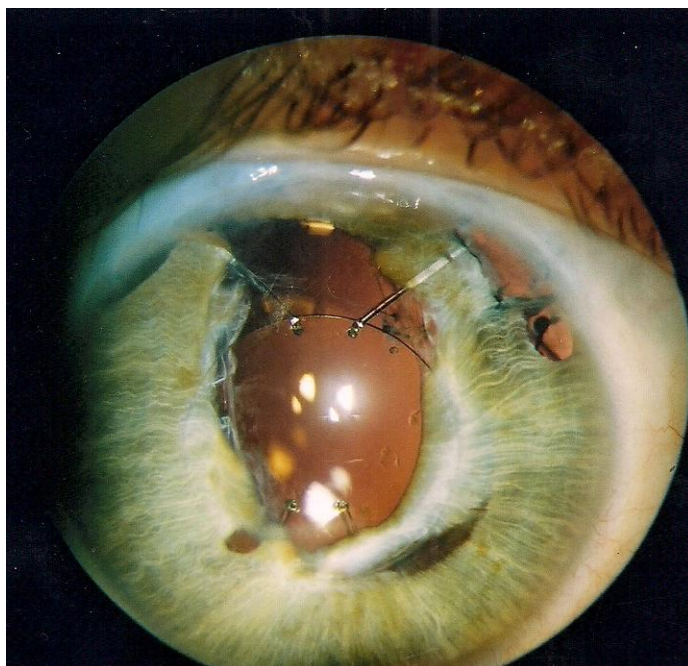


Рис. 8.15. Больная М., OD – исход травмы артифакчного глаза, дислокация ИОЛ, мидриаз, колобома радужки.

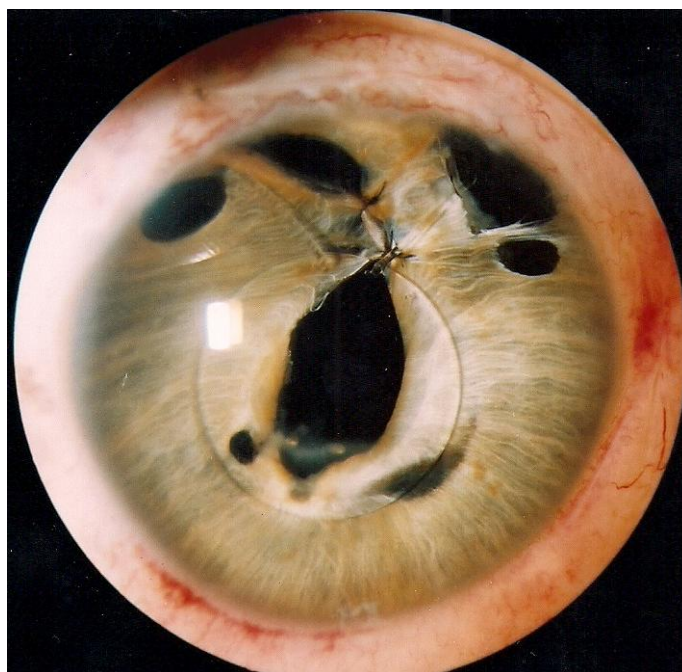


Рис. 8.16. Больная М., OD – состояние после репозиции ИОЛ с иридопластикой.

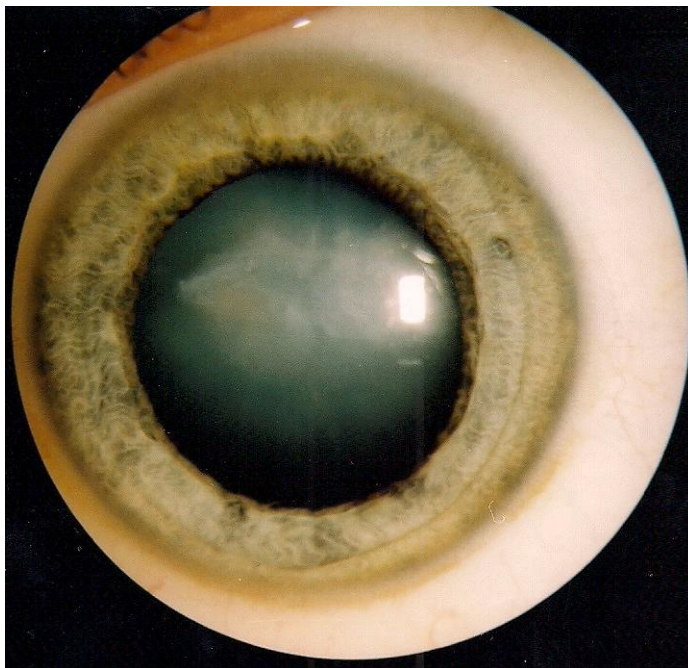


Рис. 8.17. Больной З., OS – травматический мидриаз, катаракта.

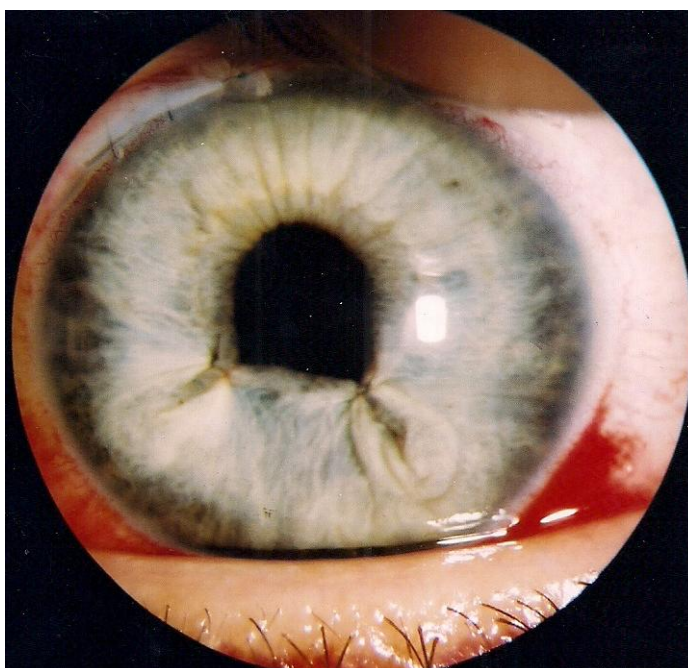


Рис. 8.18. Больной З., OS – состояние после ЭЭК с имплантацией ИОЛ и устранением мидриаза (ЗИП).

Учитывая высокую частоту дислокации хрусталика при мидриазе (59,1 %), а также обусловленную этим высокую частоту вторичной глаукомы (22,5 %), восстановительное лечение у этих больных проводилось путём интракапсулярного удаления катаракты (у 36 из 93 больных), передней витрэктомии, ушивания мидриаза и имплантации заднекамерной ИОЛ со смешанной шовной фиксацией (рис. 8.19, рис. 8.20).

Антиглаукоматозные операции, согласно нашим наблюдениям, у данной группы больных не показаны, так как восстановление нормальных анатомических взаимоотношений в глазу приводило к улучшению путей оттока внутриглазной жидкости и нормализации ВГД в послеоперационном периоде.

Имплантация ИОЛ произведена у 126 больных (78,8 %): у 86 больных при экстракции катаракты (у 7 больных ИОЛ не имплантирована в связи с ранними сроками после травмы и выраженным воспалительным процессом), у 33 больных с афакией и у 7 – с артификацией, в связи с необходимостью замены ИОЛ.

Учитывая тяжелое исходное состояние глаз у наблюдаемых больных и высокую частоту слабости капсулярной поддержки или её полное отсутствие, имплантацию ИОЛ в капсулярный мешок удалось выполнить только у 31 больного (24,6 %); у 20 человек (15,9 %) ИОЛ была имплантирована в заднюю камеру на дубликатуру передней и задней капсул, а у остальных 75 человек (59,5 %) была произведена шовная фиксация з/к ИОЛ, с применением разработанного оригинального метода ЗИП: к радужке (17,5 %), к склере (22,2 %) и смешанная иридо-склеральная фиксация (19,8 %).

У 23 больных с артификацией и мидриазом производилась коррекция мидриаза с репозицией ИОЛ, в том числе – у 7 больных – с шовной ее фиксацией (рис. 8.21, 8.22).

Нами впервые применен новый метод оперативного вмешательства при мидриазе большой степени по типу закрытой иридопластики, который позволяет устранить мидриаз без хирургического разреза, что особенно важно при прозрачном хрусталике, афакии или артификации.

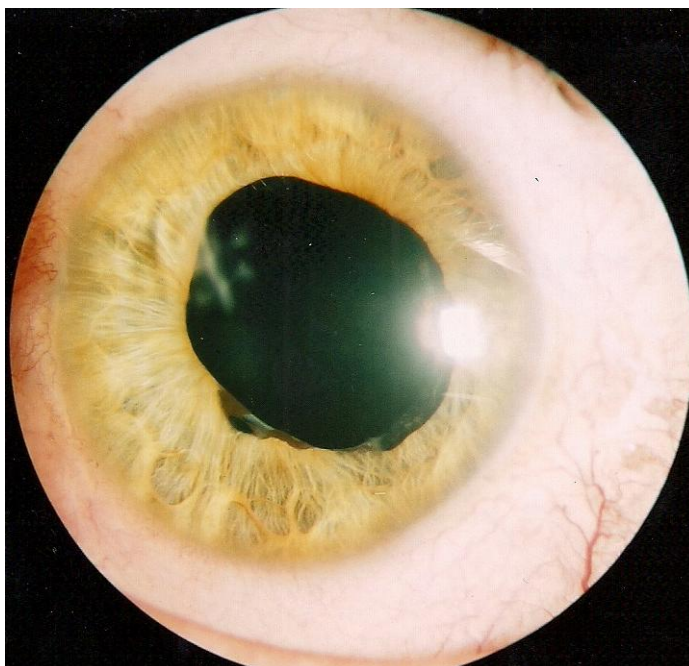


Рис. 8.19. Больной С., OS – травматический мидриаз, сублюксированная катаракта.

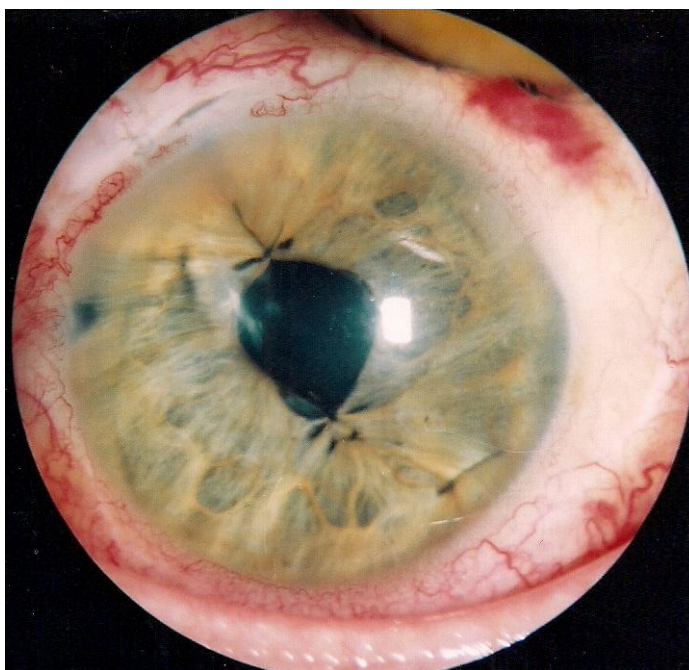


Рис. 8.20. Больной С., OS – состояние после факоэмульсификации сублюксированной катаракты, имплантации ИОЛ со смешанной фиксацией, устранения мидриаза.

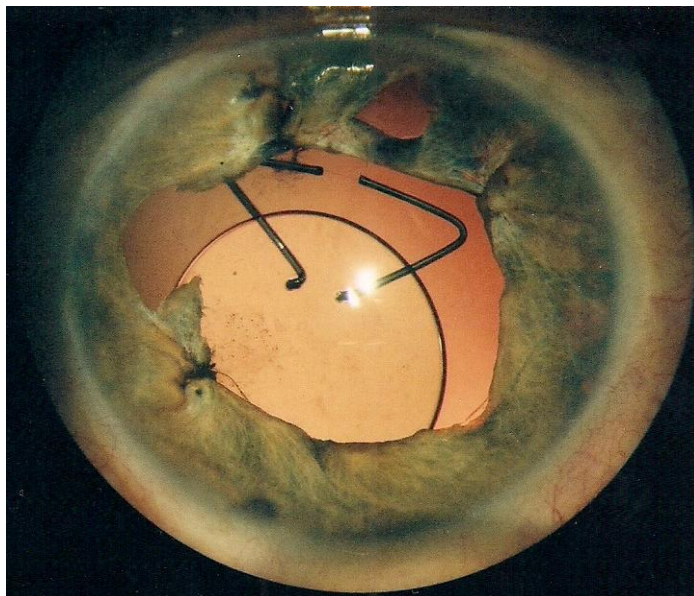


Рис. 8.21. Больной Г., OS – исход травмы на артифакичном глазу, дислокация ИОЛ, мидриаз.

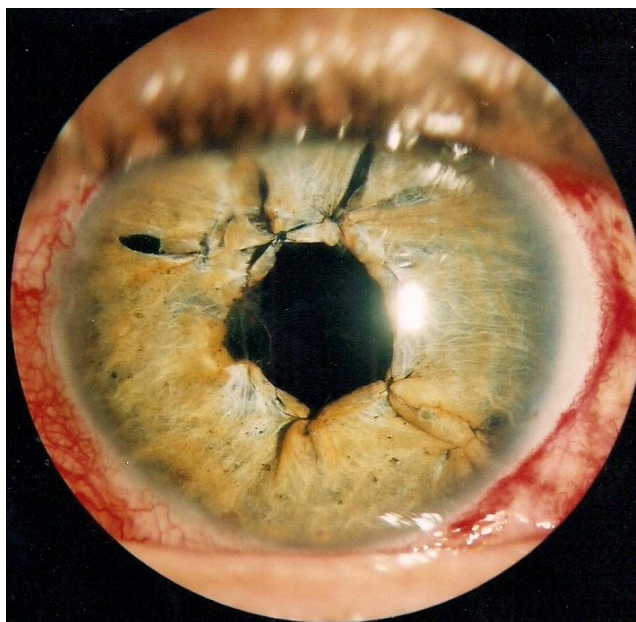


Рис. 8.22. Больной Г., OS – состояние после удаления жесткой ИОЛ, имплантации гибкой ИОЛ со смешанной фиксацией, устранения мидриаза.

Элементы закрытой иридопластики применялись нами также в комплексном лечении больных с мидриазом II-III степени, осложнённым дислокацией хрусталика в стекловидное тело. Разработанные комбинированные методики оперативного вмешательства позволяют ушить мидриаз большой степени (свыше 8 мм), получить центрально расположенный зрачок нужной величины и формы, а также, при показаниях, одновременно имплантировать интраокулярную линзу.

Проведенные исследования показали, что из операционных осложнений, помимо потери стекловидного тела (40,0 %), обусловленной тяжёлым исходным состоянием глаза, у 1,9 % больных были отмечены кровоизлияния в переднюю камеру, у 3,8 % больных – нарушение капсулы хрусталика. В послеоперационном периоде наиболее частым осложнением был отёк роговицы различной степени (21,3 %), иридоциклит (18,9 %), десцеметит (8,8 %), внутриглазные кровоизлияния (1,9 %).

Несмотря на высокую предоперационную частоту вторичной глаукомы (22,5 %), в результате оперативного лечения внутриглазное давление в пределах нормы было у 92,5 % больных, у 1,9 % больных наблюдалась гипотония, а у 5,6 % больных временная гипертензия, которая была компенсирована медикаментозным лечением.

Длительность стационарного лечения больных с травматическим мидриазом, в среднем, составила $9,76 \pm 0,58$ дней. Более половины больных (55 %) находились на лечении в пределах от 4 до 10 дней.

Динамика остроты зрения после операции представлена в табл. 8.6. У преобладающего числа больных (70,6 %) острота зрения восстановлена до 0,3 – 1,0, в то время как до операции острота зрения 0,3 и выше наблюдалась только у 5,6 % больных.

Средняя острота зрения после операции составила $0,44 \pm 0,05$ (по сравнению с $0,08 \pm 0,02$ до операции) (рис. 8.23).

Таблица 8.6

Динамика остроты зрения у больных с травматическим мидриазом

Острота зрения	Сроки наблюдения					
	до операции		при выписке		отдалённые сроки	
	число глаз	%	число глаз	%	число глаз	%
pr. certa	28	17,5	4	2,5	2	2,0
< 0,1	101	63,1	11	6,9	4	4,0
0,1-0,2	22	13,8	32	20,0	9	9,0
0,3-0,4	7	4,4	42	26,2	18	18,0
0,5-0,7	2	1,2	45	28,1	28	28,0
0,8-1,0	–	–	26	16,3	39	39,0
всего	160	100,0	160	100,0	100	100,0
средняя	0,08 ± 0,02		0,44 ± 0,05		0,60 ± 0,06	

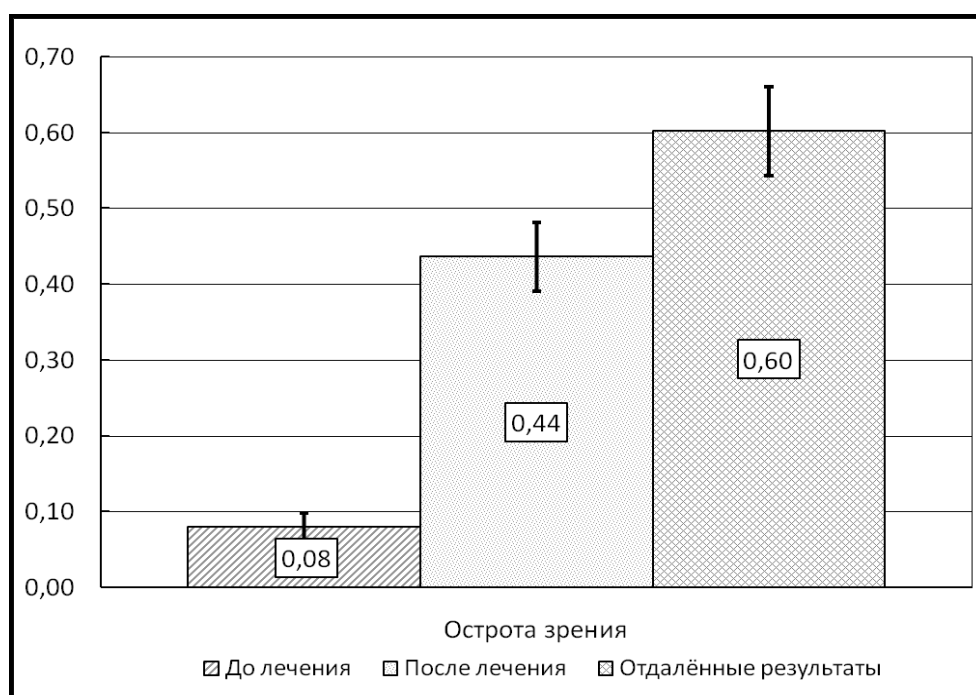


Рис. 8.23. Средняя острота зрения в динамике у больных с мидриазом.

ВГД при выписке у всех больных было в пределах нормы, только у 5 больных (3,1 %) для нормализации давления потребовались миотики. Поле зрения оставалось ограниченным у 21 чел. (13,1 %). Почти у всех больных (97,5 %) был отмечен хороший косметический эффект.

Из 160 пролеченных больных отдаленные результаты удалось проследить у 100 человек: до 1 года – у 78 %, в сроки 1 – 5 лет – у 17 %; свыше 5 лет – у 5 % больных. Исследования показали, что у многих больных острота зрения в отдаленные сроки продолжала улучшаться (рис. 8.24).

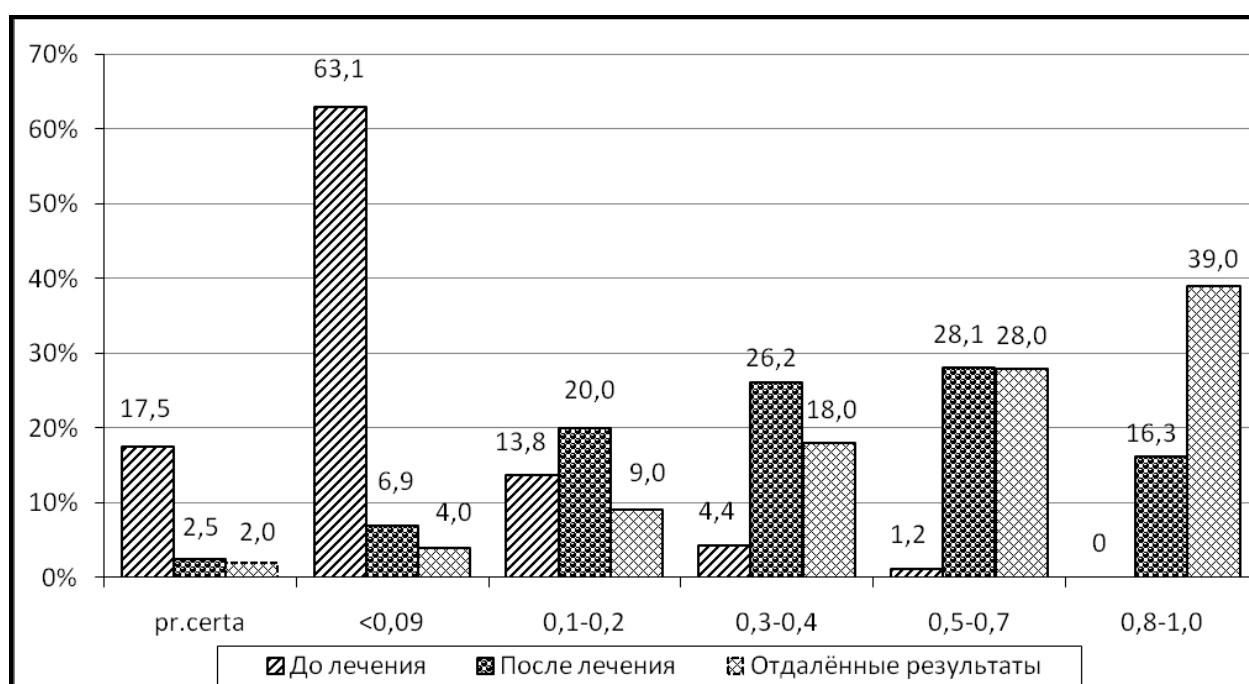


Рис. 8.24. Динамика остроты зрения у больных с травматическим мидриазом.

Так, острота зрения 0,3 – 1,0 была отмечена у 85,0 % больных, в том числе – у 39,0 % она достигала 0,8 – 1,0. Это отразилось и на средней остроте зрения, которая в отдаленные сроки составила $0,60 \pm 0,06$ (по сравнению с $0,08 \pm 0,02$ до лечения и $0,44 \pm 0,05$ – при выписке).

Повышение зрения можно объяснить стойкой нормализацией ВГД, рассасыванием помутнений в стекловидном теле, улучшением состояния роговицы, а также зрительной тренировкой глаза, которая обязательно рекомендовалось каждому больному после операции.

ВГД в пределах нормы было у 96 больных. У 1 больного была отмечена гипотония, обусловленная отслойкой сетчатки, у 3 чел. – вторичная глаукома: у одного из них она была компенсирована медикаментозно, у двух – потребовалась антиглаукоматозная операция.

Из осложнений в отдаленные сроки следует отметить: уплотнение задней капсулы хрусталика (21 чел.), в связи с чем, потребовалась лазерная дисцизия задней капсулы (21,0 %); повторная травма глаза – у 5 чел. (5,0 %), отслойка сетчатки – у 4 чел. (4,0 %), дислокация ИОЛ – у 5 чел. (5,0 %), центральный хориоретинит – у 3 чел. (3,0 %), частичная атрофия зрительного нерва – у 3 чел. (3,0 %).

Таким образом, проведенное восстановительное лечение 160 больных с травматическим мидриазом позволило добиться улучшения зрительных функций у 98,0 % больных, из них выздоровление (острота зрения 0,3 – 1,0) достигнуто у 70,6 % больных. Улучшение внешнего вида глаза было отмечено у 97,5 % больных.

Несмотря на высокую частоту посттравматической глаукомы (22,5 %) индивидуально подобранное реконструктивное хирургическое лечение больных с мидриазом дало возможность не только восстановить высокие зрительные функции, но нормализовать внутриглазное давление без дополнительных антиглаукоматозных операций.

8.3. Эффективность хирургического лечения больных с полными колобомами радужной оболочки

Под наблюдением находилось 107 больных с травматическими полными колобомами радужки. Средний возраст больных составил $35,85 \pm 3,64$ лет (от 10 до 85 лет). По возрастным группам больные распределялись следующим образом: почти половина больных (47,7 %) были в возрасте до 30 лет, возраст от 30 до 60 лет был у 34,5 % больных, старше 60 лет было 17,8 % больных.

Почти половина больных (45,9 %) поступила на лечение в сроки до 1 года после травмы глаза, 25,5 % пациентов – в сроки от 1 до 10 лет, однако, следует отметить, что 28,6 % пациентов обратились за хирургической помощью в поздние сроки – свыше 10 лет после травмы.

Только у 17 больных (15,9 %) в анамнезе была контузионная травма, у преобладающего числа больных (84,1 %) колобомы радужки были следствием проникающего ранения глаза.

Согласно классификации травматических повреждений радужной оболочки [74] полные колобомы радужки I степени (до 60°) были отмечены у 57 наблюдаемых больных (53,3 %), II степени (до 120°) – у 39 больных (36,4 %) и III степени (свыше 120°) – у 11 больных (10,3 %).

Помимо повреждения радужки у преобладающего большинства больных наблюдалось повреждение хрусталика. Только у 7,5 % пациентов он оставался прозрачным. У 56,0 % больных была диагностирована травматическая катаракта (в т.ч. у 27,1 % – полная катаракта, у 19,6 % – частичная, у 15,0 % – сублюксированная и у 1,9 % – люксированная в стекловидное тело; набухающая и полурассосавшаяся катаракта наблюдались у единичных больных, соответственно, в 5,6 % и 3,7 %); афакия была отмечена у 29,0 % больных, а артифакия – у 7,5 %. Помимо повреждений радужки и хрусталика, у 68,2 % больных наблюдались сращенные рубцы роговицы, у 25,2 % – помутнения в стекловидном теле, у 2,8 % – травматический хориоретинит.

Острота зрения у наблюдаемых больных до операции в среднем была равна $0,08 \pm 0,03$ и колебалась от светоощущения с правильной проекцией света (18,7 %) до 0,5 – 0,7 (4,7 %) (табл. 8.7).

ВГД у больных с травматическими колобомами радужки, в среднем, равнялось $20,03 \pm 0,93$ мм рт.ст. и колебалось, в основном, от 16 до 26 мм рт.ст. (87,9 %), у 7 пациентов оно было выше 27 мм рт.ст. (6,5 %), у 6 больных (5,6 %) – ниже 16 мм рт.ст.

Таблица 8.7

Динамика остроты зрения у больных с травматическими колобомами радужной оболочки

Острота зрения	Сроки наблюдения					
	до операции		при выписке		отдалённые результаты	
	число глаз	%	число глаз	%	число глаз	%
pr. certa	20	18,7	2	1,9	–	–
< 0,1	59	55,1	15	14,0	9	14,7
0,1-0,2	20	18,7	16	15,0	5	8,2
0,3-0,4	3	2,8	32	29,9	12	19,7
0,5-0,7	5	4,7	28	26,1	22	36,1
0,8-1,0	–	–	14	13,1	13	21,3
всего	107	100,0	107	100,0	61	100,0
средняя	0,08 ± 0,03		0,42 ± 0,06		0,49 ± 0,08	

Поле зрения у большей части больных (75,7 %) было в пределах нормы, а у 24,3 % больных были отмечены ограничения периферического поля зрения различной степени.

В зависимости от степени повреждения различных структур глаза больным проводились различные виды реконструктивных операций. Иридопластика в чистом виде (только ушивание колобомы радужки для восстановления ее диафрагмальной функции) была произведена у 12 больных (11,2 %), при наличии прозрачного хрусталика (рис. 8.25, рис. 8.26) или частичного помутнения хрусталика, расположенного не в центральной зоне (рис. 8.27, рис. 8.28). Операция проводилась методом ЗИП [74] без дополнительных хирургических разрезов.

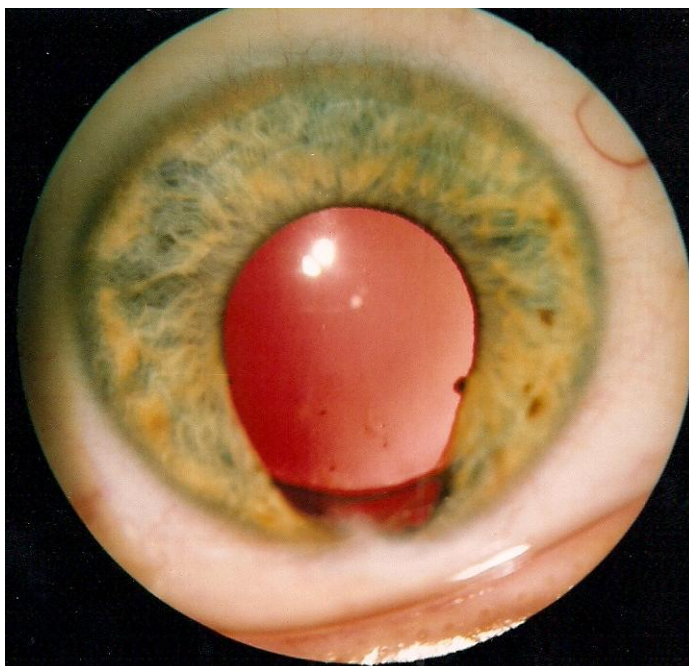


Рис. 8.25. Больной Л., OD – травматическая колобома радужки, рубец лимба на 6 ч.

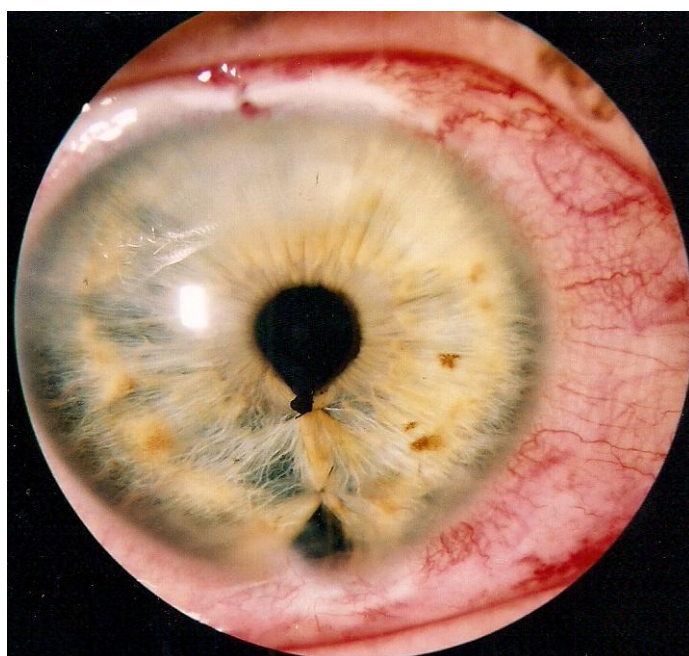


Рис. 8.26. Больной Л., OD – состояние после ушивания колобомы РО (ЗИП).

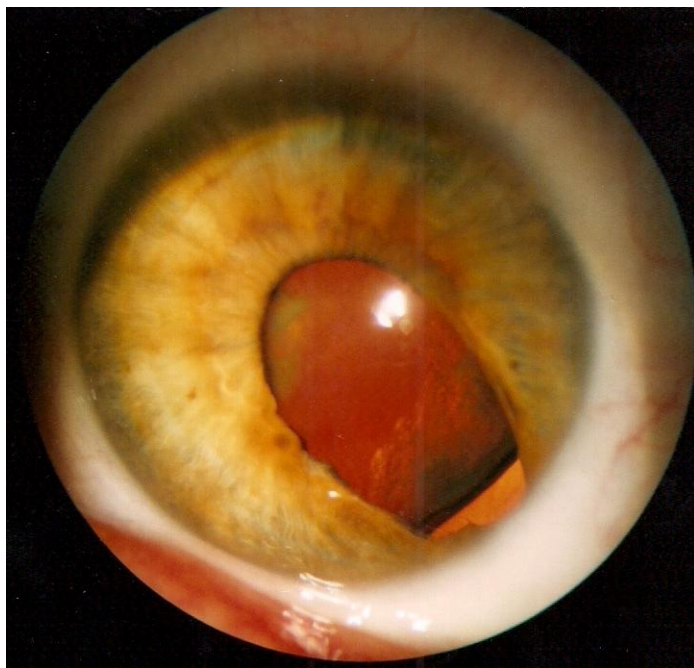


Рис. 8.27. Больная П., OS – частичная травматическая катаракта, колобома радужки.

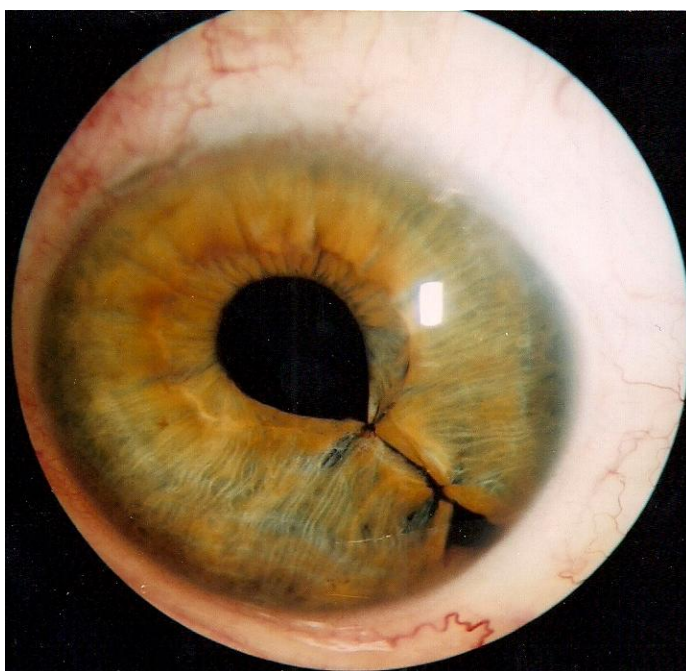


Рис. 8.28. Больная П., OS – состояние после факоэмульсификации с имплантацией ИОЛ, ушиванием колобомы радужки (ЗИП).

У 60 больных (56,1 %), одномоментно с иридопластикой, произведено удаление травматической катаракты: факоемульсификация – у 40 больных (рис. 8.29, рис. 8.30), ЭЭК – у 13 и ИЭК – у 7 больных – в связи с нарушением положения хрусталика.

Удаление катаракты у 31,8 % больных сопровождалось синехотомией, а у 23,4 % больных – передней витрэктомией.

Имплантация ИОЛ с одномоментным ушиванием колобомы радужки осуществлена у 91 больного (60 чел. – с катарактой и 31 чел. – с афакией). Внутрикапсулярно ИОЛ имплантирована у 29,7 % больных, на дубликатуру капсулы – у 26,4 % и с шовной фиксацией к радужке или склере – у 43,9 % пациентов (рис. 8.31, рис.8.32).

У 4 пациентов, поступивших с артификацией, колобомой радужки и смещением ИОЛ, произведена репозиция ИОЛ, со смешанной шовной фиксацией к радужке и склере по оригинальной методике.

Из осложнений во время операции следует отметить разрыв капсулы хрусталика у 4 больных (3,7 %), попадание хрусталиковых масс в стекловидное тело – у 3 больных (2,8 %), выпадение стекловидного тела – у 4 больных (3,7 %). У больных с травматической дислокацией хрусталика выпадение стекловидного тела во время операции мы не рассматривали как осложнение, т.к. оно было обусловлено исходным состоянием глаза.

Послеоперационный период у большинства больных протекал без осложнений. На следующий день после операции у 20,6 % больных был отмечен отёк роговицы (в 2 – 3 балла – по оценке, предложенной Пасечниковой Н. В. с соавторами в 2005 г.) [240] и только у 8 больных (7,5 %) он достигал 4 баллов. Степень выраженности перикорнеальной инъекции сосудов более, чем у половины больных (50,5 %) был приравнен к 2 баллам, у 35,5 % больных он достигал 3 баллов и только в 14 % случаев была отмечена резко выраженная перикорнеальная инъекция (4 балла по классификации Пасечниковой Н. В. с соавт.).

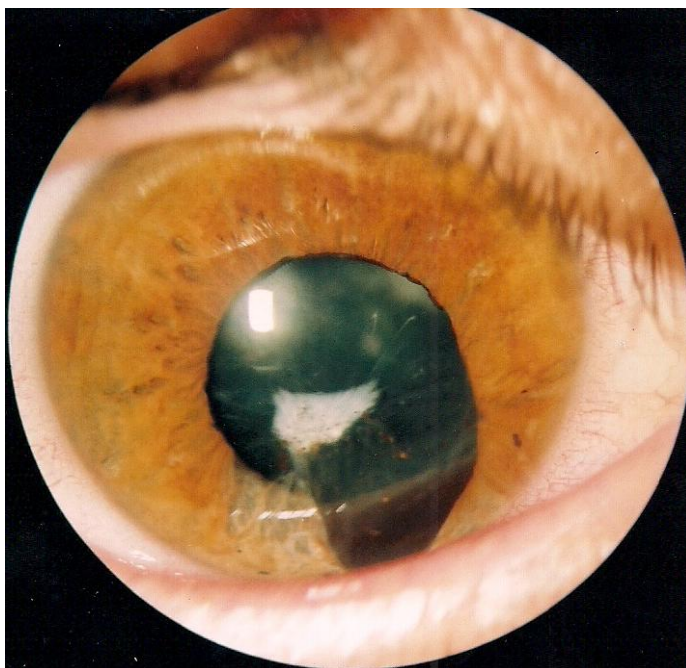


Рис. 8.29. Больной Д., OD – травматическая катаракта, колобома РО.

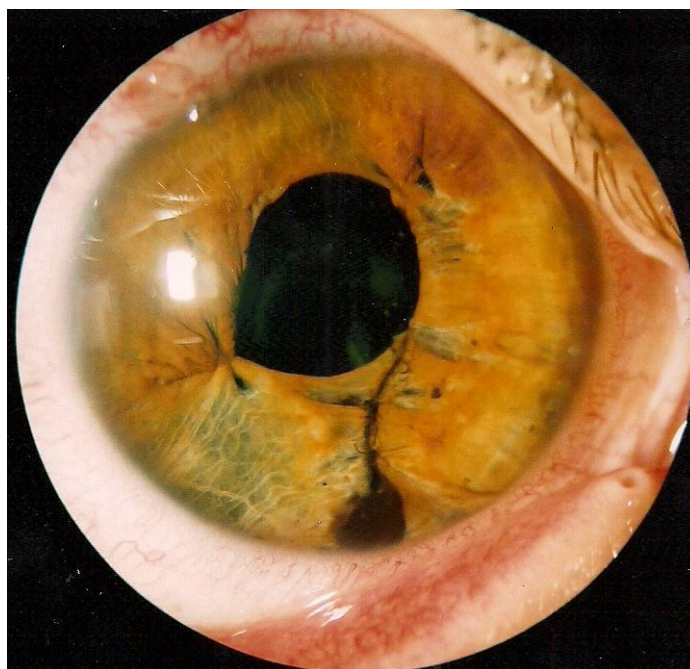


Рис. 8.30. Больной Д., OD – состояние после факоэмульсификации с имплантацией ИОЛ, ушиванием колобомы и централизацией зрачка (ЗИП).

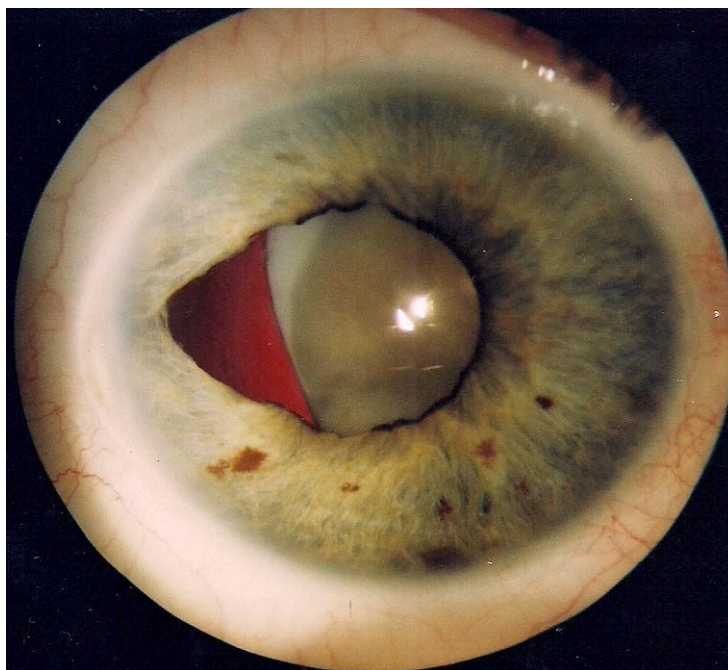


Рис. 8.31. Больной К., OD – травматическая сублюксированная катаракта, неполная колобома радужки.

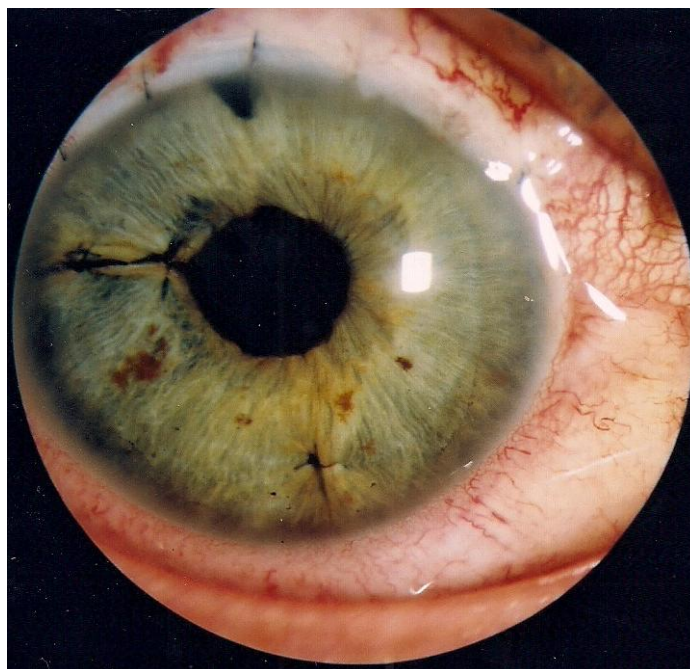


Рис. 8.32. Больной К., OD – состояние после ИЭК, имплантации ИОЛ со смешанной фиксацией и ушиванием колобомы радужки.

В послеоперационном периоде больным проводилось комплексное противовоспалительное и рассасывающее лечение с применением антибиотиков местно и парабульбарно, дексазона – парабульбарно, а также НПВС – внутрь. Длительность стационарного лечения представлена в табл. 8.8.

Таблица 8.8

Длительность стационарного лечения больных с травматическими коллобомами радужной оболочки

Количество больных	Количество дней в стационаре					Всего
	до 4 дней	4-6 дней	7-10 дней	11-14 дней	свыше 14 дней	
число глаз	4	26	40	25	12	107
%	3,7	24,3	37,4	23,4	11,2	100,0

Среднее пребывание на койке больных с коллобомами радужки составило $9,00 \pm 0,69$ дней. Как видно из таблицы, преобладающее число больных (65,4 %) находились на лечении не более 1–1,5 недель.

В результате проведенного лечения средняя острота зрения у больных после реконструктивной операции повысилась до $0,42 \pm 0,06$ (по сравнению с $0,08 \pm 0,03$ до операции) (рис. 8.33) отличие достоверно при $p < 0,05$.

Как видно из табл. 8.7 и рис. 8.34, форменное зрение после операции отсутствовало только у 2 больных (1,9 %) (в основном, за счёт посттравматических изменений в заднем отделе глаза).

Количество пациентов с остротой зрения 0,3 и выше увеличилось от 7,5 % до операции до 69,2 % – после операции, в т.ч. у 13,1 % больных зрение повысилось до 0,8–1,0.

Почти у всех больных (96,3 %) после операции отмечен хороший косметический эффект, исчезли жалобы на светобоязнь и засвечивание глаза.

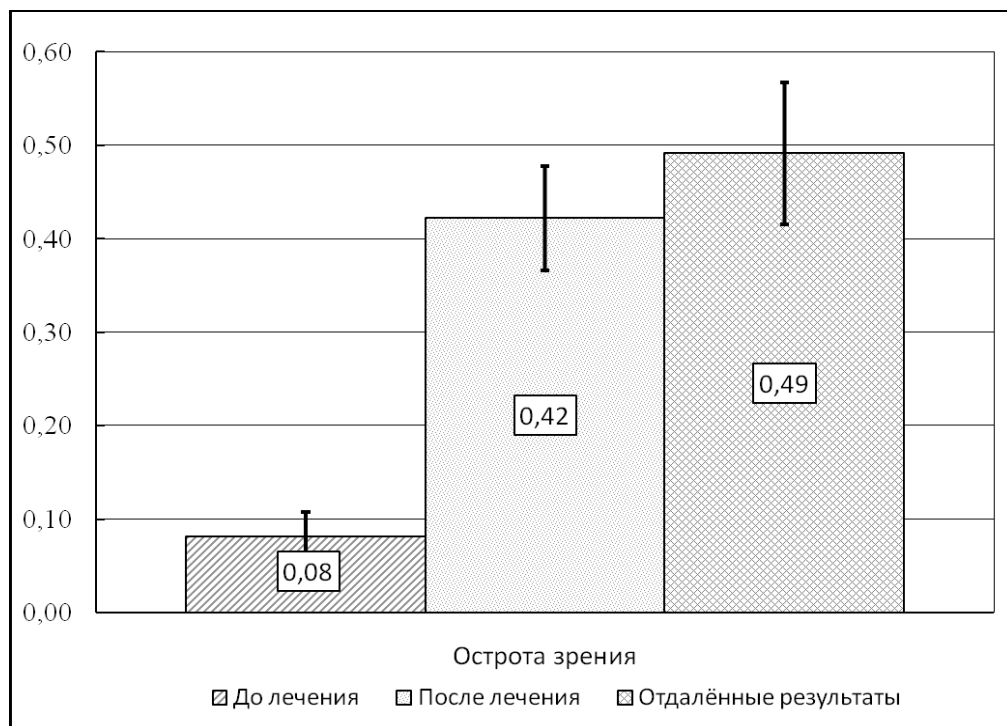


Рис. 8.33. Средняя острота зрения в динамике у больных с полными колобомами радужки.

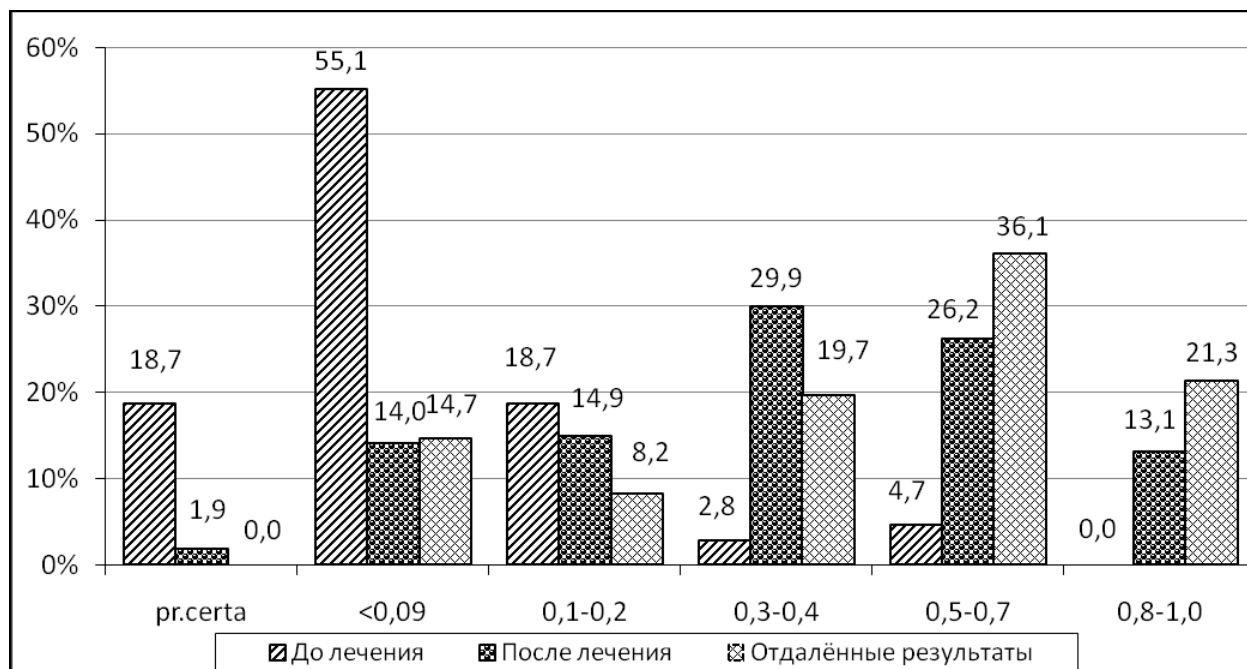


Рис. 8.34. Динамика остроты зрения у больных с полными колобомами радужки.

ВГД после операции у 95,3 % больных было в пределах нормы; у 5 пациентов (4,7 %) была отмечена временная гипертензия, которая была компенсирована медикаментозно.

Поле зрения осталось ограниченным у 9 больных (8,4 %), у всех остальных больных оно было в пределах нормы.

Клинико-функциональное состояние глаз в отдалённые сроки после операции (от 1 до 7 лет) было прослежено у 61 больного. Следует отметить стабильность достигнутых оптических и косметических результатов. Более того, у ряда больных острота зрения в отдалённые сроки после операции повысилась и среднем составила $0,49 \pm 0,08$. Так, зрение выше 0,3 было отмечено у 77,0 % больных (после операции – 69,2 %), а у 21,3 % пациентов отмечено зрение 0,8–1,0 (после операции – только у 13,1 %) (рис. 8.33 и рис. 8.34).

На диаграмме (рис. 8.33) чётко видна достоверность различия средней остроты зрения у больных до и после операции, а также до операции и в отдалённые сроки. Разница между средней остротой зрения после операции в ближайшие и отдалённые сроки не достоверна, однако, это свидетельствует о стойкости достигнутых результатов вследствие операции.

ВГД в пределах нормы отмечено у 95,1 % больных; у 3 пациентов (4,9 %) для компенсации давления была необходима медикаментозная терапия.

Поле зрения в пределах нормы было у 90,2 % больных, ограничено – у 9,8 %.

У 96,7 % пациентов сохранялся хороший косметический эффект и полное восстановление диафрагмальной функции радужной оболочки; у 2 больных (3,3 %) косметический эффект оценивался как удовлетворительный.

Из осложнений, наблюдавшихся в отдалённые сроки после реконструктивной операции, следует отметить: уплотнение задней капсулы хрусталика (19,7 %), устранённое с помощью лазерной дисцизии; вялотекущий увеит (3,3 %); вторичную глаукому (4,9 %), которая была компенсирована

медикаментозно; дислокацию ИОЛ (у 1 больного (1,6 %) – после повторной травмы глаза), устранённую хирургическим путем.

Таким образом, клинические исследования, проведенные у 107 больных с полными колобомами радужной оболочки, показали, что травма радужки, как правило (у 92,5 % больных), сопровождалась повреждением других структур глаза: роговицы (68,2 %), хрусталика (92,5 %), стекловидного тела (25,2 %), сетчатки (2,8 %). Это обусловило необходимость проведения сложных реконструктивных операций для восстановления зрительной функции у данной группы больных.

Особенностями клиники у наблюдаемых больных было значительное снижение зрения (в среднем = $0,08 \pm 0,03$), ограничение периферического поля зрения (у 24,3 % больных), нарушение уровня ВГД выше 27 мм рт.ст. – у 6,5 % и ниже 16 мм рт.ст. – у 5,6 % больных.

При наличии прозрачного хрусталика, в связи с повышенным риском операции, хирургическое лечение проводилось, в основном, по оптическим показаниям, т.е. при условии значительного повышения зрения с искусственным диафрагмированием глаза до операции.

Для уменьшения травматизации тканей глаза, как во время комплексных операций, так и при «чистой» иридопластике нами применялись методики с наложением швов на радужку без хирургических разрезов, а также со специальной методикой завязывания швов.

Проведенные клинические исследования показали высокую эффективность разработанной технологии восстановительного лечения больных с полными колобомами радужки, позволившей восстановить высокие зрительные функции (выше 0,3 – у 69,2 % больных) и в 96,3 % случаев получить хороший косметический эффект, несмотря на тяжёлое исходное состояние травмированных глаз.

8.4. Эффективность хирургического лечения больных с травматическим сращением и заращением зрачка

Под наблюдением находилось 54 больных с травматическим сращением, смещением или заращением зрачка. Средний возраст больных составил $27,20 \pm 5,71$ лет (от 4 до 82 лет). По возрастным группам больные распределялись следующим образом: более половины больных (63,0 %) были в возрасте до 30 лет, возраст от 30 до 60 лет был у 25,9 % больных, старше 60 лет было – 11,1 %.

Половина больных (50,0 %) поступила на лечение в сроки до 1 года после травмы, 24,1 % пациентов – в сроки от 1 до 10 лет; пациенты, обратившиеся за хирургической помощью в поздние сроки – свыше 10 лет после травмы составили 25,9 %.

У преобладающего числа больных – 81,5 % повреждение глаза наступило вследствие проникающего ранения, у 18,5 % больных сращение и заращение зрачка было следствием перенесенной ранее внутриглазной операции.

Согласно классификации травматических повреждений радужной оболочки [74], рубцовые сращения зрачковой части радужки с роговицей и хрусталиком I степени были отмечены только у 1 больного (1,9 %), II степени – у 20 больных (37,0 %), III степени – у 25 больных (46,3 %), а IV степени (полное заращение зрачка) – у 8 пациентов (14,8 %).

Помимо сращений и деформации зрачка, у преобладающего числа больных было отмечено повреждение хрусталика (96,3 %). Только у 3,7 % больных он оставался прозрачным. У 57,4 % больных была диагностирована травматическая катаракта (в т.ч. полная – у 27,8 %; частичная – у 20,4 %; полурассосавшаяся и плёнчатая – у 9,2% больных); афакия была отмечена у 31,5 % больных, а артифакия – у 7,4 %; патология стекловидного тела – у 48,2 % больных.

Острота зрения у больных до операции, в среднем, была равна $0,04 \pm 0,02$ и колебалась от светоощущения с правильной проекцией света (35,2 %) до 0,3 – 0,4 (3,7 %) (табл. 8.9).

Таблица 8.9

**Динамика остроты зрения у больных с травматическими сращениями и
заращением зрачка**

Острота зрения	Сроки наблюдения					
	до лечения		после лечения		отдалённые результаты	
	число глаз	%	число глаз	%	число глаз	%
pr. certa	19	35,2	–	–	–	–
< 0,1	26	48,1	10	18,5	4	11,1
0,1-0,2	7	13,0	12	22,2	5	13,9
0,3-0,4	2	3,7	12	22,2	9	25,0
0,5-0,7	–	–	16	29,7	11	30,6
0,8-1,0	–	–	4	7,4	7	19,4
всего	54	100,0	54	100,0	36	100,0
средняя	0,04 ± 0,02		0,36 ± 0,07		0,46 ± 0,09	

ВГД у больных с травматическим сращением и заращением зрачка, в среднем, равнялось $18,91 \pm 1,01$ и колебалось, в основном от 16 до 26 мм рт.ст. (87,0 %), у 2 пациентов (3,7 %) было выше 27 мм рт.ст.; у 5 больных (9,3 %) – ниже 16 мм рт.ст.

Поле зрения у большей части больных (77,8 %) было в пределах нормы, а у 22,2 % больных были отмечены ограничения периферического поля зрения различной степени.

В зависимости от исходного состояния глаза: степени выраженности сращений в переднем отделе глаза, размеров и локализации зрачка, – больным проводились различные виды реконструктивных операций. Характерной особенностью хирургического лечения данной группы больных было то, что у большинства больных обязательным элементом операции было частичное или полное рассечение синехий в переднем отделе глаза (74,1 %).

При наличии выраженных и грубых плоскостных сращений в ПК, резко атрофичной радужки и нормальном или несколько повышенном офтальмотонусе в ряде случаев приходилось отказываться от полного разъединения передних синехий во избежание сильных кровоизлияний, а также увеличения объёма последующей иридопластики, через большой разрез. В таких тяжёлых случаях с целью уменьшения объёма операции ограничивались формированием нового зрачкового отверстия вне зоны рубца под прозрачным участком роговицы.

Формирование зрачка в зоне прозрачного участка роговицы при его полном зарастании в рубце у ряда больных позволило получить хороший функциональный результат, а также нормализовать повышенный офтальмотонус за счёт восстановления сообщения между передней и задней камерами глаз (рис. 8.35, рис. 8.36).

Иридопластика в чистом виде: синехиотомия и наложение швов на зрачковый край радужки для восстановления её диафрагмальной функции, – была произведена у 2 больных при наличии прозрачного хрусталика (рис. 8.37, рис. 8.38). Операция производилась методом ЗИП [74] без дополнительных хирургических разрезов.

Микрохирургическая корепраксия (перемещение зрачка с восстановлением правильного его положения, формы и размера) проводилась по усовершенствованной нами методике с применением метода ЗИП, через 2 периферических роговичных прокола, с использованием вискоэластиков. Вначале на периферическую часть зрачка накладывались 1-3 узловатых шва, которые проводились транскорнеально и завязывались по специальной методике [74], исключающей натяжение ткани радужки и возможность циклодиализа и операционного кровоизлияния. Затем с помощью цанговых инструментов (пинцета и ножниц) бимануально производилась частичная сфинктерэктомия так, чтобы зрачок достиг нормальных размеров (до 3 мм) и занял центральное положение.

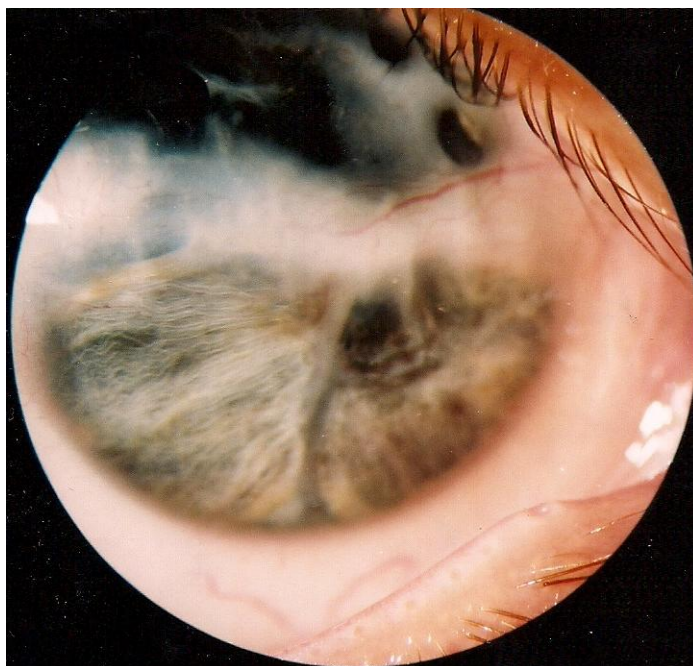


Рис. 8.35. Больной П., OD – травматический сращённый рубец роговицы, заращение зрачка, периферический дефект радужки сверху.

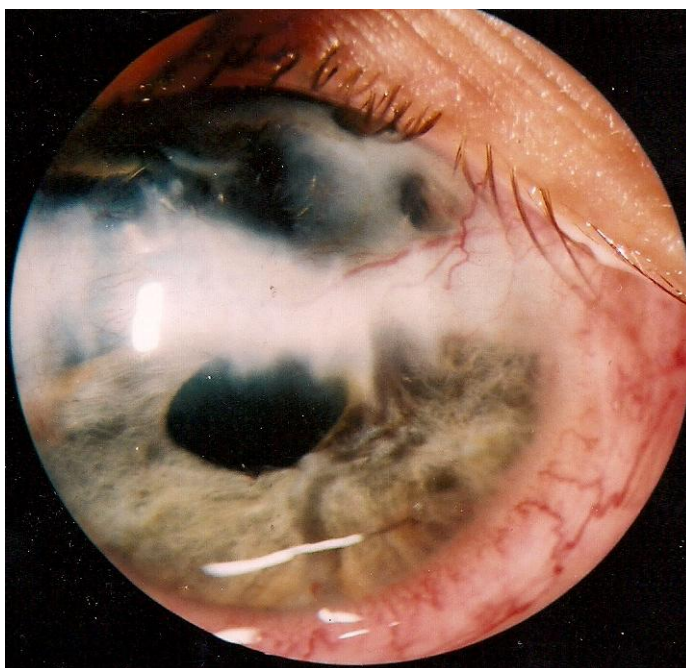


Рис. 8.36. Больной П., OD – состояние после формирования зрачка ниже рубца роговицы, имплантации ИОЛ со смешанной шовной фиксацией.

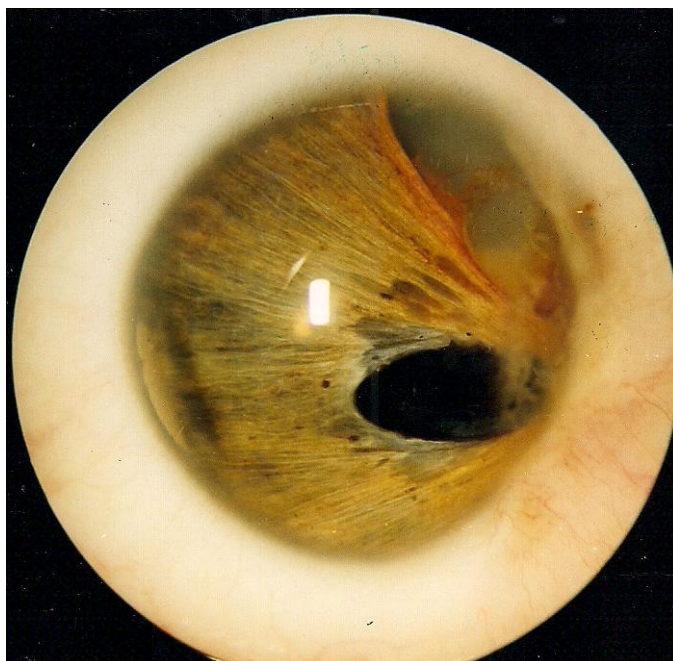


Рис. 8.37. Больной М., OD – исход проникающего ранения лимба, смещение зрачка, посттравматическая киста радужки при прозрачном хрусталике.

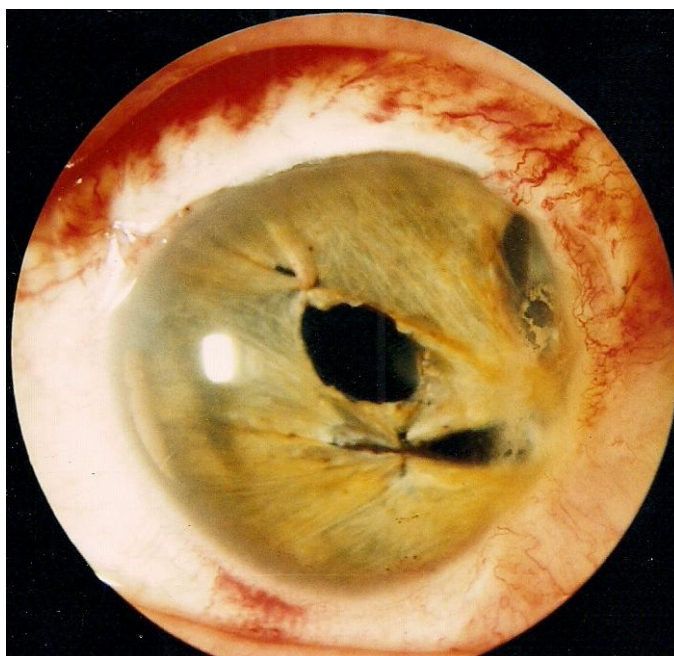


Рис. 8.38. Больной М., OD – состояние после диатермокоагуляции кисты радужки и перемещения зрачка с его централизацией (ЗИП).

У 31 больного (57,4 %) одновременно с формированием зрачка произведено удаление травматической катаракты: факоэмульсификация – у 24 больных и иссечение плёнчатой или полурассосавшейся катаракты – у 7 пациентов (рис. 8.39, рис. 8.40).

Большинство плёнчатых и полурассосавшихся катаракт было плотно спаяно со стекловидным телом. Удаление их создаёт большие потенциальные возможности для тракций и выпадения стекловидного тела, поэтому передняя витрэктомия была важным этапом хирургического вмешательства. Сращения стекловидного тела с хрусталиком начинали рассекать до его удаления, под прикрытием вискоэластиков, и продолжали устранять в процессе выведения хрусталика в рану. Данный хирургический приём, позволил свести к минимуму закономерные тракции, являясь активной мерой профилактики выпадения стекловидного тела, геморрагических осложнений и осложнений со стороны сетчатки в послеоперационном периоде.

Иссечение плотных полурассосавшихся катаракт завершалось обязательной передней витрэктомией, в целях обеспечения условий для имплантации ИОЛ и профилактики послеоперационных осложнений, связанных с наличием тяжёлой стекловидного тела в ПК (дистрофия роговицы, вторичная глаукома, дислокация ИОЛ и др.).

Имплантация ИОЛ с одномоментным формированием зрачка осуществлена у 48 больных (88,9 %): 31 пациент с катарактой и 17 – с афакией. Внутрикапсулярно ИОЛ имплантирована у 27,9 % больных, на дубликатуру капсулы – у 18,6 % и с шовной фиксацией к радужке и склере – у 53,5 % пациентов.

У 4 пациентов, поступивших с артифакцией, смещением ИОЛ и зарращением зрачка, произведена репозиция ИОЛ с шовной фиксацией и формированием зрачка – у 2 больных, а у 2 пациентов произведена синехиотомия с удалением смещённой ИОЛ, формированием зрачка с имплантацией заднекамерной ИОЛ со смешанной шовной фиксацией к радужке и склере (по разработанной нами методике).

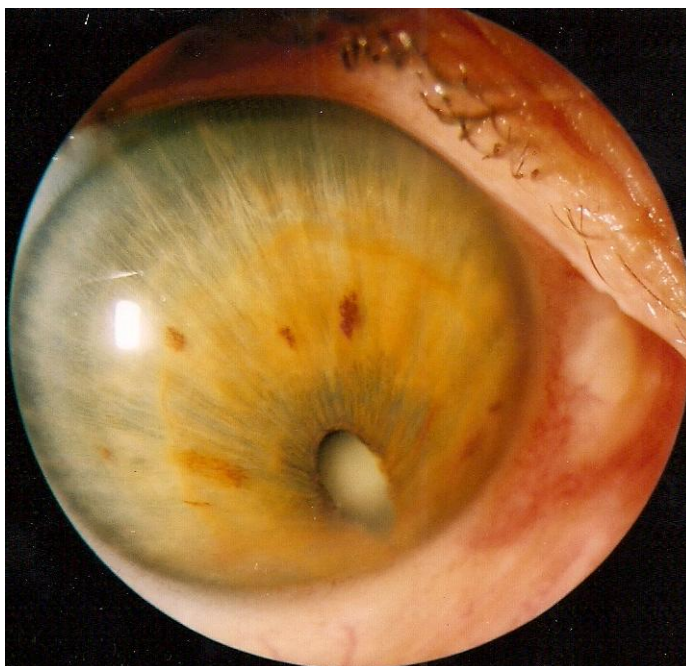


Рис. 8.39. Больной Б., OD – травматическая катаракта, смещение зрачка.

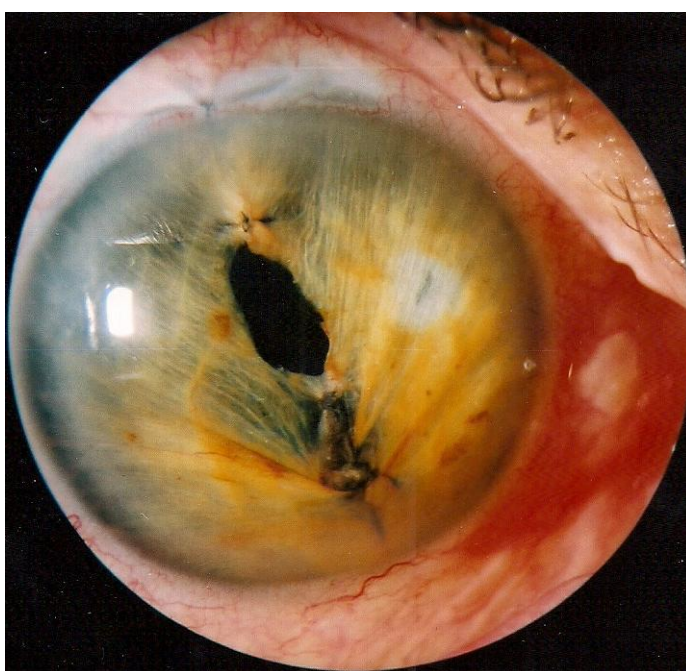


Рис. 8.40. Больной Б., OD – состояние после фактоэмульсификации с имплантацией ИОЛ и перемещением зрачка.

Использование современной хирургической аппаратуры, инструментария, хороших вискоэластиков, а также правильный выбор тактики хирургического лечения больных с травматическими сращениями в переднем отделе глаза позволили значительно снизить число осложнений при восстановительных операциях у данной группы больных. Так, неполное удаление хрусталиковых масс было отмечено только у 1 больного (1,9 %), незапланированное вскрытие задней капсулы, связанное, по-видимому, со значительным её повреждением ещё во время травмы глаза, наблюдалось у 2 больных (3,7 %). С такой же частотой было отмечено кровоизлияние из новообразованных сосудов рубца роговицы и радужки. У 4 пациентов (7,4 %) наблюдалось выпадение стекловидного тела, обусловленное наличием грубых шварт и сращений полурассосавшегося хрусталика с подлежащим стекловидным телом.

Послеоперационный период у большинства больных протекал без осложнений. На следующий день после операции у 25,9 % больных был отмечен отёк роговицы: в 2 балла – у 9,2 % больных; в 3 балла – у 5,6 % больных и в 4 балла – у 11,1 % (по оценке, предложенной Пасечниковой Н. В. с соавторами в 2005 г.) [240]. Степень выраженности перикорнеальной инъекции сосудов у преобладающего числа больных (72,3 %) был приравнен к 2 баллам, у 18,4 % больных он достигал 3 баллов, и только в 9,3 % случаев была отмечена резко выраженная перикорнеальная инъекция в 4 балла [240].

Оценить степень воспалительной реакции по состоянию радужки и зрачка у данной группы больных мы не могли, т.к. хирургическое вмешательство происходило именно на зрачковой части радужки. Однако, следует отметить, что у 6 больных (11,1 %) в послеоперационном периоде было отмечено выпадение фибрина в переднюю камеру, а у 1 больного (1,9 %) – формирование гипопиона в передней камере (на 2-3 день после операции), которые были устранены под влиянием медикаментозного лечения.

В послеоперационном периоде все больные получали комплексное противовоспалительное и рассасывающее лечение с применением антибиотиков местно и парабульбарно, дексаметазона – парабульбарно, а также

НПВС – внутрь. Длительность стационарного лечения представлена в таблице 8.10.

Таблица 8.10

**Длительность стационарного лечения больных с травматическими
сращением и заращением зрачка**

Количество больных	Количество дней в стационаре					Всего
	до 4 дней	4-6 дней	7-10 дней	11-14 дней	свыше 14 дней	
число глаз	–	12	23	13	6	54
%	–	22,2	42,6	24,1	11,1	100,0

Среднее пребывание на койке больных с травматическими сращениями в переднем отделе глаза составило $9,89 \pm 1,10$ дней. Как видно из таблицы 8.10, преобладающее число больных (64,8 %) находилось на лечении не более 1 – 1,5 недель.

В результате проведенного лечения средняя острота зрения у больных после восстановительных операций повысилась до $0,36 \pm 0,07$ (по сравнению с $0,04 \pm 0,02$ до операции), отличие достоверно при $p < 0,05$. Как видно из табл. 8.9 и рис. 8.41 у всех больных после операции восстановилось форменное зрение. Количество пациентов с остротой зрения выше 0,3 повысилось от 3,7 % перед операцией до 59,3 % после операции, в т.ч. у 7,4 % больных зрение повысилось до 0,8 – 1,0.

Почти у всех больных (91,0 %) после операции отмечен хороший косметический эффект (рис. 8.42 и рис. 8.43).

ВГД после операции почти у всех больных было в пределах нормы, только у 4 больных была отмечена временная гипертензия, которая была компенсирована медикаментозно.

Поле зрения в пределах нормы было у 88,9 % больных, ограничено – у 11,1 %.

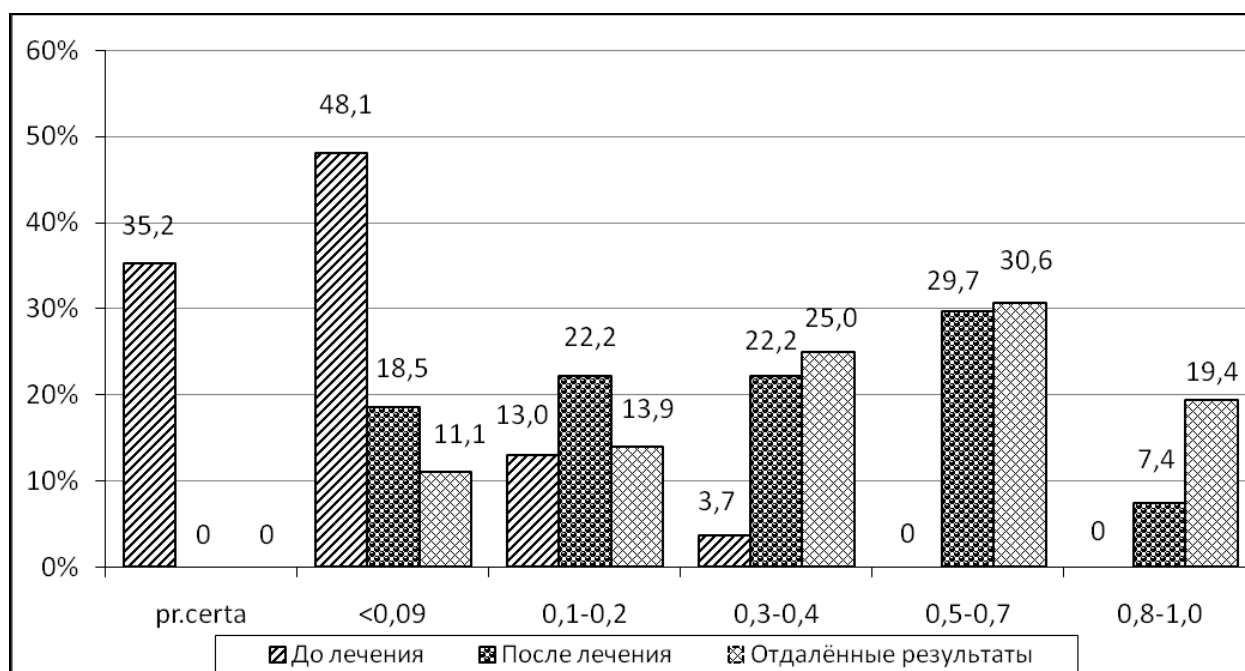


Рис. 8.41. Динамика остроты зрения у больных с травматическими сращением и заращением зрачка.

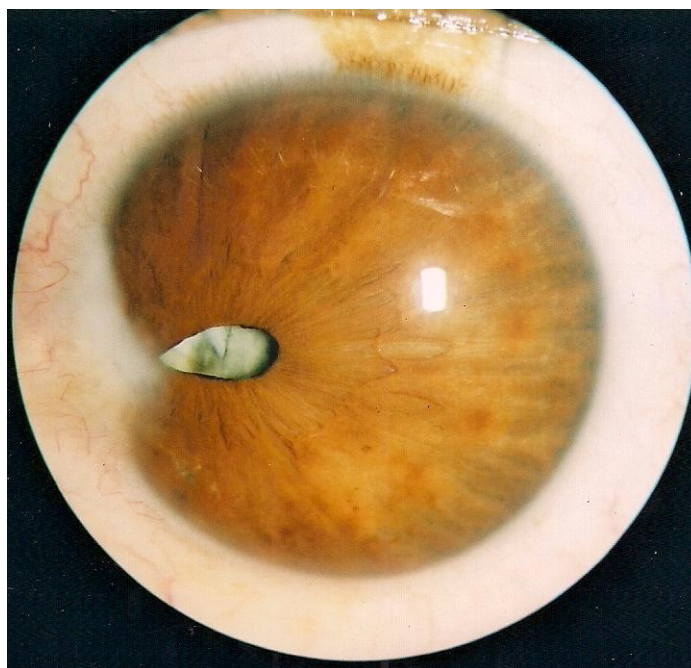


Рис. 8.42. Больной Н., OS - посттравматический роговично-склеральный рубец, катаракта, частичное сращение зрачка со смещением к рубцу.

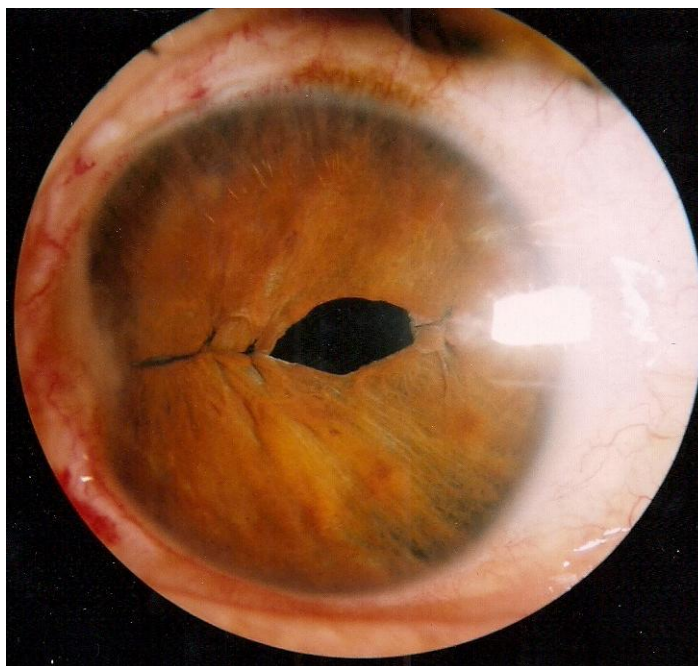


Рис. 8.43. Больной Н., OS состояние после удаления травматической катаракты с имплантацией ИОЛ и перемещением зрачка.

Клинико-функциональное состояние глаз в отдалённые сроки после операции (до 5 лет) было прослежено у 36 больных. Достигнутые оптические и косметические результаты оказались стабильными. Более того, у ряда больных острота зрения в отдалённые сроки после операции повысилась и, в среднем, составила $0,46 \pm 0,09$ (по сравнению с $0,36 \pm 0,07$ – после операции). Так зрение выше 0,3 было отмечено у 75 % больных (после операции – 59,3 %), а у 19,4 % больных зрение повысилось до 0,8 – 1,0 (после операции – только у 7,4 %) (рис. 8.41).

ВГД в пределах нормы отмечено у 94,4 % больных. У 1 пациента выявлена гипертензия, компенсированная под миотиками, у 2 больных – гипотония, в связи с вялотекущим увеитом.

Поле зрения осталось ограниченным у 11,1 % больных.

У 94,4 % больных сохранялся хороший косметический эффект, у 2 больных (5,6 %) он оценивался как удовлетворительный.

В отдалённом периоде наблюдения наиболее частым осложнением было развитие вторичной катаракты (13,8 %), которая была устранена путём

лазерной дисцизии задней капсулы за ИОЛ. У 2 больных (5,6 %) было отмечено зарращение сформированного зрачка, обоим больным произведена повторная операция – формирование зрачка витреотомом. 2 больным (5,6 %) потребовались повторные курсы противовоспалительного лечения в связи с вялотекущим увеитом. У 1 больного (2,8 %) развилась дистрофия роговицы, у 2 пациентов (5,6 %) произошло смещение ИОЛ – после повторной травмы глаза, которое было устранено хирургическим путём.

Таким образом, клинические исследования, проведенные у 54 больных с травматическими сращениями и зарращением зрачка, показали, что повреждение зрачка, как правило (у 96,3 %) сопровождалось повреждением других структур глаза: роговицы (100 %), хрусталика (96,3 %), стекловидного тела (48,2 %). Это обусловило необходимость проведения сложных реконструктивных операций для восстановления зрительных функций у данной группы больных.

Особенностями клиники у наблюдаемых больных было наличие обширных сращений в переднем отделе глаза, нарушение формы, размеров и локализации зрачка, значительное снижение зрения (в среднем $0,04 \pm 0,02$), ограничение периферического поля зрения (22,2 %), нарушение уровня ВГД выше 27 мм рт.ст. – у 3,7 % и ниже 16 мм рт.ст. – у 9,3 % больных.

Для уменьшения травматизации тканей глаза во время комплексных операций нами применялись элементы закрытой иридопластики, а также разработанная модификация микрохирургической корепраксии. Несмотря на тяжёлое исходное состояние глаза, частичное или полное отсутствие капсульной поддержки, у 79,6 % больных во время комплексной операции произведена имплантация заднекамерной ИОЛ с применением оригинальной смешанной шовной фиксации к радужке и склере (у 53,5 % больных).

Проведенные клинические исследования показали высокую эффективность разработанной технологии восстановительного лечения больных с травматическим сращением и зарращением зрачка, позволившей восстановить высокие зрительные функции (в отдалённые сроки острота зрения выше 0,3 – у 75,0 % больных, в т.ч. 0,8 – 1,0 – у 19,4 % больных) и в 94,4 %

случаев получить хороший косметический эффект, несмотря на тяжёлое исходное состояние травмированных глаз.

8.5. Эффективность хирургического лечения больных с врождённой патологией радужной оболочки

Под наблюдением находилось 19 больных (21 глаз) с врождённой патологией зрачка (колобомы радужки отмечены на 12 глазах, эктопия зрачка – на 9 глазах). 8 больных было мужского и 11 больных женского пола. Средний возраст больных составил $26,71 \pm 8,47$ лет (от 5 до 59 лет).

Согласно классификации травматических повреждений РО, врождённые изменения РО, в основном, были отнесены к I и II степени (28,6 % и 47,6 % глаз соответственно), изменения III степени наблюдались у 19,0 % больных (4 глаза) и IV степени – у 1 больного (4,8 %).

Наиболее часто (66,7 %) врождённая патология РО сочеталась с изменениями в хрусталике: в виде частичного (57,2 %) или полного (9,5 %) его помутнения, а также сублюксации (23,8 %), в т.ч. у 3 больных с синдромом Морфана.

У 4 больных (19,0 %) хрусталик был прозрачный, у 3 пациентов (14,3 %) была отмечена афакия (после перенесенной ранее экстракции врождённой катаракты). У 2 больных (9,5 %) врождённые колобомы радужки сочетались с микрокорнеа. У 28,6 % больных наблюдались изменения в стекловидном теле (СТ): грыжи в переднюю камеру, частичные помутнения и тяжи в СТ.

Острота зрения у наблюдаемых больных до операции, в среднем, была равна $0,11 \pm 0,06$ и колебалась от сотых (61,8 %) до 0,5 – 0,7 (4,8 %) (табл. 8.11).

ВГД у больных с врождённой патологией радужки, в среднем, равнялось $20,48 \pm 1,20$ мм рт.ст. и колебалось, в основном, от 16 до 23 мм рт.ст. (95,2 %), только у 1 пациента оно достигало 25 мм рт.ст. (4,8 %).

Поле зрения у большей части больных (90,5 %) было в пределах нормы.

Таблица 8.11

**Динамика остроты зрения у больных с врождённой патологией
радужной оболочки**

Острота зрения	Сроки наблюдения					
	до операции		при выписке		отдалённые сроки	
	число глаз	%	число глаз	%	число глаз	%
< 0,1	13	61,8	8	38,1	3	18,8
0,1-0,2	6	28,6	6	28,6	5	31,2
0,3-0,4	1	4,8	3	14,3	2	12,5
0,5-0,7	1	4,8	4	19,0	2	12,5
0,8-1,0	–	–	–	–	4	25,0
всего	21	100,0	21	100,0	16	100,0
средняя	0,11 ± 0,06		0,25 ± 0,10		0,43 ± 0,18	

В зависимости от исходного состояния глаза, всем больным производилось реконструктивное хирургическое лечение. У 8 больных (9 глаз) с эктопией зрачка произведена микрохирургическая корепраксия (перемещение зрачка с восстановлением правильного его положения, формы и размера) по оригинальной методике, описанной в главе 6. При наличии врождённой катаракты, иридопластика сочеталась с одномоментной факоемульсификацией с имплантацией гибкой ИОЛ (модели AcrySof, Alcon) через дополнительный лимбальный туннельный разрез (рис. 8.44, рис. 8.45).

У 11 больных (12 глаз) с врождённой колобомой радужки произведено ушивание колобомы РО в чистом виде (на 5 глазах с прозрачным или частично мутным хрусталиком) (рис. 8.46, рис. 8.47), в комбинации с имплантацией ИОЛ (на 3 глазах с афакией) или с факоемульсификацией (на 4 глазах с врождённой катарактой) и одномоментной имплантацией заднекамерной гибкой ИОЛ.

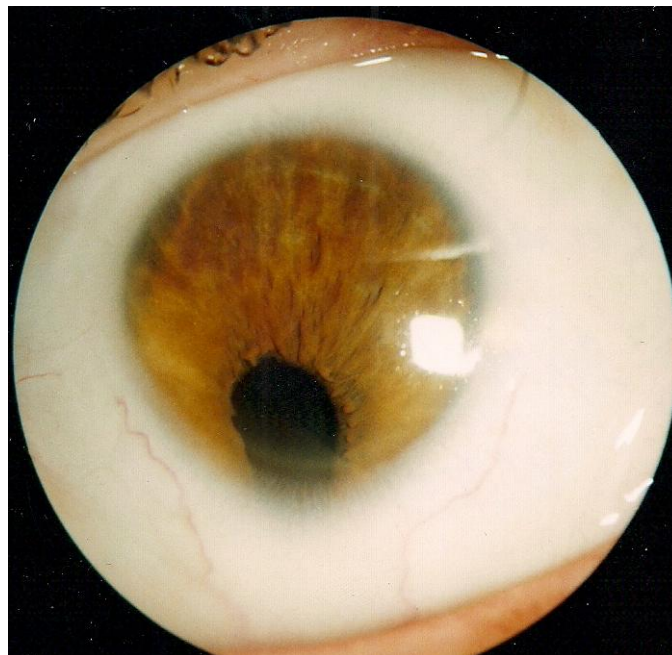

Рис. 8.44. Больная Д., OD – врождённая колобома радужки со смещением зрачка книзу.

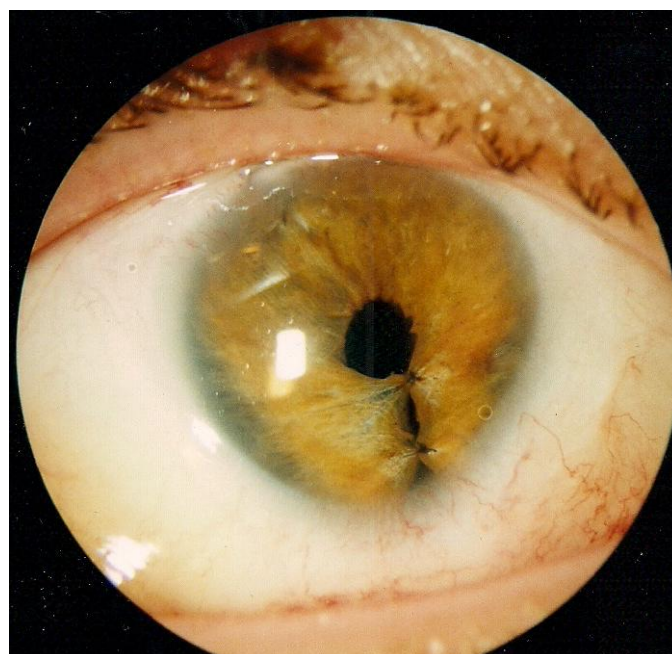


Рис. 8.45. Больная Д. , OD – состояние после ушивания колобомы радужки с перемещением зрачка (ЗИП).

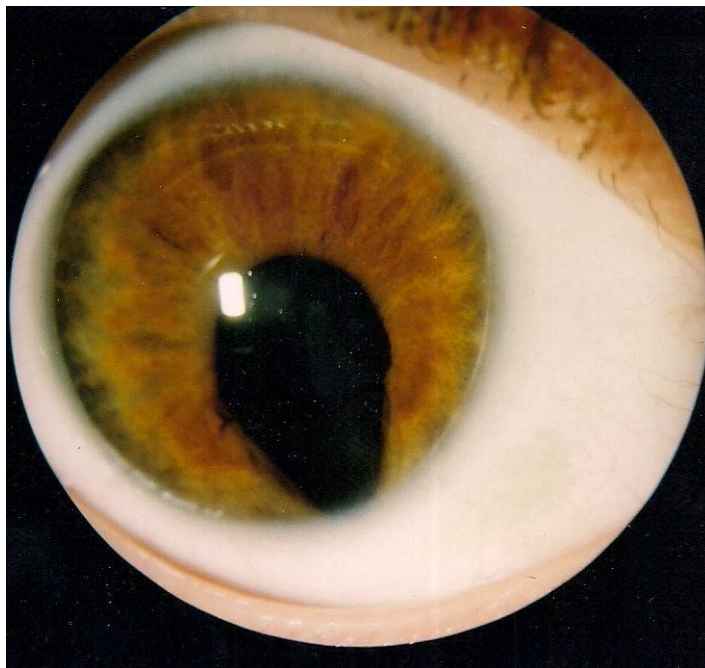

Рис. 8.46. Больной Б. , OD – врождённая колобома радужки.

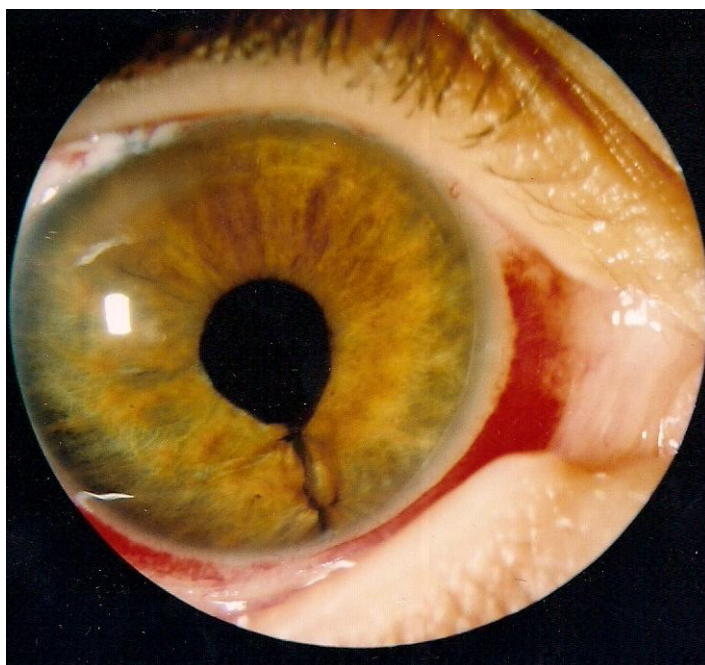


Рис. 8.47. Больной Б. , OD – состояние после ушивания колобомы радужки (ЗИП).

Имплантирование ИОЛ произведена внутрикапсулярно (на 6 глазах), в заднюю камеру на дубликатуру капсулы (на 3 глазах), а также с шовной фиксацией (на 6 глазах) – в связи с сублюксацией хрусталика (15 глаз) и разрывом задней капсулы во время операции (1 глаз).

Из осложнений во время операции следует отметить небольшое кровотечение из сосудов РО (на 2 глазах), разрыв задней капсулы хрусталика (на 1 глазу), выпадение СТ (на 1 глазу).

Послеоперационный период, в основном, протекал без осложнений: ареактивное течение отмечено почти у половины больных (47,6 %), ПВР I степени наблюдалась в 38,1 %, а II степени – в 14,3 % случаев. ПВР III степени у данной группы больных отмечена не была.

В послеоперационном периоде больные получали традиционное противовоспалительное и рассасывающее лечение.

Среднее пребывание на койке больных с врожденной патологией РО составило $8,19 \pm 1,39$ дней. Как видно из табл. 8.12, преобладающее число больных (80,9 %) находились на лечении не более 1 – 1,5 недель.

Таблица 8.12

Длительность стационарного лечения больных с врожденной патологией радужной оболочки

Количество больных	Количество дней в стационаре					Всего
	до 4 дней	4-6 дней	7-10 дней	11-14 дней	> 14 дней	
число глаз	2	5	10	3	1	21
%	9,5	23,8	47,6	14,3	4,8	100,0

В результате проведенного лечения средняя острота зрения у больных после реконструктивной операции повысилась до $0,25 \pm 0,10$ (по сравнению с $0,11 \pm 0,06$ до операции) (рис. 8.48), отличие достоверно при $p < 0,05$. Как видно из табл. 8.11 и рис. 8.49, форменное зрение в виде сотых, ниже 0,1 было отмечено почти вдвое реже (38,1 %), чем до операции (61,8 %).

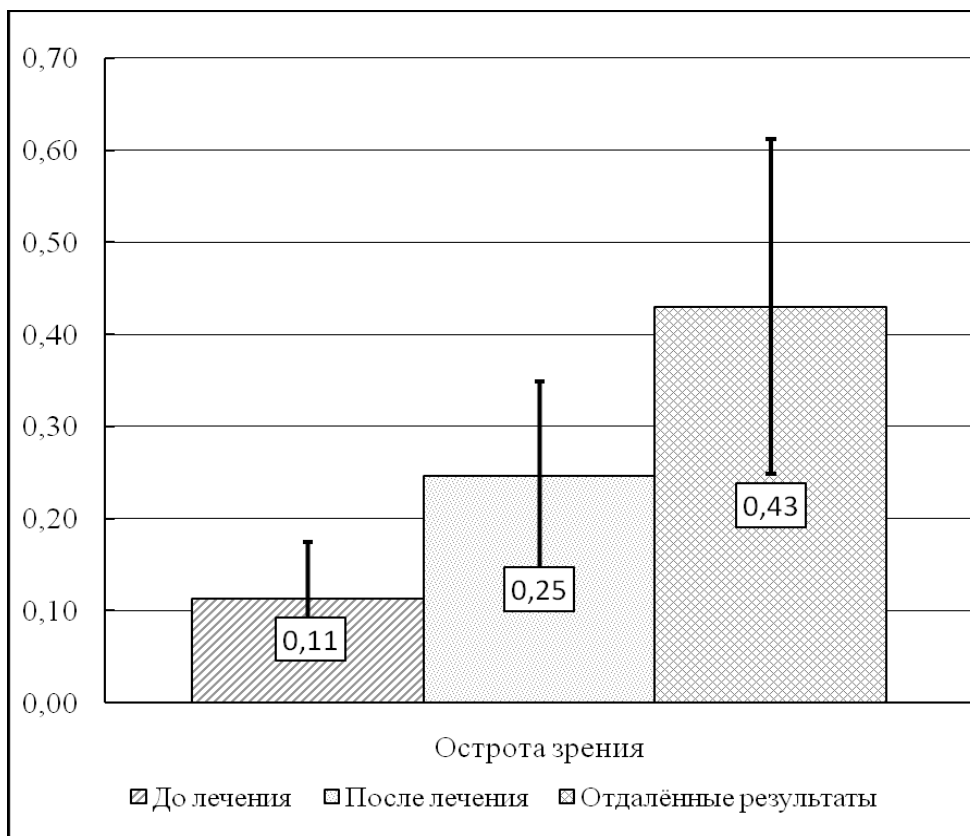


Рис. 8.48. Средняя острота зрения в динамике у больных с врождённой патологией радужной оболочки.

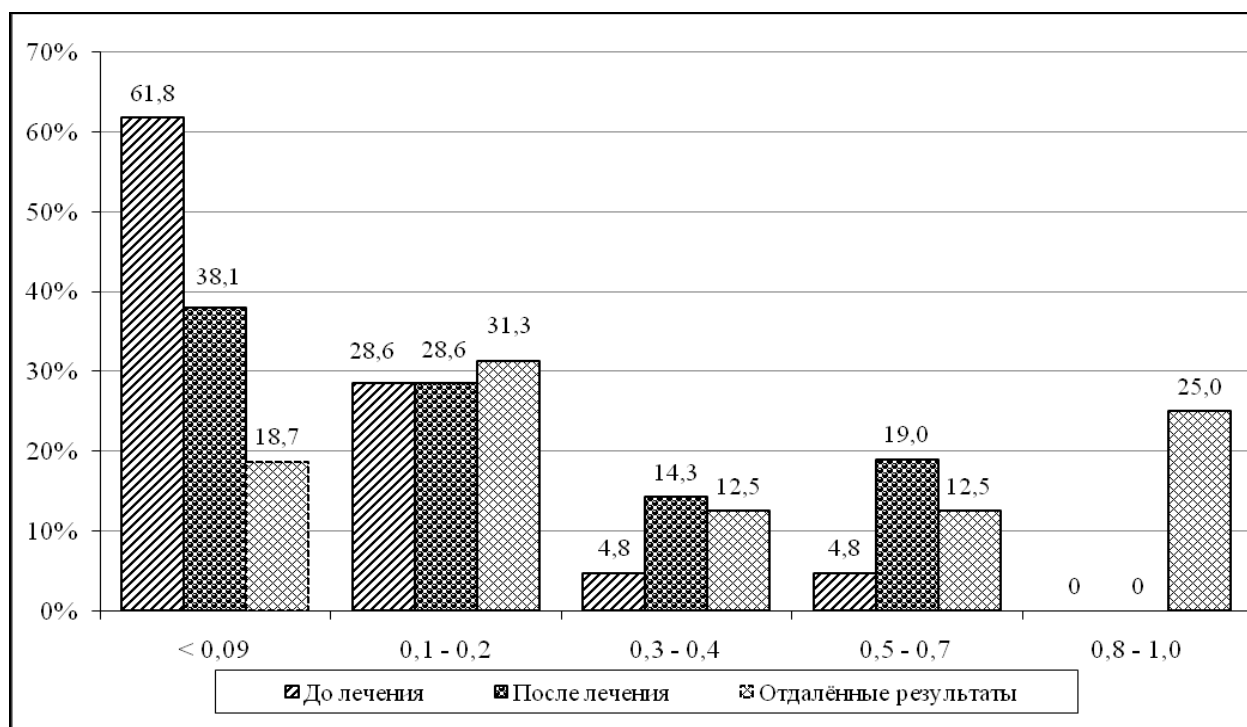


Рис. 8.49. Динамика остроты зрения у больных с врождённой патологией радужной оболочки.

В основном низкое форменное зрение было обусловлено врождёнными изменениями на глазном дне: атрофией зрительного нерва, хориоретинальной дистрофией, недоразвитием макулы, а также наличием амблиопии. Количество пациентов со зрением 0,3 и выше увеличилось с 9,6 % до операции до 33,3 % после операции.

Почти у всех больных после операции был отмечен хороший косметический эффект (90,5 %), только у 2 больных (9,5 %), он оценен как удовлетворительный.

ВГД после операции у всех больных было в пределах нормы.

Поле зрения осталось ограниченным только у 2 больных (9,5 %).

Всем больным через 2 недели после операции было назначено плеоптическое лечение в виде периодических курсов в стационаре, а также ежедневной тренировки зрения дома с окклюзией неоперированного лучшего глаза.

Пример 1. Больная С., 15 лет, поступила в стационар по поводу: OD – миопия высокой степени, периферическая дегенерация сетчатки, Vis OD = 0,02, сс sph -14,0 D = 0,6; OS – врожденная аномалия развития зрительного анализатора, миопия высокой степени, эктопия зрачка, сублюксация хрусталика, амблиопия высокой степени, Vis OS = 0,02, не корригируется. При осмотре на OS роговица прозрачная, зрачок смещен в сторону лимба на 1 ч, хрусталик сублюксирован, расположен за радужкой в центре, смещен вперед, в области зрачка видны растянутые Цинновы связки (рис. 8.50).

14.03.2006 г. на OS выполнена реконструктивная операция: фактоэмульсификация сублюксированной катаракты с имплантацией гибкой заднекамерной ИОЛ AcrySof Natural со смешанной фиксацией, перемещением и централизацией зрачка (по разработанной методике).

Операция и послеоперационный период прошли без осложнений.

При выписке OS почти спокоен, роговица прозрачная, зрачок почти правильной формы, расположен в центре, положение ИОЛ правильное, на РО видны швы на 1 и 5 часах (рис. 8.51).

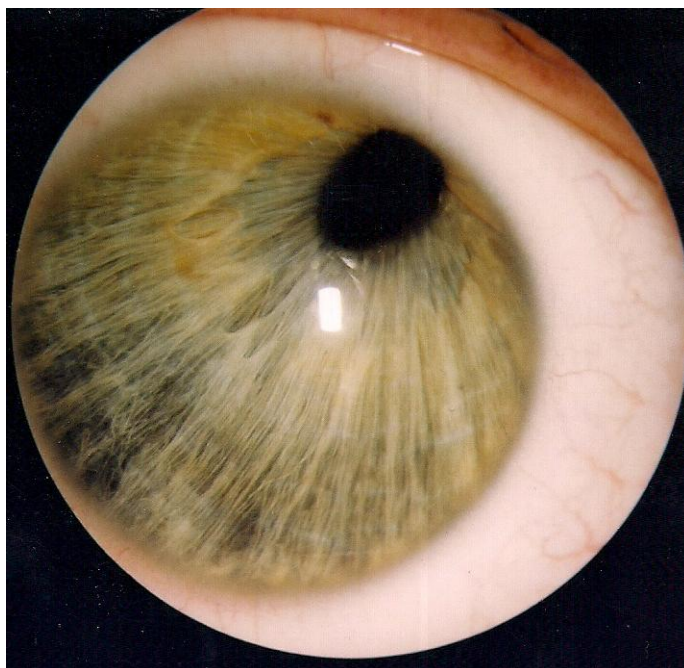


Рис. 8.50. Больная С., OS – врождённая эктопия зрачка, сублюксация хрусталика, миопия высокой степени.

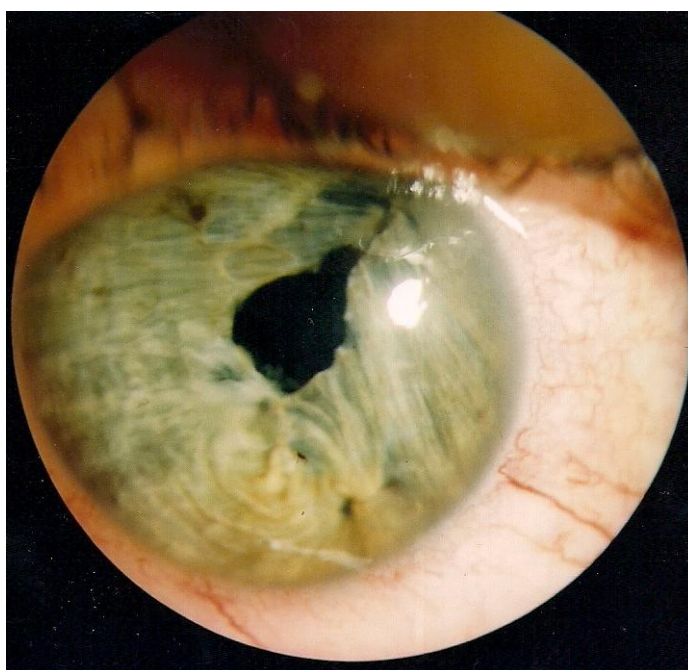


Рис. 8.51. Больная С., OS – состояние после факоэмульсификации сублюксированного хрусталика, имплантации ИОЛ со смешанной фиксацией и перемещения зрачка.

Глазное дно OS без патологических изменений, Vis OS = 0,05, cc sph -2,0^D = 0,07. ВГД – в норме.

При повторном осмотре через 2 месяца состояние OS стабильное, острота зрения повысилась до 0,09, не корректируется. Рекомендовано проведение повторных курсов плеоптического лечения.

Клинико-функциональное состояние глаз в отдалённые сроки после операции (от 1 до 10 лет) прослежены у 16 пациентов. Средняя острота зрения в эти сроки составила $0,43 \pm 0,18$ (по сравнению с $0,25 \pm 0,10$ сразу после операции). Следует отметить, что у ряда больных острота зрения в отдалённые сроки повысилась. Так, у половины больных зрение было выше 0,3 (сразу после операции такое зрение было у 33,3 % пациентов), а у 25,0 % оно повысилось до 0,8 – 1,0. Большую роль в повышении зрения у этой группы больных сыграло регулярное проведение плеоптического лечения после операции.

Пример 2. Больной С., 58 лет, поступил в Одесский ЦМХГ по поводу врождённой колобомы и незрелой катаракты OU. При обследовании установлено: OU спокойны, роговица прозрачная, от 4 до 8 ч – полная колобома радужки (с сохранением пигментной зрачковой каймы на ножках колобомы, что подтверждает её врождённое происхождение), хрусталик неравномерно мутный, рефлекс с глазного дна бледный детали глазного дна не видны (рис. 8.52).

Vis OD = 0,05 cc sph -1,5^D = 0,08; Vis OS = 0,2 cc sph -2,0^D = 0,4.

ВГД на OU = 20 мм рт. ст., поле зрения в норме.

21.06.2006 г. на OD произведена факоэмульсификация катаракты с имплантацией гибкой з/к ИОЛ и ушиванием колобомы радужки методом закрытой иридопластики.

Послеоперационный период протекал без осложнений. Больной выписан на 7-й день после операции Vis OD = 0,6, не корректируется (рис. 8.53).

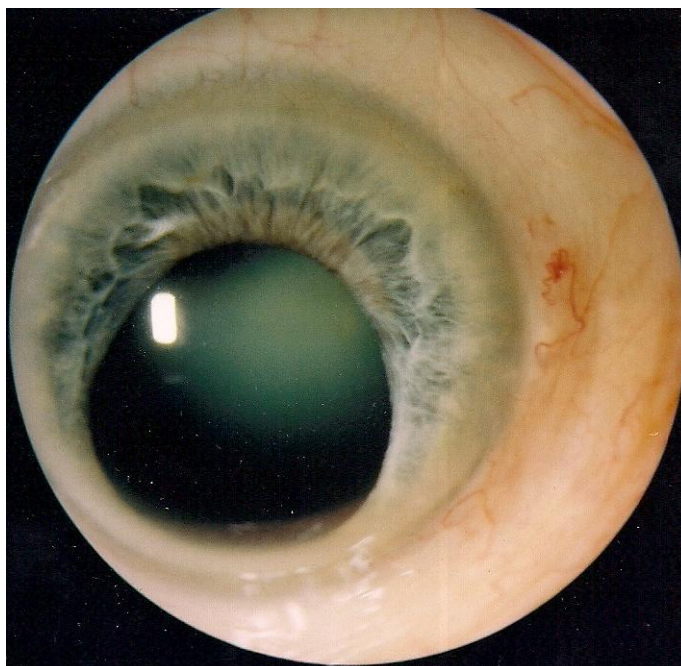


Рис. 8.52. Больной С., OD – врождённая колобома радужки, незрелая возрастная катаракта.

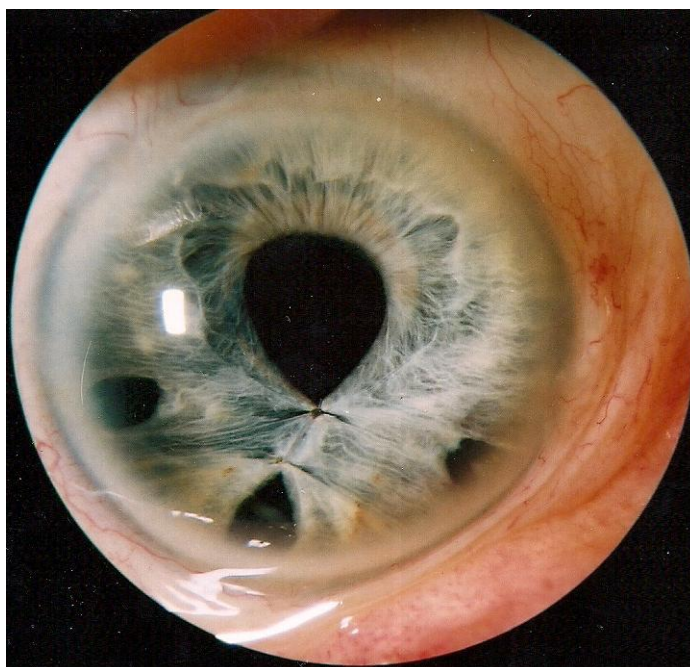


Рис. 8.53. Больной С., OD – состояние после факоэмульсификации с имплантацией ИОЛ и ушиванием колобомы радужки.

24.12.2007 г. больной поступил в стационар повторно, OD спокоен, роговица прозрачная, положение ИОЛ правильное, снизу на радужке видны следы пластической операции; зрачок правильной формы $d=3,5$ мм; глазное дно без особенностей; Vis OD = 1,0; ВГД=20 мм рт.ст.; поле зрения в норме (рис. 8.54).

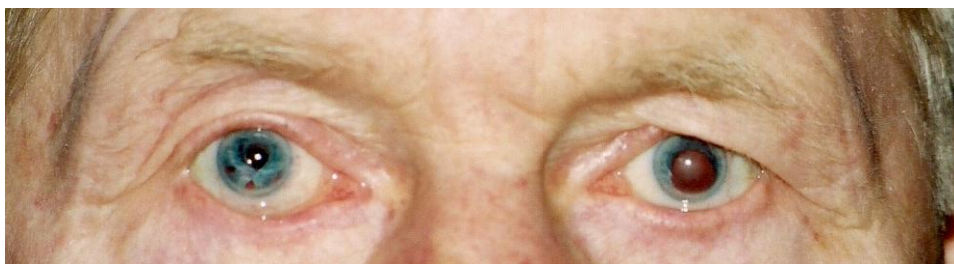

Рис. 8.54. Фотомаска больного С., после реконструктивной операции OD.

На OS состояние сред прежнее, за исключением усиления помутнения хрусталика, зрение снизилось до 0,1, сс sph $-2,0^D = 0,3$ (рис. 8.55).

25.12.2007 г. на OS произведена факоэмульсификация катаракты с имплантацией гибкой з/к ИОЛ и ушиванием колобомы РО. Особенности операции: в связи с большими размерами колобомы, швы на её края накладывались по оригинальной методике, параллельно ножкам колобомы, с последующим попарным завязыванием 2 швов. Зрачок ушит до 3 мм.

В послеоперационном периоде отмечена ПВР I степени. Больной получал стандартное противовоспалительное и рассасывающее лечение с добавлением НПВС Целебрекс внутрь.

Выписан на 14 день после операции со зрением 0,7, не корригируется. ВГД и поле зрения в пределах нормы. Косметический эффект операции хороший (зрачок 3 мм в диаметре) (рис. 8.56).

После операции у всех больных ВГД было в пределах нормы, поле зрения было ограничено только в 9,5 % случаев. У 87,5 % сохранялся хороший косметический эффект и полное восстановление диафрагмальной функции РО.

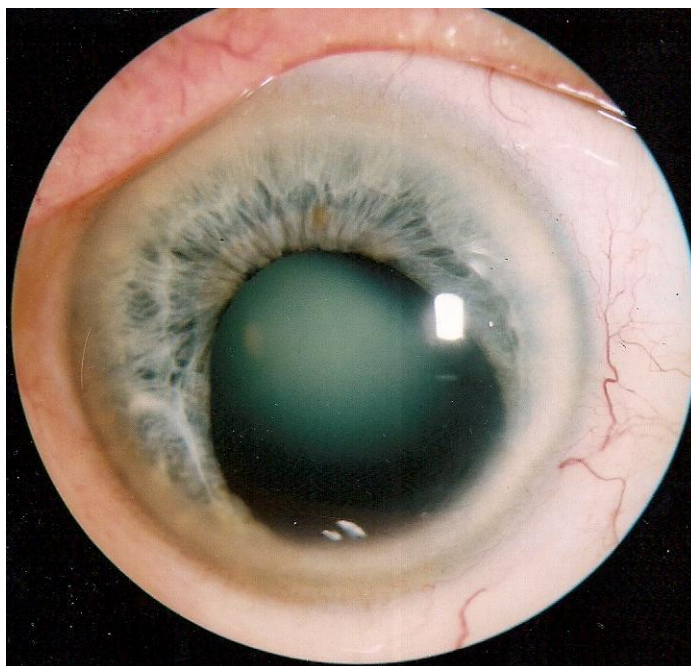


Рис. 8.55. Больной С., OS – врождённая колобома радужки, незрелая возрастная катаракта.

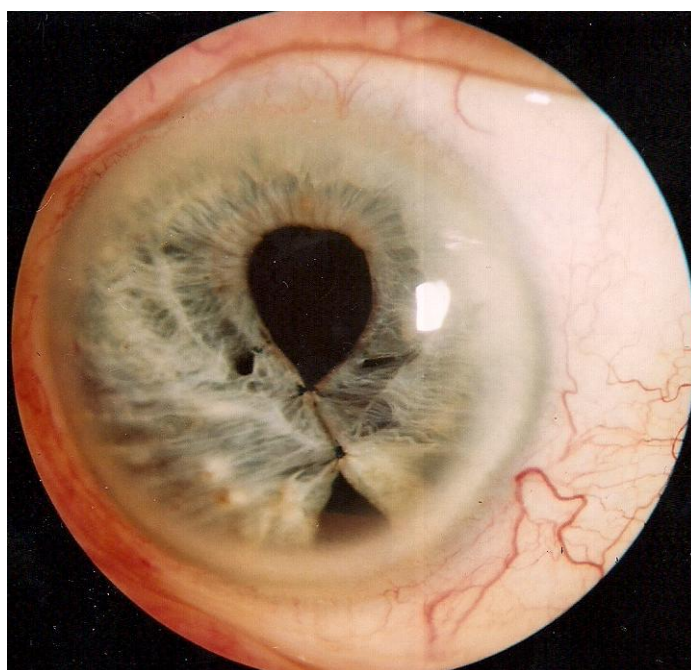


Рис. 8.56. Больной С., OS – состояние после факоемульсификации с имплантацией ИОЛ и ушиванием колобомы радужки.

Из осложнений, наблюдавшихся в отдалённые сроки после реконструктивной хирургии врождённой патологии РО, следует отметить уплотнение задней капсулы хрусталика (18,8 %), устранённое с помощью лазерной дисцизии; усиление помутнения хрусталика у 1 больного с частичной врождённой катарактой (6,3 %); а также дислокацию ИОЛ у 1 пациента после контузионной травмы глаза (6,3 %), которая была устранена хирургическим путём.

Проведенные исследования показали, что оригинальная методика хирургического лечения эктопии зрачка и врождённых колобом радужки с применением закрытой иридопластики даёт возможность провести реконструкцию зрачка с минимальной травматизацией тканей глаза, добиться правильного, центрального положения зрачка и нормальных его размеров, а в комбинации с плеоптическим лечением – повысить остроту зрения и у значительной части больных с врождённой патологией РО предупредить инвалидность.

8.6. Эффективность хирургического лечения больных с частичной и полной аниридией

Под наблюдением находилось 111 больных с частичной или полной аниридией в возрасте от 10 до 77 лет.

Средний возраст всех больных с аниридией составил $33,43 \pm 2,75$ года. Возраст больных представлен в табл. 8.13.

Как видно из табл. 8.13, более половины больных были в возрасте до 30 лет (51,3 %), третья часть больных (36,1 %) находилась в возрасте от 31 до 50 лет и старше 50 лет было 12,6 % больных.

Таблица 8.13

Возраст больных с частичной и тотальной аниридией (от 10 до 77 лет)

Характер патологии	Всего		Возраст, лет											
	число глаз %	%	до 18		18-30		31-40		41-50		51-60		старше 60	
			число глаз	%	число глаз	%	число глаз	%	число глаз	%	число глаз	%	число глаз	%
частичная аниридия	61 55,0	100,0	9	14,8	24	39,3	13	21,3	6	9,8	7	11,5	2	3,3
тотальная аниридия	50 45,0	100,0	4	8,0	20	40,0	9	16,0	13	26,0	3	6,0	2	4,0
всего	111 100,0	—	13	11,7	44	39,6	21	18,9	19	17,2	10	9,0	4	3,6

Следует отметить тенденцию к более молодому возрасту в группе больных с частичной аниридией, так, в среднем, возраст этой подгруппы больных составил $32,39 \pm 3,75$ года; а преобладающее число больных было в возрасте от 10 до 40 лет (75,4 %).

При тотальной аниридии средний возраст больных составил $34,70 \pm 3,66$ лет, а преобладающее число больных было в возрасте от 18 до 50 лет (82,0 %).

Мужчин было 89 чел. (80,2 %), женщин 22 чел. (19,8 %).

Большая часть больных с аниридией поступила на лечение в сроки от 4 месяцев до 3 лет после травмы (72,0 %) (табл. 8.14), 4,5 % больных – в сроки от 3 до 5 лет, а 23,5 % больных – в поздние сроки – свыше 5 лет после травмы. Следует отметить, что в поздние сроки чаще поступали больные с частичной аниридией (32,8 % по сравнению с 12,0 % больных с тотальной аниридией).

В основном, причиной аниридии была перенесенная травма глаза, только у 6 больных была отмечена врождённая аниридия (5,4 %).

У 27,0 % больных в анамнезе была контузионная травма, у 67,6 % пациентов аниридия была следствием проникающего ранения глаза.

Помимо аниридии, у всех больных наблюдалось повреждение хрусталика: катаракта была отмечена у 41,4 % (в том числе – у 25,2 % – полная катаракта, у 9,0 % – частичная и у 7,2 % – полурассосавшаяся или плёнчатая; сублюксация хрусталика была отмечена у 9,0 % больных, люксация в стекловидное тело – у 3,6 % пациентов); афакия была отмечена более, чем у половины больных (55,9 %), а артификация – в 2,7 % случаев.

Кроме повреждения радужки и хрусталика, у 66,7 % больных наблюдались сращённые рубцы роговицы; у 44,1 % – помутнения в стекловидном теле; у 8,1 % – травматический хориоретинит.

Острота зрения у наблюдаемых больных до операции, в среднем, была равна $0,02 \pm 0,01$ и колебалась от светоощущения с правильной проекцией света (18,0 %) до 0,1 – 0,2 (4,5 %) (табл. 8.15).

Таблица 8.14

Сроки после травмы у больных с частичной и тотальной аниридией

Характер патологии	Всего		Сроки после травмы									
	число глаз	%	до 3 месяцев		4 мес. – 1год		1 – 3 года		3 – 5 лет		свыше 5 лет	
			число глаз	%	число глаз	%	число глаз	%	число глаз	%	число глаз	%
частичная аниридия	61 55,0	100,0	–	–	21	34,4	17	27,9	3	4,9	20	32,8
тотальная аниридия	50 45,0	100,0	–	–	24	48,0	18	36,0	2	4,0	6	12,0
всего	111 100,0	–	–	–	45	40,5	35	31,5	5	4,5	26	23,5

Динамика остроты зрения у больных с аниридией

Острота зрения	Сроки наблюдения					
	до операции		при выписке		отдалённые сроки	
	число глаз	%	число глаз	%	число глаз	%
pr.certa	20	18,0	6	5,4	5	5,6
< 0,1	86	77,5	26	23,4	13	14,4
0,1-0,2	5	4,5	16	14,4	17	18,9
0,3-0,4	–	–	25	22,5	17	18,9
0,5-0,7	–	–	32	28,9	22	24,4
0,8-1,0	–	–	6	5,4	16	17,8
всего	111	100,0	111	100,0	90	100,0
средняя	0,02 ± 0,01		0,31 ± 0,05		0,41 ± 0,07	

Следует отметить, что при тотальной аниридии чаще наблюдалось отсутствие форменного зрения (22,0 % – по сравнению с 14,8 % – при частичной аниридии) (табл. 8.16).

ВГД у больных с аниридией до операции, в среднем, равнялось $20,46 \pm 0,98$ мм рт.ст. и колебалось, в основном, от 17 до 26 мм рт. ст. (77,5 %), у 19 больных оно было выше 27 мм рт. ст. (17,1 %); а у 6 больных (5,4 %) – ниже 16 мм рт. ст. (табл. 8.17).

Разницы в величинах среднего ВГД при частичной и тотальной аниридии нами не отмечено (соответственно $20,41 \pm 0,98$ и $20,52 \pm 0,85$). Однако, если гипотония (ВГД ниже 16,0 мм рт.ст.) при частичной и тотальной аниридии наблюдалась почти с одинаковой частотой (соответственно в 6,6 % и 4,0 %), то глаукома (ВГД выше 27 мм рт.ст.) при тотальной аниридии отмечена значительно чаще – 22,0 % (по сравнению с 13,1 % – при частичной аниридии).

Поле зрения у 76,6 % больных было в пределах нормы, а у 23,4 % больных были отмечены ограничения периферического поля зрения различной степени.

Таблица 8.16

Динамика остроты зрения у больных с частичной и тотальной аниридией

Острота зрения	Частичная аниридия						Тотальная аниридия					
	до операции		после операции		отдалённые результаты		до операции		после операции		отдалённые результаты	
	число глаз	%	число глаз	%	число глаз	%	число глаз	%	число глаз	%	число глаз	%
pr.certa	9	14,8	3	4,9	2	4,0	11	22,0	3	6,0	3	7,5
< 0,1	49	80,3	9	14,8	3	6,0	37	74,0	17	34,0	10	25,0
0,1-0,2	3	4,9	8	13,1	9	18,0	2	4,0	8	16,0	8	20,0
0,3-0,4	–	–	16	26,2	10	20,0	–	–	9	18,0	7	17,5
0,5-0,7	–	–	20	32,8	12	24,0	–	–	12	24,0	10	25,0
0,8-1,0	–	–	5	8,2	14	28,0	–	–	1	2,0	2	5,0
всего	61	100,0	61	100,0	50	100,0	50	100,0	50	100,0	40	100,0
средняя	0,03 ± 0,01		0,38 ± 0,07		0,50 ± 0,09		0,02 ± 0,01		0,25 ± 0,06		0,29 ± 0,09	

Состояние ВГД у больных с аниридией до операции

Характер патологии	Всего		Уровень ВГД					
			до 16		17 – 26		27 и выше	
	число глаз	%	число глаз	%	число глаз	%	число глаз	%
частичная аниридия	61 55,0	100,0	4	6,6	49	80,3	8	13,1
тотальная аниридия	50 45,0	100,0	2	4,0	37	74,0	11	22,0
всего	111	100,0	6	5,4	86	77,5	19	17,1

В зависимости от степени повреждения различных структур глаза больным с аниридией проводились различные виды реконструктивных операций.

Частичное иридофакопротезирование с применением лавсанового иридопротеза (ИРИСТЕКС) произведено у 14 больных с частичной аниридией (12,6 %) (рис. 8.57, рис. 8.58). У остальных больных произведено тотальное ИФП: у 47 больных (42,4 %) с частичной аниридией (рис. 8.59, рис. 8.60) и у 50 больных (45,0 %) – с тотальной аниридией (рис. 8.61, рис. 8.62).

У 46 больных (41,4 %) одномоментно с ИФП произведено удаление травматической катаракты: факоэмульсификации – у 24 больных, экстракции плёнчатой катаракты – у 16 больных, ИЭК – у 6 больных в связи с выраженным нарушением положения хрусталика.

Удаление катаракты у 21,6 % больных сопровождалось синехиотомией, а у 14,4 % больных – передней витректомией.

Имплантация ИОЛ произведена всем больным путём предварительной шовной фиксации её к задней поверхности иридопротеза до имплантации, при внутрикапсульном ИФП гибкая з/к ИОЛ вводилась в капсульный мешок с помощью картриджа и инжектора до введения иридопротеза.

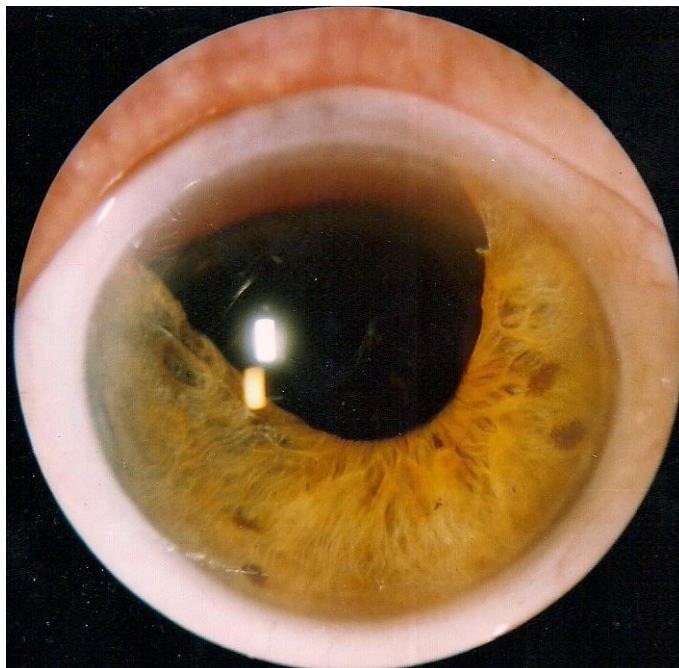


Рис. 8.57. Больная Д., OD – афакия, послеоперационная колобома радужки.

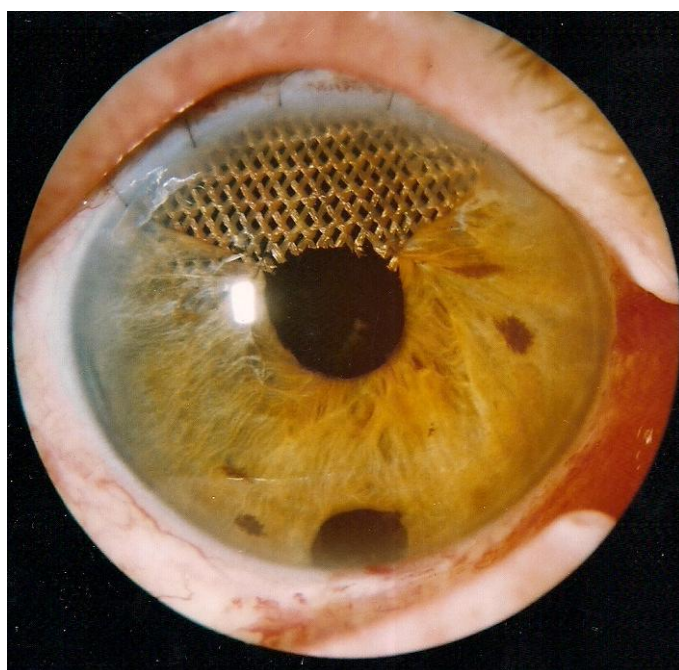


Рис. 8.58. Больная Д., OD – состояние после частичного иридофакопротезирования.

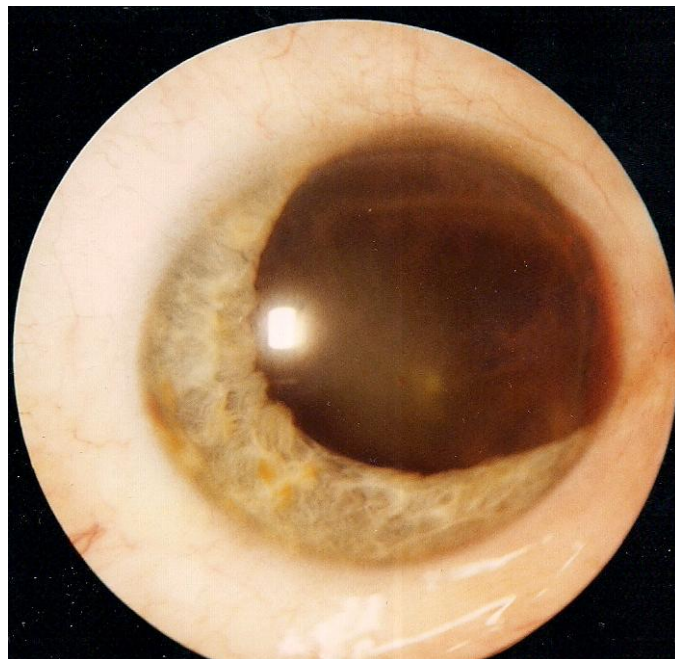


Рис. 8.59. Больной П., OD – частичная аниридия, катаракта.

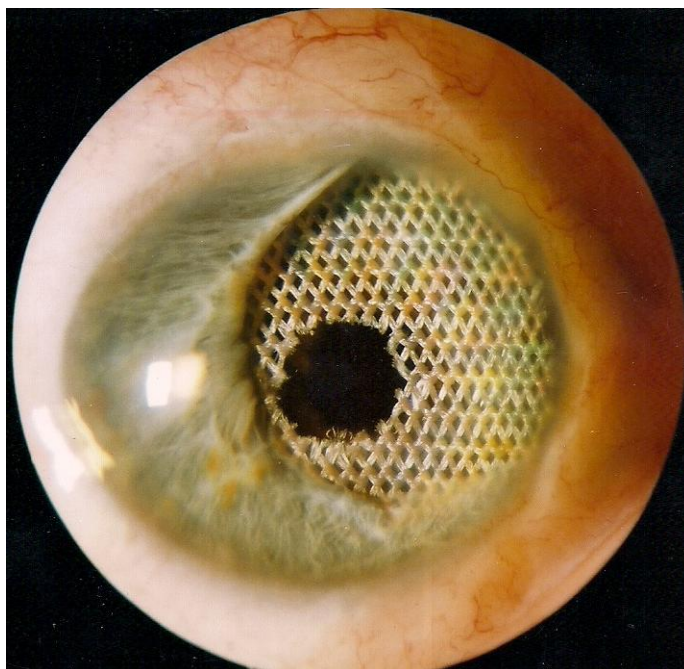


Рис. 8.60. Больной П., OD – состояние после факоемульсификации с тотальным иридофакопротезированием.

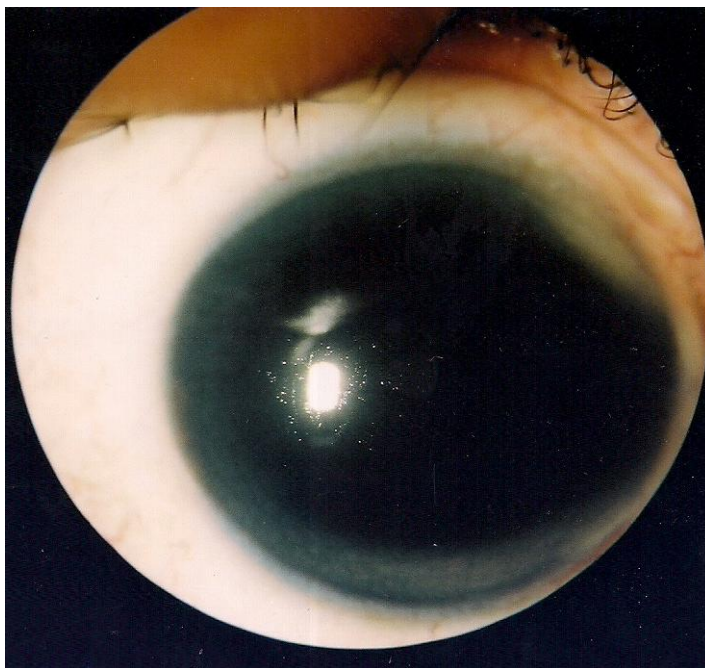


Рис. 8.61. Больной П., OD – исход травмы, тотальная аниридия, афакия.

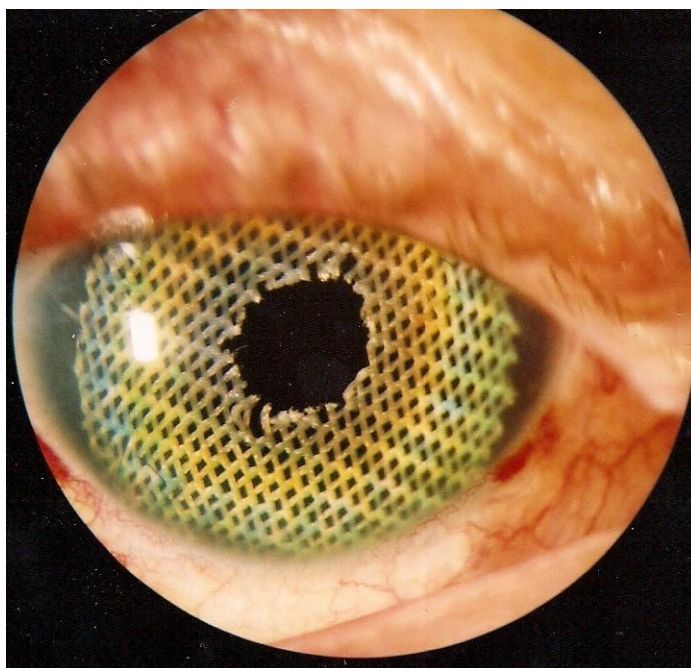


Рис. 8.62. Больной П., OD – состояние после тотального иридофакопротезирования.

У 3 пациентов, поступивших с артификацией на фоне аниридии, произведена репозиция ИОЛ с шовной фиксацией к склере, затем имплантация иридопротеза.

3 больным с аниридией (2,7 %) при реконструктивной операции одновременно произведена частичная сквозная пересадка роговицы (ЧСПР), а 2 больным (1,8 %) – ротационная аутокератопластика – в связи с грубым рубцовым помутнением роговицы в оптической зоне (рис. 8.63, рис. 8.64).

При анализе эффективности проведенного хирургического лечения в зависимости от исходного состояния травмированного глаза больные были условно разделены на три группы. Первая группа состояла из 44 больных с полной аниридией и травматической катарактой или афакией (полным отсутствием капсулярной поддержки).

Вторую группу составили 50 больных с частичной аниридией, осложненной травматической катарактой или афакией.

В третью группу вошли 17 больных с аниридией и катарактой (с хорошо сохранившимся связочно-капсулярным аппаратом хрусталика).

Больным 1 группы, в основном, была произведена операция тотального иридофакопротезирования через лимбальный разрез 9 – 10 мм с последующей шовной фиксацией иридопротеза к склере, а у 12 человек операция была произведена по разработанной нами методике через туннельный разрез (до 5 мм) со специальной фиксацией иридофакопротеза к склеральной части лимба (патент № 34623) и применением гибкой ИОЛ (рис. 8.65, рис. 8.66).

Больным 2 группы иридофакопротезирование проводилось с применением иридо-склеральной фиксации иридопротеза (рис. 8.67, рис. 8.68).

Больным 3 группы была применена методика внутрикапсульного иридофакопротезирования (патент № 51128 А) путем факоэмульсификации через малый туннельный разрез (до 4 мм) с последующим введением в капсулярный мешок гибкой ИОЛ и иридопротеза.

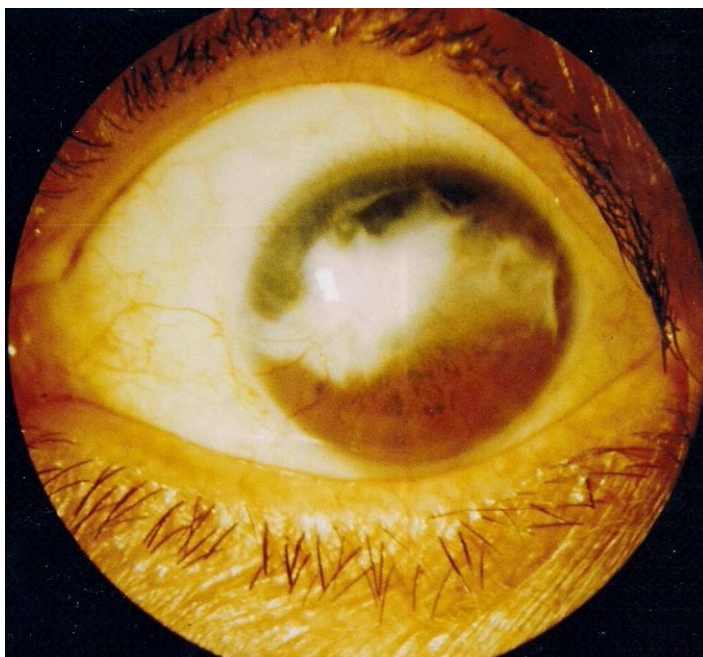


Рис. 8.63. Больной Б., OS – исход травмы, сращённый центральный рубец роговицы, частичная аниридия, плёчатая катаракта.

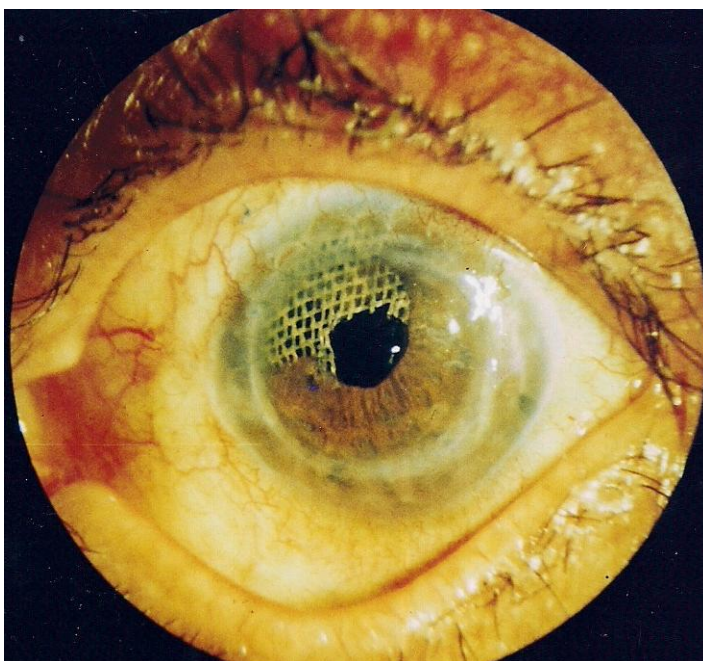


Рис. 8.64. Больной Б., OS – состояние после ЧСПР, экстракции плёчатой катаракты с частичным иридофакопротезированием.

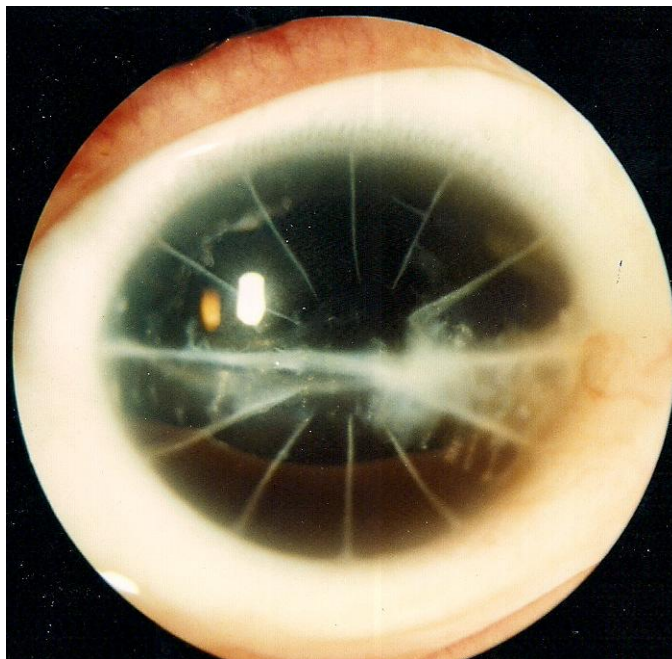


Рис. 8.65. Больная Г., OD – исход контузии глаза после рефракционной кератотомии, аниридия, афакия.

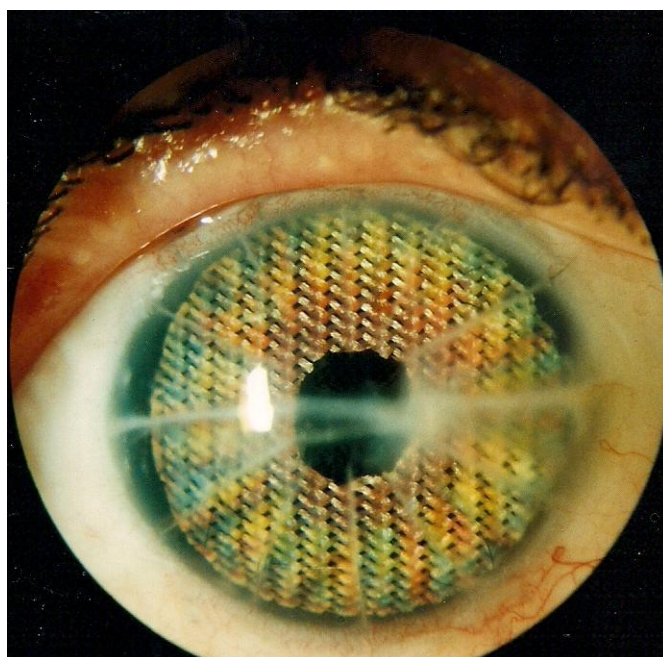


Рис. 8.66. Больная Г., OD – состояние после тотального иридофакопротезирования.

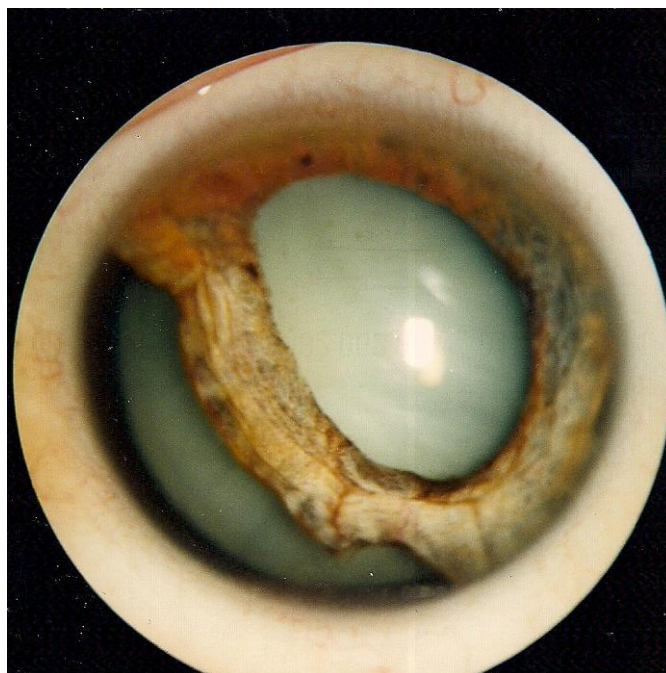

Рис. 8.67. Больной В., OS – травматический иридодиализ, мидриаз, катаракта.

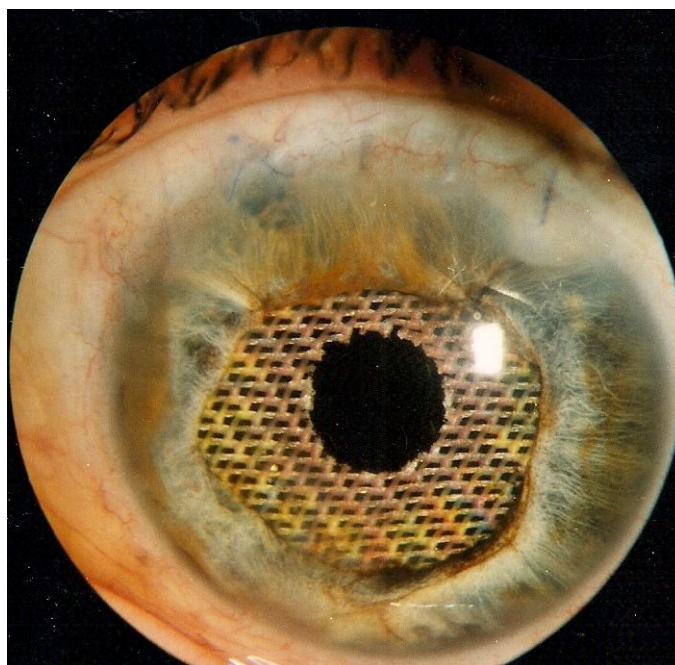


Рис. 8.68. Больной В., OS – состояние после ЭЭК, ушивания иридодиализа, тотального иридофакопротезирования с иридо-склеральной фиксацией.

Внутрикапсулярная имплантация иридофакопротеза исключала необходимость фиксации его к склере, что значительно снижало объём и травматичность операции (рис. 8.69, рис. 8.70).

При назначении больного на иридофакопротезирование обязательно учитывали возраст пациента, характер профессии, отсутствие воспалительных заболеваний в глазу и тяжёлых соматических заболеваний. При наличии у больного выраженной некомпенсированной глаукомы (7 чел.) перед основной операцией в обязательном порядке проводилась антиглаукоматозная операция для нормализации ВГД.

У больных с аниридией на фоне высокой миопии иридофакопротезирование осуществлялось после предварительной трансконъюнктивальной криопексии двух верхних квадрантов глаза.

Из осложнений во время операции следует отметить разрыв капсулы хрусталика у 3,6 % больных с аниридией и катарактой, кровоизлияние в переднюю камеру из сосудов РО – в 2,7 % случаев.

Выпадение стекловидного тела, отмеченное у 33,3 % больных, не может рассматриваться как осложнение, т.к. оно было обусловлено исходным состоянием глаза (обширные сращения в переднем отделе глаза, афакия с отсутствием задней капсулы хрусталика и т.д.).

Течение послеоперационного периода почти у 1/3 больных было ареактивным (табл. 8.18). ПВР 0 степени отмечена у 33 больных (29,7 %). ПВР I степени наблюдалось у 18,9 % больных, II степени – у 36,9 % и III степени – у 14,4 % больных.

В течение послеоперационного периода отмечались существенные различия у больных с частичной или полной аниридией.

Так, в 1 группе больных с тотальной аниридией ареактивное течение послеоперационного периода наблюдалось более чем у 1/3 больных (38,6 %).

Следует отметить, что почти у половины больных была ПВР II – III степени (45,5 %), I степень воспаления отмечена только в 15,9 % случаев.

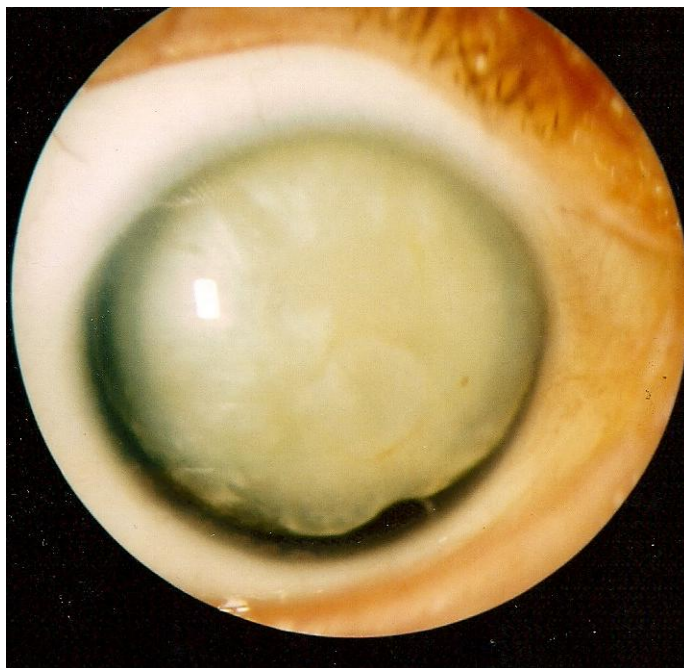


Рис. 8.69. Больная С., OD – тотальная аниридия, травматическая катаракта.

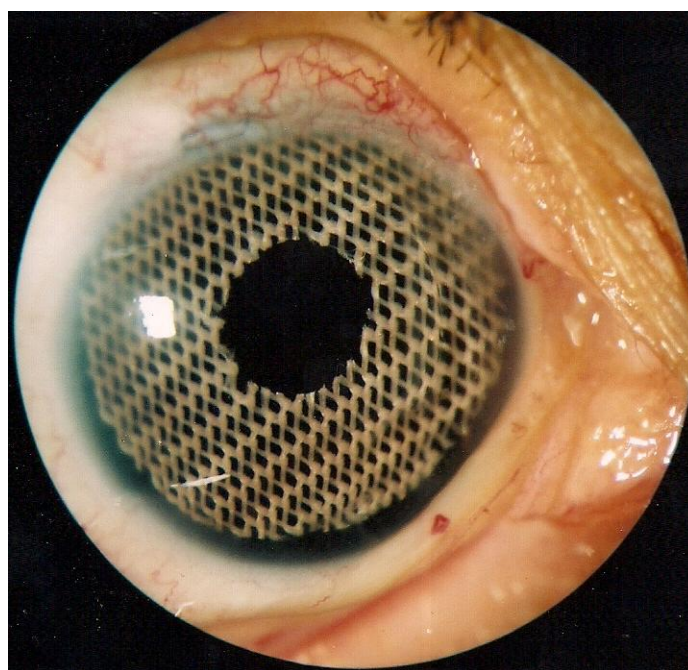


Рис. 8.70. Больная С., OD – состояние после факоэмульсификации с внутрикапсульной имплантацией ИОЛ и иридопротеза через картридж.

Таблица 8.18

Степень выраженности ПВР у больных после иридофакопротезирования

Группы больных		Всего		Степень выраженности ПВР							
				0		I		II		III	
		число глаз	%	число глаз	%	число глаз	%	число глаз	%	число глаз	%
1 группа	с афакией	30	100,0	11	36,7	4	13,3	10	33,3	5	16,7
	с катарактой	14	100,0	6	42,9	3	21,4	3	21,4	2	14,3
	всего	44	100,0	17	38,6	7	15,9	13	29,6	7	15,9
2 группа	с афакией	35	100,0	7	20,0	4	11,4	18	51,4	6	17,2
	с катарактой	15	100,0	3	20,0	3	20,0	7	46,7	2	13,3
	всего	50	100,0	10	20,0	7	14,0	25	50,0	8	16,0
3 группа	всего	17	100,0	6	35,3	7	41,2	4	23,5	–	–
всего		111	100,0	33	29,7	21	18,9	42	37,9	15	13,5

При анализе течения послеоперационного периода у больных с частичной аниридией воспалительная реакция на операцию была более выражена. Ареактивное течение наблюдалось реже (20,0 % - по сравнению с 38,6 % - в I группе), ПВР I степени отмечена у 14,0 % больных, а выраженная ПВР II и III степени наблюдалась чаще (66,0 % - по сравнению с 45,5 % в 1 группе).

Более выраженную ПВР у больных с частичной аниридией можно объяснить большим объёмом манипуляций во время операции, связанных с рассоединением сращений в передней камере, расправлением остатков РО и фиксации их к иридопротезу.

Величина имплантируемого иридопротеза (частичное или тотальное иридопротезирование) вряд ли влияла на выраженность ПВР, тем более, что во 2 группе больных с частичной аниридией (50 чел.) частичное иридопротезирование произведено только у 14 больных, у остальных пациентов этой группы производилось тотальное иридопротезирование (так же как и у больных 1 группы с тотальной аниридией).

Как показали исследования, на выраженность ПВР в значительной степени влияла методика имплантации иридопротеза и связанные с этим величина роговичного разреза и способ фиксации иридопротеза. Так, в 3 группе больных с аниридией, у которых была применена оригинальная методика внутрикапсульной имплантации ИФП через туннельный лимбальный разрез, без шовной фиксации, у преобладающего числа пациентов (76,5 %) отмечено гладкое послеоперационное течение (ПВР 0 степени – у 35,3 %, а I степени – у 41,2 % больных).

Выраженная ПВР наблюдалась только у 23,5 % больных (по сравнению с 1 и 2 группами больных – соответственно 45,5 % и 66,6 % больных). ПВР III степени в данной группе отмечена не была.

Помимо ПВР у больных с аниридией после операции наблюдались следующие осложнения: кровоизлияние в переднюю камеру у 5,4 % больных; гипертонзия – у 14,4 % и гипотония у 7,2 % пациентов. Следует отметить, что эти осложнения наблюдались только в 1 и 2 группах больных, причём

кровоизлияния и гипотония чаще отмечены у больных с частичной аниридией (соответственно 6,6 % и 8,2 % – по сравнению с 4,0 % и 6,0 % – при тотальной аниридии). Это можно объяснить тем, что кровоизлияние после операции чаще всего происходило из сосудов радужки, повреждённых при разъединении шварт и рубцовых сращениях в передней камере, а причиной гипотонии мог быть частичный циклодиализ, возникший от натяжения остатков РО при их шовной фиксации к иридопротезу.

Гипертензия после операции была более характерна для больных с тотальной аниридией – 20,0 % (при частичной аниридии – 9,8 %).

Для больных с тотальной аниридией является характерным нарушение регуляции ВГД и гидродинамики глаза [241], вследствие посттравматических повреждений путей оттока внутриглазной жидкости. Это и могло обусловить более частую гипертензию после хирургического вмешательства.

В послеоперационном периоде больным проводилось комплексное противовоспалительное и рассасывающее лечение с применением антибиотиков местно и парабульбарно, кортикостероидов парабульбарно, НПВС внутрь, а также – при выраженной степени ПВР – введение Гемокорда парабульбарно и Криокорда под конъюнктиву.

После проведения комплексного лечения у всех больных воспалительная реакция была купирована, фибрин в передней камере и на иридопротезе рассосался, полностью восстановилась прозрачность роговицы (вне зоны посттравматического рубца), у 3 больных сформировались фибриновые плёнки, потребовавшие последующего лазерного (1 больной) и хирургического (2 больных) лечения.

В результате проведенного лечения средняя острота зрения у больных с аниридией повысилась до $0,31 \pm 0,05$ (по сравнению с $0,02 \pm 0,01$ до операции) (рис. 8.71), отличие достоверно при $p < 0,05$. Как видно из табл. 8.15 и рис. 8.72, форменное зрение после операции отсутствовало у 5,4 % больных (в основном, за счёт посттравматических изменений в заднем отделе глаза).

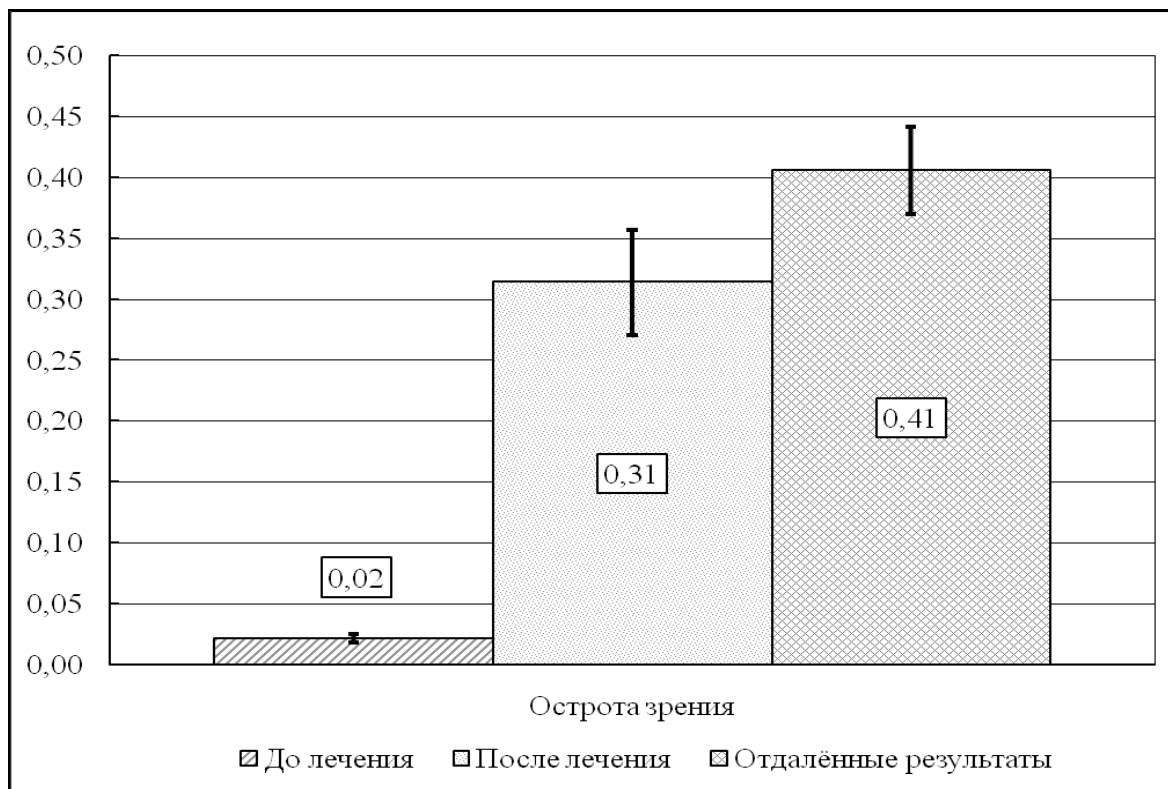


Рис. 8.71. Средняя острота зрения в динамике у больных с аниридией.

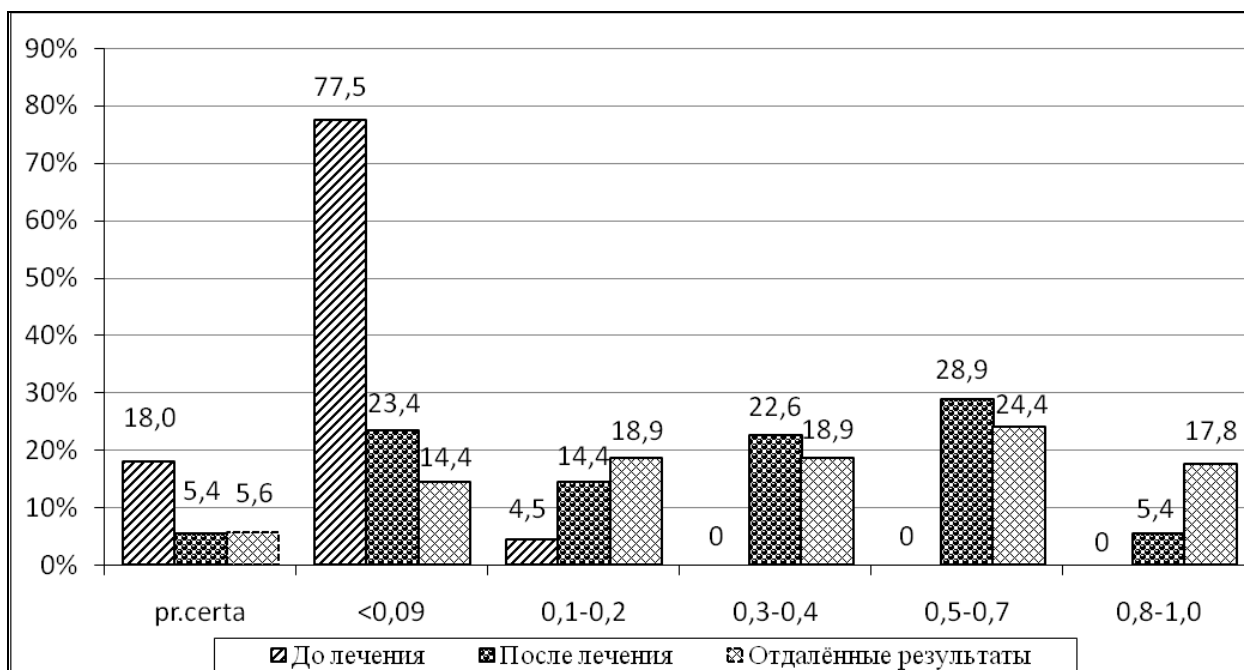


Рис. 8.72. Динамика остроты зрения у больных с аниридией.

Количество пациентов с остротой зрения выше 0,3 составило 56,8 % (до операции такого зрения у больных не было), в т.ч. у 5,4 % больных зрение восстановилось до 0,8 – 1,0.

Почти у всех больных с аниридией (91,9 %) отмечен хороший косметический эффект, у остальных 8,1 % – он был удовлетворительным.

Поле зрения осталось ограниченным у 12 больных (10,8 %), у всех остальных больных оно было в пределах нормы.

Длительность стационарного лечения больных с аниридией представлена в табл. 8.19.

Среднее пребывание на койке больных с аниридией составило $18,41 \pm 1,13$ дней. Как видно из табл. 8.19, преобладающее число больных (73,9 %) находилось на лечении от 15 до 30 дней, и только 26,1 % пациентов – менее 2 недель.

Следует отметить, что при тотальной аниридии средний койко-день был выше ($18,68 \pm 1,87$), чем при частичной ($18,20 \pm 1,37$), кроме того более длительное стационарное лечение потребовалось для больных с аниридией и афакией (средний койко-день $19,13 \pm 1,62$) по сравнению с больными с аниридией и катарактой (средний койко-день – $17,28 \pm 1,48$).

При внутрикапсульном иридофакопротезировании средний койко-день был значительно ниже – $6,82 \pm 1,23$ дня.

Клинико-функциональное состояние глаз в отдалённые сроки после операции (от 1 года до 19 лет) было прослежено у 90 больных (81,1 %).

Отмечена положительная динамика остроты зрения: в отдалённые сроки зрение выше 0,3 отмечено у 55 больных (61,1 % – по сравнению с 56,8 % – после операции), в т.ч. острота зрения 0,8 – 1,0 наблюдалась у 17,8 % больных (после операции – у 5,4 %) (табл. 8.15).

Следует отметить, что оптические результаты хирургического лечения при частичной и тотальной аниридии значительно отличались как в ближайшие, так и в отдалённые сроки.

Таблица 8.19

Длительность стационарного лечения больных с частичной и тотальной аниридией

Характер патологии	Всего		Количество дней в стационаре							
			7 – 10 дней		11 – 14 дней		15 – 21 день		> 21 дня	
	число глаз	%	число глаз	%	число глаз	%	число глаз	%	число глаз	%
частичная аниридия	61	100,0	4	6,6	15	24,6	23	37,7	19	31,1
тотальная аниридия	50	100,0	2	4,0	8	16,0	27	54,0	13	26,0
всего	111	100,0	6	5,4	23	20,7	50	45,0	32	28,9

Средняя острота зрения при частичной аниридии после операции составила $0,38 \pm 0,07$, а в отдалённые сроки $0,50 \pm 0,09$. При тотальной аниридии она была соответственно $0,25 \pm 0,06$ и $0,29 \pm 0,09$. Острота зрения выше 0,3 после операции наблюдалась у 67,2 % больных с частичной и у 44,0 % – с тотальной аниридией. В отдалённые сроки эти показатели были соответственно 72,0 % и 47,5 %. Возможно, это объясняется тем, что тотальная аниридия возникает после более тяжелых травм глаза, что влечёт за собой большее повреждение заднего отдела зрительного анализатора.

Острота зрения при внутрикапсульном ИФП после операции составила $0,52 \pm 0,11$, а в отдалённые сроки $0,63 \pm 0,08$. Клиническое выздоровление было отмечено в ближайшие сроки у 76,1 % больных, в отдалённые сроки у 81,2 % пациентов.

ВГД в пределах нормы в отдалённые сроки отмечено у 80,0 % больных, у 14 больных (15,6 %) отмечена вторичная глаукома (у 9 больных компенсированная медикаментозно, 3 больным сделана антиглаукоматозная операция, 2 больных от операции отказались). У 4 больных (4,4 %) наблюдалась гипотония в связи с вялотекущим увеитом.

Поле зрения сохранялось в пределах нормы у 81,0 % больных.

У 78,9 % больных в отдалённые сроки сохранялся хороший косметический эффект, у 17,8 % он был удовлетворительным, а у 3,3 % – неудовлетворительным, в связи с развитием эпителиально-эндотелиальной дистрофии роговицы.

Из осложнений, развившихся в отдалённые сроки после ИФП, следует отметить: уплотнение задней капсулы хрусталика (16,7 %), устранённое путём лазерной дисцизии; вторичную глаукому (14 больных – 15,6 %), компенсированную медикаментозно у 9 больных, у 3 – хирургическим путём (2 больных от операции отказались); дистрофию роговицы (14,4 %), потребовавшую повторных курсов стимулирующего лечения (с включением Криокорда под конъюнктиву); вялотекущий увеит (11,1 %), по поводу которого проводились повторные курсы противовоспалительного лечения; помутнения в

стекловидном теле (5,6 %); центральный хориоретинит (3,3 %); атрофию зрительного нерва (2,2 %); образование плотной фибриновой плёнки на иридопротезе (3,3 %), которая удалена хирургическим путём. 4 больных (4,4 %) в отдалённые сроки перенесли повторную травму глаза, осложнившуюся смещением иридопротеза (3 больных), отслойкой сетчатки (1 больной) и субатрофией глаза (2 больных).

Таким образом, проведенные исследования показали, что имплантация искусственной радужки (ИРИСТЭКС) – иридопротезирование является эффективным методом лечения больных с тяжелыми повреждениями радужной оболочки и переднего отдела глаза. Биологическая инертность имплантата, хорошая переносимость его тканями глаза, возможность надежного крепления к имплантату заднекамерной ИОЛ позволяют не только устранить значительные дефекты радужки, но и полностью восстановить иридохрусталиковую диафрагму глаза, добиться восстановления высокой остроты зрения и предупредить инвалидность у больных с частичной или полной аниридией, ранее считавшихся неоперабельными.

Клинические наблюдения показали преимущество внутрикапсульного способа иридофакопротезирования, который позволяет, значительно снизить воспалительную реакцию в послеоперационном периоде, свести до минимума развитие роговичного астигматизма, а также сократить объем и сроки медикаментозного лечения после операции.

8.7. Сравнительная оценка ближайших исходов хирургического лечения различных видов патологии радужной оболочки

Восстановительное хирургическое лечение проведено 526 больным (528 глаз) с различными видами повреждения РО: иридодиализом (14,2 %), мидриазом (30,3 %), колобомами радужки (20,3 %), сращением и зарращением зрачка (10,2 %), аниридией (21,0 %) и врожденными изменениями (4,0 % –

колобомы радужки и эктопия зрачка) (табл. 8.20). Операции на РО без одномоментных оперативных вмешательств на других структурах глаза произведены у 58 больных (11,0 %), чаще всего – при иридодиализе (38,7 % всех операций в этой группе) и врождённой патологии (28,6 %); реже – при колобомах радужки (11,2 %) и мидриазе (5,6 %).

У преобладающего большинства больных (89,4 %) операции были комплексными, что было обусловлено тяжестью исходного состояния глаза (табл. 8.20).

Более чем у половины больных (54,5 %) произведена экстракция катаракты, которая наиболее часто входила в комплекс восстановительного лечения при иридодиализе (61,3 %) и реже – при аниридии (41,4 %).

Из методов удаления катаракты превалировала факоэмульсификация (33,1 %), реже выполнялась по показаниям ИЭК (11,6 %) и иссечение полурассосавшихся и плёнчатых катаракт (9,8 %). Факоэмульсификация наиболее часто применялась при иридодиализе (66,7 %) и врождённых катарактах (57,1 %). ИЭК была характерна для больных с мидриазом (22,5 %), в связи с частым нарушением положения хрусталика при нём.

Почти у всех больных операции проводились с одномоментной имплантацией з/к ИОЛ (82,2 %). Наиболее часто имплантация ИОЛ применялась у больных с аниридией (97,3 %) и реже всего – при иридодиализе (61,3 %), т.к. в этой группе чаще всего сохранялась прозрачность хрусталика (38,7 %) и для восстановительного лечения достаточно было иридопластики в чистом виде.

Витрэктомия применялась у 1/4 больных, чаще всего у больных с мидриазом, где её частота достигала 40,0 % в связи с наличием сублюксации и люксации хрусталика.

Синехиотомия и восстановление передней камеры применялись у 1/3 больных (32,8 %) и оказались характерными для больных со сращением и зарращением зрачка (74,1 %).

Таблица 8.20

Характер оперативных вмешательств у больных с травматической и врождённой патологией РО

Вид патологии РО, % от общего числа больных	Всего	Иридопластика без дополнительного вмеш.	Одномоментные дополнительные оперативные вмешательства												
			экстракция катаракты				имплантация ИОЛ	витректомия	синехиотомия и восстановление ПК	ЧСПР	ротационная аутокератопластика	репозиция или удаление ИОЛ	антиглаукоматозная	имплантация иридопротеза	формирование зрачка
			фако	ИЭК	ЭЭК или удал. плёнчатой катар.	всего									
			число глаз	число глаз	число глаз	число глаз									
%	%	%	%	%	%	%	%	%	%	%	%	%	%	%	
иридодиализ 14,2 %	75 100,0	29 38,7	34 66,7	12 21,7	– –	46 61,3	46 61,3	14 18,7	4 5,3	– –	1 1,3	– –	– –	– –	– –
мидриаз 30,3 %	160 100,0	9 5,6	41 25,6	36 22,5	16 10,0	93 58,1	126 78,8	64 40,0	34 21,3	6 3,7	2 1,2	24 15,0	8 5,0	– –	– –
колобомы РО 20,3 %	107 100,0	12 11,2	40 37,4	7 6,5	13 12,2	60 56,1	91 85,0	25 23,4	34 31,8	2 1,9	1 0,9	4 3,8	– –	– –	– –
сращ. и зараш. зрачка 10,2 %	54 100,0	2 3,7	24 44,4	– –	7 13,0	31 57,4	48 88,9	10 18,5	40 74,1	– –	1 1,9	4 7,4	1 1,9	– –	33 61,1
аниридия 21,0 %	111 100	– –	24 21,6	6 5,4	16 14,4	46 41,4	108 97,3	16 14,4	24 21,6	3 2,7	2 1,8	3 2,7	– –	111 100,0	– –
врождённая патология 4,0 %	21 100,0	6 28,6	12 57,1	– –	– –	12 57,1	15 71,4	3 14,3	1 4,8	– –	– –	1 4,8	– –	– –	15 71,4
всего 100,0 %	528 100,0	58 11,0	175 33,1	61 11,6	52 9,8	288 54,5	434 82,2	132 25,0	173 32,8	11 2,1	7 1,3	36 6,8	9 1,7	111 21,0	48 9,1

Антиглаукоматозные операции (АГО) в комплексных оперативных вмешательствах применялись редко (у 1,7 % больных), в основном, при мидриазе (5,0 %). В группе больных с аниридией, где глаукома до операции отмечена чаще всего, антиглаукоматозные операции выполнялись предварительно, за 1,5 – 2 месяца до основной реконструктивной операции.

Осложнения во время операции. У преобладающего числа больных с повреждением РО (71,2 %) операция проходила без осложнений. У 28,8 % больных были отмечены следующие осложнения (табл. 8.21): разрыв капсулы хрусталика (3,6 %), наиболее часто наблюдающийся у больных с мидриазом (3,8 %); кровоизлияние в переднюю камеру (2,3 %), характерное для больных со сращением или заращением зрачка (3,7 %) и с врождённой патологией РО (9,5 %); хрусталиковые массы в стекловидном теле (1,1 %).

Выпадение стекловидного тела (21,8 %), чаще всего отмеченное при мидриазе (40,0 %) и аниридии (33,3 %), мы не рассматривали как осложнение операции, так как оно было обусловлено исходным состоянием глаза.

Особенности послеоперационного периода. Течение послеоперационного периода почти у половины наблюдаемых больных было ареактивным (табл. 8.22). ПВР 0 степени была отмечена у 241 больного (45,7 %). ПВР I степени наблюдалась у 28,2 % больных, II степени – у 21,0 % и III степени – у 5,1 % пациентов.

Наиболее часто ареактивное течение послеоперационного периода было отмечено у больных с иридодиализом (57,3 %) и реже всего у больных с аниридией (29,7 %).

В этой группе больных послеоперационный период протекал наиболее тяжело, с выраженной воспалительной реакцией II степени – у 37,9 % и III степени – у 13,5 % больных. ПВР III степени, помимо больных с аниридией, была отмечена только у больных с мидриазом (3,7 %) и сращением зрачка (9,3 %). В остальных группах больных воспалительная реакция такой степени не наблюдалась.

Таблица 8.21

Осложнения во время операции у больных с травматической и врождённой патологией РО

Характер патологии РО	Всего		Выпадение СТ		Разрыв капсулы		Хрусталиковые массы в СТ		Кровоизлияния		Всего			
											с осложн.		без осложн.	
	число глаз	%	число глаз	%	число глаз	%	число глаз	%	число глаз	%	число глаз	%	число глаз	%
иридодиализ	75	100,0	5	6,6	2	2,7	–	–	2	2,7	9	12,0	66	88,0
мидриаз	160	100,0	64	40,0	6	3,8	–	–	3	1,8	73	45,6	87	54,4
колобомы РО	107	100,0	4	3,7	4	3,7	3	2,9	–	–	11	10,3	96	89,7
сращение и заращение зрачка	54	100,0	4	7,4	2	3,7	1	1,9	2	3,7	9	16,7	45	83,3
аниридия	111	100	37	33,3	4	3,6	2	1,8	3	2,7	46	41,4	65	58,6
врождённая патология	21	100,0	1	4,8	1	4,8	–	–	2	9,4	4	19,0	17	81,0
всего	528	100,0	115	21,8	19	3,6	6	1,1	12	2,3	152	28,8	376	71,2

Таблица 8.22

Степень выраженности ПВР у больных с различными видами патологии РО

Патология радужки	Всего		Степень выраженности ПВР							
			0		I		II		III	
	число глаз	%	число глаз	%	число глаз	%	число глаз	%	число глаз	%
иридодиализ	75	100,0	43	57,3	19	25,4	13	17,3	–	–
мидриаз	160	100,0	82	51,3	43	26,9	29	18,1	6	3,7
колобомы РО	107	100,0	54	50,5	38	35,5	15	14,0	–	–
сращение и заращение зрачка	54	100,0	19	35,2	20	37,0	10	18,5	5	9,3
аниридия	111	100,0	33	29,8	21	18,9	41	36,9	16	14,4
врождённая патология	21	100,0	10	47,6	8	38,1	3	14,3	–	–
всего	528	100,0	241	45,7	149	28,2	111	21,0	27	5,4

Частота ПВР II степени, во всех группах, кроме больных с аниридией, колебалась незначительно: от 18,5 % – у больных со сращением зрачка до 14,0 % – при колобомах РО.

Помимо ПВР, у больных с патологией РО после операции наблюдались и другие осложнения (табл. 8.23).

Наиболее высоким процент осложнений оказался у больных с аниридией (37,8 %), а наиболее низким (4,0 %) – у больных с иридодиализом.

Из послеоперационных осложнений чаще всего наблюдался десцеметит (8,3 %), наиболее характерный для больных со сращением и заращением зрачка (13,0 %), а также больных с аниридией (10,8 %) и редко наблюдавшийся у больных с иридодиализом (2,7 %). Послеоперационные внутриглазные кровоизлияния отмечены у 2,3 % больных и чаще всего наблюдались у больных с аниридией (5,4 %) и колобомами РО (2,7 %).

У 6,6 % больных в раннем послеоперационном периоде наблюдалась временная гипертензия, наиболее характерная для больных с аниридией (14,4 %). Нарушение ВГД в сторону гипотонии после операции оказалось характерным для больных со сращением зрачка (7,4 %) и аниридией (7,2 %), хотя, в общем, это осложнение наблюдалось редко (у 2,8 % всех наблюдаемых больных).

Оптические исходы операции. В результате проведения восстановительного хирургического лечения, почти у всех больных с повреждением РО восстановлено форменное зрение; отсутствие форменного зрения после операции было отмечено только у 14 больных (2,7 % – по сравнению с 19,7 % до операции) (табл. 8.24).

Средняя острота зрения после операции повысилась до $0,42 \pm 0,03$ (по сравнению с $0,09 \pm 0,01$ до операции). Острота зрения выше 0,3 была достигнута у 356 больных (67,5 % – по сравнению с 10,2 % до операции), в том числе у 76 пациентов (14,4 %), она достигла 0,8 – 1,0 (до операции такое зрение не отмечено ни у одного больного).

Таблица 8.23

Осложнения у больных с травматической и врождённой патологией РО в ближайшие сроки после операции

Патология радужки	Всего		Осложнения после операции								Всего			
			внутриглазное кровоизлияние		десцеметит		гипертензия		гипотония		с осложн.		без осложн.	
	число глаз	%	число глаз	%	число глаз	%	число глаз	%	число глаз	%	число глаз	%	число глаз	%
иридодиализ	75	100,0	–	–	2	2,7	1	1,3	–	–	3	4,0	72	96,0
мидриаз	160	100,0	3	1,9	14	8,8	9	5,6	3	1,9	29	18,2	131	81,8
колобомы РО	107	100,0	2	2,7	8	7,6	5	4,7	–	–	15	14,0	92	86,0
сращение и заращение зрачка	54	100,0	1	1,9	7	13,0	4	7,4	4	7,4	16	29,7	38	70,3
аниридия	111	100,0	6	5,4	12	10,8	16	14,4	8	7,2	42	37,8	69	62,2
врождённая патология	21	100,0	–	–	1	4,8	–	–	–	–	1	4,8	20	95,2
всего	528	100,0	12	2,3	44	8,4	35	6,6	15	2,8	106	20,1	422	79,9

Таблица 8.24

Динамика остроты зрения у больных с патологией РО до и после операции

Острота зрения	Иридодиализ		Мидриаз		Колобомы РО		Сращ. и заращ. зрачка		Аниридия		Врождённая патология РО		Всего	
	до	после	до	после	до	после	до	после	до	после	до	после	до	после
	число глаз %	число глаз %	число глаз %	число глаз %	число глаз %	число глаз %	число глаз %	число глаз %	число глаз %	число глаз %	число глаз %	число глаз %	число глаз %	число глаз %
pr.certa	17 22,7	1 1,3	28 17,5	4 2,5	20 18,7	3 2,8	19 35,2	– –	20 18,0	6 5,4	– –	– –	104 19,7	14 2,7
< 0,1	21 28,0	3 4,0	101 63,1	11 6,9	59 55,1	14 13,1	26 48,1	10 18,5	86 77,5	26 23,4	13 61,9	8 38,1	306 58,0	72 13,6
0,1-0,2	6 8,0	4 5,3	22 13,8	32 20,0	18 16,8	16 14,9	7 13,0	12 22,2	5 4,5	16 14,4	6 28,5	6 28,6	64 12,1	86 16,2
0,3-0,4	8 10,7	11 14,7	7 4,4	42 26,2	5 4,7	32 29,9	2 3,7	12 22,2	– –	25 22,5	1 4,8	3 14,3	23 4,3	125 23,7
0,5-0,7	23 30,6	30 40,0	2 1,2	45 28,1	5 4,7	28 26,2	– –	16 29,7	– –	32 28,9	1 4,8	4 19,0	31 5,9	155 29,4
0,8-1,0	– –	26 34,7	– –	26 16,3	– –	14 13,1	– –	4 7,4	– –	6 5,4	– –	– –	– –	76 14,4
всего	75 100,0	75 100,0	160 100,0	160 100,0	107 100,0	107 100,0	54 100,0	54 100,0	111 100,0	111 100,0	21 100,0	21 100,0	528 100,0	528 100,0
средняя	0,25 ± 0,06	0,62 ± 0,06	0,08 ± 0,02	0,44 ± 0,05	0,08 ± 0,03	0,42 ± 0,06	0,04 ± 0,02	0,36 ± 0,07	0,02 ± 0,01	0,31 ± 0,05	0,11 ± 0,06	0,25 ± 0,10	0,09 ± 0,01	0,42 ± 0,03

Сравнительный анализ ближайших исходов хирургического лечения различных видов повреждения РО (табл. 8.24) показал, что наиболее высокий процент улучшения зрительных функций был достигнут у больных с иридодиализом. Средняя острота зрения после операции в этой группе больных повысилась до $0,62 \pm 0,06$; острота зрения выше 0,3 была достигнута у 89,4 % больных.

Высокие оптические результаты после операции отмечены также у больных с мидриазом и колобомами радужки: средняя острота зрения соответственно равнялась $0,44 \pm 0,05$ и $0,42 \pm 0,06$, а клиническое выздоровление (острота зрения выше 0,3) достигнуто соответственно у 70,6 % и 69,2 % больных. В других группах этот показатель был выше 50,0 % (колебался от 56,8 % до 59,3 %) и только у больных с врождённой патологией составил 33,0 % больных. Это можно объяснить частым недоразвитием зрительного анализатора у данной группы больных, а также амблиопией.

Полное восстановление зрения до 0,8 – 1,0 было достигнуто у 34,7 % больных с иридодиализом, 16,3 % больных с мидриазом и 13,1 % – с колобомами радужки; значительно реже – у больных со сращением и заращением зрачка (7,4 %) и аниридией (5,4 %); при врождённой патологии РО острота зрения после операции не превышала 0,7.

Почти у всех наблюдаемых больных (92,2 %) после операции отмечен хороший косметический эффект, у остальных 7,8 % больных – он был удовлетворительным (рис. 8.73, рис. 8.74, рис. 8.75). Наиболее высоким косметический эффект был у больных с мидриазом (37,5 %) и колобомами радужки (96,3 %) и наиболее низким (77,3 %) – при иридодиализе.

Периферическое поле зрения после операции было в пределах нормы у 90,0 % больных (до операции – у 75,0 %). Выше всего этот показатель был у больных с иридодиализом (96,0 %) и ниже всего – у больных с мидриазом (86,9 %).

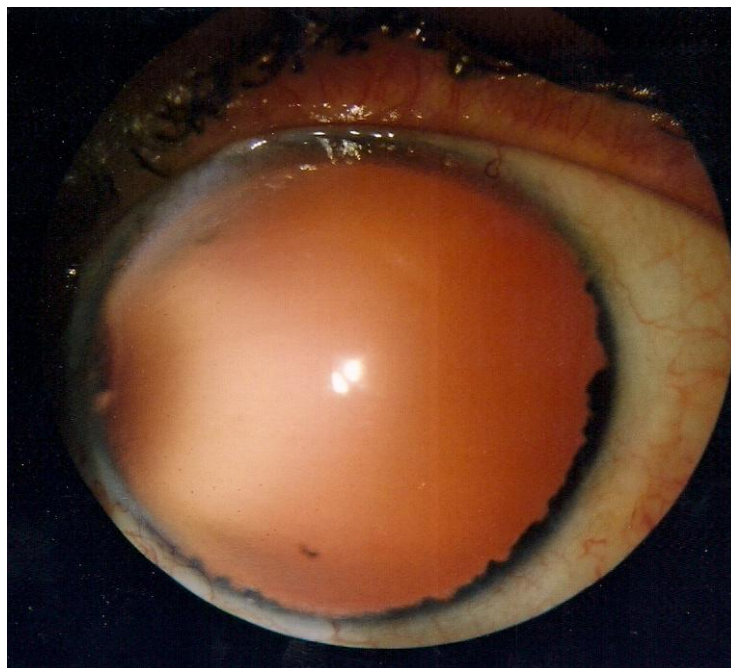


Рис. 8.73. Больной Г., OS – травматическая тотальная аниридия, афакия.

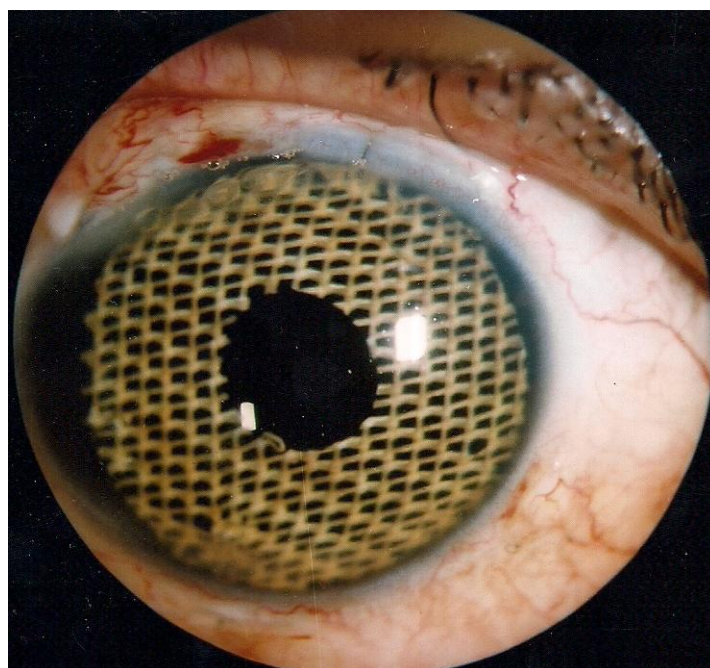


Рис. 8.74. Больной Г., OS – состояние после тотального иридофакопротезирования со склеральной фиксацией.

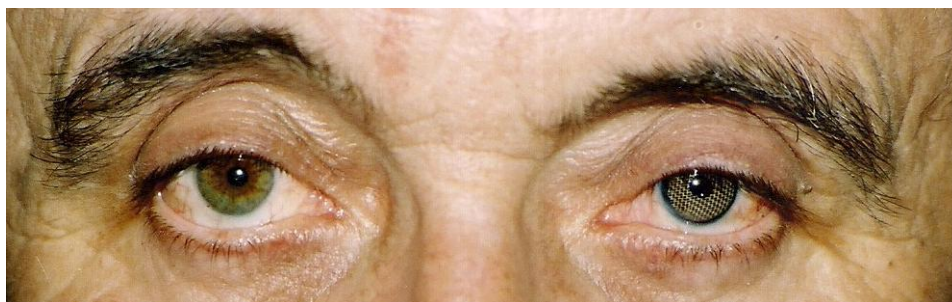

Рис. 8.75. Фотомаска больного Г. после операции на OS.

ВГД после операции у 94,6 % больных было в пределах нормы (по сравнению с 81,8 % – до операции) (табл. 8.25). У 24 пациентов (4,5 %) была отмечена временная гипертензия, которая была купирована медикаментозно (до операции повышение ВГД было у 73 больных – 13,8 %), у 5 больных (0,9 %) наблюдалась гипотония (до операции – 4,4 %).

Гипертензия после операции чаще всего наблюдалась у больных с аниридией (8,1 %) и мидриазом (5,6 %), что объясняется тяжёлым исходным состоянием глаз до операции и выраженным нарушением ВГД.

Проведенное реконструктивное хирургическое лечение (без одномоментной антиглаукоматозной операции) способствовало восстановлению нормальных анатомических взаимоотношений в глазу и улучшению путей оттока внутриглазной жидкости, что и привело к снижению частоты гипертензии после операции в группах риска: при мидриазе – с 22,5 % до 5,6 %, а при иридодиализе – с 12,0 % до полной нормализации ВГД у всех больных этой группы. При аниридии частота гипертензии после операции снизилась с 17,1 % до 8,1 %. Комплексное восстановительное лечение способствовало также уменьшению частоты гипотонии при аниридии с 5,4 % до 1,8 %, а в остальных группах, где частота гипотонии колебалась до операции от 1,9 % до 9,3 % – полной нормализации ВГД у этих пациентов за исключением группы с мидриазом, где частота гипотонии осталась прежней. Следует отметить, что у всех больных с врождённой патологией радужки ВГД было в пределах нормы как до, так и после операции.

Таблица 8.25

Динамика ВГД до и после операции у больных с патологией РО

Характер патологии РО	Всего		ВГД					
			до операции			после операции		
	число глаз	%	N	+	-	N	+	-
			число глаз %	число глаз %	число глаз %	число глаз %	число глаз %	число глаз %
иридодиализ	75	100,0	63 84,0	9 12,0	3 4,0	75 100,0	- -	- -
мидриаз	160	100,0	121 75,6	36 22,5	3 1,9	148 92,5	9 5,6	3 1,9
колобомы РО	107	100,0	94 87,9	7 6,5	6 5,6	102 95,3	5 4,7	- -
сращение и заращение зрачка	54	100,0	47 87,0	2 3,7	5 9,3	53 98,1	1 1,9	- -
аниридия	111	100	86 77,5	19 17,1	6 5,4	100 90,1	9 8,1	2 1,8
врождённая патология	21	100,0	21 100,0	- -	- -	21 100,0	- -	- -
всего	528	100,0	432 81,8	73 13,8	23 4,4	499 94,6	24 4,5	5 0,9

Длительность стационарного лечения больных представлена в табл. 8.26. Среднее пребывание на койке больных с патологией РО составило $11,21 \pm 1,07$ дня.

Как видно из табл. 8.26, преобладающее число больных (75,6 %) находилось на лечении в сроки до 2 недель после операции, и только 24,4 % больных – свыше 2 недель. У 19,9 % больных срок стационарного лечения был меньше 1 недели.

Следует отметить, что самый высокий койко-день был у больных с аниридией – $18,41 \pm 1,13$ и большая часть этих больных (73,9 %) находилась в стационаре от 2 до 4 недель, что объясняется сложностью патологии и большим объёмом реконструктивного хирургического вмешательства.

Самый низкий койко-день наблюдался у больных, прооперированных по поводу врождённой патологии радужки – $8,19 \pm 1,39$.

1/3 этих пациентов была выписана в сроки от 3 до 6 дней после операции; 61,9 % – были в стационаре от 7 до 14 дней (только 1 пациент с эктопией зрачка (4,8 %) был выписан на 17-й день после операции – факоэмульсификации с перемещением зрачка и имплантацией ИОЛ). Такой же небольшой койко-день был у больных с иридодиализом – $8,60 \pm 0,87$ и 77,3 % этих больных были выписаны из стационара до 10 дней после операции.

8.8. Отдалённые исходы восстановительного лечения больных с патологией радужной оболочки

Клинико-функциональное состояние глаз в отдалённые сроки после операции (от 1 года до 19 лет) было прослежено у 362 больных с повреждением РО (68,6 % от прооперированных больных).

Таблица 8.26

Длительность пребывания в стационаре больных с различными видами патологии РО

Патология радужки	Всего		до 4 дней		4 – 6 дней		7 – 10 дней		11 – 14 дней		15 – 21 день		> 21 дня		Средний койко-день, М ± m
	число глаз	%	число глаз	%	число глаз	%	число глаз	%	число глаз	%	число глаз	%	число глаз	%	
иридодиализ	75	100,0	2	2,6	20	26,7	36	48,0	9	12,0	8	10,7	–	–	8,60 ± 0,87
мидриаз	160	100,0	2	1,2	33	20,6	55	34,4	51	31,9	19	11,9	–	–	9,76 ± 0,58
колобомы РО	107	100,0	4	3,7	26	24,3	40	37,4	25	23,4	12	11,2	–	–	9,00 ± 0,69
сращение и заращение зрачка	54	100,0	–	–	11	22,2	23	42,6	13	24,1	7	11,1	–	–	9,89 ± 1,10
аниридия	111	100,0	–	–	–	–	6	5,4	23	20,7	50	45,0	32	28,9	18,41 ± 1,13
врождённая патология	21	100,0	2	9,5	5	23,8	10	47,6	3	14,3	1	4,8	–	–	8,19 ± 1,39
всего	528	100,0	10	1,9	95	18,0	170	32,2	124	23,5	97	18,3	32	6,1	11,21 ± 1,07

Следует отметить, в общем, положительную динамику остроты зрения у наблюдаемых больных: в отдалённые сроки острота зрения 0,3 и выше отмечена у 73,8 % больных (по сравнению с 67,4 % – до операции), в т.ч. острота зрения 0,8 – 1,0 наблюдалась у 29,3 % больных (после операции – у 14,4 %) (табл. 8.27).

Установлено, что динамика оптических результатов проведенного лечения значительно отличалась в зависимости от патологии РО.

В отдалённые сроки наибольшее улучшение зрения было у больных с врождённой патологией РО, так, частота остроты зрения выше 0,3 увеличилась с 33,3 % (после операции) до 56,0 %, в т.ч. у 25,0 % больных острота зрения достигла 0,8 – 1,0 (в ближайшие сроки после операции такого зрения не было в данной группе больных). Это можно объяснить тем, что после операции – устранения дефектов РО, больным назначалось плеоптическое лечение в связи с амблиопией.

В двух группах больных также отмечено значительное улучшение зрения в отдалённые сроки: при сращении и зарращении зрачка острота зрения выше 0,3 встречалась на 15,7 % чаще (с 59,3 % – после операции до 75,0 % – в отдалённые сроки) и при мидриазе, зрение 0,3 и выше отмечено на 14,4 % чаще (с 70,6 % до 85,0 %). При колобомах РО и аниридии повышение зрения в отдалённые сроки было менее выраженным: острота зрения выше 0,3 отмечена соответственно на 7,8 % и 4,3 % чаще.

Только у больных с иридодиализом частота зрения выше 0,3 в отдалённые сроки уменьшилась на 13,2 % (с 89,4 % после операции до 76,2 %). Это может быть обусловлено усилением помутнения хрусталика в отдалённые сроки, т.к. в этой группе больных до операции чаще всего хрусталик был прозрачным (38,7 %) или с частичным помутнением (37,3 %).

Таблица 8.27

Динамика остроты зрения у больных с патологией РО по данным ближайших и отдалённых наблюдений

Острота зрения	Иридодиализ		Мидриаз		Колобомы РО		Сращ. и зарощ. зрачка		Аниридия		Врождённая патология РО		Всего	
	ближ.	отдал.	ближ.	отдал.	ближ.	отдал.	ближ.	отдал.	ближ.	отдал.	ближ.	отдал.	ближ.	отдал.
	число глаз %	число глаз %	число глаз %	число глаз %	число глаз %	число глаз %	число глаз %	число глаз %	число глаз %	число глаз %	число глаз %	число глаз %	число глаз %	число глаз %
pr.certa	1 1,3	– –	4 2,5	2 2,0	3 2,8	– –	– –	– –	6 5,4	5 5,6	– –	– –	14 2,7	7 1,9
< 0,1	3 4,0	7 11,9	11 6,9	4 4,0	14 13,1	9 14,8	10 18,5	4 11,1	26 23,4	13 14,4	8 38,1	3 18,8	72 13,6	40 11,0
0,1-0,2	4 5,3	7 11,9	32 20,0	9 9,0	16 14,9	5 8,2	12 22,2	5 13,9	16 14,4	17 18,9	6 28,6	5 31,2	86 16,2	48 13,3
0,3-0,4	11 14,7	4 6,8	42 26,2	18 18,0	32 29,9	12 19,7	12 22,2	9 25,0	25 22,5	17 18,9	3 14,3	2 12,5	125 23,7	62 17,1
0,5-0,7	30 40,0	14 23,7	45 28,1	28 28,0	28 26,2	22 36,0	16 29,7	11 30,6	32 28,9	22 24,4	4 19,0	2 12,5	155 29,4	99 27,4
0,8-1,0	26 34,7	27 45,7	26 16,3	39 39,0	14 13,1	13 21,3	4 7,4	7 19,4	6 5,4	16 17,8	– –	4 25,0	76 14,4	106 29,3
всего	75 100,0	59 100,0	160 100,0	100 100,0	107 100,0	61 100,0	54 100,0	36 100,0	111 100,0	90 100,0	21 100,0	16 100,0	528 100,0	362 100,0
средняя	0,62 ± 0,06	0,59 ± 0,08	0,44 ± 0,05	0,60 ± 0,06	0,42 ± 0,06	0,49 ± 0,08	0,36 ± 0,07	0,46 ± 0,09	0,31 ± 0,05	0,41 ± 0,07	0,25 ± 0,10	0,43 ± 0,18	0,42 ± 0,03	0,51 ± 0,03

Интерес представляет анализ данных о динамике частоты высокой остроты зрения 0,8 – 1,0. Так, сразу после операции такое зрение наиболее часто отмечено у больных с иридодиализом (34,7 %), реже – при мидриазе (16,3 %) и колобомах РО (13,1 %) и совсем редко – при сращении зрачка (7,4 %) и аниридии (5,4 %).

В отдалённые сроки зрение 0,8 – 1,0 наиболее часто отмечено у больных с иридодиализом (45,7 %), мидриазом (39,0 %), врождённой патологии РО (25,0 %), реже – при колобомах радужки (21,3 %), сращении зрачка (19,4 %) и аниридии (17,8 %).

ВГД в отдалённые сроки в пределах нормы было у 92,3 % больных (табл. 8.28).

У 21 больного (5,8 %) отмечена вторичная глаукома, для компенсации которой 6 больным сделана антиглаукоматозная операция, остальным – медикаментозное лечение; у 7 больных (1,9 %) наблюдалась гипотония, обусловленная вялотекущим увеитом (6 больных) или отслойкой сетчатки (1 больной).

По сравнению с состоянием ВГД в ранний послеоперационный период, в отдалённые сроки частота повышения ВГД увеличилась с 4,5 % до 5,8 %, а гипотонии – с 0,9 % до 1,9 % (что статистически не достоверно).

Косметический эффект операции в отдалённые сроки сохранялся хорошим у 88,7 % больных. По сравнению с ближайшими сроками после операции, динамика этого показателя была следующей: наиболее высоким он был у больных с колобомами радужки (96,7 %) и изменился незначительно: повысился на 0,4 %; наиболее низким он был у больных с аниридией 78,9 % и, по сравнению с ближайшими сроками после операции, снизился на 12,3 % (с 91,2 % после операции до 78,9 % в отдалённые сроки). У больных с мидриазом и сращением зрачка он был одинаков (соответственно 94,0 % и 94,4 %), но при мидриазе в отдалённые сроки он снизился на 3,5 % (с 97,5 % после операции), а при сращении зрачка – повысился на 3,7 % (с 90,7 % после операции).

Таблица 8.28

Динамика ВГД у больных с патологией РО в ближайшие и отдалённые сроки после операции

Характер патологии РО	Всего число глаз после операции	Динамика ВГД						Всего число глаз в отдалённые сроки	Среднее ВГД, $M \pm m$
		после операции			отдалённые результаты				
		N	+	-	N	+	-		
		число глаз %	число глаз %	число глаз %	число глаз %	число глаз %	число глаз %		
иридодиализ	75	75 100,0	- -	- -	59 100,0	- -	- -	59	20,31 ± 1,22
мидриаз	160	148 92,5	9 5,6	3 1,9	96 96,0	3 3,0	1 1,0	100	23,04 ± 1,04
колобомы РО	107	102 95,3	5 4,7	- -	57 93,5	3 4,9	1 1,6	61	20,03 ± 0,93
сращение и заращение зрачка	54	53 98,1	1 1,9	- -	34 94,4	1 2,8	1 2,8	36	18,91 ± 1,01
аниридия	111	100 90,1	9 8,1	2 1,8	72 80,0	14 15,6	4 4,4	90	20,46 ± 0,98
врождённая патология	21	21 100,0	- -	- -	16 100,0	- -	- -	16	20,48 ± 1,20
всего	528	499 94,6	24 4,5	5 0,9	334 92,3	21 5,8	7 1,9	362	21,03 ± 1,49

Динамика частоты хорошего косметического эффекта у больных с иридодиализом была положительной: повышение с 77,3 % до 83,1 %, а при врождённой патологии РО – отрицательной: снизился с 90,5 % до 87,5 %.

В отдалённые сроки после реконструктивных операций – иридопластики и иридопротезирования, у части больных отмечены различные осложнения (табл. 8.29). Наиболее часто они наблюдались при аниридии и мидриазе, реже – при сращении зрачка и колобомах РО и менее всего – при врождённой патологии РО и иридодиализе.

По характеру осложнений чаще всего отмечено уплотнение задней капсулы хрусталика (за ИОЛ) (19,3 %), на втором месте – глаукома (5,8 %), на третьем месте – вялотекущий увеит (4,4 %) и дистрофия роговицы (4,4 %), далее: помутнение стекловидного тела (3,3 %), центральный хориоретинит (3,0 %) и дислокация ИОЛ или иридопротеза (3,3 %). Другие осложнения наблюдались в единичных случаях: повторная травма глаза (2,5 %), отслойка сетчатки и атрофия зрительного нерва (по 1,4 %), образование плотной ретрокорнеальной плёнки (0,8 %), заращение зрачка и субатрофия глаза (по 0,6 %), киста РО – у 1 больного (0,3 %).

Для больных с иридодиализом характерным осложнением оказалась вторичная катаракта (23,7 %); с мидриазом – вторичная катаракта (21,0 %), помутнение стекловидного тела (6,0 %) и дислокация ИОЛ (5,0 %); с колобомами РО – вторичная катаракта (19,7 %), глаукома (4,9 %) и центральный хориоретинит (4,9 %); со сращением и заращением зрачка – вторичная катаракта (13,8 %), вялотекущий увеит (5,6 %), дислокация ИОЛ (5,6 %) и заращение зрачка (5,6 %); с аниридией – вторичная катаракта (16,7 %), глаукома (15,6 %), вялотекущий увеит (11,1 %), дистрофия роговицы (14,4 %); с врождённой патологией РО – вторичная катаракта (18,8 %) и дислокация ИОЛ (6,3 %).

Таблица 8.29

Частота и характер осложнений в отдалённые сроки после реконструктивных операций

Патология РО	Всего глаз в отдалённые сроки	Осложнения													
		вторичная катаракта	вторичная глаукома	помутнение СТ	увеит	дислокация ИОЛ или ИФП	дистрофия роговицы	отслойка сетчатки	атрофия ЗН	центральный хориоретинит	заращение зрачка	киста РО	образ. ретро-корн. плёнки	повторная травма	субатрофия глаза
		n / %	n / %	n / %	n / %	n / %	n / %	n / %	n / %	n / %	n / %	n / %	n / %	n / %	n / %
иридодиализ	59 / 100,0	14 / 23,7	—	—	—	—	—	—	—	2 / 3,4	—	—	—	—	—
мидириаз	100 / 100,0	21 / 21,0	3 / 3,0	6 / 6,0	2 / 2,0	5 / 5,0	1 / 1,0	4 / 4,0	3 / 3,0	3 / 3,0	—	—	—	5 / 5,0	—
колобомы РО	61 / 100,0	12 / 19,7	3 / 4,9	1 / 1,6	2 / 3,3	1 / 1,6	1 / 1,6	—	—	3 / 4,9	—	—	—	—	—
сращение и заращение зрачка	36 / 100,0	5 / 13,8	1 / 2,8	—	2 / 5,6	2 / 5,6	1 / 2,8	—	—	—	2 / 5,6	1 / 2,8	—	—	—
аниридия	90 / 100,0	15 / 16,7	14 / 15,6	5 / 5,6	10 / 11,1	3 / 3,3	13 / 14,4	1 / 1,1	2 / 2,2	3 / 3,3	—	—	3 / 3,3	4 / 4,4	2 / 2,2
врождённая патология	16 / 100,0	3 / 18,8	—	—	—	1 / 6,3	—	—	—	—	—	—	—	—	—
всего	362 / 100,0	70 / 19,3	21 / 5,8	12 / 3,3	16 / 4,4	12 / 3,3	16 / 4,4	5 / 1,4	5 / 1,4	11 / 3,0	2 / 0,6	1 / 0,3	3 / 0,8	9 / 2,5	2 / 0,6

Таким образом, анализ исходов восстановительного лечения больных с повреждением РО в отдалённые сроки после операции показал положительную динамику остроты зрения у наблюдаемых больных: частота остроты зрения 0,3 и выше увеличилась с 67,4 % до 73,8 %, в том числе острота зрения 0,8 – 1,0 наблюдалась у 29,3 % больных (по сравнению с 14,4 % сразу после операции). Динамика оптических результатов проведенного лечения отличалась в зависимости от вида повреждения РО.

Косметический эффект операции в отдалённые сроки сохранился хорошим у 88,7 % больных: наиболее высоким он был у больных с колобомами РО (96,7 %), а самым низким – у больных с аниридией (78,9 %).

У части больных в отдалённые сроки после иридопластики и иридопротезирования отмечены различные осложнения: уплотнение задней капсулы хрусталика (19,3 %), глаукома (5,8 %), вялотекущий увеит (4,4 %), дистрофия роговицы (4,4 %), реже – другие осложнения.

Резюме

Проведенный анализ результатов хирургического лечения 526 больных (528 глаз) с повреждением РО в зависимости от вида повреждения РО, особенностей клиники, характера реконструктивных вмешательств и сроков после хирургического лечения позволил сделать следующее заключение.

При травматическом иридодиализе разработанная технология хирургического лечения даёт возможность дифференцированного подхода к выбору объёма и характера оперативного вмешательства, что способствует уменьшению травматизации тканей глаза во время операции (в связи с отсутствием больших разрезов) и повышению оптических и косметических результатов операции (острота зрения выше 0,3 достигнута у 89,4 % больных; хороший косметический эффект – у 73,3 % больных).

Проведенные исследования показали, что косметический эффект операции при иридодиализе, в основном, зависел от его степени (частота хорошего эффекта – от 72,4 % больных при I степени до 41,7 % – при III степени), в то

время как на оптический эффект операции, в значительной степени, влияло исходное состояние других сред глаза, а также связанный с этим объём оперативного вмешательства: частота послеоперационной остроты зрения выше 0,5 колебалась от 89,6 % в I группе до 41,7 % в III группе больных.

При травматическом мидриазе проведенное восстановительное лечение 160 больных позволило добиться улучшения зрительных функций у 98,0 % больных, из них клиническое выздоровление (острота зрения 0,3 – 1,0) достигнуто у 70,6 % больных. Улучшение внешнего вида глаза было отмечено у 97,5 % больных. Несмотря на высокую частоту посттравматической глаукомы (22,5 %) индивидуально подобранное реконструктивное хирургическое лечение больных с мидриазом дало возможность не только восстановить высокие зрительные функции, но и нормализовать внутриглазное давление без дополнительных антиглаукоматозных операций.

Применение элементов закрытой иридопластики в комплексном хирургическом лечении больных с травматическим мидриазом значительно упрощает технику оперативного вмешательства, снижает опасность операционных и послеоперационных осложнений, расширяет возможности и повышает эффективность восстановительного лечения, обеспечивая, при показаниях, осуществление одномоментной интраокулярной коррекции.

Клинические исследования, проведенные у 107 больных с полными колобомами радужной оболочки, показали, что травма радужки, как правило (у 92,5 % больных), сопровождалась повреждением других структур глаза: роговицы (68,2 %), хрусталика (92,5 %), стекловидного тела (25,2 %), сетчатки (2,8 %). Это обусловило необходимость проведения сложных реконструктивных операций для восстановления зрительных функций у данной группы больных. Особенности клиники у наблюдаемых больных были: низкая исходная острота зрения ($0,08 \pm 0,03$), ограничение периферического поля зрения (у 24,3 % больных) и нарушение уровня ВГД (выше 28 мм рт.ст. – у 6,6 % и ниже 16 мм рт.ст. – у 5,6 % больных).

При наличии прозрачного хрусталика, в связи с повышенным риском операции, хирургическое лечение проводилось, в основном, по оптическим показаниям, т.е. при условии значительного повышения зрения с искусственным диафрагмированием глаза до операции.

Для уменьшения травматизации тканей глаза, как во время комплексных операций, так и при «чистой» иридопластике нами применялись методики с наложением швов на радужку без хирургических разрезов, а также со специальной методикой завязывания швов.

Проведенные клинические исследования показали высокую эффективность разработанной технологии восстановительного лечения больных с полными коллобомами радужки, позволившей восстановить высокие зрительные функции (выше 0,3 – у 74 % больных) и в 96,3 % случаев получить хороший косметический эффект, несмотря на тяжёлое исходное состояние травмированных глаз.

Клинические исследования, проведенные у 54 больных с травматическим сращением и заращением зрачка, показали, что повреждение зрачка, как правило (у 96,3 %) сопровождалось повреждением других структур глаза: роговицы (100 %), хрусталика (96,3 %), стекловидного тела (48,2 %). Это обусловило необходимость проведения сложных реконструктивных операций для восстановления зрительных функций у данной группы больных. Особенности клиники у наблюдаемых больных было наличие обширных сращений в переднем отделе глаза, нарушение формы, размеров и локализации зрачка, значительное снижение зрения (в среднем $0,04 \pm 0,02$), ограничение периферического поля зрения (22,2 %), нарушение уровня ВГД выше 27 мм рт.ст. – у 3,7 % и ниже 16 мм рт.ст. – у 9,3 % больных.

Для уменьшения травматизации тканей глаза во время комплексных операций нами применялись элементы закрытой иридопластики, а также разработанная модификация микрохирургической корепраксии. Несмотря на тяжёлое исходное состояние глаза, частичное или полное отсутствие капсульной поддержки, у 79,6 % больных во время комплексной операции

произведена имплантация заднекамерной ИОЛ с применением смешанной шовной фиксации к радужке и склере (у 53,5 % больных). Проведенные клинические исследования показали высокую эффективность разработанной технологии восстановительного лечения больных с травматическим сращением и заращением зрачка, позволившей восстановить высокие зрительные функции (в отдалённые сроки острота зрения выше 0,3 – у 75,0 % больных, в т.ч. 0,8 – 1,0 – у 19,4 % больных) и в 94,4 % случаев получить хороший косметический эффект, несмотря на тяжёлое исходное состояние травмированных глаз.

При врождённой патологии РО применение оригинальной методики хирургического лечения эктопии зрачка и врождённых колобом радужки с использованием ЗИП даёт возможность провести реконструкцию зрачка с минимальной травматизацией тканей глаза, добиться правильного, центрального положения зрачка и нормальных его размеров, а в комбинации с плеоптическим лечением – повысить остроту зрения и у значительной части больных с врождённой патологией РО предупредить инвалидность.

Имплантация искусственной радужки (ИРИСТЭКС) – иридопротезирование является новым эффективным методом лечения больных с тяжёлыми повреждениями радужной оболочки и переднего отдела глаза. Биологическая инертность имплантата, хорошая переносимость его тканями глаза, возможность надежного крепления к имплантату заднекамерной ИОЛ позволяют не только устранить значительные дефекты радужки, но и полностью восстановить ИХД глаза и, таким образом, добиться восстановления высокой остроты зрения и предупредить инвалидность у больных с частичной или полной аниридией, ранее считавшихся неоперабельными.

Клинические наблюдения показали преимущество внутрикапсульного способа ИФП, который позволяет, значительно снизить воспалительную реакцию в послеоперационном периоде (0 и I степень ПВР – у 76,5 % больных), свести до минимума развитие роговичного астигматизма, а также сократить сроки стационарного лечения (до $6,82 \pm 1,23$ дня при среднем койко-дне по группе аниридии – $18,41 \pm 1,13$).

В результате проведения восстановительного хирургического лечения, почти у всех больных с повреждением РО восстановлено форменное зрение; отсутствие форменного зрения после операции было отмечено только у 14 больных (2,7 % – по сравнению с 19,7 % до операции).

Сравнительный анализ ближайших исходов хирургического лечения различных видов повреждения РО показал, что наиболее высокий процент улучшения зрительных функций был достигнут у больных с иридодиализом. Средняя острота зрения после операции в этой группе больных повысилась до $0,63 \pm 0,09$; острота зрения выше 0,3 была достигнута у 89,4 % больных. Высокие оптические результаты после операции отмечены также у больных с мидриазом и колобомами радужки: средняя острота зрения соответственно равнялась $0,44 \pm 0,07$ и $0,42 \pm 0,06$, а клиническое выздоровление (острота зрения выше 0,3) достигнуто соответственно у 70,6 % и 69,2 % больных. В других группах этот показатель был выше 50,0 % (колебался от 56,8 до 59,3 %) и только у больных с врождённой патологией составил 33,3 %. Это можно объяснить частым недоразвитием зрительного анализатора у данной группы больных, а также амблиопией.

У 92,2 % наблюдаемых больных после операции отмечен хороший косметический эффект, у остальных 7,8 % – он был удовлетворительным.

Анализ исходов восстановительного лечения больных с повреждением РО в отдалённые сроки после операции показал положительную динамику оптических результатов: частота остроты зрения 0,3 и выше увеличилась с 67,5 % до 73,8 %, в том числе острота зрения 0,8 – 1,0 наблюдалась у 29,3 % больных (по сравнению с 14,4 % сразу после операции).

Косметический эффект операции в отдалённые сроки сохранился хорошим у 88,7 % больных: наиболее высоким он был у больных с колобомами РО (96,7 %), а самым низким – у больных с аниридией (78,9 %).

У части больных в отдалённые сроки после иридопластики и иридопротезирования отмечены различные осложнения: уплотнение задней капсулы хрусталика (19,3 %), глаукома (5,8 %), вялотекущий увеит (4,4 %),

дистрофия роговицы (4,4 %), реже – другие осложнения. Наиболее часто осложнения отмечены при аниридии и мидриазе и реже – при врождённой патологии РО и иридодиализе.

Материалы 8 главы опубликованы в следующих работах:

1. Венгер Л. В. Возможности устранения травматического иридодиализа методом закрытой иридопластики / Л. В. Венгер // Офтальмологічний журнал. – 2006. – № 3 (1). – С. 84–87.

Часть статьи, в которой изложены результаты проведенных исследований, является материалами 8 главы.

2 Венгер Л. В. Особенности восстановительного лечения детей с врождённой и приобретённой деформацией и эктопией зрачка / Л. В. Венгер // Офтальмологічний журнал. – 2008. – № 3. – С. 65–69.

Часть статьи, в которой изложены результаты проведенных исследований, является материалами 8 главы.

3. Венгер Л. В. Дифференцированный подход к реконструктивному лечению больных с частичной и полной аниридией / Л. В. Венгер // Офтальмологічний журнал. – 2009. – № 1-2. – С. 81–84.

Часть статьи, в которой изложены результаты проведенных исследований, является материалами 8 главы.

4. Венгер Л. В. Современные возможности иридопластики при травматическом мидриазе / Л. В. Венгер // Актуальні питання медичної науки та практики : зб. наук. праць. – Запоріжжя, 2009. – Вип. 75, кн. 2. – С. 222–227.

Часть статьи, в которой изложены результаты проведенных исследований, является материалами 8 главы.

5. Венгер Л. В. Особенности клиники и эффективность хирургического лечения больных с травматическими коллобомами радужки / Л. В. Венгер // Офтальмологічний журнал. – 2009. – № 5. – С. 17–21.

Часть статьи, в которой изложены результаты проведенных исследований, является материалами 8 главы.

6. Венгер Л. В. Особенности клиники и эффективность хирургического лечения больных с травматическими сращениями и заращением зрачка / Л. В. Венгер // Офтальмологічний журнал. – 2009. – № 6. – С. 49–54.

Часть статьи, в которой изложены результаты проведенных исследований, является материалами 8 главы.

7. Венгер Г. Е. Восстановительное лечение исходов тяжёлых контузий глаз у миопов, перенесших рефракционную кератотомию / Г. Е. Венгер, Л. В. Венгер // Досягнення та перспективи розвитку сучасної офтальмології : ювілейна науково-практична конференція офтальмологів з міжнародною участю, присвячена 100-річчю кафедри та клініки очних хвороб, 28-29 жовтня 2003 р. : тези доп. – Одеса, 2003. – С. 88–89.

8. Венгер Л. В. Особенности восстановительного лечения детей с травматическим повреждением хрусталика и радужной оболочки / Л. В. Венгер // Сучасна мікрохірургія дитячих катаракт. «Жива» хірургія» : 2 міжнародна конференція : тези. – Одеса, 2007. – С. 36–37.

9. Венгер Л. В. Дифференцированная технология иридофакопротезирования при реабилитации больных с исходами тяжёлых травм глаза / Л. В. Венгер // Новітні проблеми офтальмології : науково-практична конференція за участю міжнародних спеціалістів, VI Українсько-польський симпозіум, 9-11 жовтня 2008 р. : тези. – К. : Макрос, 2008. – С. 36–38.

10. Венгер Л. В. Новые возможности внутрикапсульного иридофакопротезирования через малый туннельный разрез / Л. В. Венгер // Филатовские чтения : научно-практическая конференция офтальмологов с международным участием, 28-29 мая 2009 г. : материалы. – Одесса, 2009. – С. 140–141.

ГЛАВА 9

СОВРЕМЕННЫЙ АЛГОРИТМ ХИРУРГИЧЕСКОГО ЛЕЧЕНИЯ И РЕАБИЛИТАЦИИ БОЛЬНЫХ С ПАТОЛОГИЕЙ РАДУЖНОЙ ОБОЛОЧКИ

В данной главе представлен разработанный нами (на основе проведенных исследований) алгоритм хирургического лечения и реабилитации больных с повреждением РО с учётом показаний и противопоказаний для восстановительного лечения, оптимальных сроков реконструктивного лечения, особенностей предоперационной подготовки, хирургического лечения и ведения послеоперационного периода с использованием современных возможностей его коррекции.

В исследованиях была использована аналитическая оценка различных комплексных методов хирургического лечения больных с повреждением РО, применяемых в Одесском ЦМХГ, а также ряда собственных оригинальных методов оперативных вмешательств на РО, в том числе нового направления в хирургии радужки – внутрикапсульного иридофакопротезирования.

9.1. Показания и противопоказания к хирургическому лечению больных с патологией радужной оболочки

Анализ особенностей клиники, осложнений в ходе операции и послеоперационном периоде, а также функциональных результатов проведенного лечения 526 больных с повреждением РО, в сроки наблюдения свыше 10 лет, позволили выделить основные критерии для определения показаний и противопоказаний к реконструктивным вмешательствам при повреждениях РО.

Повреждения РО наблюдаются, как правило, вследствие тяжелых травм глаза и сочетаются с повреждением других отделов глазного яблока: роговой оболочки, хрусталика, стекловидного тела, сетчатки и зрительного нерва. Поэтому рациональным является индивидуальный подход при решении вопроса о характере и сроках оперативного вмешательства.

Показания и противопоказания к восстановительным операциям на РО определяются на основе результатов всестороннего предоперационного обследования больных. Восстанавливая анатомическую целостность естественной диафрагмы глаза, пластическая хирургия РО, создаёт условия для достижения высокой остроты зрения лишь в тех случаях, когда сохранены функции сетчатки, зрительного нерва, восстановлена прозрачность оптических сред глаза, созданы условия для правильного, центрального расположения ИОЛ и обеспечена стабильность его положения в глазу. Оценка обширности и глубины посттравматических изменений в глазу и возможности их устранения в ходе планируемой операции позволяет прогнозировать функциональный результат хирургического лечения в целом и одновременно решить вопрос о показаниях к реконструктивной операции на РО.

Основными критериями при установлении показаний и противопоказаний к пластической хирургии РО являются: возможность восстановления высокой остроты зрения, степень риска операции (из-за тяжести исходного состояния глаза или всего организма) и техническая возможность проведения операции (возможность устранения дефекта РО и полного восстановления её целостности). Согласно названным критериям, противопоказания к иридопластике могут быть абсолютными и относительными и зависят от возраста больного, оценки общего его состояния, профессиональной необходимости, состояния травмированного и парного глаза.

Оценка общего состояния больного. Иридопластика, с нашей точки зрения, абсолютно противопоказана при наличии тяжёлых соматических заболеваний организма (сахарный диабет, туберкулёз, коллагенозы, нефриты, гепатиты, сердечно-сосудистые заболевания и др.) в стадии декомпенсации. Тяжёлые

соматические заболевания сами по себе могут предрасполагать к осложнениям или создавать дополнительные трудности при их устранении. По этим же причинам следует отказаться от иридопластики у больных с низким интеллектом, а также с приверженностью к спиртным напиткам.

У наблюдаемых нами больных противопоказаний к иридопластике, связанных с возрастом, практически не отмечено. Значительная часть больных – 83 чел. (15,8 %) оперировалась в возрасте старше 60 лет, несмотря на общее соматическое состояние, характерное для такого возраста. Определённые возрастные противопоказания имелись у детей с аниридией: на операцию иридопротезирования брались дети старше 10 лет, в связи с необходимостью осторожного поведения в послеоперационном периоде и соблюдения определённого режима.

Противопоказания из-за тяжёлых заболеваний у больных, обратившихся в Одесский ЦМХГ для пластической хирургии РО, возникли только у 11 больных (2,1 % от обследованных больных) и были обусловлены наличием туберкулёза, шизофрении, тяжёлой формы сахарного диабета и др.). Большая часть больных с соматическими заболеваниями, нуждающихся в иридопластике, проходила специальную подготовку в терапевтическом отделении Одесского ЦМХГ.

Оценка исходного состояния парного глаза. Отсутствие или стойкая функциональная неполноценность парного глаза (субатрофия глаза, далекозашедшая стадия глаукомы, полная атрофия зрительного нерва и др.) являлись абсолютным противопоказанием только для операции иридопротезирования. У остальных больных с повреждением РО на единственном перспективном глазу вопрос об иридопластике решался с учётом степени необходимости восстановления целостности РО для повышения зрительных функций на данном глазу и степени риска операции.

Оценка исходного состояния травмированного глаза. У преобладающего большинства наблюдаемых больных (93,2 %) функции парного глаза были сохранены, поэтому вопрос о показаниях к пластической хирургии РО решался

в зависимости от исходного состояния травмированного глаза. Основными факторами в решении этого вопроса были:

- 1) риск операции – иридопластики или иридопротезирования – в связи с сопутствующей посттравматической патологией глазного яблока;
- 2) степень функциональной сохранности сетчатки и зрительного нерва, дающей возможность прогнозировать восстановление высокой остроты зрения;
- 3) возможность восстановления анатомической целостности РО и обеспечения правильного стабильного положения ИОЛ или иридофакопротеза в оперируемом глазу.

В связи с вышеизложенным, абсолютными противопоказаниями для пластической хирургии радужки со стороны оперированного глаза явились:

- 1) некомпенсированная глаукома, требующая предварительного хирургического лечения – до основной, реконструктивной операции (за исключением вторичной глаукомы, связанной с нарушением положения хрусталика);
- 2) рецидивирующий иридоциклит, увеит (в т.ч. синдром Фукса в стадии обострения);
- 3) абсцесс стекловидного тела, эндофтальмит;
- 4) гемофтальм;
- 5) отслойка сетчатки, диагностируемая УЗ-исследованием;
- 6) травматический прогрессирующий хориоретинит, швартообразование в стекловидном теле, диагностируемое при УЗ-сканировании.

Как относительные противопоказания к иридопластике, мы рассматривали:

- 1) сращённые грубые рубцы роговицы и шварты, которые невозможно устранить путём ротационной аутокератопластики или частичной сквозной пересадки роговицы;
- 2) обскурационную амблиопию и косоглазие, если утрата форменного зрения произошла в первые годы жизни (до 3 лет) и давность травмы не позволяет надеяться на успех плеопто-ортоптического лечения после операции.

В то же время, значительная часть 139 (27,4 %) наблюдаемых больных поступила на лечение в поздние сроки после травмы (свыше 3-10 лет и более). Длительное выключение глаза из акта зрения могло предрасполагать к развитию обскурационной амблиопии, однако произведенное реконструктивное лечение способствовало профилактике, а у ряда больных и лечению амблиопии, что было подтверждено достигнутыми функциональными результатами в отдалённые сроки после операции.

Техническая возможность проведения реконструктивных операций у больных с повреждением РО. При сохранности функций сетчатки и зрительного нерва вопрос об иридопластике у больных с повреждением РО решался положительно. Успех оперативного лечения обеспечивался применением оригинальных методов хирургических вмешательств, а также тщательной подготовкой больного к операции и коррекцией послеоперационного периода.

При этом, реконструктивные операции на РО не только обеспечивали восстановление высокого зрения, но и способствовали профилактике послеоперационных осложнений, связанных с нарушением анатомических взаимоотношений РО, роговицы и стекловидного тела, а также обеспечению правильного стабильного положения ИОЛ и иридопротеза в глазу. Немаловажным для больных было и устранение косметических недостатков травмированного глаза, а для некоторых больных молодого возраста это было даже более важным, чем восстановление зрительных функций.

9.2. Сроки хирургического лечения больных с патологией радужной оболочки

Сроки оперативного вмешательства на радужной оболочке определялись клиническим состоянием глаза. При свежих проникающих ранениях глаз

пластическая хирургия радужной оболочки входила в комплекс первичной хирургической обработки травмированного глаза.

Экспериментальными исследованиями и многочисленными клиническими наблюдениями офтальмологов доказана необходимость бережного отношения к выпавшей РО, возможность вправления её при свежих ранениях глаза и при субконъюнктивальных разрывах склеры.

Согласно наблюдениям последних лет, благодаря наличию мощных противовоспалительных и антибактериальных средств вправлять в полость глаза выпавшую РО можно в более поздние сроки, спустя даже 2-3 дня после травмы, при отсутствии выраженных признаков гнойной инфекции.

При обработке субконъюнктивальных разрывов склеры, восстановление правильного положения РО может быть произведено даже в более поздние сроки, поскольку выпавшая и ущемлённая радужка остаётся прикрытой конъюнктивой и поэтому защищена от возможного инфицирования.

У больных с контузией, а также с исходами травм глаза восстановительные операции производились в наиболее оптимальные сроки – 2-3 месяца после травмы, при полном завершении посттравматического воспалительного процесса (при отсутствии ургентных показаний для более раннего вмешательства: набухания хрусталика, вторичной глаукомы, факогенного увеита и др.). У больных с аниридией реконструктивное лечение проводилось в более поздние сроки – 3 – 6 месяцев после травмы.

9.3. Предоперационная подготовка больных с патологией радужной оболочки

Перед реконструктивной операцией на РО необходимо получить квалифицированное заключение о состоянии сердечно-сосудистой и дыхательной систем, а также желудочно-кишечного тракта больного. Повышенное артериальное давление должно быть по возможности

нормализовано, следует также выполнить электрокардиографическое исследование. Поскольку хронический бронхит и астма могут вызвать кровоизлияния и расхождение краёв раны; естественно, в период подготовки к операции необходимо провести соответствующее лечение таких больных.

До операции очень важно добиться регулярной деятельности желудочно-кишечного тракта. Необходимо также ликвидировать имеющиеся в организме воспалительные очаги, которые в послеоперационном периоде могут вызвать эндогенную (одонтогенная и отогенная) инфекцию глаза.

Аллергические состояния, а также факторы, которые могут привести к аллергизации организма больного, назначенного на операцию, не должны выпадать из поля зрения офтальмохирурга. Особенно важно до операции установить переносимость больным 2,0 % раствора лидокаина, 0,5 % раствора алкаина и наиболее часто применяемых антибиотиков (гентамицина, цефтриаксона).

В дооперационном периоде необходимо провести исследование анализов крови и мочи больного, обязательно определяют время свертывания крови, количество тромбоцитов, а у пожилых людей – протромбиновый индекс, поскольку кровотечение, возникающее во время операции и связанное с гипокоагуляцией крови, а тем более гемофилией, весьма опасно.

Кровь и мочу на сахар исследуют для исключения у больного диабета, который предрасполагает к инфицированию и кровоизлияниям. Благодаря хорошо налаженному контролю за содержанием сахара в крови больных сахарным диабетом в предоперационном и послеоперационном периодах, а также применению антибиотиков, у них реже возникают осложнения после внутриглазных комбинированных вмешательств.

Конечно, нельзя оперировать больных, у которых наблюдаются такие гнойные воспалительные процессы, как фурункулы и карбункулы. Их необходимо пролечить до операции.

Психогенные реакции больного, усиливающиеся к моменту операции, создают неблагоприятный фон для хирургического вмешательства и

увеличивают опасность развития осложнений. Большинство оперируемых больных испытывают беспокойство и страх, в связи с чем, у них возникают такие вегетативные реакции, как повышение артериального давления, учащение пульса, а иногда и повышение температуры тела. Особенно выражены эти реакции у больных глаукомой, у которых вообще отмечается повышенная возбудимость.

Основными задачами премедикации являются улучшение общего состояния больного перед операцией, достижение выраженного анальгезирующего эффекта, седативное влияние на нервную систему, снижение артериального и внутриглазного давления. С этой целью применяют нейроплегические средства, вызывающие состояние гибернации, характеризующееся функциональной перестройкой в организме человека, напоминающей таковую при зимней спячке животных и ограждающую больного от разнообразных вредных влияний, включая операционную травму. Гибернация может быть достигнута при введении симпатолитических, парасимпатолитических, антигистаминных и седативных препаратов.

У наблюдаемых нами больных перед операцией использовалась следующая методика потенцированного обезболивания. Накануне операции на ночь больные получали антиоксидолитический препарат – гидазепам по 0,05 мг, что обеспечивало спокойный, ровный сон.

Для премедикации использовалась комбинация сибазона или промедола с одним из противогистаминных препаратов, например димедролом.

Промедол является основным компонентом премедикации. Обычно его вводят подкожно в количестве 0,02 – 0,03 г (1 – 1,5 мл 2 % раствора). Промедол – наркотический анальгетик, он имеет преимущества по сравнению с таким наркотическим анальгетиком, как морфин, так как не действует на дыхательный и рвотный центры. Больные хорошо переносят препарат, лишь в редких случаях отмечается тошнота или головокружение.

Димедрол, наряду с противогистаминным действием, оказывает также седативный эффект, потенцирует действие наркотиков, тормозит проведение

нервного возбуждения в вегетативных ганглиях, обладает противовоспалительными свойствами. Препарат назначают внутрь по 0,03 – 0,05 г, внутримышечно вводят в виде 1 % раствора, внутривенно капельно.

Применение препаратов местного гипотензивного действия в предоперационной подготовке больных с повреждением РО. Среди причин, влияющих на степень риска внутриглазных оперативных вмешательств большое значение имеет исходный уровень ВГД. Снижение ВГД перед операцией уменьшает опасность внутриглазных кровоизлияний, отслойки сосудистой, частоту и объём выпадения стекловидного тела и т.д. Для предоперационного снижения ВГД широко используются различные модификации окулопрессии, гиперосмотические и гипотензивные препараты.

Для снижения ВГД перед операцией широко использовались механические процедуры: пальцевой массаж через сомкнутые веки в течение 3-5 минут либо различные модификации окулопрессии. Однако, при выполнении этих манипуляций необходимо помнить, что достигнутая гипотония удерживается в течение 20-25 минут, а затем сменяется реактивной гипертензией, что ограничивает время операции и повышает риск дополнительных осложнений при увеличении длительности операции, что нередко бывает необходимым при осложненных катарактах либо реконструктивных операциях на глазах с последствиями травм [242].

Ряд отечественных и зарубежных офтальмологов для снижения ВГД применяли гиперосмотические препараты, такие как мочевины, маннит, глицерол. В механизме действия гиперосмотических средств основное значение имеет повышение осмотического давления крови, что вызывает дегидратацию тканей глаза, а также облегчает отток водянистой влаги. При использовании гиперосмотических средств возможно возникновение побочных эффектов в виде тошноты, рвоты, головных болей. Хотя эти симптомы приносят серьёзные неудобства, они временны и безопасны. Более серьёзная побочная реакция – это циркуляторная перегрузка кровообращения, которая

может вести к застою крови и сердечной недостаточности, иногда заканчивающейся отёком легких [243].

Выраженный гипотензивный эффект даёт ацетазоламид (диакарб) ингибитор карбоангидразы, который в настоящее время широко применяется при лечении различных форм глаукомы, а также перед оперативным внутриглазным вмешательством. Вызываемое препаратом понижение ВГД связано с угнетением карбоангидразы ресничного тела и уменьшением секреции камерной влаги, а также с улучшением её оттока. Диакарб обладает также выраженным диуретическим эффектом, снижает образование спинномозговой жидкости [202]. Главным недостатком его является наличие побочных эффектов: парестезии (особенно в конечностях), сонливость, нарушение ориентировки, потеря аппетита, тошнота и др., но более опасной является его способность к резкому снижению артериального давления, снижению калия в крови, а также воздействие на почки, в связи с чем, он противопоказан больным с артериальной гипотонией, ацидозом, заболеваниями почек, при болезни Аддисона, диабете и уремии.

Для снижения риска внутриглазных оперативных вмешательств, в т.ч. при реконструктивных операциях на переднем отделе глаза, нами разработана новая технология снижения ВГД перед операцией.

Вначале наше внимание привлек новый препарат ксалаком, представляющий собой фиксированную комбинацию латанопрост плюс тимолол, предназначенный для снижения ВГД у пациентов с открытоугольной глаукомой и внутриглазной гипертензией.

Латанопрост, входящий в состав Ксалакома, является аналогом простагландина F_{2a} и селективным антагонистом FP-рецепторов, снижает ВГД путем увеличения увеосклерального оттока водянистой влаги. Латанопрост не оказывает достоверного влияния на продукцию водянистой влаги и не влияет на гематоофтальмический барьер. Снижение ВГД начинается, примерно, через 3-4 часа после закапывания препарата, максимальный эффект – через 8-12 часов, действие продолжается в течение не менее 24 часов.

Вторая составная часть Ксалакома – тимолол, бета-блокатор, предназначенный для местного лечения глаукомы. Антагонист бета-адренергических рецепторов, тимолол снижает ВГД путем уменьшения образования водянистой влаги и, в связи с этим, логично сочетается с латанопростом. Diestelhorst M. и Larsson L. (2005) доказали, что фиксированная комбинация латанопроста и тимолола снижает ВГД более эффективно, нежели применение данных препаратов в отдельности; для данной комбинации препаратов характерна хорошая переносимость [244]. Рандомизированное двойное слепое исследование, проведенное в 53 центрах Европы и Канады, показало, что среднее суточное ВГД под влиянием Ксалакома снизилось на $8,7 \pm 0,2$ мм рт.ст., что составило 34,3 % от среднего исходного ВГД.

При применении Ксалакома были отмечены следующие глазные побочные эффекты: гиперемия глаза (2,3 %), раздражение глаза (2,3 %), возможны транзиторные эрозии роговицы, блефариты, макулярный отек, увеличение пигментации радужки (1,6 %), усиление роста ресниц (2,9 %). Последние осложнения были отмечены у больных после 5-летнего лечения [245]. Использование Ксалакома противопоказано при реактивных заболеваниях дыхательных путей, включая бронхиальную астму [246], а также при синусовой брадиаритмии, атриовентрикулярной блокаде, сердечной недостаточности [247, 248].

Под нашим наблюдением находилось 47 больных, которым было показано оперативное лечение; из них 26 человек с катарактой, 9 человек – с катарактой и глаукомой, 12 человек – с повреждением радужки и хрусталика вследствие перенесенной травмы глаза. Возраст больных колебался от 17 до 78 лет, мужчин было 21 человек, женщин – 26. Всем больным в предоперационную подготовку было включено 2-х разовое закапывание Ксалакома: за день до операции в 12 часов дня (что было обусловлено временем поступления больного в стационар) и в день операции – в 8 часов утра. Операции производились с 12 до 15 часов. Контрольную группу составили 30 человек (18 больных с катарактой, 5 – с катарактой и глаукомой, 7 – с исходами травм

глаз), предоперационная подготовка у них проводилась по обычной схеме с включением 1 таблетки диакарба утром в день операции. Больные основной группы диакарб не получали. Всем больным производилось измерение ВГД при поступлении в стационар (за 1 день до операции) и в день операции на операционном столе тонометром Маклакова 10 гр. Кроме того, производилась УЗ-биометрия до приёма Ксалакома и утром за 1 час до операции.

По данным УЗ-биометрии оценивался передне-задний размер глаза (ПЗР), глубина передней камеры (ПК), толщина хрусталика (ТХ), а также их изменения под влиянием Ксалакома.

Больные основной и контрольной групп были идентичны по возрасту и характеру офтальмопатологии.

У больных основной группы ВГД до операции, в среднем, составило $20,3 \pm 1,1$ мм рт.ст., в контрольной группе – $19,7 \pm 1,3$ мм рт.ст. ($p > 0,05$). В результате проведенной предоперационной подготовки по обычной схеме с включением 1 таблетки диакарба утром в день операции у больных контрольной группы на операционном столе ВГД в среднем составило $16,3 \pm 1,5$ мм рт.ст., т.е. снизилось, по сравнению с исходным уровнем, на 3,4 мм рт.ст. (17,3 %). В основной группе в схему предоперационной подготовки вместо диакарба назначался Ксалаком в виде 2-х разового закапывания: за день до операции и утром в день операции. На операционном столе у этих больных ВГД составило $15,7 \pm 1,3$ мм рт.ст., т.е. снизилось, по сравнению с исходным, на 4,6 мм рт.ст. (22,7 %). Степень снижения ВГД в основной группе была достоверно больше, чем в контрольной ($p < 0,05$).

УЗ-биометрические исследования, проведенные больным до поступления в стационар, не выявили достоверных различий в параметрах глаз у больных обеих групп (табл. 9.1). Так, у больных основной и контрольной групп, соответственно, ПЗР равнялся $23,46 \pm 0,16$ мм и $22,58 \pm 0,17$ мм, глубина ПК – $3,01 \pm 0,05$ мм и $2,64 \pm 0,04$ мм, толщина хрусталика – $4,14 \pm 0,06$ мм и $4,36 \pm 0,05$ мм, а стекловидное тело – $16,31 \pm 0,05$ мм и $15,59 \pm 0,04$ мм.

Таблица 9.1

Динамика средних показателей УЗ-биометрии у наблюдаемых больных до и после предоперационной подготовки

УЗ-показатели	Основная группа			Контрольная группа		
	до подготовки	после подготовки	коэффициент достоверности	до подготовки	после подготовки	коэффициент достоверности
передне-задний размер глаза (ПЗР)	23,46 ± 0,16	23,41 ± 0,15	p > 0,05	22,58 ± 0,17	22,54 ± 0,16	p > 0,05
глубина передней камеры (ПК)	3,01 ± 0,05	2,81 ± 0,04	p < 0,05	2,64 ± 0,04	2,83 ± 0,05	p < 0,05
толщина хрусталика (ТХ)	4,14 ± 0,06	4,11 ± 0,05	p > 0,05	4,36 ± 0,05	4,33 ± 0,05	p > 0,05
стекловидное тело (СТ)	16,31 ± 0,05	16,47 ± 0,05	p < 0,05	15,59 ± 0,04	15,44 ± 0,05	p < 0,05
% коэффициент ПК/СТ	- 1,08			+ 0,94		

Повторная УЗ-биометрия, произведенная после предоперационной подготовки за 2 часа до операции, показала достоверное увеличение глубины ПК у больных контрольной группы с $2,64 \pm 0,04$ мм до $2,83 \pm 0,05$ мм, а также уменьшение СТ в передне-заднем размере с $15,59 \pm 0,04$ мм до $15,44 \pm 0,05$ мм при относительной стабильности остальных параметров. Выявленные изменения можно объяснить диуретическим действием диакарба, что могло способствовать уплотнению и уменьшению объема стекловидного тела и, в связи с этим, углублению передней камеры. У больных основной группы повторная эхобиометрия также зафиксировала изменение ряда параметров глаза, но противоположного характера. Глубина ПК у этих больных под воздействием Ксалакома уменьшилась с $3,01 \pm 0,05$ мм до $2,81 \pm 0,04$ мм ($p < 0,05$), а также увеличился передне-задний размер СТ с $16,31 \pm 0,05$ мм до $16,47 \pm 0,05$ мм ($p < 0,05$).

Можно предположить, что Ксалаком, уменьшая секрецию водянистой влаги (за счет тимолола) и увеличивая отток внутриглазной жидкости через увеосклеральный путь (за счет латанопроста), обуславливает снижение ВГД и уменьшение глубины передней камеры, а давление наружных прямых мышц на гипотоничный глаз способствует перемещению хрусталика кпереди, увеличивая при этом передне-задний размер стекловидного тела. Наши предположения о механизме изменения параметров глаза под влиянием Ксалакома являются предварительными и требуют дальнейших, более углубленных исследований.

Изменения соотношения переднего и заднего отрезков глаза более всего проявляются при подсчёте процентного коэффициента отношения глубины ПК и передне-заднего размера СТ ($ПК/СТ \times 100$). Так, в основной группе данный коэффициент составил «- 1,08», а в контрольной группе «+ 0,94», что ещё больше подчёркивает различие в механизме создания предоперационной гипотонии глаза с помощью Ксалакома и диакарба.

При применении Ксалакома в наших исследованиях мы не наблюдали никаких побочных действий, которые описаны в литературе при лечении

глаукомы. Возможно, это связано с кратковременностью его назначения (только 2-х разовое закапывание).

Таким образом, проведенные исследования показали, что включение Ксалакома в подготовку больных к внутриглазной операции даёт возможность снизить ВГД, в среднем, до $15,7 \pm 1,3$ мм рт.ст. (по сравнению с $16,3 \pm 1,5$ мм рт.ст. под диакарбом) и создать гипотонию глаза, необходимую для благоприятного проведения операции.

Ксалаком, оказывая только местное воздействие, является препаратом выбора в предоперационной подготовке офтальмологических больных, которым по общему состоянию противопоказаны препараты гиперосмотического или диуретического действия (при заболевании почек, аденоме простаты, артериальной гипотонии, диабете и др.).

Применение Ксалакома для создания предоперационной гипотонии является сугубо локальным воздействием на глаз и кратковременным (достаточно одноразового закапывания за 1 день и в день операции), что не даёт возможности проявления его побочных действий: раздражения глаза, изменения цвета радужки, роста ресниц и др., которые отмечены (по данным литературы) только при длительном применении препарата в течение 5 лет.

Помимо Ксалакома, нами изучалась возможность использования гипотензивного эффекта другого ингибитора простагландинов – Траватана в комплексе с Азоптом (ингибитором карбоангидразы) в предоперационной подготовке больных.

Под наблюдением находилось 68 больных, из них 49 человек с катарактой, 11 человек с катарактой и глаукомой и 8 человек – с травматическим повреждением радужки и хрусталика. Всем больным за день до операции назначался Азопт 2 раза в день и Траватан 1 раз в день (утром) и в день операции в 8 часов утра инстилляцией Азопт + Траватан. Измерение ВГД проводилось за 1 день до операции и в день операции (на операционном столе). Кроме того, производилась УЗ-биометрия до начала инстилляций и утром за 1 час до операции.

Исходный уровень ВГД у больных составил $19,8 \pm 1,2$ мм рт.ст. В результате двухдневного применения комбинации Азопт + Траватан ВГД снизилось на 5,6 мм рт.ст. по сравнению с исходным уровнем и составило, в среднем, на операционном столе – $14,2 \pm 1,1$ мм рт.ст.

Эхобиометрические исследования, проведенные больным до поступления в стационар и повторно – за 2 часа до операции, показали, что предоперационная подготовка с включением Азопта и Траватана приводит к изменению некоторых параметров глаза. Так, статистически достоверно уменьшился ПЗР глаза с $23,42 \pm 0,14$ мм до $23,05 \pm 0,11$ мм за счет уменьшения размеров СТ (с $16,46 \pm 0,04$ до $16,26 \pm 0,03$ мм), а также уменьшения глубины ПК (с $3,09 \pm 0,03$ до $2,93 \pm 0,03$ мм) при практически неизменной ТХ ($3,87 \pm 0,06$ мм).

Выявленные изменения эхобиограммы можно объяснить следующим. Азопт уменьшает секрецию камерной влаги, а также обладает некоторым гиперосмотическим действием, что приводит к уплотнению и уменьшению объема стекловидного тела. Траватан увеличивает отток внутриглазной жидкости через увеосклеральный путь, обуславливая уменьшение глубины передней камеры. Их совместное воздействие приводит к значительному снижению ВГД, что и обуславливает некоторое уменьшение передне-заднего размера глаза.

Таким образом, двухдневное применение комбинации Азопт + Траватан в подготовке больных к внутриглазной операции привело к снижению ВГД перед операцией на 5,6 мм рт.ст. (28,3 % от исходного уровня), что позволило создать гипотонию глаза ($14,2 \pm 1,1$ мм рт.ст.), необходимую для благоприятного проведения операции.

Проведенные УЗ-исследования в процессе подготовки к операции показали, что применение комбинации Азопт + Траватан приводит не только к снижению ВГД, но и к уменьшению передне-заднего размера стекловидного тела (т.е. к его уплотнению), что имеет важное значение в профилактике такого грозного осложнения, как потеря стекловидного тела во время операции.

9.4. Особенности хирургического лечения больных с патологией радужной оболочки

Анестезия. У всех больных с повреждением РО реконструктивные операции производились под общим обезболиванием.

Из существующих методов общего обезболивания при выполнении операций на глазах у взрослых больных предпочтение отдают сбалансированной анестезии препаратами, используемыми для нейролептаналгезии (дроперидол и фентанил), в сочетании с сибазоном. Возможность проведения операции в условиях самостоятельного дыхания, при стабильных показателях гемодинамики и умеренном снижении внутриглазного давления, а также отсутствие рвоты и возбуждения в послеоперационном периоде обуславливают целесообразность применения этого метода обезболивания в офтальмохирургии.

Методика сбалансированной поликомпонентной анестезии заключается в следующем: индукцию осуществляют последовательным медленным внутривенным введением дроперидола по 0,08 – 0,15 мг/кг (2 – 4 мл), фентанила по 0,0008 – 0,0016 мг/кг (1 – 2 мл) и сибазона по 0,14 мг/кг (1 – 2 мл). При расчёте доз вводимых препаратов необходимо учитывать, как массу тела, так и возраст больных.

Анестезию поддерживают путём дробного внутривенного введения фентанила в дозе 2,8 – 4,0 мг/кг/час и сибазона – 0.05 мг/кг/час. Повторно препараты вводят строго индивидуально, ориентируясь на эффект обезболивания: сибазон каждые 15 – 20 минут в дозе 5 – 10 мг, фентанил через 20 – 25 минут в количестве 0,05 – 1 мг. Показанием к их повторному введению служит появление клинических признаков ослабления анестезии (учащение пульса, немотивированные движения и пр.). При выполнении операции средней продолжительности больным старше 60 лет ограничиваются однократным введением фентанила и сибазона.

При проведении сбалансированной анестезии у больных отмечается амнезия на период от внутривенного введения препаратов до перевода в отделение. Наблюдение за больными в ближайшем послеоперационном периоде не требуется. Приём пищи разрешают через 3 – 4 ч после операции, вставать – в течение первых суток.

Осложнения, как правило, связаны с нарушением техники проведения обезболивания (быстрое введение препаратов, увеличение рекомендуемых доз и т.п.). Наиболее часто у больных пожилого и старческого возраста отмечается кратковременная задержка дыхания, связанная с релаксацией мышц диафрагмы рта и западением нижней челюсти. Иногда у больных с сопутствующей артериальной гипертензией после введения препаратов отмечается значительное снижение артериального давления, не требующее коррекции.

К абсолютным показаниям к проведению сбалансированной анестезии следует отнести операции на глазном яблоке при высоком исходном внутриглазном давлении, а также хирургические вмешательства на единственном глазу, особенно в тех случаях, когда второй глаз погиб вследствие экспульсивного кровотечения.

Тактика хирургического лечения при различных видах повреждения радужки. Тактика и объём хирургического лечения иридодиализа была обусловлена исходным состоянием глаза. Так, при прозрачном хрусталике оперативное вмешательство выполнялось только на РО, т.е. иридодиализ устранялся методом закрытой иридопластики. Однако, сложность операции была обусловлена опасностью повреждения передней капсулы хрусталика, что могло привести к развитию катаракты и снижению зрения в послеоперационном периоде. Такие операции на РО, без одномоментных оперативных вмешательств на других структурах глаза, при иридодиализе выполнялись чаще всего (38,7 % всех операций), по сравнению с другими группами больных. При иридодиализе, осложнённом травматической катарактой, объём оперативного вмешательства увеличивался за счёт необходимости одноэтапного проведения факоэмульсификации и имплантации

ИОЛ. Факоэмульсификация при иридодиализе применялась чаще (66,7 %), чем в других группах больных. Наличие сублюксации хрусталика ещё больше увеличивало объём операции за счёт добавления в комплекс оперативного вмешательства передней витрэктомии и шовной фиксации ИОЛ.

Большая часть больных с иридодиализом была прооперирована по усовершенствованной нами технологии с применением метода закрытой иридопластики. Особенности техники операции заключаются в том, что корень радужки фиксируется с помощью узловатых швов к склеральной части лимба через микропроколы, количество которых зависит от величины иридодиализа. Кроме того, при иридодиализе II и III степени, для коррекции величины и правильного положения зрачка, накладываются дополнительные швы на зрачковую часть радужки методом закрытой иридопластики, без хирургического разреза, с применением специальной техники завязывания шва.

В группе больных с травматическим мидриазом операция на РО в чистом виде произведена только у 9 больных (5,6 %): у 4 больных с прозрачным хрусталиком и у 5 – с артификацией. У остальных больных устранение мидриаза производилось как элемент комплексного хирургического лечения, так как восстановление правильного положения и величины зрачка является непременным условием не только для предупреждения возможных осложнений (дистрофии роговицы, вторичной глаукомы, отслойки сетчатки и др.), но и для осуществления наиболее современной интраокулярной коррекции афакии после удаления дислоцированного хрусталика.

У преобладающего большинства больных операция устранения мидриаза сочеталась с одномоментными вмешательствами на других структурах глаза: экстракцией катаракты (58,1 %), витрэктомией (40,0 %), синехиотомией и восстановлением передней камеры (21,3 %), имплантацией ИОЛ (78,8 %), антиглаукоматозной операцией (5,0 %), а также частичной сквозной пересадкой роговицы (3,7 %) или ротационной аутокератопластикой (1,2 %).

Учитывая высокую частоту дислокации хрусталика при мидриазе (59,1 %), а также обусловленную этим высокую частоту вторичной глаукомы (22,5 %),

восстановительное лечение у этих больных проводилось путем интракапсулярного удаления катаракты (у 36 из 93 больных), передней витрэктомии, ушивания мидриаза и имплантации заднекамерной ИОЛ со смешанной шовной фиксацией. Антиглаукоматозные операции, согласно нашим наблюдениям у данной группы больных не показаны, так как восстановление нормальных анатомических взаимоотношений в глазу приводило к улучшению путей оттока внутриглазной жидкости и нормализации ВГД в послеоперационном периоде.

Нами впервые применен новый метод оперативного вмешательства при мидриазе большой степени по типу закрытой иридопластики, который позволяет устранить мидриаз без хирургического разреза, что особенно важно при прозрачном хрусталике, афакии или артификаки. Элементы закрытой иридопластики применялись нами также в комплексном лечении больных с мидриазом II-III степени, осложнённым дислокацией хрусталика в стекловидное тело. Разработанные комбинированные методики оперативного вмешательства позволяют ушить мидриаз большой степени (свыше 8 мм), получить центрально расположенный зрачок нужной величины и формы, а также, при показаниях, одновременно имплантировать интраокулярную линзу.

Клинические исследования, проведенные у 107 больных с полными колобомами радужной оболочки, показали, что травма радужки, как правило (у 92,5 % больных), сопровождалась повреждением других структур глаза: роговицы (68,2 %), хрусталика (92,5 %), стекловидного тела (25,2 %), сетчатки (2,8 %). Это обусловило необходимость проведения сложных реконструктивных операций для восстановления зрительных функций у данной группы больных.

Иридопластика в чистом виде (только ушивание колобомы радужки для восстановления её диафрагмальной функции) была произведена у 12 больных (11,2 %), при наличии прозрачного хрусталика или частичного помутнения хрусталика, расположенного не в центральной зоне. Операция проводилась методом ЗИП [74] без дополнительных хирургических разрезов.

У 60 больных (56,1 %), одномоментно с иридопластикой, произведено удаление травматической катаракты: факоэмульсификация – у 40 больных, ЭЭК – у 13 и ИЭК – у 7 больных – в связи с нарушением положения хрусталика. Удаление катаракты у 31,8 % больных сопровождалось синехиотомией, а у 23,4 % больных – передней витрэктомией.

Имплантация ИОЛ с одномоментным ушиванием колобомы радужки осуществлена у 91 больного (60 чел. – с катарактой и 31 чел. – с афакией). Внутрикапсулярно ИОЛ имплантирована у 29,7 % больных, на дубликатуру капсулы – у 26,4 % и с шовной фиксацией к радужке или склере – у 43,9 % пациентов.

Для уменьшения травматизации тканей глаза, как во время комплексных операций, так и при «чистой» иридопластике нами применялись методики с наложением швов на радужку без хирургических разрезов, а также со специальной методикой завязывания швов.

Характерной особенностью лечения больных с травматическим сращением и заращением зрачка было то, что у большинства больных обязательным элементом операции было частичное или полное рассечение синехий в переднем отделе глаза (74,1 %).

При наличии выраженных и грубых плоскостных сращений в передней камере, резко атрофичной радужки и нормальном или несколько повышенном офтальмотонусе в ряде случаев приходилось отказываться от полного разъединения передних синехий во избежание сильных кровоизлияний, а также увеличения объёма последующей иридопластики, через большой разрез. В таких тяжёлых случаях с целью уменьшения объёма операции ограничивались формированием нового зрачкового отверстия вне зоны рубца под прозрачным участком роговицы.

Формирование зрачка в зоне прозрачного участка роговицы при его полном заращении в рубце в ряде случаев позволяет получить хороший функциональный результат, а также нормализовать повышенный

офтальмотонус за счёт восстановления сообщения между передней и задней камерами глаз.

Иридопластика в чистом виде: синехиотомия и наложение швов на зрачковый край радужки для восстановления её диафрагмальной функции, - была произведена у 2 больных при наличии прозрачного хрусталика. Операция производилась методом ЗИП [74] без дополнительных хирургических разрезов. Микрохирургическая корепраксия (перемещение зрачка с восстановлением правильного его положения, формы и размера) проводилась по усовершенствованной нами методике с применением метода ЗИП, через 2 периферических роговичных прокола, с использованием вискоэластиков. Вначале на периферическую часть зрачка накладывались 1-3 узловатых шва, которые проводились транскорнеально и завязывались по специальной методике [74], исключающей натяжение ткани радужки и возможность циклодиализа и операционного кровоизлияния. Затем с помощью цанговых инструментов (пинцета и ножниц) бимануально производилась частичная сфинктерэктомия так, чтобы зрачок достиг нормальных размеров (до 3 мм) и занял центральное положение.

У 31 больного (57,4 %) одновременно с формированием зрачка произведено удаление травматической катаракты: факоэмульсификация – у 24 больных и иссечение плёнчатой или полурассосавшейся катаракты – у 7 пациентов.

Большинство плёнчатых и полурассосавшихся катаракт было плотно спаяно со стекловидным телом. Удаление их создаёт большие потенциальные возможности для тракций и выпадения стекловидного тела, поэтому передняя витрэктомия была важным этапом хирургического вмешательства. Сращения стекловидного тела с хрусталиком начинали рассекать до его удаления, под прикрытием вискоэластиков, и продолжали устранять в процессе выведения хрусталика в рану. Данный хирургический приём, позволил свести к минимуму закономерные тракции, являясь активной мерой профилактики выпадения

стекловидного тела, геморрагических осложнений и осложнений со стороны сетчатки в послеоперационном периоде.

Иссечение плотных полурассосавшихся катаракт завершалось обязательной передней витректомией, в целях обеспечения условий для имплантации ИОЛ и профилактики послеоперационных осложнений, связанных с наличием тяжёлой стекловидного тела в передней камере (дистрофия роговицы, вторичная глаукома, дислокация ИОЛ и др.).

При врождённой патологии РО в зависимости от исходного состояния глаза всем больным производилось реконструктивное хирургическое лечение. У 8 больных (9 глаз) с эктопией зрачка произведена микрохирургическая корепраксия (перемещение зрачка с восстановлением правильного его положения, формы и размера) по оригинальной методике, описанной в главе 6. При наличии врождённой катаракты, иридопластика сочеталась с одномоментной факоэмульсификацией с имплантацией гибкой ИОЛ (AcrySof Alcon) через дополнительный лимбальный туннельный разрез.

У 11 больных (12 глаз) с врождённой колобомой радужки произведено ушивание колобомы РО в чистом виде (на 5 глазах с прозрачным или частично мутным хрусталиком), в комбинации с имплантацией ИОЛ (на 3 глазах с афакией) или с факоэмульсификацией и одномоментной имплантацией заднекамерной гибкой ИОЛ (на 4 глазах с врождённой катарактой).

Проведенные исследования показали, что оригинальная методика хирургического лечения эктопии зрачка и врождённых колобом радужки с применением закрытой иридопластики даёт возможность провести реконструкцию зрачка с минимальной травматизацией тканей глаза, добиться правильного, центрального положения зрачка и нормальных его размеров, а в комбинации с плеоптическим лечением – повысить остроту зрения и у значительной части больных с врождённой патологией РО предупредить инвалидность.

У больных с травматической аниридией, в зависимости от степени повреждения структур глаза, проводились различные виды реконструктивных операций, в связи с чем, они были условно разделены на 3 группы.

Первая группа состояла из 44 больных с полной аниридией и травматической катарактой или афакией (полным отсутствием капсулярной поддержки).

Вторую группу составили 50 больных с частичной аниридией, осложнённой травматической катарактой или афакией.

В третью группу вошли 17 больных с аниридией и катарактой (с хорошо сохранившимся связочно-капсулярным аппаратом хрусталика).

Больным 1 группы, в основном, была произведена операция тотального иридофакопротезирования через лимбальный разрез 9 – 10 мм с последующей шовной фиксацией иридопротеза к склере, а у 12 человек операция была произведена по разработанной нами методике через туннельный разрез (до 5 мм) со специальной фиксацией иридофакопротеза к склеральной части лимба (патент № 34623) и применением гибкой ИОЛ.

Больным 2 группы иридофакопротезирование проводилось с применением иридо-склеральной фиксации иридопротеза.

Больным 3 группы была применена методика внутрикапсульного иридофакопротезирования (патент № 51128 А) путем факоэмульсификации через малый туннельный разрез (до 4 мм) с последующим введением в капсулярный мешок гибкой ИОЛ и иридопротеза. Внутрикапсулярная имплантация иридофакопротеза исключала необходимость фиксации его к склере, что значительно снижало объём и травматичность операции.

Частичное иридофакопротезирование с применением лавсанового иридопротеза (ИРИСТЕКС) произведено у 14 больных с частичной аниридией (12,6 %). У остальных больных произведено тотальное ИФП: у 47 больных (42,3 %) с частичной аниридией и у 50 больных (45,0 %) – с тотальной аниридией.

У 46 больных (41,4 %) одномоментно с ИФП произведено удаление травматической катаракты: факоемульсификация – у 32 больного, экстракция плёчатой катаракты – у 9 больных, ИЭК – у 6 больных в связи с выраженным нарушением положения хрусталика.

Удаление катаракты у 63,1 % больных сопровождалось синехиотомией, а у 17,1 % больных – передней витрэктомией.

Имплантация ИОЛ произведена всем больным путём предварительной шовной фиксации её к задней поверхности иридопротеза до имплантации, при внутрикапсульном иридофакопротезировании гибкая з/к ИОЛ вводилась в капсульный мешок с помощью картриджа и инжектора до введения иридопротеза. У 3 пациентов, поступивших с артификацией на фоне аниридии, произведена репозиция ИОЛ с шовной фиксацией к склере, затем имплантация иридопротеза.

4 больным с аниридией (3,6 %) при реконструктивной операции одновременно произведена частичная сквозная пересадка роговицы, а 1 больному (0,9 %) – ротационная аутокератопластика – в связи с грубым рубцовым помутнением роговицы в оптической зоне.

9.5. Особенности коррекции послеоперационного периода при реабилитации больных с патологией радужной оболочки

Сложность и многоплановость реконструктивных операций на переднем отделе глазного яблока при травматических повреждениях РО предопределяет многообразие методов лечения в послеоперационном периоде.

Лечение больного начинается на операционном столе: после операции под конъюнктиву вводят антибиотики широкого спектра действия (в обычной дозировке гентамицина сульфат 30-40 мг или цефтриаксон 150-200 мг) и кортикостероиды (раствор дексаметазона 2 мг).

После операции накладывают монокулярную асептическую повязку на 1 сутки. Постельный режим назначается обычно на 3-4 часа, при осложнённом течении операции с выпадением стекловидного тела постельный режим продлевается до одних суток.

Принципы лечения, в основном, сходны при различных типах операций, но у каждого конкретного больного план лечения должен быть индивидуальным и зависеть от исходного состояния глаза, иммунологического статуса, характера операции и послеоперационного течения.

Лечение в послеоперационном периоде должно состоять из антибактериальной, противовоспалительной, десенсибилизирующей и при необходимости стимулирующей терапии.

У больных после пластических и реконструктивных операций на РО, как и после других внутриглазных операций, обычно применяли антибиотики эпibuльбарно в инстилляциях на 7-10 дней и парabuльбарно 3-5 дней, дексаметазон парabuльбарно ежедневно и эпibuльбарно в инстилляциях со 2-х суток после операции, при необходимости с рассасывающей целью применяли парabuльбарные инъекции фибринолизина по 300 – 600 ЕД, кларитин или лоратадин внутрь, мидриатики или миотики в инстилляциях для массажа зрачка, препараты для снижения офтальмотонуса (диакарб или трифас внутрь, азопт, траватан, ксалатан эпibuльбарно), ангиопротекторы (дицинон, аминокaproновая кислота, аскорутин) и различные симптоматические средства. При выраженной ПВР назначались дополнительно НПВС Целебрекс или ФПП Гемокорд и Криокорд.

Применение НПВС Целебрекс для профилактики и лечения ПВР у больных с повреждением РО. В процессе проведения клинических исследований нами разработан новый способ профилактики и лечения ПВР с использованием НПВС, обладающего сильным противовоспалительным действием, Целебрекса (см. раздел 7, подраздел 7.1).

Эффективность препарата Целебрекс в комплексном лечении ПВР глаза была изучена на 98 больных с травматической катарактой, осложнённой повреждением РО.

Всем больным была произведена факоэмульсификация с имплантацией гибкой ИОЛ фирмы Alcon, а также устранением дефекта радужной оболочки методом закрытой иридопластики.

Всем больным в качестве подготовки к экстракции катаракты назначалась традиционная общая и местная терапия. Пациенты были разделены на 2 сопоставимые группы, рандомизированные между собой по возрасту, полу, характеру и степени повреждения хрусталика и радужной оболочки.

Основную группу составили 42 больных, которым дополнительно был назначен НПВС Целебрекс по схеме: 1 капсула 200 мг два раза в день per os после еды 3 дня до операции, 5 дней после, а в качестве местной нестероидной противовоспалительной терапии Наклоф 0,1 % по схеме: инстилляцией 3 раза в день в оперируемый глаз 3 дня до и 5 дней после операции.

Остальные 56 пациентов составили контрольную группу, получавшую только традиционное лечение.

При объективном обследовании пациентов после операции в динамике учитывались следующие показатели: инъекция сосудов конъюнктивы и степень её выраженности, наличие отёка роговицы, гиперемии и отёка радужки, состояние влаги передней камеры, наличие экссудата на ИОЛ. Степень выраженности признаков оценивалась в баллах по следующей шкале: 0 – отсутствие, I – умеренная, II – средняя, III – выраженная.

Оценка эффективности лечения в обеих группах проводилась по выраженности и длительности послеоперационного увеита, скорости рассасывания экссудативной пленки, остроте зрения и наличию поздних осложнений.

Препарат Целебрекс назначался больным основной группы с целью профилактики и уменьшения реактивного воспалительного синдрома после операции. Все больные хорошо переносили препарат, в том числе пациенты с

язвенной болезнью желудка и двенадцатиперстной кишки в стадии ремиссии. Побочных явлений не наблюдалось. Наши данные согласуются с данными Мошетовой Л.К. с соавторами (2004) [203], применявших Целебрекс при хирургическом лечении больных с возрастной катарактой и глаукомой.

При анализе клинического состояния глаз у больных контрольной группы на следующий день после операции ареактивное течение (0 – I степени) было отмечено в 45 случаях (80,4 %). II степень воспалительной реакции была определена у 8 пациентов (14,3 %) с наличием перикорнеальной инъекции, небольшого отёка роговицы, единичных нитей экссудата, феномена Гиндаля 1-2 степени. У 3 пациентов (5,4 %) наблюдалась III степень воспаления, сопровождавшаяся развитием острого иридоциклита с выпотом в передней камере и области зрачка.

Использование Целебрекса в комплексном лечении 42 больных основной группы способствовало значительному улучшению клинических показателей: ареактивное течение на следующий день после операции отмечено у 39 больных (92,9 %). У 3 пациентов (7,1 %) отмечена II степень воспалительной реакции. III степень реакции не наблюдалась ни у одного больного основной группы (табл. 9.2).

Таким образом, применение Целебрекса способствовало снижению частоты воспалительных реакций II – III степени в 3 раза (7,1 % по сравнению с 23,2 %).

Влияние Целебрекса на динамику клинических и функциональных показателей представлена в таблице 9.3. Так, явления увеита проходили на $3,08 \pm 0,03$ дня раньше ($p < 0,05$), отёк роговицы – на $2,75 \pm 0,04$ дня раньше ($p < 0,05$), чем в контрольной группе.

Рассасывание экссудата происходило на $3,7 \pm 0,04$ дня быстрее, а длительность пребывания в стационаре больных основной группы сократилась, в среднем, на $4,01 \pm 0,04$ дня ($p < 0,05$). Средняя острота зрения в основной группе при выписке составила $0,72 \pm 0,03$, а в контрольной группе $0,51 \pm 0,04$ (на 0,21 меньше; $p < 0,05$).

Таблица 9.2

**Степень выраженности воспалительной реакции после операции у
больных с артрафакцией и иридопластикой**

Степень послеоперационного воспаления	Группы больных				p
	основная		контрольная		
	число глаз	%	число глаз	%	
0 – I	39	92,9 ± 3,9	43	76,8 ± 5,7	< 0,05
II	3	7,1 ± 3,9	9	16,1 ± 4,9	> 0,05
III	–	–	4	7,1 ± 3,4	< 0,05
всего	42	100,0	56	100,0	

Таблица 9.3

**Клиническая эффективность Целебрекса у больных с артрафакцией и
иридопластикой**

Критерии клинической эффективности	Основная группа (n = 42)	Контрольная группа (n = 56)	p
исчезновение признаков увеита (дни)	5,81 ± 0,03	8,89 ± 0,04	< 0,05
исчезновение отека роговицы (дни)	4,87 ± 0,02	7,62 ± 0,03	< 0,05
длительность рассасывания экссудата (дни)	5,69 ± 0,04	9,41 ± 0,05	< 0,05
длительность стационарного лечения (дни)	6,13 ± 0,03	10,14 ± 0,05	< 0,05
средняя острота зрения (ед.)	0,72 ± 0,03	0,51 ± 0,04	< 0,05

Отдалённые результаты наблюдения за больными с артификацией и иридопластикой показали, что через год после операции средняя острота зрения повысилась в обеих группах и достигла $0,81 \pm 0,04$ в основной и $0,63 \pm 0,03$ – в контрольной группе (табл. 9.4).

Таблица 9.4

Отдалённые осложнения у больных с артификацией и иридопластикой

Осложнения	Основная группа (n = 42)		Контрольная группа (n = 56)	
	число больных	%	число больных	%
вторичная катаракта	5	11,9	16	28,6
вторичная глаукома	1	2,4	5	8,9
смещение или заращение зрачка	1	2,4	7	12,5
смещение ИОЛ	–	–	2	3,6
фиброз СТ	–	–	6	10,7
кератопатия	–	–	4	7,1
отслойка сетчатки	–	–	1	1,8
средняя острота зрения, ед.	$0,81 \pm 0,04$		$0,63 \pm 0,03$	

Следует отметить меньшую частоту отдалённых осложнений у больных основной группы. Так, вторичная катаракта у них в 2,4 раза реже, вторичная глаукома – в 3,7 раза реже, смещение или сращение зрачка – в 5,2 раза реже, чем в контрольной группе. В основной группе не было отмечено таких осложнений как смещение ИОЛ, фиброз стекловидного тела, кератопатия, отслойка сетчатки, которые в контрольной группе наблюдались, соответственно, в 3,6 %, 10,7 %, 7,1 % и 1,8 % случаев (табл. 9.4).

Таким образом, проведенные исследования показали эффективность Целебрекса в комплексном лечении больных с травматическими повреждениями хрусталика и радужной оболочки.

Клиническими исследованиями установлено, что применение Целебрекса в комплексном лечении больных с травматическим повреждением радужной оболочки и хрусталика снижает частоту и степень выраженности воспалительной реакции после операции, а также снижает частоту других осложнений как в ближайшем, так и в отдалённом периоде наблюдений.

Применение Целебрекса у больных с артификацией и иридопластикой значительно повысило функциональные результаты лечения на 28,6 % и позволило восстановить зрение у больных, в среднем, до $0,81 \pm 0,04$.

Полученные данные позволяют считать целесообразным использование Целебрекса в комплексной подготовке больных с травматическим повреждением радужки и хрусталика к операции, а также при лечении их в послеоперационном периоде.

Применение ФПП Гемокорда и Криокорда в комплексном лечении больных с травматической аниридией. Для повышения эффективности восстановительного лечения больных с травматической аниридией нами был разработан новый способ коррекции ПВР после иридофакопротезирования, заключающийся в том, что при выраженной ПВР, помимо комплексного лечения, дополнительно применяли криоконсервированные ФПП: Гемокорд парабульбарно по 1,0 мл на 3-й день после операции и Криокорд 0,4 мл под конъюнктиву и 0,6 мл внутримышечно, однократно или двукратно на 7-й и 10-й день после операции (см. раздел 7, подраздел 7.2).

Эффективность разработанного способа была изучена на 40 больных после операции иридофакопротезирования под контролем ЛКС (см. раздел 4, подраздел 4.1).

Проведенные исследования показали, что применение ФПП Гемокорд и Криокорд приводит к существенной коррекции гомеостаза у больных с иридофакопротезированием, снижению степени ПВР и числа осложнений, как в

раннем, так и в позднем послеоперационном периоде, а также к значительному улучшению функциональных исходов операции (острота зрения выше 0,3 – у 90,0 % больных по сравнению с контрольной группой – 59,0 %).

Применение ФПП Криокорд в сочетании с магнитотерапией в комплексном лечении ПВР после иридофакопротезирования. В целях повышения эффективности лечения воспалительных заболеваний переднего отдела глаза и ПВР нами разработан новый способ с использованием импульсного электромагнитного поля (ИЭМП) в сочетании с ФПП Криокорд, который позволил усилить противовоспалительное, иммунокорректирующее, рассасывающее действие используемого метода и обеспечить достижение высокого лечебного эффекта (см. раздел 7, подраздел 7.3).

Разработанный способ был применён в комплексном лечении 20 больных с выраженной ПВР после иридофакопротезирования (контрольная группа – 39 больных после ИФП, получавшие традиционное лечение).

Проведенные исследования (подраздел 7.3) показали, что применение нового способа лечения: фетоплацентарного препарата Криокорд в сочетании с магнитотерапией (ИЭМП) у больных после иридофакопротезирования приводит к уменьшению степени выраженности ПВР, более быстрой её ликвидации, повышению оптических результатов операции (острота зрения выше 0,3 в основной группе была у 85,0 % больных, по сравнению с контрольной группой – 59,0 %), а также снижению частоты осложнений в отдалённые сроки после операции.

Резюме

Проведенные клинические исследования у 526 больных (528 глаз) с травматической и врождённой патологией радужки послужили основой для разработки алгоритма реабилитации больных с различными видами повреждения РО. Результатами исследований доказана целесообразность проведения одноэтапных комплексных реконструктивных вмешательств, направленных на восстановление нормальных анатомических

взаимоотношений повреждённых структур переднего отдела глазного яблока, прозрачности его преломляющих сред, а также восстановления эмметропической рефракции путём имплантации ИОЛ для обеспечения в дальнейшем полноценного зрения.

В зависимости от вида и степени недостаточности РО, а также характера сочетанной патологии нами разработана тактика восстановительного лечения с определением показаний, противопоказаний и сроков оперативного лечения больных с повреждением РО, особенностями предоперационной подготовки, анестезии и хирургических вмешательств, а также коррекции послеоперационного периода с применением новых современных биофизических и медикаментозных методов: ЛКС, НПВС, ФПП и их сочетания с магнитотерапией.

При разработке современного алгоритма реабилитации больных с повреждением РО были использованы собственные клинические наблюдения, а также данные литературы [74, 75]. Основные принципы разработанной тактики восстановительного лечения представлены в таблице 9.5.

Таблица 9.5

Современный алгоритм хирургического лечения и реабилитации больных с травматической и врождённой патологией радужной оболочки

Характер и степень повреждения РО	Состояние других структур глаза	Тактика восстановительного лечения				Возможные дополнительные хирургические вмешательства в отдалённые сроки
		основные принципы	сроки хирургического лечения после травмы	объём одноэтапного комплексного хирургического вмешательства	ведение послеоперационного периода	
1	2	3	4	5	6	7
иридодиализ I степени (до 90°)	хрусталик прозрачный	устранение иридодиализа	1-2 месяца	наложение иридосклеральных швов методом ЗИП	традиционное лечение	–
	травматическая катаракта	устранение иридодиализа, экстракция катаракты, имплантация ИОЛ	1-2 месяца	наложение иридосклеральных швов, факоемульсификация, имплантация ИОЛ	традиционное лечение	лазердисцизия задней капсулы хрусталика

Продолжение табл. 9.5

1	2	3	4	5	6	7
иридодиализ II степени (от 90° до 210°)	хрусталик прозрачный	устранение иридодиализа	1-2 месяца	наложение иридо- склеральных швов + швы на зрачковый край (ЗИП)	традицион- ное лечение	–
	травмати- ческая катаракта	устранение иридодиализа, экстракция катаракты, имплантация ИОЛ	1-2 месяца, при набухающей катаракте или повышении ВГД – раньше	наложение иридосклеральных швов + швы на зрачковый край, факоэмульсификация, имплантация ИОЛ	традицион- ное лечение + НПВС	лазер дисцизия задней капсулы хрусталика
иридодиализ III степени (свыше 210°)	травмати- ческая катаракта	устранение иридодиализа, экстракция катаракты, имплантация ИОЛ	2-3 месяца, при набухающей катаракте или повышении ВГД – раньше	наложение иридосклеральных швов + швы на зрачковый край, факоэмульсификация, имплантация ИОЛ, при невозможности подшивания РО – удаление повреждённой ткани с последующей имплантацией иридофакопротеза	традицион- ное лечение + НПВС, при ИФП – Гемокорд или Криокорд	лазер дисцизия задней капсулы хрусталика

Продолжение табл. 9.5

1	2	3	4	5	6	7
мидриаз степени, зрачок мм	I хрусталик прозрачный	устранение мидриаза	1-2 месяца	шов на зрачковый край РО (ЗИП)	традицион- ное лечение	–
4-5	травмати- ческая катаракта	устранение мидриаза, экстракция катаракты, имплантация ИОЛ	1-2 месяца	факоэмульсификация, имплантация ИОЛ, шов на зрачковый край РО	традицион- ное лечение	лазер дисцизия задней капсулы
мидриаз степени, зрачок мм	II хрусталик прозрачный	устранение мидриаза	2-3 месяца	2-3 шва на зрачковый край РО (ЗИП)	традицион- ное лечение	–
6-8	травмати- ческая катаракта	устранение мидриаза, экстракция катаракты, имплантация ИОЛ	2-3 месяца	факоэмульсификация, имплантация ИОЛ, 2-3 шва на зрачковый край РО	традицион- ное лечение + НПВС	антиглауко- матозная операция (АГО), лазер дисцизия задней капсулы

Продолжение табл. 9.5

1	2	3	4	5	6	7
мидриаз II степени, зрачок 6-8 мм	травматическая катаракта, нарушение положения хрусталика	устранение мидриаза, экстракция катаракты, имплантация ИОЛ	2-3 месяца, при повышении ВГД – раньше	факоэмульсификация, при невозможности – ИЭК, передняя витрэктомия, имплантация ИОЛ с шовной фиксацией, 2-3 шва на зрачковый край РО (ЗИП)	традиционное лечение + НПВС	АГО, лазердиск-зия задней капсулы, репозиция ИОЛ,
мидриаз III степени, зрачок > 8 мм	травматическая катаракта	устранение мидриаза, экстракция катаракты, имплантация ИОЛ	2-3 месяца	факоэмульсификация, имплантация ИОЛ, швы на зрачковый край РО (ЗИП)	традиционное лечение + НПВС	оперативное лечение отслойки сетчатки
	травматическая катаракта, нарушение положения хрусталика	устранение мидриаза, экстракция катаракты, имплантация ИОЛ	2-3 месяца, при повышении ВГД – раньше	факоэмульсификация, при невозможности – ИЭК, передняя витрэктомия, имплантация ИОЛ с шовной фиксацией, 2-3 шва на зрачковый край РО	традиционное + НПВС	

Продолжение табл. 9.5

1	2	3	4	5	6	7
колобома РО I степени – до 60°	хрусталик прозрачный	ушивание колобомы РО	1-2 месяца	наложение швов на края колобомы РО (ЗИП)	традицион- ное лечение	–
	травмати- ческая катаракта	ушивание колобомы РО, экстракция катаракты, имплантация ИОЛ	2-3 месяца	наложение швов на края колобомы РО (ЗИП) + факоэмульсификация с имплантацией ИОЛ	традицион- ное лечение	лазер дисцизия задней капсулы
колобома РО II степени – от 60° до 120°	хрусталик прозрачный	ушивание колобомы РО	1-2 месяца	наложение швов с насечкой у корня РО и перемещением ткани РО	традицион- ное лечение	–
	травмати- ческая катаракта	ушивание колобомы РО, экстракция катаракты, имплантация ИОЛ	2-3 месяца	наложение швов на края колобомы с насечкой у корня РО и перемещением ткани (ЗИП) + факоэмульсификация с имплантацией ИОЛ	традицион- ное лечение + НПВС	лазер дисцизия задней капсулы

Продолжение табл. 9.5

1	2	3	4	5	6	7
колобома РО III степени > 120°	травматическая катаракта	ушивание колобомы РО, экстракция катаракты, имплантация ИОЛ	3-4 месяца	факоэмульсификация, реконструктивное замещение дефекта ткани РО с имплантацией ИОЛ или частичное внутрикапсульное иридофакопротезирование	традиционное лечение + НПВС + Гемокорд, Кривокард	лазер дисцизия задней капсулы, репозиция ИОЛ
	травматическая катаракта с нарушением положения хрусталика	ушивание колобомы РО, экстракция катаракты, имплантация ИОЛ	3-4 месяца	ИЭК, реконструктивное замещение дефекта ткани РО, передняя витрэктомия, частичное ИФП со склеральной фиксацией	традиционное лечение + НПВС + Гемокорд, Кривокард + магнитотерапия	

Продолжение табл. 9.5

1	2	3	4	5	6	7
колюбома РО IV степени – тотальная аниридия	травмати- ческая катаракта	экстракция катаракты, имплантация ИОЛ, имплантация ИП	4-6 месяцев	факоэмульсификация с тотальным внутрикапсульным ИФП	традицион- ное лечение + НПВС	АГО, лазер- дисцизия задней капсулы
	афакия	имплантация ИОЛ, имплантация ИП	4-6 месяцев	передняя витрэктомия, тотальное ИФП со склеральной фиксацией	традицион- ное лечение + НПВС + Гемокорд, Криокорд + магнитотера- пия	АГО, лазер- дисцизия задней капсулы, удаление фибриновой плёнки, репозиция ИФП, оперативное лечение отслойки сетчатки

Продолжение табл. 9.5

1	2	3	4	5	6	7
рубцовое сращение и заращение зрачка – без смещения	травматическая катаракта	восстановление п/камеры, экстракция катаракты, имплантация ИОЛ, формирование зрачка	2-3 месяца	рассечение синехий, факоэмульсификация или экстракция плёнчатой катаракты, имплантация ИОЛ (возможно с шовной фиксацией и передней витрэктомией), швы на дефект зрачкового края РО	традиционное лечение + НПВС	лазер дисцизия задней капсулы, формирование зрачка, репозиция ИОЛ
рубцовое сращение и заращение зрачка – со смещением	травматическая катаракта	восстановление п/камеры, экстракция катаракты, имплантация ИОЛ, формирование зрачка	2-3 месяца	рассечение синехий, факоэмульсификация или экстракция плёнчатой катаракты, имплантация ИОЛ (возможно с шовной фиксацией и передней витрэктомией), швы на дефект зрачкового края РО с перемещением зрачка	традиционное лечение + НПВС	

Продолжение табл. 9.5

1	2	3	4	5	6	7
заращение зрачка	травматическая катаракта, рубец роговицы в оптической зоне	восстановление п/камеры, экстракция катаракты, имплантация ИОЛ, формирование зрачка + устранение рубцового помутнения роговицы	3-4 месяца	рассечение синехий, формирование зрачка в центре, экстракция плёнчатой катаракты с передней витректомией, имплантация ИОЛ с шовной фиксацией, ЧСПР или ротационная аутокератопластика	традиционное лечение + НПВС + Гемокорд, Кривокорд + магнитотерапия	лазер дисцизия задней капсулы, формирование зрачка, репозиция ИОЛ
врождённая колобома РО	хрусталик прозрачный	ушивание колобомы РО	в возрасте не ранее 3-4 лет	наложение швов на края колобомы (ЗИП), с предварительной насечкой у корня РО (при необходимости централизации зрачка)	традиционное лечение	

Продолжение табл. 9.5

1	2	3	4	5	6	7
врождённая колобома РО	врождённая катаракта	ушивание колобомы РО, экстракция катаракты, имплантация ИОЛ	в возрасте не ранее 1 года	наложение швов на края колобомы (ЗИП), с предварительной насечкой у корня РО (при необходимости централизации зрачка) + факоэмульсификация + имплантация ИОЛ	традиционное лечение	лазер дисцизия задней капсулы, репозиция ИОЛ
врождённая эктопия зрачка	врождённая катаракта, сублюксация хрусталика	формирование центрально-расположенного зрачка, экстракция катаракты, имплантация ИОЛ	в возрасте не ранее 1 года	факоэмульсификация с имплантацией ИОЛ с шовной фиксацией, перемещение зрачка с его централизацией	традиционное лечение	репозиция ИОЛ

Матеріали 9 глави опубліковані в наступних роботах:

1. Венгер Г. Е. Применение ксалакома в предоперационной подготовке больных с катарактой, глаукомой либо травматическими повреждениями переднего отдела глаза / Г. Е. Венгер, Л. В. Венгер, Н. В. Кресюн, А. Н. Грачёва // Актуальні питання медичної науки та практики : зб. наук. праць. – Запоріжжя, 2006. – Вип. 69, кн. 2. – С. 22–28.

Автором лично проведено: клиническое обследование больных с травматическим повреждением радужки и хрусталика, оперативное лечение, анализ и статистическая обработка полученных результатов с обоснованием выводов.

2. Венгер Л. В. Досвід використання препарату «Целебрекс» для профілактики і лікування післяопераційної запальної реакції у хворих з артіфакією та іридопластикою / Л. В. Венгер // Клінічна фармація. – Харків : НФаУ, 2007. – Том 11, № 1. – С. 30–33.

3. Венгер Л. В. Значение азопта и траватана в снижении риска внутриглазных оперативных вмешательств / Л. В. Венгер, Н. В. Кресюн, О. В. Гуденко // Сучасні досягнення в хірургії переднього та заднього сегментів ока : V симпозиум з офтальмохірургії в Україні з практичним семінаром «Жива хірургія» за участю міжнародних спеціалістів, Донецьк, 14-15 червня 2007 р. : тези. – К. : Макрос, 2007. – С. 148–151.

АНАЛИЗ И ОБСУЖДЕНИЕ РЕЗУЛЬТАТОВ ИССЛЕДОВАНИЯ

Реконструктивная хирургия РО является одним из новых направлений в офтальмохирургии.

Повреждения РО обуславливают её функциональную недостаточность и значительно отягощают течение посттравматического процесса в глазу, что ухудшает зрительные функции (вызывая монокулярную диплопию, снижение зрения из-за светорассеяния и засвечивания), способствует развитию дистрофии роговицы, вторичной глаукомы, отслойки сетчатки и других осложнений. Нередко это приводит к инвалидности по зрению, потере профессиональной трудоспособности и даже полной слепоте. Полноценная реабилитация таких больных, в большинстве случаев, невозможна без восстановительной хирургии радужки.

Эффективность восстановительного лечения больных с повреждением РО в значительной мере зависит от рационального выбора метода лечения и совершенствования техники оперативного вмешательства, направленного на уменьшение травматизации тканей глаза во время операции и максимально возможное восстановление правильного положения естественной диафрагмы глаза. В связи с этим разработка новых способов реконструктивной хирургии имеет важное значение.

Развитие пластической хирургии РО, а также иридотрансплантации, привело к необходимости решения ряда вопросов, связанных с иммунопатологией глаза. В литературе имеются единичные сообщения о том, может ли травма радужной оболочки, а также оперативные вмешательства на ней оказать выраженный сенсibiliзирующий эффект, следует ли ожидать в послеоперационном периоде осложнений, в патогенезе которых определяющую роль играют аутоиммунные процессы.

Вопросы иммунологии приобретают особый интерес при замещающей, трансплантационной хирургии радужной оболочки с помощью биологических или синтетических тканей, т. к. при этом возникает необходимость разработки

мероприятий, которые могли бы предупредить осложнения иммунной или иммунопатологической природы.

Возможность развития аутоиммунных реакций ни в коем случае не должна стать поводом для отказа от оперативного вмешательства на радужной оболочке, необходимого для полной медицинской реабилитации больных с тяжёлыми травмами глаз. Наоборот, имеющиеся данные об иммунологических особенностях радужной оболочки должны способствовать разработке более правильного выбора хирургического вмешательства, более полной подготовки больных к операции и рационального ведения послеоперационного периода.

В целях ранней диагностики иммунного статуса у больных с различными повреждениями РО наше внимание привлёк современный метод ЛКС, в основе которого лежит корреляционный анализ функций распределения светорассеяния гидродинамических частиц биологической системы (сыворотки / плазмы крови и др.). Многочисленными исследованиями показана более высокая чувствительность ЛКС в диагностике ряда заболеваний, таких как гепатиты вирусные и токсические, дифтерия, сифилис и др. [16, 17], по сравнению с традиционными методами. К тому же метод позволяет быстро и с наименьшими затратами получить готовые результаты [18].

Травмы радужной оболочки, как правило, сопровождаются повреждением и других структур глазного яблока: хрусталика, роговицы, стекловидного тела и др. Сложность и многоплановость реконструктивных операций на переднем отделе глазного яблока, в особенности с трансплантацией радужной оболочки, требует тщательной предоперационной подготовки больного, а также индивидуально разработанного комплексного лечения в послеоперационном периоде. Оно, как правило, состоит из антибактериальной, противовоспалительной, десенсибилизирующей, витаминной, антиокислительной, стимулирующей и иммунокорректирующей терапии.

В последнее время в офтальмологии все шире начали применяться нестероидные противовоспалительные средства, которые оказывают противовоспалительное и обезболивающее действие [195–201]. К НПВС

относятся препараты различного химического строения, угнетающие циклооксигеназу и тем самым уменьшающие образование простагландинов, основным источником которых в передней камере считают цилиарное тело.

Одним из основных современных противовоспалительных препаратов общего действия является Целебрекс, который относится к группе медикаментов – селективных ингибиторов циклооксигеназы. В связи с этим, Целебрекс избирательно нарушает синтез простагландинов, которые принимают участие в формировании воспалительной реакции.

Целебрекс показан при патологических состояниях, требующих противовоспалительного, обезболивающего и жаропонижающего действия, в том числе, таких как инфекционно-воспалительные заболевания, воспаление после оперативного вмешательства и острой травмы и др. [203, 204].

В настоящее время еще одним перспективным методом лечения различной патологии является применение ФПП (препараты кордовой крови, плаценты и др.). Обладая значительным пролиферативным потенциалом, они оказывают заместительное действие, влияют на обменные процессы, способные стимулировать компенсаторные силы организма, в чём и реализуется их защитный, общестимулирующий эффект, кроме того им свойственна и противовоспалительная активность [27–29]. Такое многообразие свойств, многофакторность системного воздействия на основные метаболические показатели гомеостаза позволяют использовать ФПП при лечении различных заболеваний, в том числе и в офтальмологической практике [30–32].

Исходя из вышеприведенных данных литературы, актуальным является совершенствование технологии пластической и реконструктивной хирургии радужной оболочки и разработка более эффективных методов послеоперационного лечения больных. В связи с этим мы посчитали целесообразным изучить информативность нового биофизического метода – лазерной корреляционной спектроскопии плазмы крови и слёзной жидкости в диагностике тяжести послеоперационного процесса и его динамики при реконструктивных операциях на радужной оболочке, с последующей

верификацией полученных данных с результатами традиционных методов исследования, а также на основе изучения особенностей клиники различных видов несостоятельности радужной оболочки и послеоперационной реакции на иридопластику и иридопротезирование – разработать новые методы реконструктивной хирургии радужной оболочки и коррекции послеоперационного периода с применением современных НПВС (Целебрекс) и ФПП (Гемокорд, Кριοкорд).

Цель исследования: повысить эффективность реабилитации больных с травматической и врождённой патологией радужной оболочки путём совершенствования технологии пластической и реконструктивной хирургии и разработки мониторинга послеоперационного лечения на основе получения новых научных данных об особенностях развития воспалительной реакции глаза на травму и операцию.

Для достижения поставленной цели в процессе выполнения исследований были решены следующие задачи.

Проведены экспериментальные исследования по изучению эффективности применения ФПП Гемокорд и Кριοкорд при лечении травм глаза на крысах линии Вистар (79 особей).

В результате проведенных гистологических исследований определены гистологические особенности структуры оболочек глазного яблока и придаточного аппарата глаза у интактных половозрелых крыс. Полученные данные могут быть использованы для формирования контрольных групп, а также для исследования изменений структур глаза и его придаточного аппарата при моделировании патологических процессов.

При изучении влияния препарата Гемокорд на гистологическую структуру оболочек глазного яблока и придаточного аппарата глаза интактных животных экспериментальными исследованиями впервые определены основные этапы фармакодинамики препарата Гемокорд в организме реципиента. Через 7 дней после парабульбарного введения Гемокорда структуры глаза по своему гистологическому строению были близки к интактному состоянию, без

проявлений деструкции. Выявлен ряд характерных изменений в месте введения препарата, отражающих локальную реакцию тканей реципиента на препарат: снижение функциональной активности паренхимы слёзной железы, прилегающей к месту введения препарата – отсутствие ацинусов, изменение полярности клеток, деформация некоторых ядер, ячеистость цитоплазмы. В препарате преобладают бластные формы, много промиелоцитов и миелоцитов.

Через месяц после инъекции наблюдалась взаимная адаптация клеток препарата и тканей реципиента, которая проявлялась увеличением функциональной активности клеток паренхимы слёзной железы, прилегающей к препарату, и увеличением количества клеток в препарате.

Через 2-3 месяца наступала полная адаптация, что подтверждалось отсутствием реактивных изменений тканей глаза и структур придаточного аппарата, а также максимальной функциональной активностью клеток препарата и окружающих его тканей глаза. Полученные данные свидетельствуют о том, что в этом периоде эффект от введения препарата может быть оптимальным. Через 6 месяцев в парабульбарной клетчатке следы препарата отсутствовали.

Наблюдения за животными после субконъюнктивального введения Криокорда в течение 30 дней не выявило изменений со стороны структур глазного яблока и придаточного аппарата глаза.

Экспериментальные исследования на модели травмы роговицы позволили впервые установить эффективность ФПП Гемокорд и Криокорд для лечения травматических повреждений глаза: введение Криокорда способствует ускорению регенеративных процессов в тканях роговицы на 13,4 %, а введение Гемокорда – на 26,5 %, по сравнению с контрольной группой.

Результаты исследований показали, что применение Гемокорда, наибольшая активность которого проявляется через 2 месяца после введения, более показано при подготовке больного к плановым реконструктивным операциям, при исходах травм глаза. Применение Криокорда наиболее

оправдано при лечении повреждений глаза в ранние сроки после травмы, в связи с его быстрым, но краткосрочным воздействием.

Изучение особенностей гомеостаза методом ЛКС плазмы крови у 105 больных с частичной или полной аниридией позволило установить наличие аутоиммунной сенсibilизации организма. После операции иридофакопротезирования аутоиммунные процессы нарастали и комбинировались с катаболическими и интоксикационными сдвигами.

Исследования показали, что применение ФПП Гемокорд и Криокорд приводит к существенной коррекции нарушений гомеостаза у больных с иридопротезированием, уменьшению степени послеоперационной воспалительной реакции и числа осложнений в позднем периоде, а также к существенному улучшению функциональных результатов операции: острота зрения выше 0,3 была у 90,0 % больных (в контрольной группе – у 59,0 %). В отдалённые сроки после операции в основной группе больных осложнений не отмечено, в то время как в контрольной группе выявлена дистрофия роговицы в 7,7 % и разрастание плёнок на поверхности иридопротеза с облитерацией угла передней камеры – у 5,1 % больных, что обусловило необходимость проведения дополнительных оперативных вмешательств.

В целях усовершенствования диагностики изменений гомеостаза у больных с повреждением радужной оболочки нами разработан новый метод забора слёзной жидкости с помощью простой, не травматичной процедуры пропитывания фильтровальной полоски, помещённой в нижний конъюнктивальный свод, позволивший значительно унифицировать процедуру анализа субфракционного состава слёзной жидкости с помощью ЛКС и исключить возможность её разбавления или загрязнения.

Исследование суммарных ЛК-спектров слезы у соматически здоровых лиц и у больных, перенесших травму глаз, позволило выявить увеличение средномолекулярной фракции в слёзной жидкости травмированного глаза и высокомолекулярной фракции – в слёзной жидкости парного глаза, по сравнению с контрольной группой.

Впервые разработан и предложен кластерный анализ ЛК-спектров слёзной жидкости, учитывающий соотношение светорассеивающей эффективности трёх дискретных зон: от 1 до 80 нм, от 81 до 360 нм и > 360 нм, а также идентифицировано 9 кластеров, отражающих различные варианты семиотической сцепленности. Предложенный кластерный анализ ЛК-спектров слёзной жидкости позволяет осуществить раннюю диагностику функциональных нарушений в глазу, за 2 дня до их клинических проявлений, что может быть использовано при проведении экспресс-диагностики различной офтальмопатологии.

Впервые изучена характеристика ЛК-спектров слёзной жидкости (162 образца) у больных, перенесших травму глаза с повреждением радужной оболочки, а также у практически здоровых людей, неотягощённых офтальмопатологией.

Проведенными исследованиями впервые установлено, что с помощью ЛК-спектроскопии слёзной жидкости, возможно объективно выявить патологические процессы, протекающие в травмированном глазу в динамике, а также сопутствующие процессы на неповреждённом парном глазу, эти данные важны для выбора оптимального срока восстановительного хирургического лечения больных с повреждением радужной оболочки, а также медикаментозной коррекции воспалительного процесса после операции. Появление на гистограмме изменений, характерных для кластера 3, свидетельствует о начальных сдвигах гомеостаза, кластера 5 – об умеренной воспалительной реакции, а кластеров 7 и 8 – о резко выраженном воспалении.

Полученные результаты свидетельствуют о высокой объективной информативности ЛКС слёзной жидкости в оценке тяжести травматических повреждений глаз, динамики посттравматического и послеоперационного процесса и в прогнозе их исходов.

Проведенные исследования у 526 больных (528 глаз) позволили определить наиболее характерные клинические особенности патологии РО с учётом сопутствующих посттравматических изменений. Более чем у половины

больных (53,1 %) повреждение РО было следствием проникающего ранения глаза. Наиболее частым повреждением РО был мидриаз (30,3 %) и аниридия (21,0 %).

Повреждения РО у преобладающего числа больных (91,1 %) сопровождались различными изменениями хрусталика, в т.ч. нарушением его положения (22,3 %), а также сращенными рубцами роговицы (50,1 % больных).

Более чем у половины больных (58,0 %) при поступлении зрение было в пределах от 0,01 до 0,09, а у 19,7 % больных форменное зрение отсутствовало; в среднем острота зрения до операции составила $0,09 \pm 0,01$. Наиболее высокая острота зрения наблюдалась у больных с иридодиализом (в среднем $0,25 \pm 0,06$); наиболее низкая – у больных со сращением и заращением зрачка (в среднем $0,04 \pm 0,02$) и аниридией ($0,02 \pm 0,01$).

Вторичная глаукома до операции была выявлена у 14,4 % больных, гипотония – у 4,4 % пациентов. Проведенные исследования показали, что наличие повреждений РО повышает риск развития вторичной глаукомы на травмированном глазу. Наиболее часто глаукома развивается при травмах глаз, осложненных мидриазом (22,5 %) и тотальной аниридией (22,0 %). Важным фактором в её развитии является наличие травматической дислокации хрусталика, при которой частота глаукомы повышается до 23,5 % (по сравнению с 14,4 % – при травмах глаз в среднем).

Учет клинико-функциональных особенностей посттравматической глаукомы позволяет своевременно диагностировать степень нарушения гидродинамики глаза и определить показания к оптимальному методу хирургической коррекции ВГД.

При травмах глаз, осложнённых повреждениями радужной оболочки, дифференцированный подход к реконструктивному хирургическому лечению может обеспечить восстановление высоких зрительных функций и нормализацию ВГД (без дополнительной антиглаукоматозной операции).

Проведенные исследования клинических особенностей различных видов повреждений РО позволили разработать 6 новых, оригинальных методов

реконструктивной хирургии недостаточности РО, в том числе – новое направление в восстановительном лечении частичной и полной аниридии – внутрикапсульное иридофакопротезирование.

Разработанное новое направление в реконструктивной хирургии больных с аниридией дало возможность уменьшить объём и травматичность операции за счёт уменьшения величины операционного разреза и отсутствия необходимости шовной фиксации иридофакопротеза, уменьшить степень ПВР (0 и I степень – у 76,5 % больных, а также предупредить развитие послеоперационных осложнений и послеоперационного роговичного астигматизма, сократить объём и сроки реабилитации больных (с $18,41 \pm 1,13$ до $6,82 \pm 1,23$ дня) и повысить её эффективность (повышение средней остроты зрения с $0,02 \pm 0,01$ до $0,52 \pm 0,11$, клинической выздоровление – у 76,1 % больных).

Разработанные новые способы пластической хирургии – устранение мидриаза, обширного иридодиализа, микрохирургическая корепраксия значительно расширили возможности восстановительного лечения, т.к. позволили устранить дефекты РО с минимальной травматизацией тканей глаза (без дополнительных разрезов) и достичь правильного, центрального расположения зрачка и нормальных его размеров. У детей такое оперативное лечение, в комбинации с последующим плеоптическим лечением позволило повысить остроту зрения и у значительной части больных предупредить инвалидность по зрению.

Разработанный новый способ смешанной шовной фиксации заднекамерной ИОЛ при недостаточности связочно-капсулярного аппарата хрусталика даёт возможность быстро и надёжно фиксировать ИОЛ в задней камере, не меняя модели искусственного хрусталика во время операции, обеспечить стабильное положение ИОЛ в глазу и восстановить высокие зрительные функции.

В процессе клинического наблюдения за течением послеоперационного периода у больных с различными повреждениями РО мы обратили внимание на то, что у ряда больных после пластической или реконструктивной хирургии РО

возникает выраженная ПВР. Это может быть обусловлено наличием местной или фокальной инфекции в организме либо выраженной сенсibiliзирующей активностью тканей РО, а также участием аутоиммунного компонента в развитии посттравматических и послеоперационных осложнений. В целях повышения эффективности лечения больных после реконструктивных операций на РО нами впервые были применены НПВС Целебрекс и ФПП при лечении данной группы больных, а также разработаны схемы их применения, на что получено 3 патента Украины на полезную модель.

Впервые применены нестероидные противовоспалительные препараты Целебрекс в пред- и послеоперационном восстановительном лечении больных с повреждениями РО (42 больных).

Впервые применены фетоплацентарные препараты Гемокорд и Криокорд в лечении ПВР у больных после иридофакопротезирования (40 больных).

Впервые применен комплексный метод фетоплацентарный препарат Криокорд в сочетании с магнитотерапией – импульсным электромагнитным полем (20 больных).

Разработанная новая технология послеоперационного лечения способствовала снижению степени выраженности ПВР (почти в 3 раза) и быстрому её устранению, без дополнительного применения общих глюкокортикостероидов, снижению частоты различных послеоперационных осложнений (в 2-5 раз), повышению функциональных результатов на 28,6 % и восстановлению высоких зрительных функций у больных после тяжёлых травм глаза (в среднем до $0,81 \pm 0,04$).

Проведенный анализ результатов хирургического лечения 526 больных (528 глаз) с повреждением РО в зависимости от вида повреждения РО, особенностей клиники, характера реконструктивных вмешательств и сроков после хирургического лечения показал, что разработанная технология хирургического лечения больных с повреждением РО даёт возможность дифференцированного подхода к выбору объёма и характера оперативного вмешательства, что способствует уменьшению травматизации тканей глаза во

время операции (в связи с отсутствием больших разрезов) и повышению оптических и косметических результатов операции (острота зрения выше 0,3 достигнута у 73,8 % больных, хороший косметический эффект – у 88,7 % больных).

В литературе имеются единичные работы, в которых указана эффективность хирургического лечения больных с повреждениями РО [37, 74, 75, 249]: клиническое выздоровление (острота зрения 0,3 – 1,0) было достигнуто в ранние сроки после операции у 53,2 – 57,1 % взрослых пациентов и у 38,1 % детей.

Проведенные исследования показали, что косметический эффект операции при иридодиализе (75 больных), в основном, зависел от его степени (частота хорошего эффекта – от 72,4 % больных при иридодиализе I степени до 41,7 % - при III степени), в то время как на оптический эффект операции, в значительной степени, влияло исходное состояние других сред глаза, а также связанный с этим объём оперативного вмешательства: частота послеоперационной остроты зрения выше 0,5 колебалась от 89,6 % в I группе до 41,7 % в III группе больных. Клиническое выздоровление (острота зрения 0,3 – 1,0) было достигнуто у 89,4 % больных (по данным литературы – у 53,2 %).

При травматическом мидриазе (160 больных) проведенное восстановительное лечение позволило добиться улучшения зрительных функций у 98,0 % больных, из них выздоровление (острота зрения 0,3 – 1,0) достигнуто у 70,6 % больных (по данным литературы – у 47,2 % больных). Улучшение внешнего вида глаза было отмечено у 97,5 % больных. Несмотря на высокую частоту посттравматической глаукомы (22,5 %) индивидуально подобранное реконструктивное хирургическое лечение больных с мидриазом дало возможность не только восстановить высокие зрительные функции, но и нормализовать внутриглазное давление без дополнительных антиглаукоматозных операций.

Применение элементов закрытой иридопластики в комплексном хирургическом лечении больных с травматическим мидриазом значительно упрощает технику оперативного вмешательства, снижает опасность операционных и послеоперационных осложнений, расширяет возможности и повышает эффективность восстановительного лечения, обеспечивая, при показаниях, осуществление одномоментной интраокулярной коррекции.

Клинические исследования, проведенные у 107 больных с полными колобомами радужной оболочки, показали, что травма радужки, как правило (у 92,5 % больных), сопровождалась повреждением других структур глаза: роговицы (68,2 %), хрусталика (92,5 %), стекловидного тела (25,2 %), сетчатки (2,8 %). Это обусловило необходимость проведения сложных реконструктивных операций для восстановления зрительных функций у данной группы больных. Особенности клиники у наблюдаемых больных были: низкая исходная острота зрения ($0,08 \pm 0,03$), ограничение периферического поля зрения (у 24,3 % больных) и нарушение уровня ВГД (выше 28 мм рт. ст. – у 6,6 % и ниже 16 мм рт. ст. – у 5,6 % больных).

При наличии прозрачного хрусталика, в связи с повышенным риском операции, хирургическое лечение проводилось, в основном, по оптическим показаниям, т.е. при условии значительного повышения зрения с диафрагмой до операции.

Проведенные клинические исследования показали высокую эффективность разработанной технологии восстановительного лечения больных с полными колобомами радужки, позволившей восстановить высокие зрительные функции (выше 0,3 – у 74 % больных по сравнению с 64,2 % по данным литературы) и в 96,3 % случаев получить хороший косметический эффект, несмотря на тяжёлое исходное состояние травмированных глаз.

Клинические исследования, проведенные у 54 больных с травматическим сращением и заращением зрачка показали, что повреждение зрачка, как правило (у 96,3 %) сопровождалось повреждением других структур глаза: роговицы (100 %), хрусталика (96,3 %), стекловидного тела (48,2 %). Это

обусловило необходимость проведения сложных реконструктивных операций для восстановления зрительных функций у данной группы больных. Особенности клиники у наблюдаемых больных было наличие обширных сращений в переднем отделе глаза, нарушение формы, размеров и локализации зрачка, значительное снижение зрения (в среднем $0,04 \pm 0,02$), ограничение периферического поля зрения (22,2 %), нарушение уровня ВГД выше 27 мм рт. ст. – у 3,7 % и ниже 16 мм рт. ст. – у 9,3 % больных.

Для уменьшения травматизации тканей глаза во время комплексных операций нами применялись элементы закрытой иридопластики, а также разработанная модификация микрохирургической корепраксии. Несмотря на тяжёлое исходное состояние глаза, частичное или полное отсутствие капсульной поддержки, у 79,6 % больных во время комплексной операции произведена имплантация заднекамерной ИОЛ с применением оригинальной смешанной шовной фиксации линзы к радужке и склере (у 53,5 % больных). Проведенные клинические исследования показали высокую эффективность разработанной технологии восстановительного лечения больных с травматическим сращением и заращением зрачка, позволившей восстановить высокие зрительные функции (в отдалённые сроки острота зрения выше 0,3 – у 75,0 % больных (по данным литературы – у 46,2 %), в т.ч. 0,8 – 1,0 – у 19,4 % больных) и в 94,4 % случаев получить хороший косметический эффект, несмотря на тяжёлое исходное состояние травмированных глаз.

При врождённой патологии РО (19 больных, 21 глаз) применение оригинальной методики хирургического лечения эктопии зрачка и врождённых колобом радужки с использованием ЗИП даёт возможность провести реконструкцию зрачка с минимальной травматизацией тканей глаза, добиться правильного, центрального положения зрачка и нормальных его размеров, а в комбинации с плеоптическим лечением – повысить остроту зрения до 0,3 – 1,0 у 50 % больных (по данным Бобровой Н. Ф. – 52,5 %) и у значительной части больных с врождённой патологией РО предупредить инвалидность.

При частичной или тотальной аниридии (111 больных) имплантация искусственной радужки (ИРИСТЭКС) – иридопротезирование является новым эффективным методом лечения больных с тяжёлыми повреждениями радужной оболочки и переднего отдела глаза. Средняя острота зрения при частичной аниридии после операции составила $0,38 \pm 0,07$, а в отдалённые сроки $0,50 \pm 0,09$ (по данным Исько Е. Д. – соответственно $0,39 \pm 0,05$ и $0,34 \pm 0,05$). При тотальной аниридии она была соответственно $0,25 \pm 0,06$ и $0,29 \pm 0,09$ (в литературе данных эффективности лечения больных с тотальной аниридией мы не нашли).

Острота зрения 0,3 – 1,0 после операции наблюдалась у 67,2 % больных с частичной и у 44,0 % – с тотальной аниридией. В отдалённые сроки эти показатели увеличились соответственно до 72,0 % и 47,5 %. Разницу в оптических исходах лечения можно объяснить тем, что тотальная аниридия возникает после более тяжёлых травм глаза, что влечёт за собой большее повреждение заднего отдела зрительного анализатора.

Биологическая инертность имплантата, хорошая переносимость его тканями глаза, возможность надёжного крепления к имплантату заднекамерной ИОЛ позволяют не только устранить значительные дефекты радужки, но и полностью восстановить ИХД глаза и, таким образом, добиться восстановления высокой остроты зрения и предупредить инвалидность у больных с частичной или полной аниридией, ранее считавшихся неоперабельными.

Клинические наблюдения показали преимущество внутрикапсулярного способа иридофакопротезирования, который позволяет, значительно снизить воспалительную реакцию в послеоперационном периоде (0 и I степень ПВР – у 76,5 % больных, по сравнению с 48,7 % больных с щовной фиксацией иридопротеза), свести до минимума развитие роговичного астигматизма, а также сократить объём и сроки медикаментозного лечения после операции (до $6,82 \pm 1,23$ дня при среднем койко-дне по группе аниридии – $18,41 \pm 1,13$).

В заключение следует отметить, что в результате проведения восстановительного хирургического лечения, почти у всех больных с

повреждением РО восстановлено форменное зрение; отсутствие форменного зрения после операции было отмечено только у 14 больных (2,7 % – по сравнению с 19,7 % до операции).

Сравнительный анализ ближайших исходов хирургического лечения различных видов повреждения РО показал, что наиболее высокий процент улучшения зрительных функций был достигнут у больных с иридодиализом. Средняя острота зрения после операции в этой группе больных повысилась до $0,62 \pm 0,06$; острота зрения выше 0,3 была достигнута у 89,4 % больных. Высокие оптические результаты после операции отмечены также у больных с мидриазом и колобомами радужки: средняя острота зрения соответственно равнялась $0,44 \pm 0,05$ и $0,42 \pm 0,06$, а клиническое выздоровление (острота зрения выше 0,3) достигнуто соответственно у 70,6 % и 69,2 % больных. В других группах этот показатель был выше 50,0 % (колебался от 56,8 % до 59,3 %) и только у больных с врождённой патологией составил 33,3 % больных. Это можно объяснить частым недоразвитием зрительного анализатора у данной группы больных, а также амблиопией. Почти у всех наблюдаемых больных (92,2 %) после операции отмечен хороший косметический эффект.

Анализ исходов восстановительного лечения больных с повреждением РО в отдалённые сроки после операции показал положительную динамику остроты зрения у наблюдаемых больных: частота остроты зрения 0,3 и выше увеличилась с 67,5 % до 73,8 % (по данным литературы – у 54,5 %), в том числе острота зрения 0,8 – 1,0 наблюдалась у 29,3 % больных (по сравнению с данными литературы – 7,1 %). Динамика оптических результатов проведенного лечения отличалась в зависимости от вида повреждения РО.

Косметический эффект операции в отдалённые сроки сохранился хорошим у 88,7 % больных: наиболее высоким этот показатель был у больных с колобомами РО (96,7 %), а самым низким – у больных с аниридией (78,9 %).

У части больных в отдалённые сроки после иридопластики и иридопротезирования отмечены различные осложнения: уплотнение задней

капсулы хрусталика (19,3 %), глаукома (5,8 %), вялотекущий увеит (4,4 %), дистрофия роговицы (4,4 %), реже – другие осложнения.

Результатами исследований доказана целесообразность проведения одноэтапных комплексных реконструктивных вмешательств, направленных на восстановление нормальных анатомических взаимоотношений повреждённых структур переднего отдела глазного яблока, прозрачности его преломляющих сред, а также восстановления эметропической рефракции путём имплантации ИОЛ для обеспечения в дальнейшем полноценного зрения.

Проведенные клинические исследования у 526 больных (528 глаз) с травматической и врождённой патологией радужной оболочки послужили основой для разработки мониторинга послеоперационного лечения больных с различными видами повреждения РО.

В зависимости от вида и степени тяжести повреждения РО, а также характера сочетанных повреждений других структур глаза нами впервые разработан алгоритм восстановительного лечения больных с повреждением РО с определением показаний, противопоказаний и сроков оперативного лечения, особенностей предоперационной подготовки, анестезии и методов хирургических вмешательств, а также мониторинга послеоперационного периода с применением новых современных биофизических (ЛКС) и медикаментозных методов (препарата Целебрекс, фетоплацентарных препаратов Гемокорд и Криокорд и Криокорда в соединении с магнитотерапией).

ВЫВОДЫ

1. Патология радужной оболочки, чаще наблюдается вследствие травм глаза (в 33 – 85 %), значительно отягощает течение посттравматического процесса в глазу, ухудшает зрительные функции, способствует развитию различных осложнений и в результате может привести к инвалидности по зрению и потере профессиональной трудоспособности. Медицинская реабилитация таких больных невозможна без реконструктивной хирургии радужной оболочки. Существующие методы хирургического лечения недостаточно эффективны, сложны, травматичны, что препятствует их широкому внедрению в клиническую практику. Поэтому, поиск новых эффективных методов восстановительного лечения больных с травматической и врождённой патологией радужной оболочки является актуальной проблемой офтальмологии.

2. На основании обследования 526 больных определены наиболее характерные клинические особенности повреждений радужной оболочки: среди различных видов патологии чаще всего наблюдались мидриаз (30,3 %) и аниридия (21,0 %); у 91,1 % больных патология радужной оболочки сопровождалась различными изменениями хрусталика, у 50,1 % – сращёнными рубцами роговицы; вторичная глаукома при травматических повреждениях радужной оболочки была выявлена у 14,4 %. Чаще всего глаукома развивалась при травмах глаз, осложнённых мидриазом (29,7 %), а также тотальной аниридией (21,2 %).

3. Выявлено, что после реконструктивных операций на радужной оболочке воспалительная реакция I степени наблюдалась у 28,2 % больных, II степени – у 21,0 % и III степени – у 5,1 % пациентов. Частота и характер послеоперационной воспалительной реакции зависели от вида повреждения радужной оболочки и объёма реконструктивного хирургического вмешательства: воспалительная реакция II и III степени чаще всего отмечена

при аниридии после иридопротезирования с шовной фиксацией (51,3 %), реже всего – после иридопластики при колобомах радужки (14,0 %).

4. Экспериментальными исследованиями установлена эффективность фетоплацентарных препаратов Гемокорд и Криокорд в лечении травматических повреждений глаза: введение Криокорда способствует ускорению регенеративных процессов тканей роговицы на 13,4 %, а введение Гемокорда – на 26,5 %, по сравнению с контрольной группой.

5. Экспериментальными исследованиями впервые установлены основные этапы фармакодинамики препарата Гемокорд при парабульбарном введении: через 1 месяц после инъекции Гемокорда наступает частичная, а через 2 месяца – полная адаптация клеток препарата и тканей реципиента, отсутствуют реактивные изменения тканей глаза и его придаточного аппарата, наблюдается максимальная функциональная активность клеток препарата и структур глаза, прилежащих к месту его введения.

6. Методом лазерной корреляционной спектроскопии (ЛКС) плазмы крови у больных с аниридией выявлены выраженные изменения гомеостаза, свидетельствующие об аутоиммунной сенсibilизации организма на фоне дегенеративно-дистрофических процессов (повышение процентного вклада частиц в V и I дискретной зоне). После иридопротезирования отмечено усиление катаболических и интоксикационных сдвигов (понижение процентного вклада частиц в III зоне и повышение – в остальных зонах). Введение Гемокорда способствовало уменьшению катаболических сдвигов (повышение процентного вклада частиц в III зоне), снижению интоксикации и почти полной нормализации аутоиммунных процессов (понижение процентного вклада частиц во II, IV и V зонах).

7. Установлена возможность объективной диагностики воспалительной реакции глаза на травму или операцию с помощью ЛКС-исследований слезной жидкости, а также использования данного метода в прогнозировании течения послеоперационного периода и его коррекции. Появление на гистограмме изменений, характерных для кластера 3, свидетельствует о начальных сдвигах

гомеостаза, кластера 5 – об умеренной воспалительной реакции, а кластеров 7 и 8 – о резко выраженном воспалении.

8. Предложенный новый неинвазивный способ забора и подготовки слёзной жидкости для ЛКС и впервые разработанный кластерный анализ её ЛК-спектров (для клинической интерпретации результатов исследований) обеспечивают большую информативность ЛКС-исследований слёзной жидкости для диагностики глазной патологии, чем ЛКС плазмы крови, и позволяют выявить нарушения гомеостаза за 2 дня до клинических проявлений патологических изменений в глазу.

9. Разработка и внедрение в клиническую практику 6 новых способов хирургического лечения патологии радужной оболочки, основанных на принципах закрытой иридопластики, позволили достичь клинического выздоровления (остроты зрения 0,3 и выше) у 70,6 % больных с мидриазом, у 89,4 % больных с обширным иридодиализом, у 59,3 % больных со сращением и зарращением зрачка и у 56,8 % больных с частичной и полной аниридией.

10. Разработано новое направление в реконструктивной хирургии радужки – внутрикапсульное иридопротезирование, которое позволило значительно снизить травматизацию тканей глаза во время операции, уменьшить степень послеоперационной воспалительной реакции (0 и I степень – у 76,5 % больных), предупредить развитие послеоперационных осложнений и астигматизма, уменьшить сроки восстановительного лечения (с 18,41 до 6,82 дней) и повысить его эффективность (улучшение остроты зрения, в среднем, с 0,02 до 0,52; клиническое выздоровление – у 76,1 % больных).

11. Разработанные комплексные методы послеоперационного лечения больных с патологией радужной оболочки с применением нестероидного противовоспалительного препарата Целебрекс, фетоплацентарных препаратов Гемокорд и Криокорд, а также Криокорда в соединении с импульсным электромагнитным полем способствовали снижению частоты и степени выраженности послеоперационной воспалительной реакции (почти в 3 раза), частоты послеоперационных осложнений (вторичной катаракты – в 2,4 раза,

вторичной глаукомы – в 3,7 раза, заращения зрачка – в 5,2 раза), повышению функциональных результатов лечения на 28,6 % и восстановлению зрения у больных, в среднем до 0,81.

12. Применение новых способов пластической и реконструктивной хирургии радужной оболочки и разработанного мониторинга послеоперационного лечения позволило у 73,8 % больных с травматической и врождённой патологией радужки восстановить высокие зрительные функции (острота зрения 0,3 и выше; в т.ч. 0,8 – 1,0 у 29,3 %) и получить хороший косметический эффект у 88,7 % пациентов.

13. Разработанный алгоритм восстановительного лечения с определением основных принципов, сроков проведения и особенностей хирургических вмешательств, включая мониторинг послеоперационного периода, значительно расширяет возможности реконструктивной хирургии радужки и реабилитации больных с исходами тяжёлых травм глаза, ранее считавшихся неоперабельными.

СПИСОК ИСПОЛЬЗОВАННЫХ ИСТОЧНИКОВ

1. Пучковская Н. А. Восстановление правильного положения радужной оболочки при её отрыве и завороте и зашивании её дефектов / Н. А. Пучковская // Офтальмологический журнал. – 1972. – № 7. – С. 499–502.
2. Волков В. В. Конструкция и способ крепления искусственного хрусталика при больших дефектах радужной оболочки / В. В. Волков, Н. А. Ушаков // Клиника, диагностика и лечение тяжелых повреждений органа зрения : науч. тр. Кубан. мед. ин-та. – Краснодар, 1978. – Т. 64. – С. 94–95.
3. Венгер Г. Е. Реконструктивное замещение обширных дефектов радужки при исходах травм глаз / Г. Е. Венгер // Офтальмологический журнал. – 1984. – № 6. – С. 383–384.
4. Фёдоров С. Н. Хирургическое лечение травматических катаракт с интраокулярной коррекцией / С. Н. Фёдоров, Э. В. Егорова. – М. : Медицина, 1985. – 328 с.
5. Worst J. G. Aniridia // Color atlas of lens implantation / Edited by P. Persival. – Chicago ; London ; Philadelphia, 1991. – 84 p.
6. Frosted-iris intraocular lens for traumatic aniridia with cataract / R. V. Vajpayee, A. B. Majji, K. Taherian [et al.] // Ophthalmic Surgery. – 1994. – Vol. 25. – № 10. – P. 730–731.
7. Daniel R. B. Healing of the iris in rabbits following experimental iridectomy / R. B. Daniel // Archives of Ophthalmology. – 1944. – Vol. 31. – P. 292–298.
8. Tenenbaum E. Cultivation of adult human iris in vitro / E. Tenenbaum, W. Kornblueth // Archives of Ophthalmology. – 1958. – Vol. 60. – P. 312–318.
9. Кокряцкая В. И. Оценка методов обработки выпавшей радужной оболочки при проникающих ранениях глаз / В. И. Кокряцкая // Вестник офтальмологии. – 1972. – № 5. – С. 63–66.
10. Hanna C. Iris wound healing / C. Hanna, F. Roy // Archives of Ophthalmology. – 1972. – Vol. 88. – № 3. – P. 296–304.

11. Венгер Г. Е. Гистологические и электронно-микроскопические исследования заживления радужной оболочки при иридопластике / Г. Е. Венгер, В. М. Андрианов // Офтальмологический журнал. – 1984. – № 4. – С. 226–229.
12. Скрипниченко З. М. Операции на радужной оболочке при травматических повреждениях глаза и их последствиях / З. М. Скрипниченко // Офтальмологический журнал. – 1972. – № 7. – С. 502–506.
13. Вправление радужки при хирургической обработке ран глаза / П. И. Лебехов, Н. А. Прыткова, Г. В. Родзевич [и др.] // Офтальмологический журнал. – 1974. – № 8. – С. 605–608.
14. Гундорова Р. А. Травмы глаза / Р. А. Гундорова, А. А. Малаев, А. М. Южаков. – М. : Медицина, 1986. – 368 с.
15. Иоффе Д. И. Операция экстракции катаракты с предварительной полной иридотомией и наложением швов на радужку / Д. И. Иоффе, С. Н. Фёдоров // Офтальмологический журнал. – 1975. – № 3. – С. 217–219.
16. Бажора Ю. И. Лазерная корреляционная спектроскопия при экспериментальной патологии печени / Ю. И. Бажора, В. В. Годован, Д. Ю. Андронов : информ. лист. – Одесса, 1996. – № 287. – 2 с.
17. Бажора Ю. І. Вивчення патогенетичних механізмів розвитку стресу за допомогою ЛКС (нові технології в медицині) / Ю. І. Бажора, В. Й. Кресюн, А. А. Константинова // Клінічна фармація. – 1998. – Т. 2, № 1. – С. 9–13.
18. Кресюн Н. В. Підвищення ефективності діагностики, моніторингу перебігу та медичної реабілітації хворих на непроліферативну діабетичну ретинопатію : автореф. дис. на здобуття наук. ступеня канд. мед. наук : спец. 14.01.18 «Очні хвороби» / Н. В. Кресюн ; Київська медична академія післядипломної освіти ім. П. Л. Шупика МОЗ України. – Київ, 2005. – 20 с.
19. Регистрация негауссовой составляющей спектра флуктуаций интенсивности рассеянного света / А. В. Ломакин, В. А. Носкин [и др.] // Оптика и спектроскопия. – 1982. – Т. 52, Вып. 2. – С. 195–198.

20. Ломакин А. В. Измерительно-вычислительный комплекс для лазерной корреляционной спектроскопии / А. В. Ломакин, В. А. Носкин, В. М. Осокин. – Л. : ЛИЯФ АН СССР, 1987. – 26 с. – (Препринт / АН СССР ЛИЯФ № 1342).

21. Балабонов С. М. Возможности методов, восстанавливающих функцию распределения частиц по размерам в вирусологии и иммунологии / С. М. Балабонов, А. Ф. Блюгер, В. А. Носкин. – Л. : ЛИЯФ АН СССР, 1987. – 24 с. – (Препринт / АН СССР ЛИЯФ № 1330).

22. Применение доплеровского электрофоретического светорассеяния в биологии и медицине / А. В. Ломакин, В. А. Носкин [и др.] // Электрофорез–90 : тр. Всесоюз. конф. – Рига, 1990. – С. 16–17.

23. Биленко А. А. Диагностические возможности лазерной корреляционной спектроскопии в клинической медицине (обзор литературы) / А. А. Биленко // Вестник проблем биологии и медицины. – 1997. – № 30. – С. 20–32.

24. Перспективи застосування лазерної кореляційної спектроскопії у невідкладній медицині / С. О. Гешелін, К. І. Мерліч, В. С. Соколовський [та ін.] // Актуальні питання невідкладної допомоги : праці 2-ї Української наук.-практ. конф. – Одеса, 1993. – С. 69.

25. Лазерная корреляционная спектроскопия в исследовании субфракционного состава плазмы крови больных с желудочным кровотечением, черепно-мозговой травмой и интоксикациями / К. И. Мерлич, С. А. Гешелин, Л. А. Носкин, А. Г. Сытник // Бюллетень экспериментальной биологии и медицины. – 1993. – Т. 8, № 3. – С. 220–222.

26. Молекулярно-генетические и биофизические методы исследования в медицине / под ред. Ю. И. Бажоры, В. Й. Кресюна, В. Н. Запорожана // К. : Здоров'я, 1996. – 207 с.

27. Грищенко В. И. Концепция клеточной терапии / В. И. Грищенко, Б. П. Сандомирский // Проблемы криобиологии. – 2000. – № 1. – С. 3–6.

28. Можливість трансплантації тканин при лікуванні дистрофічних захворювань сітківки та зорового нерва / Г. Д. Жабоедов, В. І. Цимбалюк, Г. С. Бондарєва [та ін.] // Трансплантологія. – 2000. – Т. 1, № 1. – С. 180–181.

29. Дёмин Ю. А. Клеточная терапия в офтальмологии / Ю. А. Дёмин // Международный медицинский журнал. – 2000. – № 3. – С. 53–55.

30. Заготівка, кріоконсервування та клінічне застосування ембріофетальних та фетальних клітин людини в офтальмологічній практиці : метод. рекомендації / В. І. Грищенко, О. С. Снуріков, Ю. А. Дьомін [та ін.]. – Х., 2000. – 15 с.

31. Заготівля, кріоконсервування сироватки і плазми кордової крові та їх клінічне застосування : метод. рекомендації / В. І. Грищенко, О. С. Прокопнюк, О. В. Ліпіна, Ю. О. Савченко. – Х., 2000. – 11 с.

32. Дёмин Ю. А. Влияние трансплантации криоконсервированных клеток эмбриональной печени на метаболические показатели больных центральными хориоретинальными дистрофиями / Ю. А. Дёмин // Проблемы криобиологии. – 2002. – № 2. – С. 44–49.

33. Human umbilical cord blood as a potential source of transplantable hematopoietic stem/progenitor cells / H. E. Broxmeyer, G. W. Douglas, G. Hangoc [et al.] // The Proceedings of the National Academy of Sciences Online (USA). – 1989. – Vol. 86. – P. 3828–3832.

34. Гольцев А. Н. Пуповинная кордовая кровь человека как источник гемопоэтических клеток для клинического применения. Иммунологическая характеристика / А. Н. Гольцев, Т. А. Калиниченко // Проблемы криобиологии. – 1998. – № 2. – С. 3–21.

35. Harms H. Iris sutures and iridopexi / H. Harms // Advances in Ophthalmology. – 1975. – Vol. 30. – P. 132–222.

36. Суркова В. К. Иридопластика в микрохирургии катаракты и глаза : автореф. дис. на соискание учёной степени канд. мед. наук : спец. 14.00.08 «Глазные болезни» / В. К. Суркова ; Всесоюз. НИИ ГБ МЗО СССР. – М., 1976. – 23 с.

37. Венгер Г. Е. Восстановительная хирургия радужной оболочки при травмах глаз и их исходах : автореф. дис. на соискание учёной степени доктора мед. наук : спец. 14.00.08 «Глазные болезни» / Г. Е. Венгер ; Одесский НИИ ГБ и ТТ им. акад. В. П. Филатова. – Одесса, 1984. – 34 с.

38. Jovanovic M. Reconstruction of the iris in iridodialysis after a contusion injury of the eye / M. Jovanovic, P. Radosavljevic // Srpski arhiv za celokupno lekarstvo. – 1991. – Vol. 119. – № 7/8. – P. 224–226.

39. Новый трансплантат в хирургии радужной оболочки / М. Т. Азнабаев, В. К. Суркова, С. А. Лобанов [и др.] // Актуальные проблемы патологии сосудистого тракта глаза при различных заболеваниях и повреждениях органа зрения : 8-я междунар. конф. офтальмологов городов-побратимов Одесса и Генуя : тез. докл. – Одесса, 1993. – С. 4–5.

40. Traumatic iridodialysis / T. C. Chen, J. N. Wentzloff, D. M. Laby, J. C. Chen // Journal of Pediatric Ophthalmology & Strabismus. – 2005. – Vol. 42. – № 6. – P. 384.

41. Goldfeder A. E. Ueber die operative Behandlung der Iridodialyse / A. E. Goldfeder // Klinische Monatsblätter für Augenheilkunde. – 1932. – Bd. 89. – S. 229.

42. Key B. W. Extensive iridodialysis operation, reattachment / B. W. Key // Archives of Ophthalmology. – 1932. – Vol. 7. – P. 748–756.

43. Лотин А. В. Операция профессора С. С. Головина при иридодиализе / А. В. Лотин // Русский офтальмологический журнал. – 1929. – Т. 10, № 4/5. – С. 594–595.

44. Локшин С. Я. Хирургическое лечение осложнённого иридодиализа / С. Я. Локшин // Вестник офтальмологии. – 1940. – Т. 17, № 3. – С. 249.

45. Фишер Е. М. Случай оперативного устранения травматического иридодиализа / Е. М. Фишер // Вестник офтальмологии. – 1945. – Т. 24, № 5/6. – С. 68–69.

46. Cannas M. Ueber die operative Behandlung der Iridodialysis / M. Cannas // Annals of Ophthalmology. – 1910. – Vol. 39. – P. 390.

47. Weiner M. Surgery of the Eye / M. Weiner, B. Alvis. – Philadelphia ; London : W. B. Saunders Company, 1939. – 419 p.
48. Barlov A. Traumatic iridodialysis, its surgical correction: report of a case / A. Barlov, H. L. Weiner // Archives of Ophthalmology. – 1945. – Vol. 34. – № 4. – P. 292–294.
49. Garsia Miranda R. Treatment of traumatic iridodialysis with diathermy coagulation / R. Garsia Miranda // Archivos de la Sociedad Oftalmológica Hispano – Americana. – 1951. – Vol. 11. – № 5. – P. 513–517.
50. Шоттер Л. Х. Новый способ операции травматического иридодиализа / Л. Х. Шоттер // Вестник офтальмологии. – 1954. – № 1. – С. 40.
51. Mackensen G. Microsurgery of the iris and the ciliary body / G. Mackensen // Transactions of the American Academy of Ophthalmology. – 1969. – Vol. 73. – № 3. – P. 38–39.
52. Paton D. Reattachment of iridodialysis / D. Paton, Y. Craig // Ophthalmic Surgery. – 1973. – Vol. 4. – № 1. – P. 38–39.
53. Гундорова Р. А. Реконструктивные операции на глазном яблоке / Р. А. Гундорова, Г. Г. Бордюгова, А. Г. Травкин. – М. : Медицина, 1983. – 224 с.
54. Management of traumatic iridodialysis with membranous cataract / C. Paul, A. Paul, P. Biswas, P. Bakshi // XXV Congress of the ESCRS : Book of Abstracts, 8–12 September 2007. – Stockholm, 2007. – P. 315.
55. Венгер Г. Е. Микрохирургические вмешательства без вскрытия глазного яблока при повреждениях радужной оболочки / Г. Е. Венгер // V Всесоюзный съезд офтальмологов : тезисы докл. – М., 1979. – Т. 3. – С. 15–17.
56. Венгер Г. Е. Устранение травматического иридодиализа методом закрытой иридопластики / Г. Е. Венгер, М. Хайдар / Офтальмологический журнал. – 1990. – № 5. – С. 270–272.
57. Closed chamber iridodialysis repair using a needle with a distal hole / Y. Bardak, Y. Ozerturk, M. Durmus [et al.] // Journal of Cataract & Refractive Surgery. – 2000. – Vol. 26. – № 2. – P. 173–176.

58. Bhende P. Closed chamber iridodialysis repair using a needle with a distal hole / P. Bhende // *Journal of Cataract Refractive Surgery*. – 2000. – Vol. 26. – № 9. – P. 1267–1268.

59. A simple closed chamber technique for repair of traumatic iridodialysis in phakic eyes / T. Erakgun, M. Kaskaloglu, O. Kayikcioglu // *Ophthalmic Surgery, Lasers and Imaging*. – 2001. – Vol. 32. – № 1. – P. 83–85.

60. Stashkevich S. Closed iridoplasty in correction of posttraumatic iridodialysis from 1200 to 3000 / S. Stashkevich, M. Shanturova, A. Schuko // *XXV Congress of the ESCRS : Book of Abstracts, 8–12 September 2007*. – Stockholm, 2007. – P. 266.

61. Hager H. On some special microsurgical interventions / H. Hager // *Klinische Monatsblätter für Augenheilkunde*. – 1972. – Bd. 161. – № 3. – S. 265–272.

62. Mackensen G. Erfahrungen mit der Irisnaht / G. Mackensen, N. Raptis // *Klinische Monatsblätter für Augenheilkunde*. – 1973. – Bd. 162, № 2. – S. 191–198.

63. Скрипниченко З. М. Хирургическое лечение травматического мидриаза / З. М. Скрипниченко // *Офтальмологический журнал*. – 1973. – № 7. – С. 549–552.

64. Хирургическая коррекция аниридии и дефектов радужки / С. Н. Фёдоров, В. К. Зуев, С. Н. Багров [и др.] // *Офтальмохирургия*. – 1990. – № 2. – С. 20–22.

65. Венгер Г. Е. Хирургическое лечение сочетанных повреждений радужной оболочки и хрусталика / Г. Е. Венгер, Л. Л. Беляева // *Офтальмологический журнал*. – 1990. – № 5. – С. 267–271.

66. Guist G. Cataract extraction in eyes with nondilatable pupils and the repair of surgical total colobomata and of iridodialyses due to complications / G. Guist // *Klinische Monatsblätter für Augenheilkunde*. – 1962. – Bd. 140. – S. 477–497.

67. Mackensen G. Microchirurgische Reconstruction der vorderen Bulbusabschnitte / G. Mackensen, F. Eberwein // Klinische Monatsblätter für Augenheilkunde. – 1972. – Bd. 161. – № 3. – S. 257–264.

68. Пучковская Н. А. Применение рассасывающегося шовного материала в офтальмологии / Н. А. Пучковская, Н. Б. Никулина // Офтальмологический журнал. – 1963. – № 4. – С. 229–232.

69. Phacoemulsification and intraocular lens implantation in patients with congenital iris coloboma / Mohammad Rabei H., Kadkhodai S., Rajavi J. [et al.] // XXV Congress of the ESCRS : Book of Abstracts, 8–12 September 2007. – Stockholm, 2007. – P. 98.

70. А. с. 1364334 СССР, МКИ А 61 F 9/00. Способ устранения обширных колобом радужной оболочки / М. Т. Азнабаев, М. М. Мустафин, В. К. Суркова, Т. С. Иванова (СССР). – № 3994172/28-14 ; заявл. 10.10.85 ; опубл. 07.01.88, Бюл. № 1.

71. Боброва Н. Ф. Реконструктивная микрохирургия при сочетанных травмах переднего отдела глаза и их последствиях у детей : автореф. дис. на соискание учёной степени доктора мед. наук : спец. 14.00.08 «Глазные болезни» / Н. Ф. Боброва ; Одесский НИИ ГБ и ТТ им. акад. В. П. Филатова. – Одесса, 1991. – 34 с.

72. Волков В. В. Хирургическое устранение врождённой колобомы радужки / В. В. Волков, В. Н. Черноусенко // Офтальмологический журнал. – 1975. – № 7. – С. 548–549.

73. Скрипниченко З. М. Реконструктивные операции на радужной оболочке при травмах глаза и их исходах / З. М. Скрипниченко, Г. Е. Венгер : метод. рекомендации. – Одесса, 1979. – 24 с.

74. Венгер Г. Е. Реконструктивная хирургия радужной оболочки / Г. Е. Венгер, С. А. Рыков, Л. В. Венгер. – К. : Логос, 2006. – 255 с.

75. Боброва Н. Ф. Травмы глаз у детей / Н. Ф. Боброва. – М. : Медицина, 2003. – 192 с.

76. Mearza A. Combined traumatic cataract extraction and iris reconstruction / A. Mearza, A. Hustler, C. Rostron // XXV Congress of the ESCRS : Book of Abstracts, 8–12 September 2007. – Stockholm, 2007. – P. 301.
77. Eagle R. C. Jr. Congenital, developmental, and degenerative disorders of the iris and ciliary body / In: D. M. Albert, F. A. Lakobiec [et al.]. Principles and Practice of Ophthalmology : 2–nd ed. – Philadelphia : PA, Saunders, 2000. – P. 1151–1153.
78. Скрипниченко З. М. Операция образования зрачка при сращении и заращении его / З. М. Скрипниченко // Офтальмологический журнал. – 1973. – № 8. – С. 614–618.
79. Шоттер Л. Х. К вопросу сутурации радужки / Л. Х. Шоттер // VI конференция офтальмологов Эстонской ССР : сб. материалов. – Тарту, 1977. – С. 53–55.
80. Maul E. Anterior segment surgery early after corneal wound repair / E. Maul, R. Myga // British Journal of Ophthalmology. – 1977. – Vol. 61. – № 2. – P. 782–784.
81. Аліфанова Т. А. Сучасні можливості реабілітації дітей з інвалідизуючою патологією очей / Т. А. Аліфанова // Сучасні технології діагностики та лікування очної патології у дітей : II конф. дитячих офтальмологів України. – К. : „КВІЦ”, 2003. – С. 19–20.
82. Сухина Л. А. Структура глазной инвалидности среди детей Донецкой области и пути её снижения / Л. А. Сухина, Г. В. Котлубей, К. Э. Голубов // Сучасні технології діагностики та лікування очної патології у дітей : II конф. дитячих офтальмологів України. – К. : „КВІЦ”, 2003. – С. 183–184.
83. Іпатов А. В. Інвалідність з дитинства внаслідок офтальмологічної патології / А. В. Іпатов, Т. А. Аліфанова // Сучасні технології діагностики та лікування очної патології у дітей : II конф. дитячих офтальмологів України. – К. : „КВІЦ”, 2003. – С. 90–91.
84. Крижановська Т. В. Організація медико-соціальної допомоги дітям з вадами зору в Україні / Т. В. Крижановська, С. О. Риков. – К., 2003. – 174 с.

85. Крижановська Т. В., Науменко Л. Ю. Інвалідність дітей з вадами зору в Україні та шляхи запобігання їй / Т. В. Крижановська, Л. Ю. Науменко // Запобігання сліпоті у дітей в Україні в рамках виконання програми ВООЗ „Зір-2020” : міжнар. наук.–практ. конф. лікарів-офтальмологів України. – К., 2005. – С. 166–171.
86. Каеткина Е. В. Структура вроджённої патології органа зрення / Е. В. Каеткина, Н. Р. Джемилева // Запобігання сліпоті у дітей в Україні в рамках виконання програми ВООЗ „Зір-2020” : міжнар. наук.–практ. конф. лікарів-офтальмологів України. – К., 2005. – С. 119–121.
87. Кокряцкая В. И. Пересадка радужной оболочки в условиях эксперимента / В. И. Кокряцкая // Актуальные вопросы офтальмологии. – К., 1967. – С. 69.
88. Венгер Г. Е. Трансплантация радужной оболочки в эксперименте / Г. Е. Венгер, Н. Е. Думброва // Офтальмологический журнал. – 1973. – № 3. – С. 202–205.
89. Фёдоров С. Н. Случай свободной гомопластики части радужной оболочки / С. Н. Фёдоров, Д. И. Иоффе // Вестник офтальмологии. – 1976. – № 5. – С. 24–27.
90. А. с. 1007920 СССР, МКИ В 15 J. Способ реконструкции и пересадки радужной оболочки глаза / В. С. Контридзе. – № 674748 ; Офтальмол. Бюл. – 1979. – № 27.
91. Груша О. В. К вопросу о пластике радужной оболочки / О. В. Груша, Э. С. Попова, Э. В. Фетисова // VII съезд офтальмологов Укр. ССР : тез. докл. – Одесса, 1984. – С. 202–203.
92. Суркова В. К. Иридопластические операции трансплантационными материалами / В. К. Суркова, Г. А. Никова // Актуальные проблемы офтальмологии : сб. науч. трудов. – Уфа : Гилем, 1999. – С. 444–448.
93. Суркова В. К. Экспериментальное обоснование применения аутоконъюнктивы для иридопластики / В. К. Суркова, Т. С. Иванова // Офтальмологический журнал. – 1987. – № 2. – С. 113–115.

94. Суркова В. К. Применение силиконовысушенной радужной оболочки для иридопластики / В. К. Суркова, Г. А. Никова // Вестник офтальмологии. – 1996. – № 4. – С. 8–10.

95. Лобанов С. А. Выбор оптимального трансплантата для иридопластики и обоснование применения в клинике : автореф. дис. на соискание учёной степени доктора мед. наук : 14.00.16 «Патологическая физиология» (мед. науки) / С. А. Лобанов ; Башкир. гос. мед. ун-т. – Челябинск, 1998. – 18 с.

96. Суркова В. К. Новые трансплантаты в хирургии радужной оболочки глаза : Метод. рекомендации / В. К. Суркова, Г. А. Никова, С. А. Лобанов. – Уфа, 1994. – 10 с.

97. Еникеев Д. А. Иридоаллопластика / Д. А. Еникеев, С. А. Лобанов. – Уфа, 1996. – 120 с.

98. Еникеев Д. А. Иридопластика (атлас) / Д. А. Еникеев, С. А. Лобанов. – Уфа, 1997. – 264 с.

99. Response to experimental implantation of autologous iris tissue and to iris injuries / M. W. Kirber, H. P. Kirber, I. N. Dubin [et al.] // Ophthalmologica, (Basel). – 1977. – Vol. 174. – № 5. – P. 158–166.

100. А. с. 337086 СССР, МКИ А 61 F 9/00. Способ косметического протезирования переднего отрезка глаза / М. А. Пеньков, Л. Д. Миркина (СССР). – № 3771655 / 28-14 ; заявл. 19.07.78 ; опубл. 15.09.78 , Бюл. № 34.

101. А. с. № 1297847 СССР, МКИ А 61 F 9/00. Способ пластики радужной оболочки / О. В. Груша, Э. С. Попова, В. Л. Варшавский [и др.] (СССР). – № 990221 ; заявл. 15.06.81 ; опубл. 23.01.83 , Бюл. № 3.

102. А. с. 1428374 СССР, МКИ А 61 F 9/00. Способ иридопротезирования / М. М. Краснов, А. А. Каспаров, Ч. Д. Джарулла-заде (СССР). – заявл. 28.04.86 ; опубл. 07.10.88 , Бюл. № 37.

103. Choyce P. Intra-Ocular Lenses and implants / P. Choyce. – London : НК Lewis & Co Publ., 1964. – P. 153–155.

104. Choyce P. Semi-rigid corneal inlays used in the management of albinism, aniridia and ametropia / P. Choyce // Acta XXIV international Congress of ophthalmology. – San-Francisko ; New-York, 1982. – P. 1230–1234.

105. Копаева В. Г. Аниридия: хирургический подход к лечению / В. Г. Копаева // Новое в офтальмологии. – 2001. – № 1. – С. 32–33.

106. А. с. № 1474907 СССР, МКИ А 61 F 9/00. Аллотрансплантат для протезирования радужной оболочки при аниридии / Н. А. Пучковская, В. А. Чарковский, Г. Е. Венгер [и др.] (СССР). – № 4023714/ 28-14 ; заявл. 18.02.86 ; опубл. 22.12.88 , Бюл. : Открытия, изобретения. – 1988.

107. А. с. № 1621220 А 1 СССР, МКИ А 61 F 9/00. Способ иридопротезирования / Г. Е. Венгер, С. С. Родин (СССР). – № 4395799/ 14 ; заявл. 24.03.88 ; опубл. 15.09.90 , Бюл. : Открытия, изобретения. – 1990.

108. Анфилогов В. С. Лавсанопластика при переломах тел позвонков / В. С. Анфилогов, Г. С. Юмашев, Л. Л. Силин // Внедрение изобретений и рационализаторских предложений в медицинскую практику. – М., 1979. – С. 26–27.

109. Берман А. М. Морфологические изменения при сухожильно-мышечной пластике лавсановой лентой / А. М. Берман, О. С. Мухаммедов // Ортопедия, травматология и протезирование. – 1971. – № 10. – С. 62–66.

110. Даурова Т. Т Соединительная ткань капсул лавсана в условиях длительной имплантации / Т. Т. Даурова, С. М. Дехтярева // Бюллетень экспериментальной биологии и медицины. – 1977. – Т. 84, № 9. – С. 366–368.

111. Доброва Н. Б. Лавсановые пластины для укрепления хирургических швов / Н. Б. Доброва, А. Б. Чарковский // Применение в здравоохранении полимерных материалов и изделий из них : тез. докл. Всесоюз. семинара. – М., 1985. – 15 с.

112. Жуков Б. Л. Условия и особенности фиксации лавсановой ленты при пластических операциях на опорно-двигательном аппарате / Б. Л. Жуков // Материалы Всесоюзного семинара по применению полимерных материалов в травматологии и ортопедии. – М., 1974. – С. 43–44.

113. Коваленко Л. Н. Опыт применения лавсана, как аллопластического материала в условиях клиники и эксперимента / Л. Н. Коваленко // Материалы XXVI и XXVII итоговых научных сессий Днепропетровского государственного мединститута за 1962–1963 гг. (часть I). – Мединститут за 1962–1963 гг. (часть I). – Мединститут УССР. – 1964. – С. 99–100.

114. Лебедев Л. В. Протезы кровеносных сосудов / Л. В. Лебедев, Л. Л. Плоткин, А. Д. Смирнов. – Л. : Медицина, 1975. – 158 с.

115. Левицкий Ф. А. Биомеханическое и физиологическое обоснование лавсанопластики при застарелых разрывах ахиллова сухожилия / Ф. А. Левицкий, В. А. Ночевкин, Л. Д. Гончарова // V Съезд травматологов-ортопедов республик Советской Прибалтики : тез. докл. – Рига, 1986. – С. 235–237.

116. Филиппенко В. И. Аллопластика раневых дефектов склеры лавсаном с применением циакрина : автореф. дис. на соискание учёной степени канд. мед. наук : спец. 14.00.08 «Глазные болезни» / В. И. Филиппенко ; Военно-медицинская орд. Ленина Краснознам. академия им. С. М. Кирова и Киев. окруж. воен. госп. – К, 1970. – 22 с.

117. Верба С. А. Восстановительное лечение детей с непроходимостью носослёзного канала : автореф. дис. на соискание учёной степени канд. мед. наук : спец. 14.01.17 / С. А. Верба ; Ин-т ГБ и ТТ им. В. П. Филатова АМН Украины. – Одесса, 1997. – 16 с.

118. Бабанина Ю. Д. Круговое вдавление склеры одинарным и двойным поясом капрона и лавсана при осложнённых формах отслойки сетчатой оболочки / Ю. Д. Бабанина, С. П. Филатов // Офтальмологический журнал. – 1971. – № 2. – С. 83–87.

119. Бушуева Н. Н. Критерии прогрессирования близорукости у детей и подростков и хирургические методы лечения с использованием биоинертного синтетического материала (экспериментально-клиническое исследование) : автореф. дис. на соискание учёной степени доктора мед. наук : спец. 14.00.08 «Глазные болезни» / Н. Н. Бушуева ; Ин-т ГБ и ТТ им. В. П. Филатова. – Одесса, 1995. – 32 с.

120. Черкунов Б. Ф. Лавсановый дренаж передней камеры при фистулизирующих операциях / Б. Ф. Черкунов // Материалы II Всероссийского съезда офтальмологов. – М., 1986. – С. 432.

121. Чеглаков Ю. А. Формирование опорно-двигательной культуры с имплантацией эластичного эксплантовкладаша при энуклеации / Ю. А. Чеглаков, А. Ц. Лясковик // Офтальмохирургия. – 1998. – № 1. – С. 12–17.

122. Експериментальне вивчення деяких модифікованих зразків лавсану як матеріалу для інтраокулярного протезування / К. Д. Ісько, Е. В. Мальцев, Г. Ю. Венгер [и др.] // Український науково-медичний молодіжний журнал. – 1998. – № 2/3. – С. 49–51.

123. Венгер Г. Е. Имплантация искусственной радужной оболочки при частичной посттравматической аниридии / Г. Е. Венгер, Е. Д. Исько // Офтальмологический журнал. – 1997. – № 6. – С. 401–407.

124. Венгер Г. Е. Клинические результаты применения иридопротезов с модифицированной углеродсодержащим покрытием поверхностью / Г. Е. Венгер, Е. Д. Исько // Офтальмологический журнал. – 2001. – № 2. – С. 56–61.

125. Новые возможности реконструктивной хирургии при частичной и полной аниридии с применением иридопротезирования / Г. Е. Венгер, Н. А. Чуднянцева, С. К. Щипун, С. С. Родин // VIII съезд офтальмологов Украинской ССР : тез. докл. – Одесса, 1990. – С. 13–14.

126. Клименкова Н. Т. Углерод и его экологическое значение в жизни человека // Экология городов и рекреационных зон : материалы междунар. науч.–практ. конф. – Одесса, 1998. – С. 317–319.

127. Новый вид дентальных имплантатов / А. А. Ляшков, Е. О. Прокочук, Н. Т. Клименкова, А. Г. Гулюк // Перспективные направления развития экологии, экономики, энергетики : сб. науч. ст. – Одесса, 1997. – С. 38–42.

128. Сравнительное изучение альгинатных покрытий и углеродного сорбента при лечении ран в оториноларингологии / В. С. Погосов, Н. А. Дайхес, С. А. Искандаров [и др.] // Вестник оториноларингологии. – 1991. – № 5. – С. 16–18.

129. Уникальный случай коллагеноиридопластики при пост-травматической аниридии / С. Н. Федоров, А. О. Аксенов, Н. А. Струсова [и др.] // Офтальмохирургия. – 1995. – № 1. – С. 42–44.

130. Отдаленные результаты имплантации искусственной радужки из сополимер-коллагена / С. Н. Фёдоров, А. О. Аксёнов, Н. А. Струсова, Н. Ф. Бурлаева // Новые технологии микрохирургии глаза : материалы 5-й науч.-практ. конф. офтальмологов, посвященной 10-летию со дня образования МНТК «Микрохирургия глаза», 28 июня 1996 г. – Оренбург, 1996. – С. 87–88.

131. Heimann K. Artificial iris diaphragm and silicone oil surgery / K. Heimann, W. Konnen // Retina. – 1992. – 12/3 (Suppl.). – S. 90–94.

132. Reinhard T. Iris black-diaphragm intraocular lenses for correction of aniridia / T. Reinhard, R. Sundmacher, C. Althaus // Ophthalmic Surgery. – 1994. – Vol. 25. – № 4. – P. 196–200.

133. Sundmacher R. Black-diaphragm intraocular lens in congenital aniridia / R. Sundmacher, T. Reinhard, C. Althaus // German Journal of Ophthalmology. – 1995. – Vol. 25. – P. 180–185.

134. Reinhard T. Black diaphragm aniridia intraocular lens for congenital aniridia: long-term follow-up / T. Reinhard, S. Engelhardt, R. Sundmacher // Journal of Cataract & Refractive Surgery. – 2000. – Vol. 26. – P. 375–381.

135. Thompson C. G. Implantation of a black diaphragm intraocular lens for traumatic aniridia / C. G. Thompson, K. Fawzy, I. G. Bryce // Journal of Cataract & Refractive Surgery. – 1999. – Vol. 25. – № 6. – P. 808–813.

136. Tanzer D. J. Black iris-diaphragm intraocular lens for aniridia / D. J. Tanzer, R. E. Smith // Journal of Cataract & Refractive Surgery. – 1999. – Vol. 25. – № 11. – P. 1548–1551.

137. Osher R. H. Cataract surgery combined with implantation of an artificial iris / R. H. Osher, S. E. Burk // Journal of Cataract & Refractive Surgery. – 1999. – Vol. 25. – № 11. – P. 1540–1547.

138. Prosthetic iris implantation for congenital, traumatic or functional iris deficiencies / S. E. Burk, A. P. Da Mata, M. E. Snuder [et al.] // *Journal of Cataract & Refractive Surgery*. – 2001. – Vol. 27. – P. 1732–1740.

139. Artificial iris-lens diaphragm in reconstructive surgery for aniridia and aphakia / N. A. Pozdeyev, N. P. Pashtayev, V. P. Lukin, Y. N. Batkov // *Journal of Cataract & Refractive Surgery*. – 2005. – Vol. 31. – № 9. – P. 1750–1759. PubMed PMID: 16246779.

140. Sheth H. G. Traumatic aniridia after small incision cataract extraction / H. G. Sheth, A. H. Laidlaw // *Contact Lens & Anterior Eye*. – 2006. – Vol. 29. – № 4. – P. 163–164. PubMed PMID: 16945571.

141. Outcomes of prosthetic iris implantation in patients with albinism / E. C. Karatza, S. E. Burk, M. E. Snyder, R. H. Osher // *Journal of Cataract & Refractive Surgery*. – 2007. – Vol. 33. – № 10. – P. 1763–1769. PubMed PMID: 17889774.

142. Olson M. D. Interim results of a compassionate-use clinical trial of Morcher iris diaphragm implantation: report 1 / M. D. Olson, S. Masket, K. M. Miller // *Journal of Cataract & Refractive Surgery*. – 2008. – Vol. 34. – № 10. – P. 1674–1680. PubMed PMID: 18812117.

143. Implantation of the Artisan iris reconstruction intraocular lens in 5 children with aphakia and partial aniridia caused by perforating ocular trauma / M. L. Sminia, M. T. Odenthal, N. Gortzak-Moorstein [et al.] // *Journal of AAPOS*. – 2008. – Vol. 12. – № 3. – P. 268–272. PubMed PMID: 18329923.

144. Chung M. Y. Morcher iris reconstruction lens and rigid contact lens for traumatic aniridia / M. Y. Chung, K. M. Miller, B. A. Weissman // *Eye Contact Lens*. – 2009. – Vol. 35. – № 2. – P. 108–110. PubMed PMID: 19265334.

145. Aniridia: five case studies / P. A. Ndoeye Roth, M. E. de Medeiros Quenum, A. M. Wane Kouma [et al.] // *Journal Français d'Ophtalmologie*. – 2005. – Vol. 28. – № 8. – P. 845–849. French. PubMed PMID: 16249764.

146. Aniridia intraocular lenses in eyes with traumatic iris defects / K. Schmitz, A. Viestenz, D. Meller [et al.] // *Ophthalmologe*. – 2008. – Vol. 105. – № 8. – P. 744–752. German. PubMed PMID: 18299839.

147. Implantation of the black diaphragm intraocular lens in congenital and traumatic aniridia / S. A. Aslam, S. C. Wong, L. A. Ficker, R. E. MacLaren // *Ophthalmology*. – 2008. – Vol. 115. – № 10. – P. 1705–1712. PubMed PMID: 18486217.

148. Artificial iris intraocular lenses in aniridia or iris deficiencies / S. Roman, H. Cherrate, J. P. Trouvet [et al.] // *Journal Français d'Ophtalmologie*. – 2009. – Vol. 32. – № 5. – P. 320–325. French. PubMed PMID: 19769868.

149. Mavrikakis J. Phakoemulsification and endocapsular implantation of an artificial iris intraocular lens in traumatic cataract and aniridia / J. Mavrikakis, J. M. Hickman Casey // *Journal of Cataract and Refractive Surgery*. – 2002. – Vol. 28. – № 7. – P. 1088–1091.

150. Sobolev N. P. Technique variations of separate artificial iris and lens implantation in patients with consequences of eyeball injury / N. P. Sobolev, L. E. Ioshin, S. V. Novikov // *XXV Congress of the ESCRS : Book of Abstracts, 8–12 September 2007. – Stockholm, 2007. – P. 137.*

151. Ioshin L. E. Surgical technique for implantation of sectional artificial diaphragm (IOL and iris) in aniridia / L. E. Ioshin, S. V. Novikov, G. D. Leonteva // *XXV Congress of the ESCRS : Book of Abstracts, 8–12 September 2007. – Stockholm, 2007. – P. 64.*

152. Novak J. An artificial iris for small incision implantation / J. Novak, K. Volenec // *XXV Congress of the ESCRS : Book of Abstracts, 8–12 September 2007. – Stockholm, 2007. – P. 105.*

153. Koch H. R. Personalised prosthesis comes a shade closer to the ideal colored iris solution / H. R. Koch // *Euro Times*. – 2003. – № 6. – P. 36.

154. Schmith K. Operative Rekonstruktion von Iris- und Pupillendefekten Teil 2: Iris-Prothetik-Implantate / K. Schmith, W. Behrens–Baumann // *Ophthalmochirurgie*. – 2006. – Vol. 18. – P. 80–85.

155. Lake S. Cataract and Traumatic Aniridia / S. Lake // XXV Congress of the ESCRS : Book of Abstracts, 8–12 September 2007. – Stockholm, 2007. – P. 311.

156. New technique for the restoration of post-traumatic aniridia-aphakia by a colored diaphragm intraocular lens / G. Sakkias, A. Felekidis, D. Kokkinou [et al.] // XXV Congress of the ESCRS : Book of Abstracts, 8–12 September 2007. – Stockholm, 2007. – P. 315.

157. Копаев С. Ю. Оптимизация поверхности интраокулярных линз : автореф. дис. на соискание учёной степени канд. мед. наук : спец. 14.00.08 «Глазные болезни» / С. Ю. Копаев ; МНТК «Микрохирургия глаза». – М., 1991. – 22 с.

158. Аниридия: хирургический подход к лечению (круглый стол) // «Новое в офтальмологии». – М. : Издательский центр «Фёдоров», 2001. – № 1. – С. 32–35.

159. Экспериментальное обоснование применения новой модели искусственной иридохрусталиковой диафрагмы для реконструктивной хирургии / Н. А. Поздеева, Н. П. Паштаев, В. М. Треушников [и др.] // Вестник офтальмологии. – 2006. – № 3. – С. 30–33.

160. Клопов Н. В. Лазерная корреляционная спектроскопия сыворотки крови – новый подход к идентификации групп риска по отдельным заболеваниям и интоксикациям в зонах экологических аномалий / Н. В. Клопов, А. Д. Лебедев, В. А. Носкин [и др.] // Радиобиология. Радиоэкология. – 1992. – № 2. – С. 247–255.

161. Лазерная корреляционная спектроскопия в биологии и медицине / А. Д. Лебедев, Ю. Н. Левчук, А. В. Ломакин, В. А. Носкин. – К. : Наукова думка, 1987. – 256 с.

162. Лисовая Н. А. Новый подход к лабораторной диагностике нарушений гомеостаза: диагностические возможности лазерной корреляционной спектроскопии в детской нефрологии / Н. А. Лисовая // Нефрология и диализ. – 2001. – № 1. – С. 17–21.

163. Сазонец О. И. Использование лазерной корреляционной спектроскопии для изучения лёгочного метаболизма у больных с бронхиальной астмой / О. И. Сазонец, В. Ф. Эммануэль, Л. А. Хоровская // Клиническая лабораторная диагностика. – 2000. – № 10. – С.19–21.

164. Меерсон Ф. З. Общие механизмы адаптации и профилактики нарушений гомеостаза организма / Ф. З. Меерсон. – М., 1973. – С. 359.

165. Арефьев И. М. Лазерный корреляционный спектрометр для иммунологических и вирусологических исследований / И. М. Арефьев, А. П. Еськов, И. К. Юдин // Медицинская техника. – 1979. – № 2. – С. 30–39.

166. Классификация результатов исследования плазмы крови с помощью лазерной корреляционной спектроскопии на основе семиотики предклинических и клинических состояний / К. С. Терновой, Г. Н. Крыжановский, Ю. И. Мусийчук [и др.] // Український біохімічний журнал. – 1998. – Т. 70, № 2. – С. 53–65.

167. Бажора Ю. И. Лазерная корреляционная спектроскопия в медицине / Ю. И. Бажора, Л. А. Носкин. – Одесса : Друк, 2002. – 400 с.

168. Носкин В. А. Конформационные изменения липопротеинов высокой плотности в процессе насыщения холестерином / В. А. Носкин, Г. Е. Шмелев, А. В. Ломакин [и др.] // Биополимеры и клетка. – 1987. – Т. 2, № 6. – С. 293–301.

169. Holler E. Detection of ligand-induced conformational changes in phenylalaninyl-tRNA synthetase of *Escherichia coli* K10 by laser light scattering / E. Holler, Wang Cbun-Cben, N. C. Jr. Ford // *Biochemistry*. – 1981. – № 20. – P. 861–867.

170. Quasi-elastic light scattering studies of native hepatic bile from the dog; comparison with aggregative behavior of model biliary lipid systems / N. A. Maser, P. Schurtenberger, M. C. Carey [et al.] // *Biochemistry*. – 1984. – Vol. 23. – P. 1994–2005.

171. Блюгер А. Ф. Опыт применения корреляционной лазерной спектроскопии для индикации вируса гепатита В и его субструктур в сыворотке

крови / А. Ф. Блюгер, С. М. Балабанов, Р. К. Елигулашвили // Новое в гепатологии : методы, факты, концепции. – Рига, 1988. – С. 45–48.

172. Мерлич К. И. Субфракционный состав плазмы крови при доброкачественных опухолях и раке молочной железы по данным лазерной корреляционной спектроскопии / К. И. Мерлич, С. А. Гешелин // Бюллетень экспериментальной биологии и медицины. – 1993. – Т. 8, № 3. – С. 193–195.

173. Сазонец О. И. Исследование различных биологических жидкостей методом лазерной корреляционной спектроскопии у больных бронхиальной астмой / О. И. Сазонец, И. В. Бируля, Л. А. Хоровская // Клиническая и лабораторная диагностика. – 1997. – № 5. – С. 84.

174. Соколовский В. С. Экспресс-оценка системы гомеостаза в динамике физической нагрузки спортсменов / В. С. Соколовский, Л. А. Носкин, Ю. И. Бажора // Теория и практика физической культуры. – 1991. – № 11. – С. 2–5.

175. Яковлев А. А. Лазерная корреляционная спектроскопия для скрининговых обследований / А. А. Яковлев, А. М. Яковлев, В. С. Омельченко // Диспансеризация больных с инфекционной патологией. – Л., 1987. – С. 77–84.

176. Лазерная корреляционная спектроскопия сыворотки крови в оценке эффективности гемосорбции у больных миастенией / В. С. Лобзин, И. И. Нисевич, А. Г. Омельченко [и др.] // Бюллетень экспериментальной биологии и медицины. – 1991. – № 3. – С. 259–262.

177. Лазерная корреляционная спектроскопия мочи : метод. рекомендации / Ю. И. Бажора, Ф. И. Костев, Л. А. Носкин [и др.]. – Одесса : ОГМУ, 2000. – 28 с.

178. Андронов Д. Ю. Лазерна кореляційна спектроскопія крові як метод фармакологічного скринінгу : автореф. дис. на здобуття наук. ступеня канд. мед. наук : спец. 14.03.05 «Фармакологія» / Д. Ю. Андронов. – Одеса, 2001. – 19 с.

179. Волков О. А. Современное представление о слезной жидкости, значение её в диагностике / О. А. Волков, Л. К. Мошетьова // Русский медицинский журнал. КОФТ, Современные способы диагностики заболеваний

органа зрения. – 2004. – Т. 5, № 4. – Режим доступа к журн. : http://www.rmj.ru/articles_5020.htm.

180. Хлебникова Н. Н. Перспективы применения метода лазерной корреляционной спектроскопии слёзной жидкости в диагностике тяжести патологического процесса при консервативных и оперативных методах лечения глазных болезней / Н. Н. Хлебникова, Д. Л. Таршиц, М. Ю. Карганов // Лазерная медицина. – 1999. – № 3/4. – С. 25–31.

181. Сергиенко Н. М. Патогенез и лечение экссудативных воспалительных реакций на ИОЛ после экстракции катаракты с имплантацией ИОЛ / Н. М. Сергиенко, А. М. Петруня, Г. В. Пантелеев // Проблеми екологічної та медичної генетики і клінічної імунології. – К. ; Х. ; Луганськ, 2003. – Вип. 3, № 49. – С. 320–327.

182. Стукалов С. Е. Иммунологические аспекты патогенеза и лечения экссудативной реакции при имплантации интраокулярных линз / С. Е. Стукалов, Т. В. Сузовская // Вестник офтальмологии. – 1993. – № 3. – С. 12–24.

183. Фёдоров С. Н. Ошибки и осложнения при имплантации искусственного хрусталика / С. Н. Фёдоров, Э. В. Егорова. – М. : Медицина, 1992. – 246 с.

184. Венгер Г. Е. Результаты хирургического лечения артифициальных колесом радужной оболочки и иммунологические реакции при хирургических вмешательствах на радужке / Г. Е. Венгер, Н. С. Шульгина, В. Г. Пивненко // Актуальные вопросы офтальмологии. – Х., 1980. – С. 54–56.

185. Основы иридодиагностики / Е. С. Вельховер, Н. Б. Шульгина, З. А. Алиева, Ф. Н. Ромашов. – Баку, 1982. – 188 с.

186. Иммунологические сдвиги при заболеваниях сосудистого тракта / Л. А. Людоговская, Н. С. Зайцева, З. И. Кромская, О. В. Ржчицкая // Вестник офтальмологии. – 1973. – № 1. – С. 22–25.

187. Шульгина Н. С. Участие аутоиммунных процессов в развитии посттравматического воспаления глаза / Н. С. Шульгина, В. И. Пихтарь // Вопросы иммунологии. – К., 1969. – Т. 4. – С. 110–114.

188. Зайцева Н. С. Гуморальные антитела к увеальной ткани при увеитах / Н. С. Зайцева, З. И. Кромская, Т. Ф. Семенова // Вестник офтальмологии. – 1973. – № 1. – С. 26–29.

189. Шульгина Н. С. О роли иммунопатологического фактора в развитии тяжелых осложнений при проникающих ранениях глаза / Н. С. Шульгина // Офтальмологический журнал. – 1969. – № 4. – С. 271–274.

190. Dick A. D. Immune mechanisms of uveitis: insights into disease pathogenesis and treatment / A. D. Dick // International Ophthalmology Clinics. – 2000. – Vol. 40. – № 2. – P. 1–18.

191. Максимов В. Ю. Доклиническая диагностика, профилактика и лечение послеоперационных иридоциклитов у пациентов с интраокулярной коррекцией афакии / В. Ю. Максимов, О. Г. Дмитриева, А. М. Аксиненко // Вестник офтальмологии. – 2004. – Т. 120, № 4. – С. 18–20.

192. Максимов В. Ю. Факторы риска в развитии послеоперационного увеита у больных с артифакцией / В. Ю. Максимов, Л. Е. Федорищева // Русский медицинский журнал. КОФТ, Травматические повреждения органа зрения. – 2004. – Т. 5, № 3. – С. 125–127.

193. Buzard K. Prevention of endophthalmitis / K. Buzard, S. Liapis // Journal of Cataract & Refractive Surgery. – 2004. – Vol. 30. – № 9. – P. 1953–1959.

194. Орех С. Г. Посттравматический увеит и симпатическая офтальмия как проявление аутоиммунного поражения глаз / С. Г. Орех, В. В. Иванов // VIII Съезд офтальмологов России : тез. докл. – М., 2005. – С. 123.

195. Psilas K. The effect of Indomethacin Diclofenac and Flurbiprofen on the maintenance of mydriasis during extracapsular cataract extraction / K. Psilas, C. Kalogeropoulos, E. Loucatzicos [et al.] // Documenta Ophthalmologica. – 1992. – Vol. 81. – P. 293–300.

196. Solomon L. D. Efficacy of topical flurbiprofen and indomethacin in preventing pseudophakic cystoid macular edema / L. D. Solomon // Journal of Cataract & Refractive Surgery. – 1995. – Vol. 21. – № 1. – P. 73–81.

197. Майчук Ю. Ф. Глазные капли Наклоф (Вольтарен): лечение воспалительных глаз и профилактика воспаления при глазных хирургических вмешательствах / Ю. Ф. Майчук., Е. С. Вахова // Новое в офтальмологии. – 1996. – № 4. – С.42–45.

198. Еричев В. П. Использование препарата Наклоф при комбинированных вмешательствах по поводу катаракты и глаукомы / В. П. Еричев, А. М. Бессмертный, О. М. Филиппова // Вестник офтальмологии. – 1997. – Т. 113, № 6. – С. 3–5.

199. Herbort C. P. Diclofenac drops to treat inflammation after cataract surgery / C. P. Herbort, A. Jauch, P. Othenin-Girard [et al.] // Acta Ophthalmologica Scandinavica. – 2000. – Vol. 78. – № 4. – P. 421–424.

200. Еричев В. П. Первый опыт применения нового нестероидного противовоспалительного препарата индоколлира / В. П. Еричев, О. М. Филиппова // Глаукома. – 2003. – № 3. – Режим доступа к журн. : <http://www.ophtalmology.ru/article/a42>.

201. Козь П. Новая роль нестероидных противовоспалительных средств при их местном применении в офтальмологии / П. Козь // Глаукома. – 2003. – № 4. – С. 53–55.

202. Компендиум. – К. : Морион, 2003. – 240 с.

203. Опыт применения препарата Целебрекс для профилактики воспалительных осложнений после экстракции катаракты и имплантации ИОЛ у больных глаукомой на единственном глазу / Л. К. Мошетова, И. Б. Алексеев, С. А. Кочергин, И. В. Стукалова // Русский медицинский журнал. КОФТ, Глаукома. – 2004. – Т. 5, № 2. – Режим доступа к журн. : http://www.rmj.ru/articles_4948.htm.

204. Нестеренко Е. В. Опыт применения НПВС Целебрекс у больных с СД для лечения воспалительных осложнений после ЭЭК с имплантацией ИОЛ / Е. В. Нестеренко // VIII Съезд офтальмологов России : тез. докл. – М., 2005. – С. 605–606.

205. Логай И. М. Тканевая терапия по методу академика В. П. Филатова, основные направления и перспективы её развития / И. М. Логай, В. П. Соловьева, Е. П. Сотникова // Офтальмологический журнал. – 1995. – № 2. – С. 68–73.

206. Сухих Г. Т. Трансплантация фетальных клеток в медицине: настоящее и будущее / Г. Т. Сухих // Бюллетень экспериментальной биологии и медицины. – 1998. – Т. 126. – Приложение 1. – С. 3–13.

207. Цимбалюк В. И. Нейротрансплантация / В. И. Цимбалюк // Лечение и диагностика. – 2000. – № 3. – С. 15–19.

208. Вплив кріоекстракту хоріона на клітинні реакції вогнища запалення / М. О. Клименко, Н. П. Субота, В. А. Пітько [та ін.] // Фізіологічний журнал. – 1995. – Т. 45, № 6. – С. 75–80.

209. Порівняльна характеристика протизапальної дії екстрактів хоріона та плаценти / М. О. Клименко, Н. П. Субота, В. А. Пітько [та ін.] // Фізіологічний журнал. – 2000. – Т. 46, № 1. – С. 32–36.

210. Репин В. С. Медицинская клеточная биология / В. С. Репин, Г. Т. Сухих. – М., 1998. – 200 с.

211. Гришина В. С. Клинико–морфологические особенности патологического рубцевания после проникающего ранения глаз : автореф. дис. на соискание учёной степени канд. мед. наук : спец. 14.01.18 «Глазные болезни» / В. С. Гришина. – М., 1968. – 19 с.

212. Досвід клінічного застосування препарату «Гемокорд» в офтальмологічній практиці / Г. Ю. Венгер, А. М. Солдатова, Н. А. Ульянова [та ін.] // Трансплантологія. – 2003. – Т. 4, № 1. – С. 7–10.

213. Предварительные результаты применения «Гемокорда» в лечении офтальмологических больных / А. А. Цуцаева, П. А. Бездетко, А. Ю. Савельева [и др.] // Тези доповідей X з'їзду офтальмологів України. – Одеса : Астропринт, 2002. – С. 228–229.

214. Науково–практичні рекомендації з утримання лабораторних тварин та роботи з ними / Ю. М. Кожем'якін, О. С. Хромов, М. А. Філоненко, Г. А. Сайфетдінова. – К. : Авіценна, 2002. – 156 с.

215. Доклинические исследования лекарственных средств : методические рекомендации / под ред. чл.-кор. АМН Украины О. В. Стефанова. – К. : Авицена, 2001. – 528 с.

216. Микроскопическая техника / под ред. Д. С. Саркисова, Ю. Л. Перова. – М. : Медицина, 1996. – 544 с.

217. Лазерная корреляционная спектроскопия слёзной жидкости в оценке семиотического характера послеоперационной воспалительной реакции и степени её тяжести у больных сахарным диабетом с имплантацией интраокулярных линз / В. Е. Бочаров, А. В. Большунов, П. И. Ганцовский [и др.] // Вестник офтальмологии. – 2003. – № 6. – С. 30–33.

218. Урбах В. Ф. Статистический анализ в биологических и медицинских исследованиях / В. Ф. Урбах. – М. : Медицина, 1975. – 295 с.

219. Боровиков В. П. Статистический анализ и обработка данных в среде Windows / В. П. Боровиков, И. П. Боровикова. – М. : Информ.–изд. дом «Филин», 1997. – 582 с.

220. Лапач С. Н. Статистика в науке и бизнесе / С. Н. Лапач, А. В. Чубенко, П. Н. Бабич. – К. : Морион, 2002. – 640 с.

221. Бабич П. Н. Применение современных статистических методов в практике клинических исследований. Сообщение второе. Применение критерия χ^2 / П. Н. Бабич, А. В. Чубенко, С. Н. Лапач // Український медичний часопис. – 2004. – № 2. – С. 138–144.

222. Лазерная корреляционная спектроскопия – новый метод мониторинга в токсикологии / Ю. И. Бажора, В. И. Кресюн, Л. А. Носкин [и др.] // Современные проблемы токсикологии. – 1998. – № 2. – С. 7–11.

223. Васильева С. Ф. Клинические особенности и результаты лечения вторичной глаукомы при сращенных рубцах роговицы после проникающего ранения глаза у детей / С. Ф. Васильева, В. П. Хриненко, Н. Н. Чумак // Новое в

диагностике и лечении проникающих травм органа зрения : сб. науч. тр. – Саратов, 1977. – С. 189–191.

224. Степанов А. В. Хирургия посттравматической глаукомы : метод. рекомендации / А. В. Степанов. – М., 1988. – 23 с.

225. Гундорова Р. А. Патогенетический подход к лечению посттравматической глаукомы. Сообщение 1. Патогенетическая классификация / Р. А. Гундорова, А. В. Степанов // Вестник офтальмологии. – 1997. – № 3. – С. 12–14.

226. Пат. № 9688 Україна, МПК А 61 F 2/14, 9/00. Трансплантат для протезування райдужної оболонки при аніридії / Г. Ю. Венгер, Н. Т. Клименкова, Є. О. Прокопчук, К. Д. Ісько ; заявник та патентовласник Одес. держ. мед. ун-т. – № 94096979 ; заявл. 16.09.94 ; опубл. 30.09.96 , Бюл. № 3.

227. Osher Robert. H. Artificial iris implantation improves visual outcome in aniridic cataract patients / Robert H. Osher // Euro Times. A European outlook on the World of ophthalmology. – September 2000. – Vol. 5. – № 6. – P. 1, 14.

228. Фёдоров С. Н. Пластические операции на радужной оболочке / С. Н. Фёдоров, Э. В. Егорова, Д. И. Иоффе // Вестник офтальмологии. – 1974. – № 6. – С. 24–29.

229. Скрипниченко З. М. Травматический иридодиализ и его хирургическое лечение / З. М. Скрипниченко, Г. Е. Венгер // Офтальмологический журнал. – 1975. – № 8. – С. 603–606.

230. Condon G. P. Simplified small-incision peripheral iris fixation of an AcrySof intraocular lens in the absence of capsule support / G. P. Condon // Journal of Cataract & Refractive Surgery. – 2003. – Vol. 29. – № 9. – P. 1663–1667.

231. Choice of design and fixation method in traumatic damages of lens / L. E. Ioshin, A. V. Vigovsky, V. V. Teplovodskaya, N. P. Sobolev // XXV Congress of the ESCRS : Book of Abstracts, 8–12 September 2007. – Stockholm, 2007. – P. 203.

232. Новый способ переднекапсульной фиксации модифицированной ИОЛ модели Т-26 в осложненных ситуациях / А. И. Еременко, А. А. Бойко,

В. О. Дубинкина [и др.] // Офтальмологический журнал. – 2006. – Т. 3, № 1. – С. 149–151.

233. Ахременко Н. В. Интраокулярная коррекция афакии с использованием щадящего метода транссклеральной фиксации заднекамерных интраокулярных линз / Н. В. Ахременко // Офтальмологический журнал. – 2006. – № 3(1). – С. 19–22.

234. Ramadan E. Iris fixation of sunset intraocular lens / E. Ramadan // XXV Congress of the ESCRS : Book of Abstracts, 8–12 September 2007. – Stockholm, 2007. – P. 252.

235. Бурбелло А. Т. Современные лекарственные средства / А. Т. Бурбелло, А. В. Шабров, П. П. Денисенко – СПб. : «Нева», 2006. – С. 553–555.

236. Скрипка В. К. Результаты применения магнитного поля в офтальмологии / В. К. Скрипка // Офтальмологический журнал. – 1981. – № 6. – С. 321–325.

237. Черних Е. А. Применение магнитоэластов в послеоперационном периоде больных глаукомой и катарактой / Е. А. Черних, Н. К. Едлинская // Актуальные вопросы магнитобиологии и магнитотерапии. – Ижевск, 1981. – С. 189.

238. Вайнштейн Е. С. Применение переменного магнитного поля (ПеМП) при лечении герпетической болезни глаз / Е. С. Вайнштейн, Л. В. Зобина, Л. А. Ларина // Офтальмологический журнал. – 1980. – № 5. – С. 278–281.

239. Экспериментальное обоснование возможности магнитофореза и магнитофонофореза в офтальмологии / Р. К. Мармур, А. В. Скринник, Н. Е. Думброва, Т. И. Генессина // Офтальмологический журнал. – 1981. – № 4. – С. 231–234.

240. Пат. № 10824 Україна, МПК⁷ А 61 В 3/00. Спосіб діагностики вираженості післяопераційної запальної реакції ока після екстракапсулярної екстракції катаракти з імплантацією інтраокулярної лінзи / Н. В. Пасечникова, В. М. Іванова, Р. О. Горшкова; заявник та патентовласник Інститут очних

хвороб і тканинної терапії ім. В. П. Філатова. – № у 2005 06466 ; опубл. 15.11.05 ; Бюл. : Промислова власність, № 11.

241. Боброва Н. Ф. Травматическая аниридия: обзор литературы / Н. Ф. Боброва // Офтальмологический журнал. – 1984. – № 2. – С. 108–112.

242. Горбань А. И. Микрохирургия глаза: ошибки и осложнения / А. И. Горбань, О. А. Джалиашвили. – СПб. : «Гиппократ», 1993. – 270 с.

243. Flammer Y. Glaucoma / Y. Flammer. – World wide printing, 2003. – 416 p.

244. Diestelhorst M. Двенадцатинедельное, рандомизированное, много-центровое, двойное слепое исследование фиксированной комбинации латанопроста и тимолола вечером по сравнению с отдельными компонентами / M. Diestelhorst, L. Larsson // Медицина світу. – 2005. – Т. XIX, № 6. – С. 414–422.

245. Pfeiffer N. A comparison of the fixed combination of latanoprost and timolol with its individual components / N. Pfeiffer // Graefe's Archive for Clinical and Experimental Ophthalmology. – 2002. – Vol. 240. – P. 915–922.

246. Avorn J. Adverse pulmonary effects of topical beta blockers used in the treatment of glaucoma / J. Avorn, R. J. Glynn, J. H. Gurwitz [et al.] // J. Glaucoma. – 1993. – № 2. – P.158–165.

247. Netland P. A. Travoprost compared with latanoprost and timolol in patients with open-angle glaucoma or ocular hypertension / P. A. Netland, T. Landry, E. Kenneth Sullivan [et al.] // American Journal of Ophthalmology. – 2001. – Vol. 132. – Issue 4. – P. 472–484.

248. Parrish R. K. A comparison of latanoprost, bimatoprost, and travoprost in patients with elevated intraocular pressure: A 12-week, randomized, masked-evaluator multicenter study / Richard K. Parrish, P. Palmberg, Wang-Pui Sheu // American Journal of Ophthalmology. – 2003. – Vol. 135. – № 5. – P. 688–703.

249. Ісько К. Д. Іридофакопротезування хворих з частковою посттравматичною аніридією : автореф. дис. на здобуття наук. ступеня канд. мед. наук : спец. 14.01.18 «Очні хвороби» / К. Д. Ісько. – Одеса, 2002. – 18 с.