

УДК 615.28:616-006

ИСПОЛЬЗОВАНИЕ ГИПЕРТЕРМИЧЕСКОЙ ИЗОЛИРОВАННОЙ ХИМИОПЕРФУЗИИ ПРИ ЛЕЧЕНИИ НЕОПЕРАБЕЛЬНОЙ САРКОМЫ НИЖНЕЙ КОНЕЧНОСТИ

**Чехлов М.В., Максимовский В.Е., Рябокони А.М., Пыхтеева Е.Д.,
Босенко К.В., Худякова Н.М., Вододюк В.Ю.**

Центр реконструктивной и восстановительной медицины ОНМедУ, Одесса

Цель работы – решение клинической задачи перевода в операбельное состояние массивной саркомы мягких тканей с применением гипертермической изолированной химиооперфузии конечности (HILP) мелфаланом (Алкераном) в качестве химиопрепарата с последующим удалением опухоли в процессе органосохраняющей операции. HILP проведена с применением современного оборудования (Performer HT (RAND, Italy), позволяющего проводить гипертермическую химиооперфузию органов брюшной полости, малого таза, грудной клетки и конечностей.

Результаты: На первом этапе была проведена гипертермическая изолированная химиооперфузия конечности с неоперабельной саркомой мягких тканей, что привело к значительному уменьшению первоначального размера опухоли. На втором этапе (через 2 месяца) была выполнена циторедукция. Двухэтапная операция позволила избежать ампутации и сохранить опорную функцию конечности.

Вывод: Описанный случай успешного применения HILP в Университетской клинике ОНМедУ позволяет рекомендовать метод изолированной гипертермической химиооперфузии для лечения первично неоперабельных сарком конечностей без ампутации.

Ключевые слова: саркома мягких тканей конечности, гипертермическая изолированная химиооперфузия, органосберегающая операция

Введение

Саркомы относятся к наиболее агрессивным и рецидивирующим опухолям, которые часто поражают лиц трудоспособного молодого возраста. Они образуются из разных типов соединительной ткани и отличаются прогрессивным, очень быстрым ростом, частыми рецидивами и неблагоприятным прогнозом, особенно у молодых пациентов, что объясняется ускоренным развитием соединительной и мышечной тканей [1]. Всего известно около 100 разных нозологических вариантов сарком, до 75% которых располагаются в области нижних конечностей. По частоте смертельных исходов саркомы стоят на втором месте после рака. Наиболее распространенным методом лечения сарком мягких тканей и меланомы конечностей является хирургический [2]. В 5-10 % случаев

сарком нельзя достигнуть отрицательного края резекции, и такие пациенты становятся кандидатами на ампутацию, что, однако, не гарантирует увеличение продолжительности жизни [3].

Гипертермическая изолированная химиооперфузия конечности (HILP - hypertermic isolated limb perfusion) - это хирургическая технология, которая за счет отключения конечности от системного кровотока позволяет добиться максимальной концентрации цитостатика в опухоли и субклинических метастазах с минимальной системной токсичностью, что во многих случаях позволяет избежать ампутации, снижая скорость опухолевого роста в 70%, и приводя к полному некрозу опухоли в 30% случаев [4]. HILP с использованием цитостатических агентов в последние годы во многих

странах является стандартом лечения местно-распространённых и нерезектабельных опухолей конечностей, что позволяет сохранить конечность путём перевода опухоли в операбельное состояние, увеличить период до прогрессирования заболевания, облегчить неблагоприятные симптомы со стороны опухоли (изъязвление, кровотечение) [5]. HILP может применяться как в нео- так и в адьювантном режиме [6].

Эффективность HILP определяется возможностью достижения более высоких локальных концентраций цитостатика при его воздействии в условиях локальной гипертермии. Химиотерапевтическим препаратом в лечении сарком мягких тканей с использованием HILP чаще всего является мелфолан [7].

Цель работы – решение клинической задачи перевода в операбельное состояние массивной саркомы мягких тканей с применением HILP мелфаланом (Алкраном) в качестве химиопрепарата с последующим удалением опухоли в процессе органосохраняющей операции (т.е. без ампутации конечности). В Украине такие операции ранее не проводились.

Объекты и методы исследования:

Социальная часть: Пациент С., мужчина 46 лет обратился в клинику с жалобами на увеличение левой голени в в/3 и с/3, боли в левой голени, нарушение опорной функции левой ноги, наличие незаживающих язв в с/3 левой голени после биопсии. В анамнезе занятия борьбой, курение. Масса тела 70 кг, рост 163см.

Со слов пациента образование появилось около 5 лет назад, со временем увеличивалось. За последний год (с мая 2016 г) образование резко увеличилось в размере, за медицинской помощью не обращался. Самостоятельно пациент выполнил МРТ нижних конечностей. На МРТ левой голени от 17.11.16: МР картина объемных образований верхней и средней трети левой голени (гемангиома, ангиосаркома) с вовлечением в процесс малоберцовой кости (рис.1).

Пациент обратился в 11 ГКБ, где была выполнена эксцизионная биопсия опухоли мягких тканей левой голени. ЗГИ №11656-63 от 2.12.16: злокачественная опухоль, однофазная синовиальная саркома. Для уточнения диагноза было рекомендовано проведение иммуногистохимического исследования. ИГХ №10587 от 13.12.2016 г: низкодифференцированная монофазная синовиальная саркома, индекс пролиферативной активности 10%. После биопсии опухоли появились свищевые ходы из которых выделяется серозно-гноенное отделяемое. При осмотре было обнаружено увеличение паховых лимфоузлов слева, пациенту была вы-

муногистохимического исследования. ИГХ №10587 от 13.12.2016 г: низкодифференцированная монофазная синовиальная саркома, индекс пролиферативной активности 10%. После биопсии опухоли появились свищевые ходы из которых выделяется серозно-гноенное отделяемое. При осмотре было обнаружено увеличение паховых лимфоузлов слева, пациенту была вы-

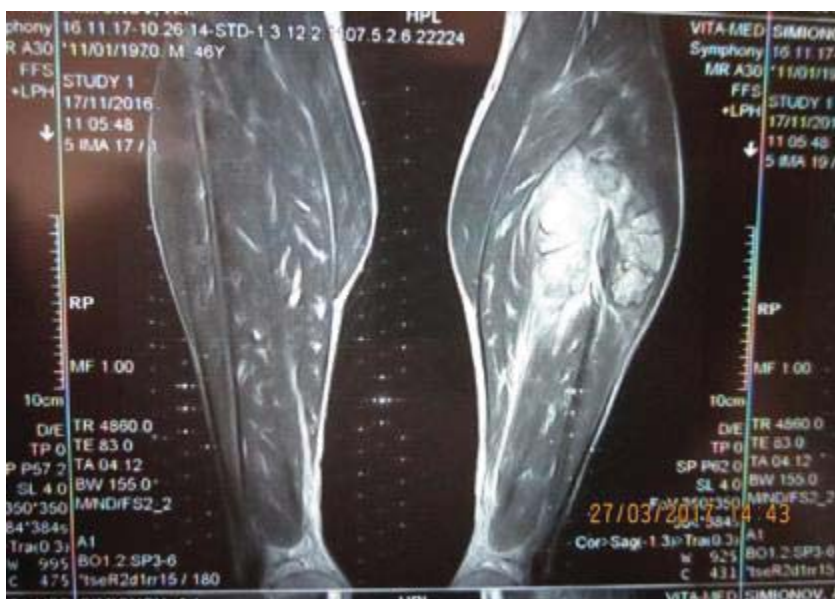

Рис. 1. МР картина объемных образований верхней и средней трети левой голени (гемангиома, ангиосаркома) с вовлечением в процесс малоберцовой кости

полнена КТ ОМТ: КТ-картина левосторонней паховой и наружной подвздошной лимфаденопатии. Парааортальные и паракавальные лимфоузлы не увеличены. Была выполнена пункционная биопсия лимфоузлов: ЗЦИ пунктата л/у паховой области слева – гиперплазия лимфоидной ткани.

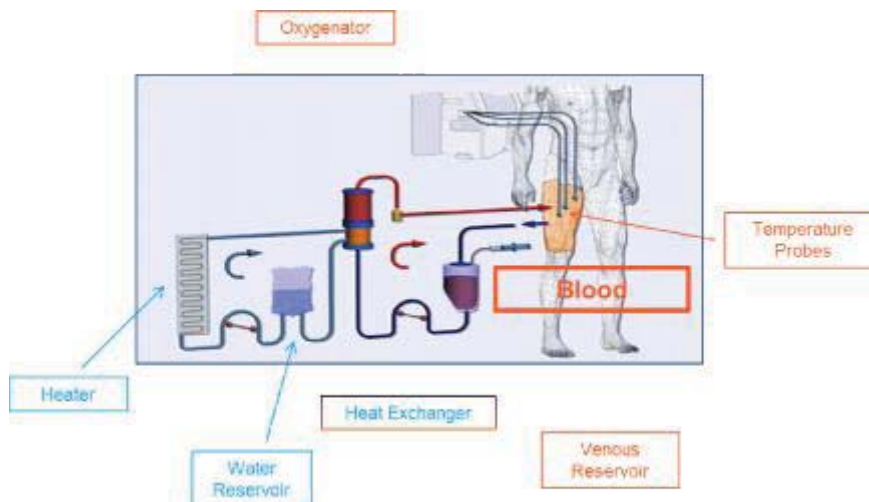


Рис.2. Схема проведения HILP нижней конечности при саркоме мягких тканей

В 11 ГКБ опухоль была признана неоперабельной из-за большого размера, вовлеченности магистральных сосудов, расположения и гистологического строения, в связи с чем пациенту было предложено проведение ампутации конечности, от которой пациент категорически отказался. При консультации в областной больнице диагноз был подтвержден и повторно была предложена ампутация.

Пациент обратился за консультацией в Университетскую клинику Одесского национального медицинского университета. При осмотре было обнаружено увеличение левой голени в объеме за счет плотного опухолевого образования, в с\3 голени были свищевые ходы, из которых выделялось серозно-гнойное отделяемое.

Пациенту было предложено проведение гипертермической изолированной перфузии конечности (HILP) для достижения регрессии опухоли и перевода ее в операбельное состояние.

Пациент был проконсультирован химиотерапевтом, онкологом, сосудистым хирургом, анестезиологом, была выполнена гемостазиограмма. Пациент был предупрежден о возможных рисках (тромбоз, эмболия, кровотечение, почечная недостаточность, апластическая ане-

мия) и проинформирован о возможной ампутации нижней конечности в случае возникновения осложнений.

Перфузия выполнялась при помощи аппарата Performer HT (RAND, Italy).

Схема проведения HILP представлена на рис. 2.

После стандартной предоперационной подготовки пациенту была выполнена гипертермическая изолированная химиоперфузия с Алкераном (130 мг). Расчет дозы химиопрепарата проводился из расчета 13 мг/л объема конечности по данным ПЭТ-КТ.

Для проведения перфузии был приглашен перфузиолог компании RAND (Италия).

Процедура включает в себя ряд последовательных этапов:

1. Выделение магистральных артерии и вены.
2. Канюлирование артерии и вены.
3. Сбор аппарата Performer HT.
4. Расчет дозы Мелфолана (Алкерана).
5. Введение препарата в систему циркуляции Performer HT.
6. Введение гепарина в систему циркуляции.
7. Проведение гипертермической перфузии
8. Промывание конечности от химиоп-

репарата.

9. Деканюлизиация артерии и вены.
10. Ушивание артерии и вены.

Во время всей процедуры, для предотвращения возможных тромбозов, пациенту вводится гепарин в несколько приемов: на разрез и в систему циркуляции аппарата. Процедура проводилась в течение 60 мин при температуре перфузата 43°C, температура в опухоли составляла 39°C.

Результаты и их обсуждение

После операции пациент был переведен в ОАРИТ под наблюдение дежурного персонала.

В раннем послеоперационном периоде пациент получал антибиотикотерапию (Цефтриаксон 1 г в/в струйно 2 р/д), десенсебилизирующую терапию (Дексаметазон 4 мг в/в струйно 3 р/д), антиэметическую терапию (Осетрон 8 мг при тошноте, рвоте) и антикоагулянтную терапию (Ксарелто 10 мг 1 р/д), противовоспалительную и анальгезирующую терапию (Инфулган 100 мл 2 р/д, Анальгин 2,0 мл в/в струйно при боли).

В позднем послеоперационном периоде пациент обратился жалобами на отечность конечности, наличие пигментации и отсутствие роста волос на конечности. Для опровержения возможности тромбоза, пациенту была выполнена УЗДГ вен нижних конечностей, сосуды проходимы, отмечался лимфостаз. Пациенту был назначен Дексаметазон 4 мг х 3 р/д, продолжен прием Ксарелто 10 мг 1 р/д.

На фоне проведенного лечения отечность умень-

шилась, но пигментация сохранилась.

Через 2 месяца после проведенной процедуры у пациента отмечалось уменьшение голени в объеме, свищевые ходы значительно уменьшились в размере, прекратилось выделение серозно-гнойного отделяемого.

Пациент выполнил КТ нижних конечностей: На КТ от 10.03.2017 г. - опухоль мягких тканей левой голени значительно уменьшилась в размерах (рис. 3)

Пациент был повторно осмотрен онкохирургом, сосудистым хирургом, травматологом. Было принято решение о выполнении максимально возможной циторедукции.

Пациент был подготовлен к операции. Предупрежден о возможной ампутации, риске кровотечения, взято согласие на анестезию и операцию, было заготовлено по одному гемокону свежезамороженной плазмы и эритроцитарной массы.

Операция выполнялась под общей анестезией по принципам абластики и антибластики. При ревизии было обнаружено: сосуды частично склерозированы, ткани рубцово изменены, по латеральной поверхности голени определяется опухолевидное образование до

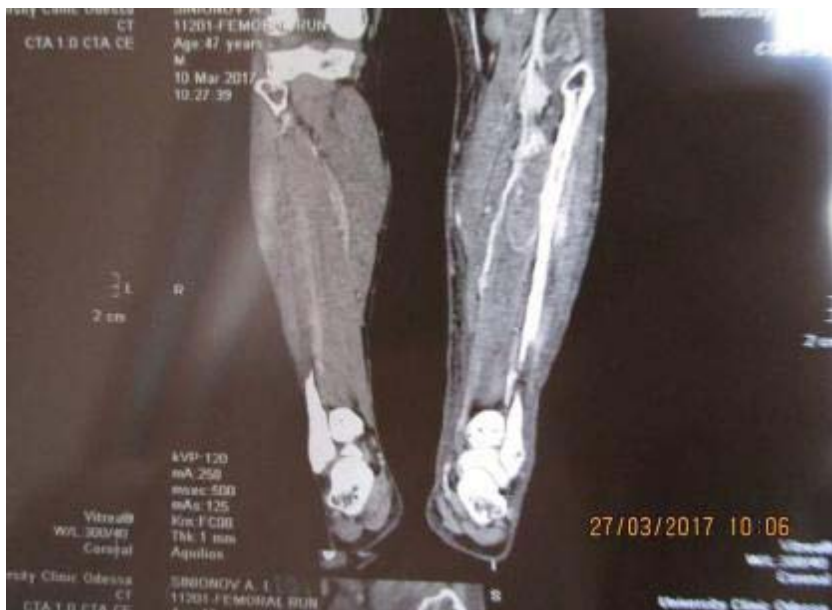

Рис.3. Изменение размеров опухоли мягких тканей левой голени по данным КТ через 2 месяца после HILP.

9,3x3,4x3,7 см расположенное между малоберцовой и большеберцовой костями, по передней поверхности голени определяется аналогичное образование до 3x3,5x9 см, желтоватого цвета, аморфное, без четких границ. Было выполнено иссечение свищевых ходов, удаление саркомы мягких тканей левой голени с максимальным сохранением сосудов, был пересечен малоберцовый нерв, который был вовлечен в опухоль, резекция малоберцовой кости.

Рана послойно ушита. Из-за высокого натяжения кожи в области передней поверхности голени, было принято решение о частичном неушивании раны латеральной поверхности голени, для ослабления натяжения кожи.

После операции пациент был переведен в ОАРИТ. Ранний послеоперационный период прошел без осложнений. Пациент получал антибактериальную, противовоспалительную и антикоагулянтную терапию. Конечность отечна, функционирует. Для предотвращения контрактур коленного сустава с пациентом проводит занятия физиотерапевт. Кожный дефект гранулирует, для улучшения заживления используются мазевые повязки и сетка Branolind.

В настоящий момент состояние пациента удовлетворительное, рана заживает вторичным натяжением, жалоб не предъявляет.

Вывод

Применением NILP на первом этапе позволило значительно уменьшить первоначальные размеры опухоли и перевести саркому в операбельное состояние, после чего была выполнена циторедукция. Проведенная двухэтапная операция позволила избежать ампутации и сохранить опорную функцию конечности. Описанный случай успешного применения NILP в Университетской клинике ОНМедУ позволяет рекомендовать метод изолированной гипертермической химиоперфузии для лечения первично неоперабельных сарком конечностей без

ампутации.

Литература

1. Shukla N.K., Deo S.V.S. (2011) Soft tissue sarcoma — review of experience at a Tertiary Care Cancer Centre. *Indian J. Surg. Oncol.*, 2 (4): 309–312.
2. Остафійчук В.В., Коровін С.І., Палівець А.Ю. та інш. (2017) Саркоми м'яких тканин: діагностика та лікування. *Клінічна онкологія*; 1(25): 21–25
3. Stojadinovic A., Leung D.H., Hoos A., Jaques D.P., Lewis J.J., Brennan M.F. (2002) Analysis of the prognostic significance of microscopic margins in 2084 localized primary adult soft tissue sarcomas. *Ann Surg*;235: 424–434.
4. Rastrelli M., Tropea S., Basso U., Roma A., Maruzzo M., Rossi C.R. (2014) Soft tissue limb and trunk sarcomas: diagnosis, treatment and follow-up. *Anticancer Res*; 34: 5251–5262.
5. Гафтон Г.И., Пхакадзе Н.Р., Сенчик К.Ю., Гельфонд В.М. (2004) Перспективные методы терапии больных саркомы мягких тканей конечности (изолированная регионарная перфузия, локальная гипертермия). *Практическая онкология*; 5(4): 276–284.
6. DeLaney T.F., Spiro I.J., Suit HD et al. (2003) Neoadjuvant chemotherapy and radiotherapy for large extremity soft-tissue sarcomas. *Int J Radiat Oncol Biol Phys.* 56 (4): 1117–1127.
7. Тришкин В.А., Гафтон Г.И., Канаев С.В., Тришкина Е.В., Ильин Н.В., Ергян С.М. (2009) Оценка эффективности комбинированного лечения больных первичными саркомы мягких тканей конечностей, подвергшихся сберегательным операциям. *Вопросы онкологии*; 55 (6): 722–726.

References

1. Shukla N.K., Deo S.V.S. (2011) Soft tissue sarcoma — review of experience at a Tertiary Care Cancer Centre. *Indian J. Surg. Oncol.*, 2 (4): 309–312.
2. Ostafiychuk VV, Korovin SI, Palivetz AYU. and so on. (2017) Soft tissue sarcoma: diagnosis and treatment. *Clinical Oncology*; 1 (25): 21–25
3. Stojadinovic A., Leung D.H., Hoos A., Jaques D.P., Lewis J.J., Brennan M.F. (2002) Analysis of the prognostic significance of microscopic margins in 2084 localized primary adult soft tissue sarcomas. *Ann Surg*;235: 424–434.

4. Rastrelli M., Tropea S., Basso U., Roma A., Maruzzo M., Rossi C.R. (2014) Soft tissue limb and trunk sarcomas: diagnosis, treatment and follow-up. *Anticancer Res*; 34: 5251–5262.
5. Gafton GI, Pkhakadze NR, Senchik K.Yu., Gelfond VM (2004) Perspective methods of therapy for patients with soft tissue sarcomas of the limb (isolated regional perfusion, local hyperthermia). *Practical oncology*; 5 (4): 276-284.
6. DeLaney T.F., Spiro I.J., Suit HD et al. (2003) Neoadjuvant chemotherapy and radiotherapy for large extremity soft-tissue sarcomas. *Int J Radiat Oncol Biol Phys*. 56 (4): 1117–1127.
7. Trishkin VA, Gafton GI, Kanaev SV, Trishkina EV, Ilyin NV, Ergnyan S.M. (2009) Evaluation of the effectiveness of combined treatment of patients with primary soft tissue sarcomas of extremities exposed to savings operations. *Oncology issues*; 55 (6): 722-726

Резюме

ВИКОРИСТАННЯ ГІПЕРТЕРМІЧНОЇ ІЗОЛЬОВАНОЇ ХІМІОПЕРФУЗІЇ ДЛЯ ЛІКУВАННЯ НЕОПЕРАБЕЛЬНОЇ САРКОМИ НИЖНЬОЇ КІНЦІВКИ

Чехлов М.В., Максимовський В.Є., Рябоконт А.М., Пихтєєва О.Д., Босенко К.В., Худякова Н.М., Вододюк В.Ю.

Мета роботи - рішення клінічного завдання переведення в операбельний стан масивної саркоми м'яких тканин із застосуванням гіпертермічної ізольованої хіміоперфузії кінцівки (HILP) мелфаланом (Алкераном) з подальшим видаленням пухлини в процесі органозберігаючої операції.

Результати: була проведена двоетапна операція із застосуванням HILP (на першому етапі), що дозволило значно зменшити початкові розміри пухлини і перевести саркому в операбельний стан, після чого була виконана циторедукція. Двоетапна операція дозволила уникнути ампутації і зберегти опорну функцію кінцівки.

Висновок: Описаний випадок успішного застосування HILP в Університетській клініці ОНМедУ дозволяє реко-

мендувати метод ізольованої гіпертермічної хіміоперфузії для лікування первинно неоперабельних сарком кінцівок без ампутації.

Ключові слова: саркома м'яких тканин кінцівки, гіпертермічна ізольована хіміоперфузія, органозберігаюча операція

Summary

USING HYPERTERMIC ISOLATED LIMB PERFUSION IN SURGERY OF UNRESECTABLE SARCOMA OF LOWER LIMB

Chekhlov M.V., Maksimovsky V.E., Ryabokon A.M., Pykhtieieva E.D., Bosenko K.V., Khudyakova N.M., Vodyodyuk V.Yu.

The aim of the work is to solve the clinical problem of transferring into the resectable state of massive soft tissue sarcoma with the use of hyperthermic isolated limb chemo perfusion (HILP) by melphalan (Alkeran) as a chemotherapy with the subsequent removal of the tumor during the organ-saving operation. HILP was carried out using .

Results: a two-stage operation was performed with the use of HILP (in the first stage), which significantly reduced the initial tumor size and transferred the sarcoma to an operable state, after which cytoreduction was performed. Two-stage operation allowed avoiding amputation and maintaining the supporting function of the limb.

Conclusion: The described case of successful application of YILP in the University Clinic of medical university allows us to recommend a method of isolated hyperthermic chemo-perfusion for the treatment of primarily inoperable sarcomas of limbs without amputation.

Key words: soft tissue sarcoma of limb, hypertermic isolated limb perfusion, organosaving surgery

Впервые поступила в редакцию 20.04.2017 г. Рекомендована к печати на заседании редакционной коллегии после рецензирования