

Одеський національний медичний університет
Міністерство охорони здоров'я України
Національний університет охорони здоров'я України імені П. Л. Шупика
Міністерство охорони здоров'я України

Кваліфікаційна наукова праця
на правах рукопису

ЯКИМЕНКО ІРИНА ВАСИЛІВНА

УДК 617.7-007.681-07-089

ДИСЕРТАЦІЯ

**УДОСКОНАЛЕННЯ ДІАГНОСТИКИ ТА ПАТОГЕНЕТИЧНО
ОБҐРУНТОВАНОГО ХІРУРГІЧНОГО ЛІКУВАННЯ ПЕРВИННОЇ
ВІДКРИТОКУТОВОЇ ГЛАУКОМИ**

14.01.18 – Офтальмологія

Подається на здобуття наукового ступеня кандидата медичних наук
Дисертація містить результати власних досліджень. Використання ідей,
результатів і текстів інших авторів мають посилання на відповідне джерело

_____ І.В. Якименко

Науковий керівник Венгер Людмила Віленівна, доктор медичних наук, професор

Одеса – 2021

АНОТАЦІЯ

Якименко І.В. Удосконалення діагностики та патогенетично обґрунтованого хірургічного лікування первинної відкритокутової глаукоми.- Кваліфікаційна наукова праця на правах рукопису. Дисертація на здобуття наукового ступеня кандидата медичних наук за спеціальністю 14.01.18 - "Офтальмологія- Національний університет охорони здоров'я України імені П. Л. Шупика МОЗ України, Київ, 2021.

Дисертація присвячена підвищенню ефективності діагностики і хірургічного лікування первинної відкритокутової глаукоми шляхом розробки нового клініко-морфологічного методу діагностики з прогнозуванням розвитку глаукомної оптиконейропатії та патогенетично обґрунтованого методу хірургічного лікування.

В структурі захворюваності глаукомою основну частину займає первинна відкритокутова глаукома і становить близько 80% від загального числа вперше захворівших. За даними літератури у 2040 році загальна кількість хворих на первинну відкритокутову глаукому становитиме близько 111,8 млн. Основними методами діагностики при первинній відкритокутовій глаукомі є периметрія, тонометрія та оптична когерентна томографія, яка дозволяє оцінити як морфометричні параметри диска зорового нерва, так і визначити товщину перипапільярних нервових волокон і комплексу гангліозних клітин, пошкодження яких виникають задовго до появи функціональних порушень. Однак даний метод дослідження лише констатує факт вже наявних структурних змін і не має прогностичної функції.

Наявність широкого ряду гіпотензивних крапель дозволяє в більшості випадків нормалізувати офтальмотонус та стабілізувати зорові функції, але у 25% хворих через 6 місяців гіпотензивний ефект консервативного лікування знижується, що потребує подальшого хірургічного лікування. Однак, незважаючи на велику кількість розроблених оперативних втручань при глаукомі, проблема прогресування глаукомного процесу в повній мірі невирішена, тому як

ефективність хірургічного лікування складає 90%. Враховуючи вищенаведене, питання ранньої діагностики первинної відкритокутової глаукоми та вибору тактики хірургічного лікування, спрямованого не тільки на зниження внутрішньоочного тиску, але і на профілактику прогресування глаукомної оптиконейропатії, залишаються актуальними і вимагають подальшого вивчення та удосконалення.

Мета дослідження - підвищити ефективність діагностики і хірургічного лікування первинної відкритокутової глаукоми шляхом розробки нового клініко-морфологічного методу діагностики з прогнозуванням розвитку глаукомної оптиконейропатії та патогенетично обґрунтованого методу хірургічного лікування.

Завдання дослідження. 1. Вивчити діагностичну цінність сучасних методів морфометрії диска зорового нерва за даними оптичної когерентної томографії.

2. Розробити метод прогнозування розвитку глаукоми шляхом математичного моделювання деформації решітчастої пластини зорового нерва з пошкодженням нервових волокон і розрахунку кількісного критерію визначення ризику розвитку глаукомної оптиконейропатії.

3. Оцінити діагностичну значимість запропонованого кількісного критерію визначення ризику розвитку глаукомної оптиконейропатії.

4. Провести аналіз товщини судинної оболонки у пацієнтів з первинною відкритокутовою глаукомою.

5. Розробити патогенетично обґрунтований метод хірургічного лікування первинної відкритокутової глаукоми, який покращує функціонування як передніх, так і увеосклеральних шляхів відтоку, та провести порівняльний аналіз його ефективності і синусотрабекулотомії в ранньому і віддаленому післяопераційному періоді шляхом визначення функціональних і структурних змін оперованого ока.

Об'єкт дослідження: первинна відкритокутова глаукома (МКХ - 10 код Н 40.1).

Предмет дослідження: діагностика, хірургічне лікування первинної відкритокутової глаукоми, морфометричні параметри диска зорового нерва

(діаметр екскавації, відношення екскавації до диска зорового нерва, товщина решітчастої пластини), математична модель деформації решітчастої пластини зорового нерва з пошкодженням нервових волокон, кількісний критерій прогнозування розвитку глаукомної оптиконеуропатії, новий метод хірургічного лікування первинної відкритокутової глаукоми - синусотрабекулотомія з супрациліарним дренажуванням та його порівняння з класичною синусотрабекулотомією з оцінкою функціональних (гострота зору, поле зору, внутрішньоочний тиск, гідродинаміка ока) і структурних (товщина шару нервових волокон, площа екскавації диска зорового нерва при глаукомі, комплекс гангліозних клітин сітківки, товщина судинної оболонки в макулярній зоні і навколо диска зорового нерва) змін глаукомного ока в динаміці спостереження.

Методи дослідження: офтальмологічні (візометрія, статична периметрія (Kowa AP-5000C), кератопахіметрія (INC Ultrasonic pachometr, Humphrey instruments), біомікроскопія (SHIN-NIPPONSL-45 SlitLamp), УЗ-ехобіометрія (Vue-Pad, SonomedEscalon), тонометрія (тонометр Маклакова), тонографія (GlauTest-60), гоніоскопія (лінза Гольдмана), офтальмоскопія (Professional Keeler, Plus Digital Keeler), оптична когерентна томографія (Soct Copernicus Optopol, DRI Triton Plus Topcon); статистичні.

Результати дослідження: під спостереженням було 242 пацієнта (276 очей). З них 130 (54%) жінки і 112 (46%) - чоловіки віком від 58 до 72 років, в середньому $66,19 \pm 0,38$ років.

На першому етапі дослідження вивчалися морфометричні особливості диска зорового нерва (діаметр диска зорового нерва та екскавації, величина співвідношення діаметру екскавації до діаметру диска зорового нерва) у 20 пацієнтів (20 очей) з діагнозом первинної відкритокутової глаукоми. Відповідно до стадій глаукоми хворі були розподілені на 4 групи по 5 осіб у кожній.

На другому етапі проводили аналіз товщини решітчастої пластини зорового нерва у 50 осіб (50 очей). Всі пацієнти були розподілені на 2 групи. 40 хворих на первинну відкритокутову глаукому увійшли в основну групу, яка була

розподілена на 4 підгрупи по 10 хворих в кожній згідно стадіям глаукоми. Контрольну групу склали 10 здорових осіб.

Третій етап включав розробку математичної моделі пошкодження аксонів гангліозних клітин сітківки на рівні решітчастої пластини зорового нерва внаслідок її деформації з розрахунком кількісного критерію визначення ризику розвитку глаукомної оптиконеуропатії на основі морфометричних параметрів диска зорового нерва на різних стадіях первинної відкритокутової глаукоми. Першим блоком даного етапу дослідження було проведення ретроспективного кореляційно-регресійного аналізу взаємозв'язку між товщиною решітчастої пластини і середньою товщиною перипапільярних нервових волокон, а також даними статичної периметрії і ступенем ризику розвитку (прогресування) глаукомної оптиконеуропатії за запропонованим нами кількісним критерієм. Під спостереженням знаходилось 42 пацієнта (71 око) з діагнозом первинної відкритокутової глаукоми.

У подальшому був проведений аналіз діагностичної значимості запропонованого кількісного критерію визначення ризику розвитку (у разі підозри на глаукому) або прогресування (у разі встановленого діагнозу первинної відкритокутової глаукоми) глаукомної оптиконеуропатії шляхом оцінки товщини комплексу гангліозних клітин сітківки під час звернення і через 18 місяців. Під спостереженням було 30 хворих. Пацієнти були розподілені на 3 групи в залежності від рівня ризику (низький, середній та високий) по 10 хворих (20 очей) в кожній.

На четвертому етапі був розроблений і впроваджений в клінічну практику новий спосіб хірургічного лікування - синусотрабекулотомія з супрациліарним дренаванням - та проведений аналіз його ефективності. У дослідження увійшло 100 хворих (100 очей) з діагнозом первинної відкритокутової глаукоми. Всіх хворих було розподілено на основну та контрольну групу по 50 хворих у кожній, які в свою чергу були розподілені на 2 підгрупи - з II (29 та 27 хворих в основній та в контрольній групі, відповідно) та III (21 та 23 хворих) стадією глаукоми. Хворим основної групи була виконана запропонована нами антиглаукомна

операція з супрациліарним дренаванням. У контрольній групі виконували тільки синусотрабекулотомію. Частині хворих проводили тільки антиглаукомну операцію, іншим за необхідністю виконували факоемульсифікацію катаракти. Проводився аналіз змін максимально коригованої гостроти зору, сумарного поля зору, внутрішньоочного тиску, коефіцієнта легкості відтоку, коефіцієнта Беккера, середньої товщини нервових волокон у перипапільлярній зоні, товщини судинної оболонки, величини співвідношення площі екскавації до площі диска зорового нерва, до та через 5 днів, 1 місяць та рік після операції.

Наукова новизна отриманих результатів. Вперше обґрунтовано механічну теорію розвитку глаукомної оптиконейропатії шляхом розробки математичної моделі решітчастої пластини зорового нерва з обґрунтуванням виникнення пошкодження нервових волокон за рахунок поздовжніх і поперечних зміщень її елементів, ступінь яких залежить від внутрішньоочного тиску, діаметру і товщини решітчастої пластини, витончення якої за результатами swept-source-оптичної когерентної томографії взаємопов'язане зі збільшенням стадії первинної відкритокутової глаукоми ($r = -0,966$, $p < 0,05$).

Розширені наукові дані про ефективність синусотрабекулотомії з дренаванням супрациліарного простору у порівнянні з синусотрабекулотомією, що полягала у більш стійкій нормалізації внутрішньоочного тиску за рахунок покращення гідродинаміки ока у вигляді збільшення коефіцієнту легкості відтоку на 170% та зменшення коефіцієнту Беккера на 78% порівняно з показниками тонографії до операції та стабілізації прогресування глаукомної оптиконейропатії внаслідок покращення кровопостачання зорового нерва, про що свідчило збільшення різниці товщин судинної оболонки між оперованим і парним оком в макулярній і перипапільлярній зоні в середньому на 275% і 96% за даними swept-source-оптичної когерентної томографії.

Доповнені наукові дані про зменшення товщини судинної оболонки ока при прогресуванні первинної відкритокутової глаукоми, що підтверджено виявленою статистично значимою більшою кількістю хворих з III стадією порівняно з II

стадією первинної відкритокутової глаукоми, у яких відмічалась тонка хоріоїдея (108,74±1,27 мкм в перипапілярній і 107,28±3,76 мкм в макулярній зоні).

Практичне значення отриманих результатів. Запропоновано і впроваджено в практику новий спосіб прогнозування розвитку та прогресування глаукомної оптиконеуропатії, заснований на визначенні товщини і діаметру решітчастої пластини зорового нерву за даними swept-source-оптичної когерентної томографії, а також середнього внутрішньоочного тиску, з подальшим застосуванням електронної таблиці для визначення рівня ризику пошкодження нервових волокон, який прямо корелює зі значенням MD за даними статичної периметрії ($r=0,578$, $p<0,05$) і застосування якого показало прогресування глаукомної оптиконеуропатії у 20% і 50% хворих з визначеним середнім і високим рівнем ризику, відповідно (Патент на корисну модель № 133897. МПК А61В 8/10).

Запропоновано і впроваджено в практику спосіб хірургічного лікування первинної відкритокутової глаукоми - синусотрабекулотомія з супрациліарним дренажуванням, що здійснювався шляхом проведення сформованого лоскуту з зовнішніх шарів склери під збереженою смужкою з глибоких її шарів з попереднім виконанням синусотрабекулотомії, що дозволило досягти збереження зорових функцій, покращення гідродинаміки ока та нормалізації внутрішньоочного тиску в порівнянні з синусотрабекулотомією, де у 10 % випадків виникла необхідність у додатковій місцевій медикаментозній гіпотензивній терапії у віддаленому післяопераційному періоді (Патент на винахід № 109996. МПК А61F9/007).

Впровадження в практику. Результати дисертаційної роботи було впроваджено в клінічну практику офтальмологічного відділення КНП "Одеська обласна клінічна лікарня" Одеської обласної ради, Офтальмологічного медичного центру (Університетська клініка) Одеського національного медичного університету (ОНМедУ) та КНП "Обласна офтальмологічна лікарня" Миколаївської обласної ради.

Практичні та наукові положення дисертаційної роботи впроваджені в навчальний процес на кафедрі офтальмології ОНМедУ, на кафедрі офтальмології імені Б. Л. Радзіховського Буковинського державного медичного університету, на кафедрі офтальмології Національної медичної академії післядипломної освіти імені П. Л. Шупика та на кафедрі отоларингології з офтальмологією (Українська медична стоматологічна академія).

За темою дисертації опубліковано 14 наукових праць, з яких 6 – статті, з яких 4 відповідають «Переліку наукових фахових видань України, в яких можуть публікуватися результати дисертаційних робіт на здобуття наукових ступенів доктора наук, кандидата наук та ступеня доктора філософії»; 3 статті – роботи у журналах, що входять до наукометричної бази Scopus; 6 робіт – тези, опубліковані у матеріалах науково-практичних конференцій, симпозіумів, з'їздів, у тому числі іноземних, що засвідчують апробацію матеріалів дисертації. Отримано 2 патенти (1 патент на винахід і 1 патент на корисну модель).

Ключові слова: первинна відкритокутова глаукома, прогнозування прогресування, хірургічне лікування, оптична когерентна томографія, решітчатая пластина зорового нерва, товщина судинної оболонки ока.

Список публікацій здобувача:

1. Якименко І.В. Порівняльна оцінка методик морфометрії диска зорового нерва при глаукомі за даними спектральної оптичної когерентної томографії / І.В. Якименко, Н.А. Ульянова, Л.В. Венгер // Архів офтальмології України.- 2017.- Т.5.- №2(8).- С. 64-67.
2. Венгер Л.В. Отдаленные результаты нового способа хирургического лечения первичной открытоугольной глаукомы с супрацилиарным дренированием. Часть I / Л.В. Венгер, И.В. Якименко // Вестник проблем биологии и медицины.- 2018.- Выпуск 4 Том 2 (147).- С. 127-132.
3. Венгер Л. В. Отдаленные результаты нового способа хирургического лечения первичной открытоугольной глаукомы с супрацилиарным дренированием.

- Часть II / Л.В. Венгер, И.В. Якименко, Н.А. Ульянова // Вестник проблем биологии и медицины.-2019.- Выпуск 2 Том 1 (150).- С. 105-108.
4. Якименко И.В. Результаты застосування нового методу прогнозування розвитку і перебігу глаукомної оптиконейропатії при первинній відкритокутовій глаукомі / І.В. Якименко, Н.А. Ульянова, Л.В. Венгер, К.С. Шакурн // Офтальмологічний журнал.- 2019.- №5.- С. 3-8.
 5. Якименко И.В. Прогнозирование развития глаукомной оптиконейропатии. Часть I. Математическая модель деформации решетчатой пластины и повреждения нервных волокон при глаукоме / И.В. Якименко, Н.А.Ульянова, К.С. Шакурн // Офтальмология. Восточная Европа. – 2018. – Т. 8.- № 4. – С. 475–487.
 6. ЯкименкоИ.В. Прогнозирование развития глаукомной оптиконейропатии. Часть II. Применение количественного критерия повреждения аксонов ганглиозных клеток в диагностике глаукомной оптиконейропатии / И.В.Якименко, Н.А. Ульянова, Л.В. Венгер, К.С. Шакурн // Офтальмология. Восточная Европа. – 2019. – Т. 9.- № 1. – С. 31–39.
 7. Патент на винахід № 109996. МПК А61F9/007. Спосіб хірургічного лікування відкритокутової глаукоми // Венгер Л.В., Якименко І.В.; власник: Одеський національний медичний університет; заявка а 201410228; подано 18.09.2014; опуб. 26.10.2015. – Бюл. № 20.
 8. Патент на корисну модель № 133897. МПК А61В 8/10. Спосіб прогнозування розвитку та перебігу глаукомної оптиконейропатії // Якименко І.В., Ульянова Н.А., Шакурн К.С.; власник: Одеський національний медичний університет; заявка и 2018 11506; подано 23.11.2018; опуб. 25.04.2019. – Бюл. № 8.
 9. Венгер Л.В. Удосконалення хірургічного лікування первинної відкритокутової глаукоми / Л.В. Венгер, Г.Ю. Венгер, І.В. Якименко // Матеріали "XIII з'їзду офтальмологів України", 21-23 травня 2014.-Одеса, 2014. – С. 83.
 10. Якименко И.В. Сравнительная оценка различных методик морфометрии диска зрительного нерва при глаукоме по данным спектральной оптической когерентной томографии / И.В. Якименко, Н.А. Ульянова, Л.В. Венгер //

Матеріали науково-практичної конференції офтальмологів з міжнародною участю "Філатовські читання-2017", 25-26 травня 2017.- Одеса, 2017.- С. 78-79.

11. Якименко И.В. Сравнительная оценка толщины решетчатой пластины при глаукоме и у здоровых лиц по данным Swept-SourceOCT/И.В.Якименко, Н.А. Ульянова, Л.В. Венгер // Матеріали науково-практичної конференції офтальмологів, дитячих офтальмологів та оптометристів України з міжнародною участю "Рефракційний пленер 2018", 18-19 жовтня 2018.- Київ, 2018.- С.126.
12. Якименко И.В. Прогнозирование развития глаукомной оптиконейропатии. Математическая модель деформации решетчатой пластины и повреждения нервных волокон при глаукоме / И.В. Якименко, Н.А. Ульянова, Л.В. Венгер, К.С. Шакурн // Матеріали науково-практичної конференції з міжнародною участю "Ophthalmic HUB", 15-16 березня 2019.-Київ, 2019.- С.117-119.
13. Якименко И.В. Прогнозирование развития глаукомной оптиконейропатии. Применение количественного критерия повреждения аксонов ганглиозных клеток в диагностике глаукомной оптиконейропатии / И.В. Якименко, Н.А. Ульянова, Л.В. Венгер, К.С. Шакурн // Матеріали науково-практичної конференції офтальмологів з міжнародною участю "Філатовські читання-2019", 23-24 травня 2019.- Одеса, 2019.-С. 78-79.
14. Yakymenko I. Quantitative criterion of ganglion cell's axons damage for glaucoma optic neuropathy prediction / I. Yakymenko, N. Ulianova, K. Shakun // World Ophthalmology Congress 2020.- virtual, 26-29 june

ANNOTATION

Yakymenko I.V. Improvement of diagnosis and pathogenetically sound surgical treatment of primary open-angle glaucoma. - Qualified scientific work on the rights of the manuscript. Dissertation for the degree of Candidate of Medical Sciences in specialty 14.01.18 - "Ophthalmology" - Shupyk National Healthcare University of Ukraine, Kyiv, 2021.

The dissertation is devoted to the problem of increasing the efficiency of diagnosis and surgical treatment of primary open - angle glaucoma by developing a new clinical and morphological method of its diagnosis and pathogenetically sound method of surgical treatment.

In the structure of glaucoma incidence, the main part is occupied by primary open-angle glaucoma and accounts for about 80% of the total number of first-time patients. According to the literature, in 2040 the total number of patients with primary open-angle glaucoma will be about 111.8 million.

The main diagnostic methods for primary open-angle glaucoma are perimetry, tonometry and optical coherence tomography, which allows to assess both morphometric parameters of the optic disc and optic nerve, peripapillary nerve fibers and a complex of ganglion cells, the damage of which occurs long before the appearance of functional disorders. However, this method of research only states the fact of already existing structural changes and has no prognostic function.

The presence of a wide range of antihypertensive drops allows in most cases to normalize ophthalmotonus and stabilize visual function, but in 25% of patients after 6 months the hypotensive effect of conservative treatment is reduced, which requires further surgical treatment. However, despite the large number of developed surgical interventions for glaucoma, the problem of progression of the glaucoma process is not fully resolved, because the effectiveness of surgical treatment is 90%. Given the above, the issues of early diagnosis of primary open-angle glaucoma and the choice of surgical

treatment, aimed not only at reducing intraocular pressure, but also to prevent the progression of glaucoma.

The purpose of the study.

To increase the efficiency of diagnosis and surgical treatment of primary open-angle glaucoma by developing a new clinical and morphological method of diagnosis with prediction of glaucoma optic neuropathy and pathogenetically sound method of surgical treatment.

Objectives of the study.

1. To study the diagnostic value of modern methods of optic disc morphometry according to optical coherence tomography.

2. To develop a method for predicting the development of glaucoma by mathematical modeling of the deformation of the lamina cribrosa of optic disk with damage to nerve fibers and the calculation of a quantitative criterion for determining the risk of glaucoma optic neuropathy.

3. To evaluate the diagnostic significance of the proposed quantitative criterion for determining the risk of glaucomatous optic neuropathy.

4. To analyze the thickness of the choroid in patients with primary open-angle glaucoma.

5. Develop a pathogenetically sound method of surgical treatment of primary open-angle glaucoma, which improves the functioning of both anterior and uveoscleral outflow tracts, and conduct a comparative analysis of its effectiveness and sinusotrabeculotomy in the early and distant postoperative period by determining functional and structural changes operative.

Object of the study.

Primary open-angle glaucoma (MKH - 10 code H 40.1).

Subject of the study.

Diagnostics, surgical treatment of primary open-angle glaucoma, morphometric parameters of the optic disc (diameter of excavation, ratio of excavation to the optic

disc, thickness of the lamina cribrosa of the optic disk), mathematical model of lamina cribrosa deformation with nerve fiber damage, quantitative criterion prognosis of primary open-angle glaucoma development, new method of surgical treatment of primary open-angle glaucoma - sinusotrabeculotomy with supraciliary drainage and its comparison with classical sinusotrabeculotomy with assessment of functional (visual acuity, visual field, intraocular pressure, eye hydrodynamics) and structural (thickness of the layer of nerve fibers, area of the optic disc excavation, retinal ganglion cells, the thickness of the choroid in the macular and around the optic disc area) changes in the glaucoma eye in the dynamics of observation.

Methods of investigation.

Ophthalmic (visometry, static perimetry (KowaAP-5000C), keratopachymetry (INC Ultrasonic pachometr, Humphrey instruments), biomicroscopy (SHIN-NIPPONSL-45 SlitLamp), US-biometry(Vue-Pad, SonomedEscalon), tonometry (Maklakov's tonometer), tonography (GlauTest-60), gonioscopy, ophthalmoscopy (Professional Keeler, Plus Digital Keeler), optical coherence tomography (Soct Copernicus Optopol, DRI Triton Plus Topcon); statistical.

The results of the study: 242 patients (276 eyes) were observed. Of these, 130 (54%) are women and 112 (46%) are men aged 58 to 72 years, with an average of 66.19 ± 0.38 years.

At the first stage of the study we studied the morphometric features of the optic disc (optic disc diameter and excavation, the ratio of the diameter of the excavation to the diameter of the optic disc) in 20 patients (20 eyes) diagnosed with primary open-angle glaucoma. According to the stages of glaucoma, patients were divided into 4 groups of 5 people each.

In the second stage, we analyzed the thickness of the lamina cribrosa of the optic nerve in 50 people (50 eyes). All patients were divided into 2 groups. 40 patients with primary open-angle glaucoma were included in the main group, which was divided into 4 subgroups of 10 patients each according to the stages of glaucoma. The control group consisted of 10 healthy individuals.

The third stage included the development of a mathematical model of retinal ganglion cell axon damage at the level of the lamina cribrosa of the optic nerve due to its deformation based on a quantitative criterion for determining the risk of glaucoma optic neuropathy based on morphometric parameters of the optic disc at different stages of primary open-angle glaucoma.

The first block of this stage of the study was a retrospective correlation-regression analysis of the relationship between the thickness of the lamina cribrosa and the average thickness of peripapillary nerve fibers, as well as static perimetry data and the degree of risk of development (progression) of glaucomatous optic neuropathy. 42 patients (71 eyes) with a diagnosis of primary open-angle glaucoma were observed. Subsequently, the diagnostic significance of the proposed quantitative criterion for determining the risk of development (in case of suspected glaucoma) or progression (in case of diagnosis of primary open-angle glaucoma) of glaucoma optic neuropathy was assessed by assessing the thickness of the retinal ganglion cell complex 18 months after treatment. 30 patients were under observation. Patients were divided into 3 groups depending on the level of risk (low, medium and high) for 10 patients (20 eyes) in each.

At the fourth stage, a new method of surgical treatment - sinusotrabeculotomy with supraciliary drainage - was developed and implemented in clinical practice, and an analysis of its effectiveness was performed. The study included 100 patients (100 eyes) with a diagnosis of primary open-angle glaucoma. All patients were divided into main and control groups of 50 patients in each, which in turn were divided into 2 subgroups - with II (29 and 27 patients in the main and control groups, respectively) and III (21 and 23 patients) stage glaucoma. Patients of the main group underwent our proposed antiglaucomatous surgery with supraciliary drainage. In the control group performed only sinusotrabeculotomy. Some patients underwent only antiglaucomatous surgery, others, if necessary, performed phacoemulsification of cataracts. The analysis of changes in the maximum corrected visual acuity, total field of vision, intraocular pressure, coefficient of outflow, Becker coefficient, average thickness of nerve fibers in the peripapillary zone, vascular thickness, the ratio of excavation area to disc area through the optic nerve 5 days 1 month and 1 year after surgery.

Scientific novelty of the obtained results.

For the first time the mechanical theory of glaucomatous optic neuropathy development was substantiated by developing a mathematical model of the lamina cribrosa of the optic nerve with substantiation of nerve fiber damage due to longitudinal and transverse displacements of its elements, the degree of which depends on intraocular pressure, diameter and thickness of the lamina cribrosa, whose thinning according to the results of swept-source-optical coherence tomography is interrelated with an increase in the stage of primary open-angle glaucoma ($r = -0.966$, $p < 0.05$).

Extended scientific data on the effectiveness of sinusotrabeculotomy with drainage of the supraciliary space in comparison with sinusotrabeculotomy, which consisted in a more stable normalization of intraocular pressure by improving the hydrodynamics of the eye by increasing the coefficient of ease of outflow by 170% and reducing the Becker coefficient by 78% and stabilization of the progression of glaucomatous optic neuropathy due to improved blood supply to the optic nerve, as evidenced by an increase in the difference in thickness of the choroid between the operated and paired eye in the macular and peripapillary area by an average of 275% and 96% according to swept-source optical coherence.

The scientific data on the decrease in the thickness of the choroid of the eye with the progression of primary open-angle glaucoma have been supplemented, which is confirmed by the statistically significant greater number of patients with stage III compared with stage II definite open-angle glaucoma, in which there was a thin choroid ($108.74 \pm 1.27 \mu\text{m}$ in peripapillary and $107.28 \pm 3,76 \mu\text{m}$ in the macular area).

The practical significance of the obtained results.

A new method for predicting the development and progression of glaucomatous optic neuropathy, based on determining the thickness and diameter of the lamina cribrosa of the optic nerve according to swept-source-optical coherence tomography, as

well as mean intraocular pressure, with subsequent application of the electronic table to determine the level of nerve fibers damage risk, which directly correlates with the value of MD according to static perimetry ($r = 0,578$, $p < 0,05$) and the use of which showed the progression of glaucomatous optic neuropathy in 20% and 50% of patients with a certain medium and high risk, respectively (Patent for utility model № 133897. IPC A61B 8/10).

A method of surgical treatment of primary open-angle glaucoma - sinusotrabeculotomy with supraciliary drainage, proposed by performing a formed flap from the outer layers of the sclera under the preserved strip of its deep layers with prior performance of sinusotrabeculotomy, normalization of intraocular pressure in comparison with sinusotrabeculotomy, where in 10% of cases there was a need for additional local drug antihypertensive therapy in the remote postoperative period (Patent for invention № 109996. IPC A61F9 / 007).

Implementation in practice.

The results of the dissertation are implemented in the clinical practice of the Ophthalmological Medical Center of Odessa National Medical University, KNP "Regional Ophthalmological Hospital" (Mykolaiv city) and ophthalmological department of "Odessa Regional Clinical Hospital" (Odesa city). Scientific and practical provisions of the dissertation were introduced into the educational process at the departments of ophthalmology of Odessa National Medical University, PL Shupyk National Medical Academy of Postgraduate Education, at the Department of Otolaryngology and Ophthalmology of the Ukrainian Medical Dental Academy and at the Department of Ophthalmology named BL Radzikhovsky State Medical University.

On the topic of the dissertation 14 scientific works were published, of which 6 - articles, of which 4 correspond to the "List of scientific professional publications of Ukraine, which may publish the results of dissertations for the degree of Doctor of Science, Candidate of Science and Doctor of Philosophy"; 3 articles - works in journals included in the scientometric database Scopus; 6 works - abstracts published in the materials of scientific and practical conferences, symposia, congresses, including

foreign ones, certifying the approbation of the dissertation materials. Received 2 patents (1 patent for an invention and 1 patent for a utility model).

Key words.

Primary open-angle glaucoma, prognosis of progression, surgical treatment, optical coherence tomography, lamina cribrosa of the optic disk, choroid thickness.

ЗМІСТ

ПЕРЕЛІК УМОВНИХ СКОРОЧЕНЬ.....	20
ВСТУП.....	22
РОЗДІЛ 1. СУЧАСНІ ПІДХОДИ В ДІАГНОСТИЦІ І ХІРУРГІЧНОМУ ЛІКУВАННІ ПЕРВИННОЇ ВІДКРИТОКУТОВОЇ ГЛАУКОМИ (ОГЛЯД ЛІТЕРАТУРИ).....	30
1.1. Основні теорії розвитку ПВКГ.....	30
1.2. Класифікація глаукоми.....	32
1.3. Сучасні методи діагностики ПВКГ.....	32
1.4. Консервативні методи лікування ПВКГ.....	38
1.5. Лазерні і хірургічні методи лікування ПВКГ.....	40
РОЗДІЛ 2. ДИЗАЙН, МАТЕРІАЛИ І МЕТОДИ ДОСЛІДЖЕННЯ.....	49
2.1. Загальна характеристика роботи та дизайн досліджень.....	49
2.2. Методи клінічних досліджень.....	53
2.3. Методи хірургічного лікування.....	57
2.4. Методи статистичних досліджень.....	59
РОЗДІЛ 3. РОЗРОБКА ТА ВИВЧЕННЯ ЕФЕКТИВНОСТІ НОВОГО МЕТОДУ ПРОГНОЗУВАННЯ ГЛАУКОМНОЇ ОПТИКОНЕЙРОПАТІЇ.....	61
3.1. Аналіз діагностичної цінності сучасних методів морфометрії ДЗН за даними ОКТ.....	61
3.1.1. Порівняльна оцінка різних методик морфометрії ДЗН при глаукомі за даними спектральної ОКТ.....	62
3.1.2. Порівняльна оцінка товщини РП в нормі та при глаукомній оптиконеуропатії за даними SS-ОСТ.....	63
3.2. Прогнозування розвитку ГОН. Розробка математичної моделі деформації РП і пошкодження нервових волокон при глаукомі.....	65
3.3. Результати клінічного застосування розробленої моделі	

прогнозування розвитку ГОН.....	76
3.3.1. Застосування кількісного критерію пошкодження аксонів ГКС в діагностиці ГОН.....	76
3.3.2. Застосування кількісного критерію пошкодження аксонів ГКС в діагностиці ГОН (віддалені результати).....	79
РОЗДІЛ 4. ЕФЕКТИВНІСТЬ ХІРУРГІЧНОГО ЛІКУВАННЯ ХВОРИХ НА ПВКГ (РЕЗУЛЬТАТИ КЛІНІЧНИХ ДОСЛІДЖЕНЬ).....	94
4.1. Порівняльний аналіз функціональних змін оперованого ока після хірургічного лікування основної і контрольної групи досліджень на різних строках спостереження.....	95
4.2. Порівняльний аналіз структурних змін заднього відділу оперованого ока після хірургічного лікування на різних строках спостереження.....	106
РОЗДІЛ 5. АНАЛІЗ І УЗАГАЛЬНЕННЯ РЕЗУЛЬТАТІВ ДОСЛІДЖЕННЯ.....	127
ВИСНОВКИ.....	141
ПРАКТИЧНІ РЕКОМЕНДАЦІЇ.....	144
СПИСОК ВИКОРИСТАНИХ ДЖЕРЕЛ.....	145
ДОДАТКИ.....	179

ПЕРЕЛІК УМОВНИХ СКОРОЧЕНЬ

- АГО - антиглаукомна операція
- ВОТ - внутрішньоочний тиск
- ГКС - гангліозні клітини сітківки
- ГОН - глаукомна оптиконеуропатія
- ДЗН - диск зорового нерва
- КБ - коефіцієнт Беккера
- КЛВ - коефіцієнт легкості відтоку
- КПК - кут передньої камери
- МКГЗ - максимально коригована гострота зору
- ОКТ - оптична когерентна томографія
- ОНМедУ - Одеський національний медичний університет
- ПВКГ - первинна відкритокутова глаукома
- ПЕС - пігментний епітелій сітківки
- РП - решітчаста пластина
- СТПНВ - середня товщина перипапілярних нервових волокон
- СЦД - супрациліарне дронування
- ФЕК - факоемульсифікація катаракти
- Avg GCC - average ganglion cell complex, середня товщина комплексу гангліозних клітин сітківки
- ВМО- Bruch's membrane opening, край отвору мембрани Бруха
- FDT - frequency doubling technology, периметрія з технологією подвоєння частоти
- FLV - focal loss volume, об'єм фокальних втрат
- GCL++ -комплекс з шару гангліозних клітин, внутрішнього плексиформного шару, шару нервових волокон
- GLV - global loss volume, об'єм глобальних втрат
- HRT - Heidelberg retinal tomography, Гейдельберзька ретинотомографія
- MD - mean deviation, середнє відхилення світлочутливості
- MRW - minimum rim width, мінімальна ширина нейроретинального ободку

P_0 - істинний внутрішньоочний тиск

SAP- standard automated perimetry, стандартна автоматизована периметрія

SS-OCT– «swept-source» - optical coherence tomography.

ВСТУП

Обґрунтування вибору теми дослідження. В сучасній літературі глаукома визначається як хронічне нейродегенеративне захворювання, що розвивається внаслідок дегенерації гангліозних клітин сітківки (ГКС) та їх аксонів і призводить, в результаті, до витончення шару перипапільярних нервових волокон, збільшення ексавації диска зорового нерва (ДЗН) та втрати зорових функцій [1, 2]. Незважаючи на значний прорив в діагностиці первинної відкритокутової глаукоми (ПВКГ), поширеність цього захворювання лишається високою. Так, за деякими літературними даними к 2020 року прогнозували збільшення числа хворих глаукомною оптиконеуропатією (ГОН) до 80 мільйонів та кількість сліпих внаслідок цього захворювання до 11,2 мільйона [3]. За результатами інших досліджень загальна кількість хворих на глаукому у віці 40-80 років в 2040 році збільшиться до 111,8 млн [4]. В структурі захворюваності глаукомою основну частину займає ПВКГ і становить близько 80% від загального числа вперше захворівших [5]. Основною причиною високої поширеності ПВКГ є майже асимптомний перебіг захворювання, що призводить до його несвоєчасного діагностування. Відомо, що раннє виявлення, регулярне диспансерне спостереження і виконання хворим лікарських рекомендацій дозволяє перешкодити неконтрольованому зниженню зорових функцій у хворих глаукомою [6-8]. Однак, низька прихильність пацієнта до лікування є другою причиною істотного погіршення перебігу та прогнозу, значною частотою декомпенсації захворювання та необхідністю зміни схем лікування [9]. В англійській літературі ступінь прихильності пацієнта до терапії позначається терміном комплаєнтність (compliance) [10].

Як відмічалось, запорукою сприятливого перебігу захворювання є раннє виявлення глаукоми і призначення своєчасного відповідного лікування. З плином часу діагностичні підходи виявлення глаукоми зазнали значного прогресу. Відомо, що основними діагностичними методами раніше вважали офтальмоскопію, периметрію і тонометрію. Офтальмоскопія дозволяє оцінити

стан зорового нерва, визначити розмір його екскавації відносно ДЗН. Незважаючи на те, що даний метод і сьогодні є невід'ємним етапом обстеження пацієнта, однак він не виключає суб'єктивну складову оцінювання. Тонометрія визначає рівень внутрішньоочного тиску (ВОТ), що і сьогодні є актуальним. Адже підвищений ВОТ вважають однією з основних причин виникнення глаукоми [11-13].

Серед сучасних методів дослідження, що використовують для діагностики глаукоми є оптична когерентна томографія (ОКТ), Гейдельберзька ретінотомографія (HRT), скануюча лазерна поляриметрія. Дані методи дозволяють провести морфометричний аналіз різних параметрів ДЗН і сітківки навколо ДЗН [14, 16]. Метод «swept-source» - optical coherence tomography (SS-OCT) завдяки своїм властивостям з більшою точністю дозволяє візуалізувати глибоко лежачі структури, в т.ч. оцінити товщину решітчастої пластини (РП), що відкриває додаткові діагностичні можливості в оцінці ролі її змін в розвитку глаукоми. Золотим стандартом діагностики глаукоми є ОКТ. Саме даний метод визначає структурні зміни ДЗН, витончення шару нервових волокон і ГКС задовго до появи функціональних змін. Проте незважаючи на ці переваги перед іншими методами, існуючі методики розрахунку результатів дослідження дозволяють лише констатувати вже наявні незворотні структурні зміни глаукомного ока та не мають прогностичної функції.

Лікування глаукоми теж залишається далеко невирішеною проблемою. Незважаючи на широкий вибір антиглаукомних крапель для консервативного лікування глаукоми, при прогресуванні глаукомної оптиконеуропатії 25% хворих потребує хірургічного лікування [15], яке дозволяє в більшості випадків частково або повністю її стабілізувати. Сучасний ряд розроблених операцій нараховує багато різних методик, в тому числі із застосуванням різних дренажних систем. Основною метою всіх операцій є гіпотензивний ефект, спрямований на усунення основної причини глаукоми. Однак, враховуючи те, що згідно світової статистики, кількість хворих, що втратили зір внаслідок глаукоми, неухильно зростає, проблема підвищення ефективності лікування даного захворювання лишається актуальною.

Таким чином, питання ранньої діагностики і, особливо, прогнозування глаукоми, а також ефективного хірургічного лікування є актуальними і повністю невирішеними, що потребує подальших досліджень для розробки нових підходів в діагностиці і лікуванні даного захворювання.

Зв'язок роботи з науковими програмами, темами, планами. Дисертація виконана відповідно до плану науково-дослідних робіт ОНМедУ та є фрагментами тем кафедри офтальмології: за 2014-2018 роки «Вдосконалення діагностики і патогенетично обґрунтованого лікування дистрофічних та судинних захворювань ока (міопії, глаукоми, діабетичної офтальмопатології)» - № державної реєстрації 0113U006427; за 2017-2019 роки «Розробка діагностичних критеріїв морфологічних змін оболонок очного яблука при запальних та дегенеративних захворюваннях за даними спектральної оптичної когерентної томографії» - № державної реєстрації 0117U004738 та за 2020-2024 роки «Оптимізація діагностики, лікування та профілактики розвитку дегенеративних і запальних захворювань органа зору» - № державної реєстрації 0119U003575, де співвиконавцем даних робіт був дисертант.

Мета дослідження - підвищити ефективність діагностики і хірургічного лікування первинної відкритокутової глаукоми шляхом розробки нового клініко-морфологічного методу діагностики з прогнозуванням розвитку глаукомної оптиконеуропатії та патогенетично обґрунтованого методу хірургічного лікування.

Завдання дослідження.

1. Вивчити діагностичну цінність сучасних методів морфометрії диска зорового нерва за даними оптичної когерентної томографії.
2. Розробити метод прогнозування розвитку глаукоми шляхом математичного моделювання деформації решітчастої пластини зорового нерва з пошкодженням нервових волокон і розрахунку кількісного критерію визначення ризику розвитку глаукомної оптиконеуропатії.
3. Оцінити діагностичну значимість запропонованого кількісного критерію визначення ризику розвитку глаукомної оптиконеуропатії.

4. Провести аналіз товщини судинної оболонки у пацієнтів з первинною відкритокутовою глаукомою.

5. Розробити патогенетично обґрунтований метод хірургічного лікування первинної відкритокутової глаукоми, який покращує функціонування як передніх, так і увеосклеральних шляхів відтоку, та провести порівняльний аналіз його ефективності і синусотрабекулотомії в ранньому і віддаленому післяопераційному періоді шляхом визначення функціональних і структурних змін оперованого ока.

Об'єкт дослідження: первинна відкритокутова глаукома (МКХ - 10 код Н 40.1).

Предмет дослідження: діагностика, хірургічне лікування первинної відкритокутової глаукоми, морфометричні параметри диска зорового нерва (діаметр екскавації, відношення екскавації до диска зорового нерва, товщина решітчастої пластини), математична модель деформації решітчастої пластини з пошкодженням нервових волокон, кількісний критерій прогнозування розвитку глаукомної оптиконеуропатії, новий метод хірургічного лікування первинної відкритокутової глаукоми - синусотрабекулотомія з супрациліарним дренаванням та його порівняння з класичною синусотрабекулотомією з оцінкою функціональних (гострота зору, поле зору, внутрішньоочний тиск, гідродинаміка ока) і структурних (товщина шару нервових волокон, площа екскавації диска зорового нерва при глаукомі, комплекс гангліозних клітин сітківки, товщина судинної оболонки в макулярній зоні і навколо диска зорового нерва) змін глаукомного ока в динаміці спостереження.

Методи дослідження: офтальмологічні (візометрія, статична периметрія (KowaAP-5000C), кератопахіметрія (INC Ultrasonicpachometr, Humphrey instruments), біомікроскопія (SHIN-NIPPONSL-45 SlitLamp), УЗ-ехобіометрія (Vue-Pad, SonomedEscalon), тонометрія (тонометр Маклакова), тонографія (GlauTest-60), гоніоскопія, офтальмоскопія (Professional Keeler, Plus Digital Keeler), оптична когерентна томографія (Soct Copernicus Optopol, DRI Triton Plus Topcon); статистичні.

Наукова новизна отриманих результатів.

Вперше обґрунтовано механічну теорію розвитку глаукомної оптиконеуропатії шляхом розробки математичної моделі решітчастої пластини зорового нерва з обґрунтуванням виникнення пошкодження нервових волокон за рахунок поздовжніх і поперечних зміщень її елементів, ступінь яких залежить від внутрішньоочного тиску, діаметру і товщини решітчастої пластини, витончення якої за результатами swept-source-оптичної когерентної томографії взаємопов'язане зі збільшенням стадії первинної відкритокутової глаукоми ($r = -0,966$, $p < 0,05$).

Розширені наукові дані про ефективність синусотрабекулотомії з дренаванням супрациліарного простору у порівнянні з синусотрабекулотомією, що полягала у більш стійкій нормалізації внутрішньоочного тиску за рахунок покращення гідродинаміки ока у вигляді збільшення коефіцієнту легкості відтоку на 170% та зменшення коефіцієнту Беккера на 78% порівняно з показниками тонографії до операції та стабілізації прогресування глаукомної оптиконеуропатії внаслідок покращення кровопостачання зорового нерва, про що свідчило збільшення різниці товщин судинної оболонки між оперованим і парним оком в макулярній і перипапільлярній зоні в середньому на 275% і 96% за даними swept-source-оптичної когерентної томографії.

Доповнені наукові дані про зменшення товщини судинної оболонки ока при прогресуванні первинної відкритокутової глаукоми, що підтверджено виявленою статистично значимою більшою кількістю хворих з III стадією порівняно з II стадією первинної відкритокутової глаукоми, у яких відмічалась тонка хоріоїдея ($108,74 \pm 1,27$ мкм в перипапільлярній і $107,28 \pm 3,76$ мкм в макулярній зоні).

Практичне значення отриманих результатів. Запропоновано і впроваджено в практику новий спосіб прогнозування розвитку та прогресування глаукомної оптиконеуропатії, заснований на визначенні товщини і діаметру решітчастої пластини зорового нерва за даними swept-source-оптичної когерентної томографії, а також середнього внутрішньоочного тиску, з подальшим застосуванням електронної таблиці для визначення рівня ризику пошкодження

нервових волокон, який прямо корелює зі значенням MD за даними статичної периметрії ($r=0,578$, $p<0,05$) і застосування якого показало прогресування глаукомної оптиконеуропатії у 20% і 50% хворих з визначеним середнім і високим рівнем ризику, відповідно (Патент на корисну модель № 133897. МПК А61В 8/10).

Запропоновано і впроваджено в практику спосіб хірургічного лікування первинної відкритокутової глаукоми - синусотрабекулотомія з супрациліарним дренажуванням, що здійснювався шляхом проведення сформованого лоскуту з зовнішніх шарів склери під збереженою смужкою з глибоких її шарів з попереднім виконанням синусотрабекулотомії, що дозволило досягти збереження зорових функцій, покращення гідродинаміки ока та нормалізації внутрішньоочного тиску в порівнянні з синусотрабекулотомією, де у 10 % випадків виникла необхідність у додатковій місцевій медикаментозній гіпотензивній терапії у віддаленому післяопераційному періоді (Патент на винахід № 109996. МПК А61F9/007).

Впровадження в практику.

Результати дисертаційної роботи було впроваджено в клінічну практику офтальмологічного відділення КНП "Одеська обласна клінічна лікарня" Одеської обласної ради, Офтальмологічного медичного центру (Університетська клініка) Одеського національного медичного університету (ОНМедУ) та КНП "Обласна офтальмологічна лікарня" Миколаївської обласної ради.

Практичні та наукові положення дисертаційної роботи впроваджені в навчальний процес на кафедрах офтальмології ОНМедУ, Буковинського державного медичного університету імені Б. Л. Радзіховського, Національної медичної академії післядипломної освіти імені П. Л. Шупика та на кафедрі отоларингології з офтальмологією Української медичної стоматологічної академії.

Особистий внесок здобувача.

Ідея наукового дослідження була розглянута і визначена під керівництвом д.мед.н., професора Венгер Л.В. Спільно з науковим керівником сформульовані мета, завдання і методологія виконання дисертаційної роботи.

Здобувачем самостійно виконано патентно-інформаційний пошук, аналіз літератури за темою дисертації.

Математичні дослідження виконані на базі кафедри теоретичної фізики Одеського національного університету ім. І.І. Мечникова за консультативною допомогою к.фіз-мат. н., доцента Шакуна К.С.

Клінічні спостереження за 242 пацієнтами, аналіз та статистична обробка отриманих результатів проведені дисертантом самостійно, оформлені у вигляді таблиць і графіків.

З науковим керівником д.мед.н., професором Венгер Л.В. були обговорені та сформульовані положення наукової новизни, практичної значимості, аналіз та узагальнення результатів, висновки та практичні рекомендації.

Провідна роль у формулюванні мети, завдань та методології дослідження, статистичній обробці та аналізі результатів у наукових роботах, що були опубліковані за матеріалами дисертації, належала здобувачу.

Апробація наукових результатів.

Результати дисертаційної роботи були заслухані і обговорені на XIII з'їзді офтальмологів України (Одеса, 2014); науково-практичній конференції офтальмологів України з міжнародною участю "Рефракційний пленер'18" (Київ, 2018), науково-практичних конференціях з міжнародною участю: "Філатовські читання - 2017" (Одеса, 2017), "Ophthalmic HUB-2019" (Київ, 2019), "Філатовські читання - 2019" (Одеса, 2019); Міжнародному Офтальмологічному конгресі "World Ophthalmology Congress - 2020" (virtual, 2020).

За темою дисертації опубліковано 14 наукових праць, з яких 6 – статті, з яких 4 відповідають «Переліку наукових фахових видань України, в яких можуть публікуватися результати дисертаційних робіт на здобуття наукових ступенів доктора наук, кандидата наук та ступеня доктора філософії»; 3 статті – роботи у журналах, які входять до наукометричної бази Scopus; 6 робіт – тези, опубліковані у матеріалах науково-практичних конференцій, з'їздів, симпозіумів, у тому числі іноземних, що засвідчують апробацію матеріалів дисертації. Отримано 2 патенти (на винахід і на корисну модель).

Структура та обсяг дисертації. Дисертація оформлена на 144 сторінках комп'ютерного тексту і побудована за загальноприйнятою схемою. Дисертація містить наступні розділи: анотації, вступ, 5 розділів, висновки, практичні рекомендації, список використаних джерел (містить 283 джерела та займає 34 сторінки) та 2 додатки. Дисертаційна робота містить 43 рисунки та 19 таблиць.

РОЗДІЛ 1

СУЧАСНІ ПІДХОДИ В ДІАГНОСТИЦІ І ХІРУРГІЧНОМУ ЛІКУВАННІ ПЕРВИННОЇ ВІДКРИТОКУТОВОЇ ГЛАУКОМИ

(Огляд літератури)

1.1. Основні теорії розвитку ПВКГ

Доведено, що глаукома – це мультифакторне захворювання. Теоріями розвитку глаукоми, які в тій чи меншій мірі вважаються різними авторами основними, є судинна, механічна(гідромеханічна) і метаболічна [17-20]. В рамках судинної теорії факторами ризику розвитку і прогресування глаукоми є наявність різних судинних порушень, що характеризується зміною тонуусу судин у вигляді артеріальної гіпер- і гіпотонії, вазоспазму, зниження артеріального тиску вночі, порушенням ауторегуляції очного кровотоку [21-23]. В. П. Ерічев та співавт. виділяють значні добові зміни систолічного артеріального тиску, а також помітне зниження діастолічного артеріального тиску в нічний час, як самостійний чинник ризику прогресування ГОН [24]. В процесі регуляції судинного тонуусу приймає участь оксид азоту (NO), тому не виключається його роль у виникненні глаукоми. Було виявлено збільшення вмісту метаболітів NO в слъзовій рідині пацієнтів з ПВКГ, що, на думку авторів, свідчить про наявність у них ендотеліальної дисфункції, яка посилюється по мірі прогресування захворювання [25]. Деякі прихильники судинної гіпотези вважають судинні зміни основною причиною в патогенезі деструктивних змін дренажних шляхів ока, що призводять до порушення відтоку внутрішньоочної рідини, гіпоксії і як наслідок - порушення метаболізму в тканинах [26, 27].

За думкою деяких авторів, однією з основних причин порушення відтоку внутрішньоочної рідини є псевдоексfolіативний синдром. Ексfolіації продукуються ендотелієм внутрішньої стінки шлеммова каналу та клітинами юстаканалікулярної тканини. Послідує їх накопичення ускладнює відтік внутрішньоочної рідини, призводячи до збільшення градієнту тиску між передньою камерою і шлеммовим каналом, звуження каналу з наступним

підвищенням ВОР [28]. Саме ВОР є найбільш вивченою причиною глаукоми [29-31]. Під його впливом відбувається зміщення РП [32], що і покладено в основу механічної теорії виникнення глаукоми. Ролі РП в розвитку ГОН приділяли значну увагу ще в 70-80 роках ХХ століття [33]. Деформація РП призводить до зміщення, стиснення та пошкодження аксонів ГКС та судин, що проходять через її товщу [34-37]. Це викликає ряд патологічних процесів у вигляді ішемії, виділення вільних радикалів, апоптозу, активації металопротеаз, що мають цитотоксичний вплив на сітківку та зоровий нерв і є обґрунтуванням метаболічної теорії розвитку ГОН. Тому зниження ВОР вважається основним напрямком в лікуванні глаукоми [38]. Незважаючи на це, підвищений ВОР не можна вважати головною причиною виникнення ГОН, про що свідчить існування нормотензивної глаукоми [39, 40].

Науковий інтерес в сфері вивчення теорій патогенезу глаукоми викликали імунологічні аспекти виникнення глаукоми [41]. Аутоімунна концепція виникнення глаукомного була підтверджена результатами наукової роботи, де був проведений аналіз змін рівнів цитокінів в сироватці крові і слізній рідині. Виявлений комплекс порушень, властивий аутоімунному характеру запалення - гіперцитокінемія прозапальних ІЛ-6, ІЛ-17 і знижені значення супресорних цитокінів TGF- β 1 і TGF- β 3 [42].

Існує також ряд досліджень, оснований на аналізі генетичної теорії виникнення глаукоми, які дозволяють оцінити ризик розвитку глаукоми. Була виявлена залежність розвитку ПВКГ від генотипу поліморфізму Pro72Arg гена TP53: збільшений ризик високого ВОР та ризик розвитку важкої ПВКГ спостерігався у носіїв гетеро- та гомозиготного генотипів за мутантною проапоптозною алеллю 72Arg [43]. Також була доведена роль поліморфних генотипів генів глутатіон-S-трансферази (GSTP1, GSTT1, GSTM1), які призводять до зниження антиоксидантної активності, у розвитку і швидкості прогресування ПВКГ [44, 45].

Виявлено також, що експресія ліпокаліну 2 (LCN2), моноаміноксидази А (MAOA), субодиниці гемоглобіну β (HBB), парного боксу 6 (PAX6),

фібронектину (FN1) і білку 1, що зв'язує чутливий до цАМФ елемент (CREB1), регулюється PAX4, членом 1 сімейства носіїв 22, гепатоцитним ядерним фактором 4а і ELK1, фактором транскрипції ETS і грають роль в розвитку глаукоми [46].

1.2. Класифікація глаукоми

Існує декілька підходів до класифікації глаукоми. В Україні глаукому класифікують згідно міжнародної класифікації хвороб 10 перегляду (МКХ-10) [47]. Пасечніковою Н.В. та Завгородньою Н.Г. була запропонована класифікація первинної глаукоми, яка відображувала (окрім стадії глаукоми, рівня ВОТ, стану кута передньої камери (КПК) гемодинамічний фон, а також наявність супутньої патології або проявів загальних захворювань [48].

Волков В.В. вважає, що в основі класифікації глаукоми лежить не рівень ВОТ, як прийнято вважати, а стан РП і рівень лікворного тиску в зоровому нерві [49].

Існує остання класифікація глаукоми, що була затверджена Європейським глаукомним товариством у 2017 році [50].

Наявність різних видів класифікації глаукоми свідчить про відсутність єдиного підходу до її структури. Окрім етіології, рівня ВОТ, стану поля зору важливим пунктом в класифікації має бути наявність та ступінь вираженості ГОН, яка може бути виявлена задовго до функціональних змін. Адже виявлення ГОН є одним із головних критеріїв в діагностуванні глаукоми.

1.3. Сучасні методи діагностики глаукоми

Традиційними та загальновідомими методами діагностики глаукоми є тонометрія та тонографія, які дозволяють визначити гідродинаміку ока. Головними змінами при діагностиці глаукоми вважали наявність набутої збільшеної прогресуючої екскавації ДЗН, що супроводжується атрофією нервових

волокон, які здавлюються в деформованій РП, з подальшою апоптозною загибеллю відповідних ГКС [51]. У міру прогресування наукових знань про механізми розвитку глаукоми відбувалося переосмислення діагностичних підходів і значимості різних методів дослідження - від пріоритетності периметрії і тонометрії до візуалізації таких тонких структур як шар нервових волокон і ГКС. Такі методи дослідження як ОКТ, HRT, аналізатори ретинальної товщини, скануючі лазерні поляриметри відносяться до методів дослідження, що дозволяють провести математичний аналіз різних параметрів ДЗН і перипапільлярної сітківки, що поліпшило ідентифікацію ранніх стадій захворювання і спостереження прогресування втрати нервових волокон з плином часу [16, 52-56]. Але золотим стандартом в діагностиці глаукоми стала ОКТ і набула широкої популярності в клінічній практиці. Адже відомо, що органічні зміни можуть бути виявленими задовго до функціональних проявів, які можуть появлятися вже після втрати від 30 до 50% нервових волокон [57-59]. Метод спектральної ОКТ був запропонований в 1991 році [1] і відтоді став основним в діагностиці глаукоми. Даний метод дозволяє оцінити параметри екскавації ДЗН, нейроретинального ободку, товщини перипапільлярних нервових волокон, а також комплексу ГКС, який в останній час набув високого діагностичного значення при глаукомі [60-65]. Даний комплекс окрім шару ГКС включає внутрішній плексиформний шар і шар нервових волокон [65-67]. При глаукомі відмічається зниження товщини сітківки, яке відбувається саме за рахунок витончення комплексу ГКС, що є першою діагностичною ознакою глаукоми [67-71]. Чималий інтерес як серед дослідників, так і серед клініцистів викликають показники, що відображають кількісні зміни в макулярній області - об'єм глобальних втрат (GLV) і об'єм фокальних втрат (FLV). GLV відображає дифузну втрату комплексу ГКС, а FLV - його локальні ураження. В 2009 р. Tan O. et al. було зазначено, що GLV - найбільш цінний показник для діагностики препериметричної і початкової стадії глаукоми, а FLV має велику цінність при моніторингу захворювання [72]. Заданими Arintawati P. et al. найбільш цінна диференціальна діагностика між препериметричною глаукомою і нормою базується на двох показниках: avg. GCC

і GLV [73]. В результаті проведених досліджень також було визначено, що більш достовірну інформацію з найменшою похибкою про стан періпапілярного шару нервових волокон дає діагностичне дослідження ОКТ на відміну від НРТ [74-77].

Окрім оцінки товщини шару нервових волокон та комплексу ГКС велике діагностичне значення має нейроретинальний ободок, який представляє собою безпосередньо сукупність аксонів ГКС, які переходять з зони сітківки в зону ДЗН, змінивши свій напрямок. Є дані про більш виражений взаємозв'язок змін полів зору зі станом нейроретинального ободку ніж з товщиною нервових волокон [78]. ОКТ в автоматичному режимі вимірює товщину нейроретинального ободку в горизонтальній площині, однак був запропонований більш точний метод-вимірювання його мінімальної ширини (minimum rim width, MRW) від краю отвору мембрани Бруха (Bruch's membrane opening, або BMO) до внутрішньої прикордонної мембрани в межах кожного радіального скану навколо головки зорового нерва, як було запропоновано Povazay et al. [79]. В подальшому даний показник викликав науковий інтерес дослідників [80-84].

По мірі прогресування і удосконалення технологічних характеристик оптичних когерентних томографів стала можливою візуалізація більш глибоко розташованих структур завдяки появі SS-ОСТ, що має більшу довжину хвилі дослідження і частоту сканування, а також робити ширококутні скани, які одночасно захоплюють як область ДЗН, так і область макули [77, 78]. Даний метод ОКТ надає можливість не тільки в повній мірі оцінити вже загальноприйняті діагностичні параметри при глаукомі, а й на відміну від спектральної ОКТ, виміряти товщину судинної оболонки та РП [87-90]. Так, Park H.Y. et al. визначили, що товщина РП у здорової людини дорівнює $348.14 \pm 23.41 \mu\text{m}$, в разі первинної глаукоми - $237.82 \pm 40.32 \mu\text{m}$ і $175.11 \pm 22.60 \mu\text{m}$ при нормотензивній глаукомі [91]. Інші автори давали дані про те, що товщина РП в разі глаукоми дорівнює $190.5 \pm 52.7 \mu\text{m}$ [92]. Такі суперечливі дані пояснювалися складністю візуалізації і, відповідно, чіткого визначення локалізації заднього кордону РП [93]. За даними деяких досліджень на початку глаукомного процесу відбувається прогресуюча дезорганізація сполучнотканинних компонентів РП, що

спочатку призводить до зменшення щільності її сполучної тканини, зміни архітекτονіки і в результаті до її витончення [94]. Про зв'язок зменшення товщини РП і глаукоми свідчить ряд наукових робіт [95-98] і незважаючи на це, вивчення ролі РП в глаукомному процесі, її морфологічні зміни продовжують вивчатися [99]. Окрім досліджень структурних змін РП при глаукомі проводили структурно-функціональний аналіз, шляхом порівняння параметрів товщини РП, глибини її розміщення з показником MD (mean deviation) і товщиною нервових волокон, де було знайдено пряму залежність [100]. З появою сучасних можливостей можна не тільки визначати товщину РП, але й оцінювати структуру РП і нервових волокон, що проходять через її товщу. Так, в літературі описані дефекти в РП у вигляді отворів (розривів) і відривів РП від краю, над якими виникали стоншення, зміни рельєфу нервових волокон при глаукомі на відміну від здорових осіб [101, 102]. У свою чергу, Wang В. з співавт. [103] вивчали напрямок ходу нервових волокон через РП у здорових пацієнтів, хворих з підозрою і встановленим діагнозом глаукоми за даними SS-OCT. Автори встановили наявність звивистості нервових волокон на рівні РП при ГОН і описали цей феномен основоположним в порушенні аксоплазматичного транспорту та розвитку ГОН. Більша звивистість при цьому була виявлена у пацієнтів з глаукомою, однак, чіткої кореляції збільшення звивистості нервових волокон зі стадією глаукоми не було. Це, за їх припущенням, може бути можливим доказом перших ознак початку розвитку ГОН.

Чималий інтерес у дослідників набуло вивчення стану судинної оболонки при глаукомі. Як відомо, саме перипапільярна зона хоріоїдеї бере участь у кровопостачанні інтрабульбарної частини зорового нерва. Також, окрім залучення в глаукомний процес внутрішніх шарів сітківки, у пацієнтів з встановленою глаукомою були виявлені зміни в зовнішніх шарах сітківки [104], кровопостачання яких забезпечує судинна оболонка. В ряді наукових робіт було виявлено зниження товщини хоріоїдеї, також порушення гемодинаміки на її рівні по мірі прогресування глаукомного процесу [105-114]. Проте деякі автори мають протилежну думку, вважаючи, що судинна оболонка навпаки розширюється при

глаукомі [115]. Hirooka K. зі співавт. порівнював данні хворих з глаукомою нормального тиску з даними здорових осіб. Достовірного зниження товщини хоріоїдеї в фовеолярній і темпоральній областях в двох порівнюваних групах виявлено не було, тим не менше було встановлено істотне витончення судинної оболонки в перипапільлярній зоні, що корелювало з периметричним індексом MD, який характеризує середнє відхилення світлочутливості сітківки від норми [116]. Однак, більшість авторів не знайшли кореляції між товщиною хоріоїдеї і показниками полів зору [117], що могло свідчити про те, що стан хоріоїдеї не впливає на динаміку глаукоми. Багато робіт присвячено вивченню стану судинної оболонки після антиглаукомних операцій (АГО). В більшості випадків автори говорять про чіткий взаємозв'язок збільшення товщини хоріоїдеї як результат зниження ВОР [118-123]. Проте деякі автори чіткої залежності між цими двома показниками не відмічають [124, 125].

Незважаючи на те, що ОКТ займає головне місце серед методів діагностики глаукоми, існує ряд робіт, які вказують на недоліки автоматичного режиму вимірювання меж і, відповідно, товщин шарів, зокрема, діагностично важливого шару нервових волокон і комплексу ГКС [126-129]. Також має місце невідповідність показників досліджень, що були виконані на різних апаратах [130].

Методом дослідження, який також застосовується для діагностики глаукоми і оцінює функціональний стан зорового аналізатору, є периметрія. Периметрію розділяють на кінетичну і статичну. Саме остання є більш точною у визначенні мінімальних змін в полі зору. Широкої популярності набув метод стандартної автоматизованої периметрії (Standard automated perimetry, SAP) з принципом дослідження - білий стимул на білому фоні - в діагностиці глаукоми. Проте гістологічні і клінічні дослідження довели, що дефекти в полі зору, виявлені на SAP, з'являються після втрати значної кількості ГКС [131, 132]. Пізніше в якості тесту для виявлення ранніх функціональних глаукомних змін була запропонована периметрія з технологією подвоєння частоти (Frequency doubling technology, FDT) [133, 134], яка в порівнянні з SAP краще виявляє початкові функціональні ознаки

глаукомного процесу, а також потребує меншої затрати необхідного для дослідження часу [135]. Базові функціональні зміни, виявлені на FDT, є прогностичним фактором появи і локалізації втрати поля зору SAP у хворих з підозрою на глаукому [136]. Однак прогнозуюча функція інформації, отриманої лише з базового відвідування, є відносно слабкою [137]. Незважаючи на велику інформативність існуючих видів периметрії в оцінці функціонального стану ока, даний метод включає суб'єктивний фактор впливу на кінцевий результат. Існують допущення можливості використання об'єктивних функціональних тестів, таких як електроретінографія, що надають альтернативу суб'єктивному тестуванню поля зору [138].

Незважаючи на високий діагностичний рівень виявлення глаукоми, дане захворювання продовжує неухильно збільшувати рівень сліпоти у світі. Тому питання прогнозування розвитку глаукоми серед дослідників є актуальним і різнонаправленим. Ще у 2002 році був запропонований метод 5-річного прогнозування розвитку глаукоми, враховуючи такі показники як вік, VOT, центральна товщина рогівки, показник вертикального співвідношення розмірів екскавації і діаметру ДЗН, стандартне відхилення паттерну, що визначається при периметрії [139, 140].

Робота Medeiros F.A. з співавторами була присвячена розробці індексу діагностування та прогнозу перебігу глаукоми, в основу якого покладений структурно-функціональний підхід, що поєднує структурні зміни комплексу ГКС і дані SAP. Дане поєднання показало більш ефективний прогностичний результат в ранній діагностиці глаукоми [141-143]. Математичний метод оцінки перебігу глаукомного процесу запропонував проф. Бездітко П.А. з співавторами [144], де був розроблений коефіцієнт збереження ГКС, який являє собою співвідношення різниці істинного очного тиску (P_o) до і після хірургічного лікування глаукоми і різниці середньої товщини комплексу ГКС (Avg GCC) до і після хірургічного лікування ($K = \Delta P_o / \Delta \text{Avg GCC}$). Практичною цінністю даного коефіцієнта є те, що він включає як структурні, так і функціональні показники.

Экгардт В.Ф з співавт. запропонували калькулятор прогнозування розвитку глаукоми, в який включили показники основних факторів ризику розвитку захворювання, в тому числі і показники гемодинаміки. За підрахунками авторів даний метод дозволяє з точністю 79,9% діагностувати глаукому [145].

1.4. Консервативні методи лікування первинної відкритокутової глаукоми

Лікування ПВКГ направлене в першу чергу на зниження ВОТ. Методики лікування, метою яких є покращення кровообігу та обмінних процесів, несуть допоміжний характер. На сучасному фармацевтичному ринку існує достатня кількість препаратів, що знижують ВОТ. Дія одних направлена на зниження продукції внутрішньоочної рідини, інші збільшують її відтік.

Група β -блокаторів направлена на зниження продукції внутрішньоочної рідини. Характеризується достатнім ефектом зниження ВОТ, проте має недовготривалий період дії. Перша фаза зниження ефективності настає приблизно через 3-4 тижні після початку лікування, друга-через 3 місяці і продовжується до року [29]. Було доведено, що стартова монотерапія препаратами даної групи показала в більшій мірі свою неефективність [146]. Також β -блокатори мають побічні дії у вигляді сухості ока, виникненні поверхневого кератиту. β -блокатори неселективної дії мають протипоказання у хворих з бронхіальною астмою, брадикардією та порушенням серцевої провідності.

Група α_2 -адреноагоністів має подвійний напрямок дії - зменшення продукції внутрішньоочної рідини і покращення увеосклерального відтоку. Вважається, що препарати даної групи мають нейропротекторну дію, за рахунок чого набули широкого застосування при глаукомі. Вперше нейропротекторні властивості брімонідину, як одного з основних представників даної групи, *in vivo* були показані Wheeler L. і підтвержені пізніше [147, 148]. Експериментально було доведено, що брімонідин підвищує продукцію нейротрофічного фактору

мозку та знижує токсичний вплив глутамату [149], може бути застосований як ад'ювантна терапія при компенсованому ВОТ для стабілізації глаукомного процесу, поліпшення біомеханічних параметрів корнеосклеральної оболонки ока [150]. Проте α_2 -адреноагоністи мають і ряд побічних ефектів як місцевих у вигляді почервоніння ока, так і системних у вигляді підвищення артеріального тиску [151]. Незважаючи на це, у випадку додаткової гіпотензивної терапії брімонідин показав кращу ефективність порівняно з інгібіторами карбоангідрази, які також широко використовуються в лікуванні глаукоми [152]. За результатами дослідження інших авторів був доведений протилежний результат, де була виявлена перевага β -блокаторів та інгібіторів карбоангідрази в порівнянні з α_2 -адреноагоністами як препаратів додаткової терапії до аналогів простагландинів [153]. Карбоангідраза генерує іони Na^+ і HCO_3^- , дозволяючи воді проникати в клітини війкового епітелію, що призводить до утворення водянистої вологи. Інгібітори карбоангідрази є невеликими хімічними сполуками, які інгібують вироблення водянистої вологи, пригнічуючи дію ферменту карбоангідрази.

Керуючись настановами Європейського глаукомного товариства, препаратами першої лінії лікування є аналоги простагландинів [50]. Про це також свідчить ряд наукових праць, в яких доведено, що аналоги простагландинів найкраще знижують ВОТ (до 6,5-8,4 мм рт.ст.) і зберігають даний рівень ВОТ впродовж 24 годин, мають зручний режим інстиляцій (1 раз на добу) та мінімальний побічний системний вплив на організм [154-156]. Основним напрямком зниження ВОТ даної групи препаратів є покращення увеосклерального відтоку. Механізм, завдяки чому це відбувається до кінця не вивчений. Можливо, простагландини розслаблюють цилиарний м'яз і таким чином стимулюють утворення отворів в його пучках за допомогою колагеназ і матриксних металопротейназ. Також можлива активація α_1 - і β_2 -рецепторів і включення інтегринів цилиарного м'яза, що призводить до скорочення позаклітинної речовини [157].

При недостатньому гіпотензивному ефекті у разі монотерапії використовують фіксовані комбінації препаратів, які дозволяють краще

знижувати ВОТ, ніж використовуючи їх змістові окремо [158]. Та не дивлячись на існуючу широку лінію препаратів, що знижують ВОТ, тривають пошуки нових напрямків медикаментозного лікування глаукоми [159].

Відомо, що раннє виявлення, регулярне диспансерне спостереження і виконання хворим лікарських рекомендацій допомагає перешкодити неконтрольованому зниженню зорових функцій у хворих глаукомою [6, 160]. Прихильність до лікування - це ступінь відповідності поведінки пацієнта (щодо прийому препаратів, дотримання дієти та інших заходів зміни способу життя) рекомендаціям, отриманим від лікаря. Найважливішою проблемою в офтальмології є небажання хворих виконувати призначення лікаря. Низька комплаєнтність (англ. compliance) [161] істотно погіршує перебіг і прогноз захворювання. Це пояснюється значною частотою декомпенсації захворювання, необхідністю зміни схем лікування, в тому числі на користь хірургічного лікування.

1.5. Лазерні і хірургічні методи лікування первинної відкритокутової глаукоми

Причинами недостатньої гіпотензивної терапії може бути як лікарська інертність (недостатній діагноз або неправильно призначена терапія), так і недостатня прихильність до лікування пацієнта. Деякі автори вважають, що в таких випадках правильніше говорити про "неконтрольовану" глаукому, а не про "резистентну", як вважалося раніше [162]. Тому при неефективності медикаментозної терапії для зниження ВОТ використовується лазерне і хірургічне лікування. Широкого застосування набула лазерна трабекулопластика в якості додаткової або замісної терапії для зниження ВОТ при ПВКГ. Перша процедура була описана Wise and Witter в 1979 році з використанням аргонного лазера. Він

викликає механічний вплив і підвищує натяг трабекулярного апарату по колу, витягаючи зовнішні його шари і, отже, збільшуючи відтік [163].

У 1995 році Latina M.A. з співавт. [164] ввели процедуру селективного націлювання на пігментовані клітини трабекулярного апарату, одночасно оберігаючи сусідні непігментовані клітини і колагенові пучки від теплового пошкодження. Цей метод отримав назву селективної трабекулопластики, який забезпечує приблизно 1% загальної енергії, що використовується при аргонлазерній трабекулопластиці.

Ingvoldstad D.D. і співавтори [165] в 2005 році вперше описали мікроімпульсну діодну лазерну трабекулопластику у пацієнтів з відкритокутовою глаукомою. Дана методика характеризується низькою інтенсивністю випромінювання, в якій використовується діодний лазер з великим розміром плями 810 нм, який випромінює повторювані короткі лазерні імпульси ближнього інфрачервоного діапазону довжиною 100 імпульсів тривалістю 200 мс, а мікроімпульси мають інтервал 1,7 мс. Меж імпульсного часу релаксації достатньо, щоб дозволити температурі повернутися до базової лінії до наступного імпульсу, що приводить до поліпшення теплового утримання навколо пігментованої тканини і не викликає помітного коагуляційного пошкодження трабекулярного апарату. Це відрізняє його від звичайної безперервної хвилі діодної лазерної трабекулопластики.

Лазерні операції характеризуються достатньо високою швидкістю виконання, помірною постопераційною запальною реакцією, однак їх гіпотензивний ефект часто недовготривалий, що ставить необхідність у повторній лазерній операції або пошуку інших видів лікування [166].

При недостатній ефективності медикаментозної та лазерної терапії вибір віддають на користь хірургічного лікування. Вважається, що тільки хірургічне лікування дозволяє досягнути стійкої компенсації ВОТ і, тим самим, створює умови для стабілізації зорових функцій. Операції, які застосовуються в даний час, поділяють на ті, що знижують продукцію внутрішньоочної рідини за рахунок впливу на цилиарне тіло, і на ті, які застосовуються частіше і збільшують її відтік

за рахунок формування нових шляхів відтоку за такими напрямками: в субкон'юнктивальний простір, в супрациліарний і супрахоріоїдальний простір (увеосклеральний або задній шлях відтоку), в інтрасклеральну судинну мережу, через шлемів канал, що відводить колектори і епісклеральні вени (передній шлях відтоку).

АГО можна розподілити на операції фістулізуючого і непроникаючого типу. Золотим стандартом фістулізуючих операцій вважається трабекулоектомія. Даний вид операції вперше був запропонований у 1968 році Cairns J.E. Перші результати 17 прооперованих даним методом очей були опубліковані в Американському офтальмологічному журналі [167]. Запропонована дана техніка операції значно відрізнялася від прийнятої сьогодні. Так, спочатку ключовим прийомом вважався розтин порожнини шлемова каналу з герметичним ушиванням склерального лоскуту. Однак незабаром була запропонована велика кількість модифікацій Watson P., Краснова М.М., Нестерова А.П. та інших дослідників. Були визначені оптимальні характеристики розрізу кон'юнктиви, напрямки, розмір і спосіб ушивання склерального лоскуту та інші елементи операції, що змінило мету втручання з відновлення відтоку з природних шляхів до створення фільтраційної подушки [168]. Незважаючи на широке застосування за рахунок відносної простоти виконання, добрий гіпотензивний ефект, трабекулоектомія має ряд недоліків та ускладнень у вигляді гіпотонії, макулопатії, супрахоріоїдальних крововиливів, відшарування судинної оболонки, ендoftальміту та ін. [169-171]. Проблема фістулізуючих операцій полягає в грубому порушенні гідродинаміки ока. Водяниста волога переходить в передню камеру не природним шляхом, а через штучно сформований отвір (колобому райдужки), звідки відразу відтікає під кон'юнктиву через фістулу. Також відомо, що в ряді випадків відтік рідини з ока починає перевищувати її продукцію циліарним тілом, внаслідок чого виникає гіпотонія [172].

Ідея поліпшення відтоку внутрішньоочної рідини при ПВКГ без розтину порожнини ока була вперше експериментально обґрунтована Grant W.M. і розроблена в 1964 р Красновим М.М. [173]. У 1986 році Федоровим С.Н. і

Козловим В.І. була запропонована операція - непроникаюча глибока склеректомія, яка проводиться без розтину передньої камери ока, фільтрація внутрішньоочної рідини відбувається через десцеметову мембрану після видалення глибоких шарів корнеосклеральної трабекули. Перевагою АГО непроникаючого типу над методиками проникаючого типу є мінімізація таких ускладнень, як подрібнення передньої камери, гіфема, відшарування судинної оболонки, післяопераційне запалення і розвиток індукованої катаракти. Широке застосування непроникаючої глибокої склеректомії, а також модифікація даного виду операції - мікроінвазивної непроникаючої глибокої склеректомії, розробленої Тахчиді Х.П. з співавт., дозволили істотно знизити ризик виникнення інтра- та післяопераційних ускладнень в порівнянні з операціями фістулізуючого типу [174, 175]. Багато авторів, беручи за основу операції непроникаючого типу, розробляли різні модифікації хірургічних методик [176, 177].

У пошуках стабільного постопераційного гіпотензивного ефекту з мінімізацією розвинення рубцевого зрощення створених шляхів відтоку відбувались модифікації АГО. Науковий і практичний інтерес викликали операції на куту передньої камери шляхом видалення трабекули *abinterno* [178, 179]. Трабекулоектомію *abinterno* почали проводити з 1968 року [180], а в поєднанні з факоемульсифікацією з 1994 [181]. Даний метод операції позбавлений таких поширених ускладнень, як при операціях *abexterno* (гіпотонія, супрахоріоїдальне відшарування, рубцеве зарощення фільтраційної подушки), проте характеризується високим ризиком геморрагічних ускладнень, відшаруванням десцеметової мембрани, локальним циклодіалізом, що може подовжувати післяопераційний період [178, 182].

Поширеним постопераційним ускладненням багатьох АГО з формуванням фільтраційних подушок є рубцеве її зарощення і, відповідно, зниження гіпотензивного ефекту. З профілактичною метою даного ускладнення використовують антиметаболіт мітоміцин-С, який уповільнює проліферативний процес, проте має ряд недоліків у вигляді формування кістозних подушок з тонкими стінками, схильних до перфорацій, а також має токсичний вплив на

епітелій рогівки [183-187]. Також після проведених мікроінвазивної непроникаючої глибокої склеректомії і лазерної десцеметогоніопунктури може статися рецидив підвищення ВОТ. Він, як правило, обумовлений фіброзом сформованої в результаті операції трабекулодесцеметової мембрани, яка відділяє вологу передньої камери від створеного під час даної операції шляху відтоку. Одним з методів пролонгації гіпотензивного ефекту в таких випадках є нідлінг субкон'юнктивального простору, що полягає в механічній ревізії фільтраційної подушки за допомогою ін'єкційної голки 27-30 G на шприці, що показав достатню ефективність [188-191].

Альтернативним рішенням черезмірного рубцювання фільтраційних подушок, створених шляхів відтоку стало застосування різних видів дренажів. Всі дренажі можна розділити на наступні групи: а) сетони - перешкоджають зрощенню поверхневого і глибокого склеральний лоскутів (колагенові, гідрогелеві, поліуретанові, лавсанові, силіконові і т.д.), б) шунти - забезпечують пасивний відтік внутрішньоочної рідини в субкон'юнктивальний або супрахоріоїдальний простір, в) клапани - забезпечують регульований відтік водянистої вологи. Друга половина ХХ століття характеризується бурхливим розвитком хімічної, технічної і машинобудівної галузей, в результаті чого стають доступні різні матеріали, які впроваджуються в розробку різних моделей дренажів. Наприклад, дренаж iGen, що є пористим глікозаміноглікановим матриксом з колагену і хондроїтінсульфату, імплантується субкон'юнктивально і виконує роль губки. Через 30-90 днів відбувається біодеструкція дренажу з формуванням розливої фільтраційної подушки [192].

Для каналопластики (каналізація шлеммового каналу), яку виконують в світі з 2008 року, а вперше запропонованої в 1960 році Р. Смітом [193], використовують гнучкі мікрокатетери iTrack, iScienceInterventional, США; Glaucolight, DORC, Нідерланди та інші пристрої [194-200].

При модифікації непроникаючої глибокої склеректомії застосовують інтрасклеральну імплантацію дренажів у вигляді поліамідної нитки - синтетичного нерозсмоктуючого шовного матеріалу, або Ксенопласту -

нерозчинного пористого колагену, виділеного з кісткової тканини сільськогосподарських тварин [201], які показали відносно співставні між собою результати.

Дренажний імплант HealaFlow представляє собою ізотонічний гель - стерильний, апірогенний, в'язкопружний, безбарвний і прозорий. HealaFlow, який складається з ретикулярного гіалуронату натрію нетваринного походження. Вводиться інтрасклерально і субкон'юнктивально, за рахунок низької резорбції, запобігаючи міжтканинної адгезії, створюючи стабілізацію інтрасклерального і субкон'юнктивального просторів [202].

Слонімський А.Ю. з співавт. розробили власну модель біодеградуючого дренажу (Glautex). Дренаж являє собою композитний матеріал на основі полілактиду, основне призначення якого - перешкода утворенню склеро склеральних і склерокон'юнктивальних зрощень. Було виявлено, що гіпотензивний ефект при використанні дренажу Glautex вище, ніж при застосуванні дренажу HealaFlow в ранньому післяопераційному періоді [203, 204].

Також використовуються дренажі на основі гіалуронової кислоти - SKGEL (Corneal, Франція), колагену - AquaFlow® (StaarSurgicalAG, Швейцарія), акрилу - дренаж T-Flux (CarlZeiss, Німеччина), глікозаміноглікану - Ologen® (OculusGen, Тайвань)[205-208].

Для виготовлення багатьох дренажів використовуються різні види металу. Вперше золотий дріт в якості дренажу був використаний у 1894 році Wecker [209]. Кумар В. та ін. використовували мікродренаж прямокутної форми з нитки ванадієвої сталі, який вводився в передню камеру і фіксувався до склерального ложа [210]. Фролов М.А. з співавт. імпантували в кут передньої камери металевий дренаж з нержавіючої сталі AISI 316L, що показало за їх даними добрий гіпотензивний ефект з невеликим ризиком інтра- і післяопераційних ускладнень [211, 2112]. Один з найбільш популярних дренажів - виготовлений з медичної сталі міні-шунт Ex-Press (Optopol Ltd., Ізраїль). Спочатку його застосовували для субкон'юнктивальної імплантації, але це призводило до великої кількості ускладнень [213-215], але пізніше знизити кількість післяопераційних

ускладнень і підвищити ефективність роботи шунта була запропонована техніка імплантації під поверхневий склеральний лоскут [216, 217].

Дренажі також розділяють на клапанні та неклапанні. Найбільш вивченими представниками групи неклапанних дренажів є дренажі Molteno, Baerveld і Schocket. Проте виражена постопераційна гіпотонія та необхідність її корекції обумовила необхідність в створенні клапанних дренажів. Найбільшого поширення в клінічній практиці отримав клапанний дренаж Ahmed, який показав достатній гіпотензивний ефект в післяопераційному періоді. Разом з тим імплантація описаних вище дренажів супроводжується і низкою супутніх ускладнень: диплопія після імплантації дренажу, ендотеліальна дистрофія, післяопераційне підвищення ВОТ, дрібна передня камера, гіпотонія, ціліохоріоїдальне відшарування, гіфема, гемофтальм, кістозний набряк макули, зниження гостроти зору, можливий некроз склерального лоскуту і кон'юнктиви, прорізування корпусу і трубчатих елементів дренажу, його дислокація [218-222].

Окремої уваги заслуговує розробка операцій, що покращують увеосклеральний відтік, ролі якого в циркуляції внутрішньоочної рідини зараз надають значної уваги. Існують різні види даних операцій- від циклодіалізу, розробленого ще у 1905 році і в подальшому модифікованого, до застосування різних дренажів [223]. Відомо, що основна роль в гідродинаміці ока надається передньому шляху відтоку внутрішньоочної рідини. Але як відомо, що при ПВКГ збільшується опір відтоку внутрішньоочної рідини за рахунок ущільнення, відкладення пігменту, ексfolіацій в зоні трабекули. Увеосклеральний шлях активується в більшій мірі при зниженні ефективності відтоку через Шлеммів канал, коли різниця між ними збільшується більш як на 2 мм рт.ст. За результатами роботи деяких авторів висунута гіпотеза, що коли рідина рухається увеосклеральним шляхом під склерою і залишає око - тиск падає, і тиск в самій задній частині склери, буде нижче, ніж в передній камері. Чим вище увеосклеральний потік, тим менше тиск навколо зорового нерва в порівнянні з тиском в передній камері. Якби не було потоку в супракоріоїдальному просторі, тиск в передній камері передавався б на ДЗН без зниження, потенційно

викликаючи втрату аксонів. Швидкість потоку в супрахоріоїдальному просторі визначатиме вплив ВОТ, прикладеного до ДЗН. Таким чином, підвищений тиск в передній камері, класично визначений як ВОТ, може передаватися в ГКС двома шляхами - передачею склоподібним тілом до тіла ГКС і через супрахоріоїдальний простір до аксонів ГКС в місці виходу з ока в області ДЗН. В обох випадках периферичні ГКС будуть пошкоджені сильніше, тому що вони ближче до передньої камери і очікується більший на них вплив ВОТ, а також тому, що аксони периферичних ГКС є найбільш зовнішніми в зоровому нерві при виході з ока [224]. Даний напрямок хірургічного лікування є перспективним і привернув нашу увагу для розробки нового методу хірургічного лікування ПВКГ з покращенням увеосклерального відтоку.

Резюме. Проведений аналіз сучасної літератури показав, що ПВКГ є важливою проблемою офтальмології, оскільки поширеність її в суспільстві невинно зростає і вона є однією з основних причин сліпоти та інвалідності за зором. Однак, незважаючи на сучасний технологічний прорив в діагностиці глаукоми, питання раннього виявлення, в тому числі прогнозування перебігу ПВКГ, в повній мірі не вирішене. Особливо важливим є розробка доступних методів діагностики і прогнозування ПВКГ на різних ланках надання медичної допомоги, що надасть можливість ефективного менеджменту лікування пацієнтів з глаукомою.

З появою нових оптичних когерентних томографів з доступною візуалізацією таких глибоких структур як судинна оболонка та РП ДЗН відкриваються нові можливості дослідження їх змін при ПВКГ, що є сьогодні актуальним і перспективним напрямком в роботі науковців.

Варто також відмітити, що незважаючи на значні досягнення в розробці сучасних методів лікування глаукоми, ефективність медикаментозної терапії залишається на рівні 75% а хірургічного лікування - 90%.

Тому пошук нових методів діагностики з прогностичною функцією, що враховують морфометричні і функціональні особливості ока, а також розробка

нових патогенетично обґрунтованих методів хірургічного лікування глаукоми є актуальною задачею сучасної офтальмології.

РОЗДІЛ 2

ДИЗАЙН, МАТЕРІАЛИ І МЕТОДИ ДОСЛІДЖЕННЯ

2.1. Загальна характеристика роботи і дизайн досліджень

Клінічні дослідження проводились в Офтальмологічному медичному центрі ОНМедУ, що є базою кафедри офтальмології ОНМедУ, протягом 2013-2019 років. Під нашим спостереженням було 242 пацієнта (276 очей) віком від 58 до 72 років, середній вік яких склав $66,19 \pm 0,38$ років. З них 130 (54%) були жіночої статі і 112 (46%) - чоловічої. Всі пацієнти надали інформовану згоду на участь у дослідженні. Заборонених медичних препаратів використано не було. Матеріали дослідження на етапі планування та по завершенню дисертаційної роботи були розглянуті і затверджені комісією з питань біоетики ОНМедУ.

Згідно до поставлених задач, клінічні спостереження проведені у 4 етапи. Розподіл хворих відповідно до етапів дослідження наведено в таблиці 2.1.

Таблиця 2.1

Розподіл хворих за статтю та віком відповідно до етапів дослідження

Етап досл.	n - кількість пацієнтів		Стать (абс., %)		Середній вік, роки, $M \pm m$
			жін	чол	
I	20		11 (55%)	9 (45%)	$66,80 \pm 0,97$
II	50	Осн.гр.-40	20 (40%)	20 (40%)	$64,96 \pm 0,58$
		Контр.гр.-10	6 (12%)	4 (8%)	$65,28 \pm 0,88$
III	I блок III етапу-42		22 (52,4%)	20 (47,6%)	$66,50 \pm 0,76$
	II блок III етапу-30		14 (46,7%)	16 (53,3%)	$65,60 \pm 1,06$
IV	100	Осн.гр.-50	29 (29%)	21 (21%)	$66,63 \pm 0,67$
		Контр.гр.-50	27 (27%)	23 (23%)	$67,56 \pm 0,67$

Критеріями включення в дослідження на етапі розробки з послідувачим аналізом ефективності нового методу діагностики ПВКГ були пацієнти з різними

стадіями ПВКГ та здорові особи (для групи контролю). На етапі розробки нового методу антиглаукомної операції (АГО) критерієм включення була наявність діагнозу ПВКГ II і III стадії, а також наявність незрілої катаракти у випадках із запланованим проведенням комбінованої операції. Критеріями виключення була наявність супутньої патології зорового нерва та сітківки, наявність високої вісьової міопії.

На першому етапі вивчалися морфометричні особливості ДЗН у пацієнтів з діагнозом ПВКГ. У дослідження було включено 20 пацієнтів (20 очей) з діагнозом ПВКГ, з яких 11 (55%) були жінки і 9 (45%) чоловіки. Середній вік склав $66,80 \pm 0,97$ років. Хворі були розподілені на 4 групи відповідно до стадій глаукоми по 5 осіб у кожній. Всі пацієнти проходили стандартне офтальмологічне обстеження. Морфометрична оцінка ДЗН проводилась шляхом визначення діаметру ДЗН, діаметру екскавації і величини співвідношення екскавації до ДЗН.

На другому етапі проводили аналіз товщини РП. У дослідження було включено 50 осіб (50 очей), з яких 24 осіб (48%) склали чоловіки і 26 осіб (52%) жінки. Середній вік пацієнтів становив $64,96 \pm 0,58$ років. Всі пацієнти були розподілені на 2 групи. Хворі на глаукому увійшли в основну групу, яка була розподілена на підгрупи згідно стадіям глаукоми. Контрольну групу склали здорові особи. В підгрупах основної групи і в контрольній групі було по 10 осіб в кожній.

Третій етап включав розробку математичної моделі пошкодження аксонів ГКС на рівні РП внаслідок її деформації з розрахунком кількісного критерію визначення ризику розвитку ГОН на основі морфометричних параметрів ДЗН при різних стадіях глаукоми. Наступним блоком даного етапу дослідження було проведення ретроспективного кореляційно-регресійного аналізу взаємозв'язку між товщиною РП і середньою товщиною перипапілярних нервових волокон (СТПНВ), а також даними статичної периметрії і ступенем ризику розвитку (прогресування) ГОН за запропонованим нами кількісним критерієм. Під спостереженням знаходилось 42 пацієнта (71 очей) з діагнозом ПВКГ. З них 20 були чоловіки і 22 жінки. Середній вік хворих склав $66,5 \pm 0,76$ років. На 25 очах

була встановлена I стадія, на 9 очах - II стадія глаукоми. У 20 і в 5 випадках було виявлено III і IV стадію глаукоми, відповідно. 12 очей були з підозрою на глаукому. У всіх випадках ВОТ був у межах норми.

В подальшому був проведений аналіз діагностичної значимості запропонованого кількісного критерію визначення ризику розвитку (у разі підозри на глаукому) або прогресування (у разі встановленого діагнозу ПВКГ) ГОН шляхом оцінки товщини комплексу ГКС, як одного з доведених діагностичних критеріїв глаукоми [67, 70]. Дослідження проводилось під час звернення пацієнта і через 18 місяців. Під спостереженням знаходилось 30 хворих. З них 14 були жінки (47%), 16 - чоловіки (53%) віком від 56 до 78 років. Середній вік склав $65,6 \pm 1,06$ років. На початку дослідження всім пацієнтам встановлено рівень ризику розвитку (прогресування) ГОН. В залежності від нього були сформовані 3 групи. До першої групи увійшли 10 пацієнтів (20 очей) з низьким ризиком прогресування ГОН, до другої та третьої увійшли також по 10 хворих (по 20 очей) з середнім та високим ризиком прогресування, відповідно. При цьому в кожній групі були хворі на I, II, III стадію ПВКГ, а також пацієнти з підозрою на глаукому. У кожного пацієнта на обох очах був однаковий рівень ризику. Критерієм виключення в даній частині роботи додатково була термінальна глаукома.

На четвертому етапі був проведений аналіз ефективності хірургічного лікування ПВКГ у 100 хворих (100 очей). Сформовані основна та контрольна групи по 50 хворих. В кожній з груп були виділені підгрупи в залежності від стадії ПВКГ та об'єму оперативного лікування (табл.2.2). З II стадією глаукоми в основній групі було 29 хворих, в контрольній групі їх було 27. III стадія глаукоми була у 21 та 23 хворих, відповідно. Хворі з I та IV стадіями глаукоми, а також з супутньою очною патологією в дослідження не включались. Хворим основної групи була виконана запропонована нами АГО з супрациліарним дренажуванням (АГО+СЦД). У контрольній групі виконували АГО у вигляді синусотрабекулотомії. Частині хворих була проведена тільки АГО, іншим в комбінації з ФЕК (ФЕК+АГО).

Таблиця 2.2

Розподіл хворих залежно від стадії глаукоми і об'єму оперативного втручання (n - кількість очей)

Об'єм оперативного втручання	Основна група(n=50)		Контрольна група(n=50)	
	II стадія(n=29)	III стадія(n=21)	II стадія(n=27)	III стадія(n=23)
ФЕК+АГО	-	-	15	17
АГО	-	-	12	6
ФЕК+АГО+СЦД	19	17	-	-
АГО+СЦД	10	4	-	-

Проводився аналіз змін максимально коригованої гостроти зору (МКГЗ), сумарного поля зору, VOT, даних тонографії, СТПНВ, величини співвідношення "площа екскавації / площа ДЗН" та товщини судинної оболонки в макулярній і перипапільлярній зоні. Динаміку функціональних і структурних змін оцінювали до операції, на 5 добу, через 1 місяць та 1 рік після хірургічного лікування. Проміжні результати обстежень у дослідження не включались.

Враховуючи, що хоріоїдея у кожної людини має індивідуальні параметри, а її товщина здатна змінюватись впродовж доби, залежати від фізичного стану людини та інших зовнішніх факторів, дослідження стану судинної оболонки проводили в один і той же час, в незмінних умовах. Загальний стан пацієнтів був задовільний. Пацієнти напередодні не вживали кави, прийом медичних препаратів та режим дня були без змін.

Різницю товщин хоріоїдеї обчислювали шляхом віднімання результату вимірювання парного ока від оперованого. В залежності від того, на якому оці її товщина була більшою, даний показник приймав негативне або позитивне значення.

2.2. Методи клінічних досліджень

Всім пацієнтам проводилось стандартне офтальмологічне обстеження, яке включало візометрію, статичну периметрію, кератопахіметрію, біомікроскопію, УЗ-ехобіометрію, тонометрію, тонографію, гоніоскопію, офтальмоскопію, SS-ОСТ.

Дослідження гостроти зору (візометрію) без та з максимальною корекцією проводили за стандартною методикою з використанням таблиці Сивцева – Головіна з відстані 5 метрів. В дослідженні впрохувалась гострота зору з максимальною корекцією.

Периметрія виконувалась на статичному периметрі "KowaAP-5000C" в режимі ThresholdCenter 1. Аналізували показник MD (mean deviation, середнє відхилення світлочутливості сітківки) для визначення стадії глаукоми і сумарної світлочутливості.

Кератопахіметрію проводили на апараті INC Ultrasonic pachometr, Humphrey instruments для визначення товщини рогівки.

Біомікроскопію проводили на щілинній лампі SHIN-NIPPONSL-45 SlitLamp, Японія для оцінки стану переднього відділу ока, оптичної щільності кришталика.

УЗ-біометрію виконували на ультразвуковому діагностичному комплексі Vue-Pad Sonomed Escalon, США для визначення товщини кришталика, глибини передньої камери, передньо-заднього розміру ока.

Тонометрію проводили за допомогою набору апланаційних тонометрів Маклакова (еластотонометрів Філатова-Кальфа). Епібульбарна анестезія була з використанням 0,5 % розчину проксиметакоїну гідрохлориду (Алкаїн).

Електротonoграфія проводилась на офтальмотонографі GlauTest-60 (Росія) після епібульбарної анестезії 0,5 % розчином проксиметакоїну гідрохлориду (Алкаїн).

Гоніоскопію виконували за допомогою лінзи Гольдмана для оцінки ширини і стану кута передньої камери.

Офтальмоскопія проводилася за допомогою непрямого бінокулярного офтальмоскопу Vantage Plus Digital, Keeler (Великобританія) та прямого офтальмоскопу Professional Keeler (Великобританія) для оцінки стану сітківки та зорового нерва.

Вивчення морфологічних параметрів ДЗН на першому етапі досліджень виконували методом спектральної оптичної когерентної томографії (СОКТ) на апараті Soct Copernicus Optopol (Польща) у режимі 3D scanning program і Asterisk scanning program з подальшим аналізом за стандартним протоколом Disc analysis. Вимірювання виконувалися в горизонтальній площині ДЗН за двома методиками. Згідно першої, яку за даними літератури використовують в деяких наукових роботах [225], за горизонтальну площину приймали лінію поєднання меж пігментного епітелію сітківки (ПЕС) біля краю ДЗН (відрізок А-В на Рис.2.1), а діаметр екскавації визначався гіперрефлексивними межами шару нервових волокон (відрізок С-Д на Рис 2.1).

За другою (загальноприйнятою) методикою [226, 227] горизонтальна площина відповідала паралельній лінії, що розташовується вище (відрізок F-G на Рис 2.1) на 150 мкм від прямої, що з'єднує межі ПЕС (відрізок А-В на Рис.2.1).

Вивчення і аналіз структурних особливостей РП ДЗН на другому етапі досліджень, товщини комплексу ГКС, показника СТПНВ, товщини хоріоїдеї, співвідношення "площа екскавації / площа ДЗН" у наступних блоках досліджень виконували методом SS-ОКТ на апараті DRI Triton Plus, Topcon (Японія). У режимі Rescan 3D disk 6,0 × 6,0 mm з подальшим автоматичним аналізом згідно програмного забезпечення визначали СТПНВ і співвідношення площа екскавації / площа ДЗН.

Товщину і діаметр РП вимірювали в ручному режимі аналізу ДЗН Radial 9,0 mm Overlap 16 в горизонтальному скані (Рис 2.2)

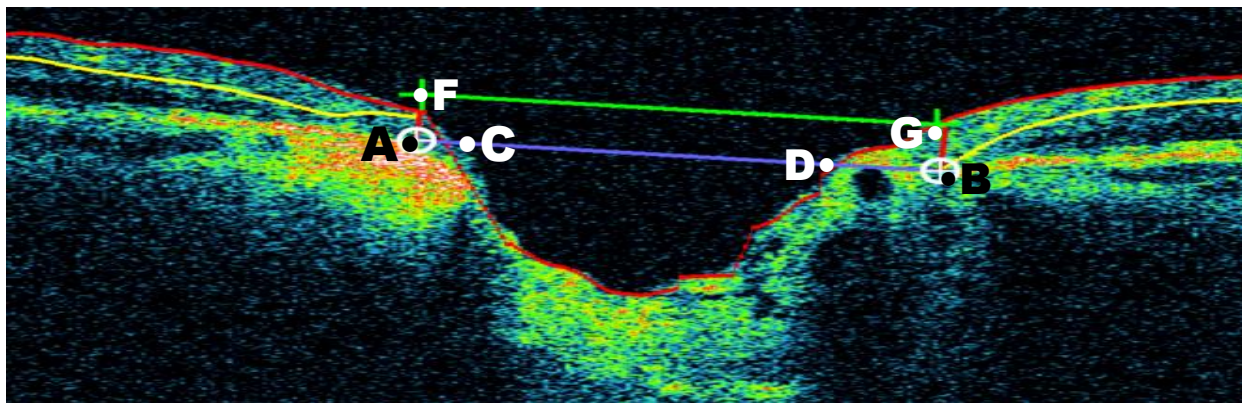


Рис. 2.1. Приклад ОКТ-сканограми ДЗН на апараті Soct Copernicus Optopol (Польща) з межами вимірювань досліджуваних параметрів ДЗН

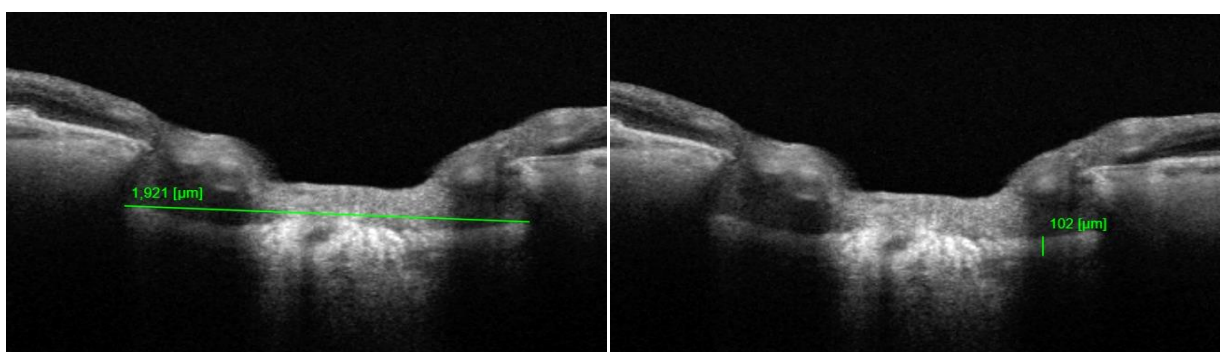


Рис. 2.2. SS-ОКТ-сканограма ДЗН на апараті DRI Triton Plus, Topcon (Японія) з прикладом вимірювання товщини і діаметру РП

Товщину комплексу ГКС оцінювали за показником GCL++, який включає 3 шари: шар ГКС, внутрішній плексіформний шар та шар нервових волокон.

Товщину хоріоїдеї вимірювали в макулярній і перипапільлярній ділянках між мембраною Бруха та внутрішньою поверхнею склери на обох очах. Враховуючи нерівномірну товщину хоріоїдеї без встановленої анатомічної закономірності, з метою стандартизації вимірювань в макулярній зоні за товщину судинної оболонки приймали середнє значення вимірювань в 17 точках відповідно сітки ETDRS (Рис 2.3). Товщину хоріоїдеї в перипапільлярній області оцінювали як середнє значення вимірювань у 8 точках відповідно секторам сканування у режимі Radial 9,0 mm Overlap 16 на відстані 1,7 мм від центру ДЗН. Межі судинної оболонки визначались в автоматичному режимі і повторно перевірялись оператором (Рис. 2.4).

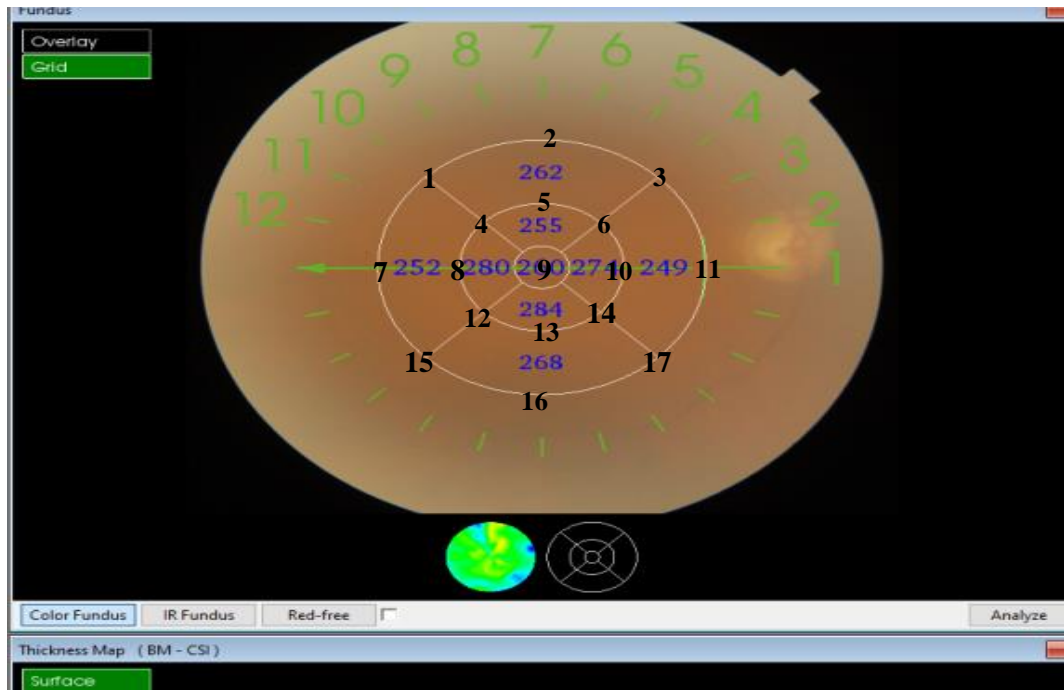


Рис. 2.3. Зразок положення 17 точок вимірювання товщини хоріоїдеї відносно сітки ETDRS

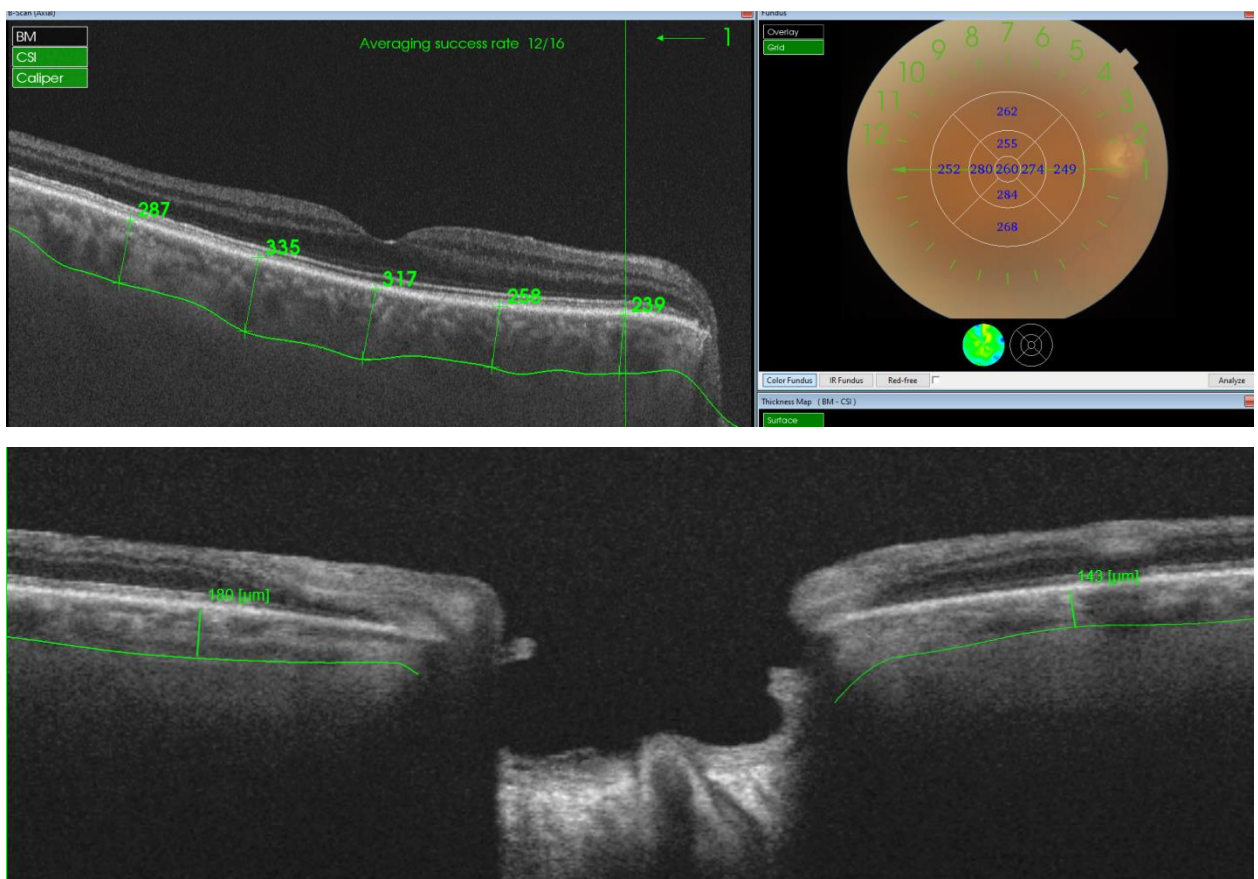


Рис. 2.4. Зразок вимірювання товщини хоріоїдеї у макулярній та перипапільлярній області на скані в режимі Radial 9,0 mm Overlap 16на апараті DRI Triton Plus, Topcon (Японія)

2.3. Методи хірургічного лікування

Основна група була прооперована за запропонованою методикою: *синусотрабекулотомія з супрациліарним дренажуванням* (патент на винахід № 109996 МПК А61F9/007). Операція здійснюється у такий спосіб (Рис. 2.5).

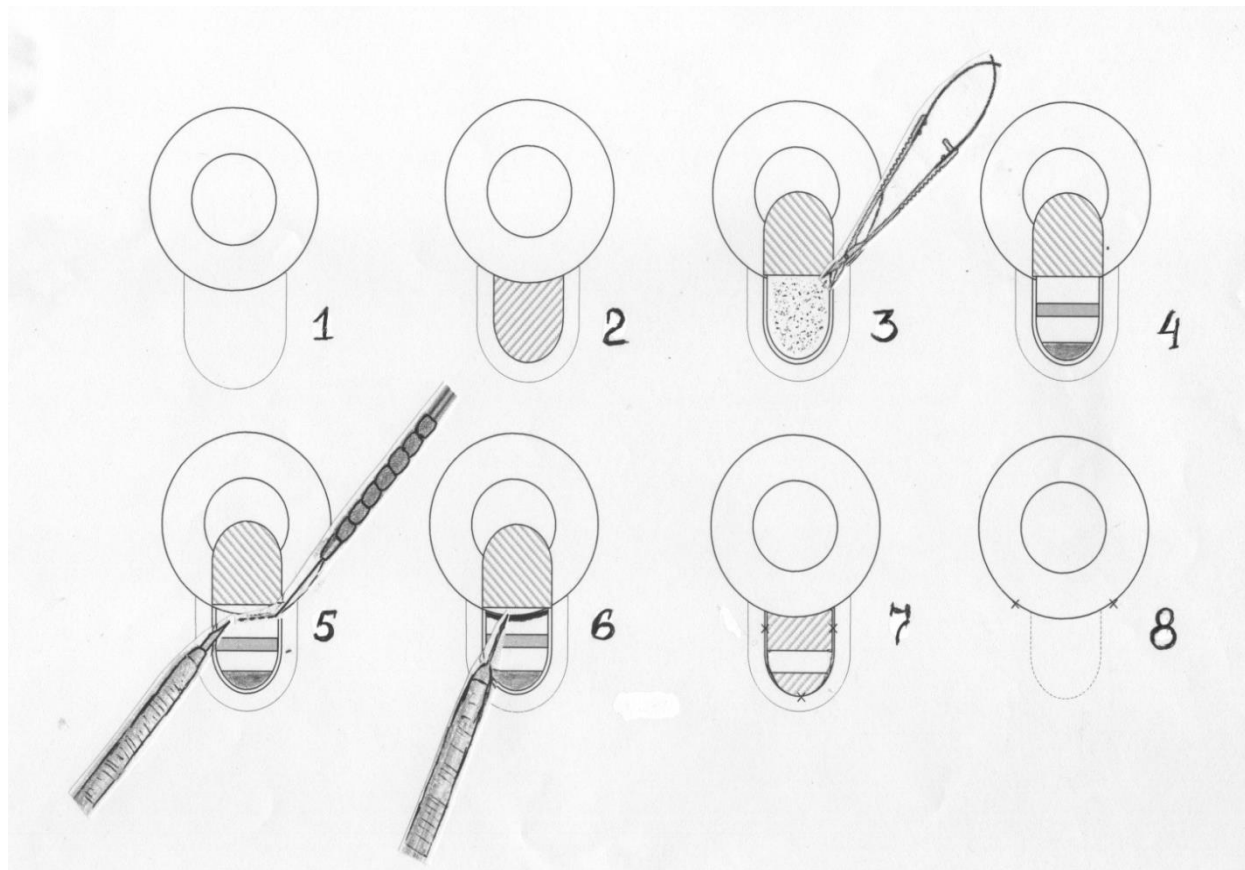


Рис. 2.5. Схема запропонованого методу хірургічного лікування ПВКГ-синусотрабекулотомія з супрациліарним дренажуванням

Обробка операційного поля звичайна. Кон'юнктиву відсепаровують від лімбу на 11-13 годинах зверху мікроножицями (позиція 1), гемостаз. За допомогою ножа Ophthalmic Knife 30° та розшарувача ClearCutCrescentKnife з поверхневих шарів склери вирізають лоскут напівовальної форми розміром 3x4 мм основою до лімбу на 12 год. (позиція 2). З середніх шарів склери вирізають лоскут такої ж форми на 0,5 мм менше попереднього та відрізають біля лімбу (позиція 3). З глибоких шарів склери паралельно зоні циліарного тіла виконують склеректомію - перша у вигляді смужки, друга – трикутної форми (позиція 4). В Шлеммів канал через надріз зовнішньої стінки вводять шпатель, над ним

розсікають та видаляють зовнішню стінку Шлеммового каналу (позиція 5). Ланцетовидним ножем виконують два мікропроколи в ділянці трабекул (позиція 6). Зовнішній склеральний лоскут проводять під збереженою смужкою глибоких шарів склери в супрациліарний простір та фіксують біля вершини та з бокових сторін трьома вузловими швами (позиція 7). Під лоскут вводять розчин дексаметазону 0,1 мл. На кон'юнктиву накладають два шви в зоні лімбу (позиція 8). Під кон'юнктиву вводять 0,3 мл дексаметазону. Епібульбарно антибіотик. Монокулярна асептична пов'язка.

Хворим з групи контролю була проведена *синусотрабекулотомія*. Техніка даного методу хірургічного лікування наступна. Обробка операційного поля спиртовим розчином хлоргексидину. Епібульбарна анестезія 0,5% алкаїном, акінезія 4 мл 2% розчином лідокаїну. На верхній прямий м'яз накладено фіксуючий шов. Відсепарована кон'юнктива від лімбу догори на 11-13 год. Гемостаз. З поверхневих шарів склери ножем Ophthalmic Knife 30 Alcon і розшарувачем ClearCut Crescent Knife сформований лоскут трикутної форми, основою до лімбу, розміром 3 x 4 мм. З середніх шарів склери сформований глибокий склеральний лоскут трикутної форми на 0.5 мм менше попереднього і відсічений біля лімбу. У вершини лоскуту проведена глибока склеректомія розміром 1 x 1.5 мм. У шлеммів канал через надріз ланцетоподібним ножем V-lance 20 Gauge зовнішньої стінки введений мікрошпатель. Над ним розсічена ножем Ophthalmic Knife 30 Alcon зовнішня стінка шлеммова каналу і відсічена. Ланцетоподібним ножем зроблені два мікропроколи в області трабекул. На вершину і краї склерального лоскуту накладено 3 вузловатих шви 10/0. Під лоскут введений розчин дексаметазону. Вузловаті шви на кон'юнктиву. Під кон'юнктиву введено 0.3 мл дексаметазону. Епібульбарно антибіотик. Монокулярна асептична пов'язка.

У підгрупах з показаною необхідністю заміни кришталика з метою покращення зорових функцій була проведена також ФЕК за наступною методикою. Обробка операційного поля спиртовим розчином хлоргексидину, 5%

розчином біцілолу. Епібульбарна анестезія 0,5% розчином алкаїну. Операційне поле накрите стерильним простирадлом. Повікорозширювач. Епібульбарно антибіотик (офлоксацин). На верхній прямий м'яз накладено шов-цугельнат. Відсепарована кон'юнктива від лімбу зверху на 10-11 годинах. Гемостаз. Ножем Ophthalmic Knife 30° Alcon + розшаровувачем ClearCut Crescent Knife проведений корнео-склеральний тонельний розріз на 10-11 годинах довжиною 2,2 мм, зі зворотним профілем, ланцетоподібним ножем V-lance 20 Gauge вскрита передня камера, зроблені проколи рогівки біля лімбу на 3 і 9 годинах. Розріз розширено ножем кератома ClearCut HP 2 Intrepid 2,2 для мікроаксіальної хірургії. В передню камеру введено стерильне повітря, потім синька для фарбування передньої капсули, після чого камера промита розчином BSS, введений віскоеластик (ДіскоВіск), проведений капсулорексіс. Гідродіссекція. Через тонельний розріз 2,2 мм проведена ФЕК на розчині BSS. В задню камеру введений віскоеластик (целюгель). Кришталикові маси видалені з використанням бімануальної техніки через проколи рогівки на 3 і 9 годинах. У капсульний мішок введений віскоеластик (ДіскоВіск, целофтал). D-cartridge MonarcH III Alcon (C-cartridge MonarcH II Alcon) заповнений віскоеластиком (ДіскоВіск). В картридж заправлена гнучка задньокамерна інтраокулярна лінза AcrySof (IQ) і через тонельний розріз імплантована в кришталикову сумку. З передньої камери видалений віскоеластик за допомогою бімануальної техніки. Гідрогерметизація тонельного розрізу і рогівкових проколів. На кон'юнктиву накладений шов 10/0 нейлон Alcon. Під кон'юнктиву введено 0,3 мл дексаметазону. Епібульбарно антибіотик (офлоксацин). Корнерегель. Парабульбарно тріамціналон. Монокулярна асептична пов'язка.

2.4. Методи статистичних досліджень

Статистичний аналіз проводився із застосуванням програмного пакету Statisticav 13.5.0.17.(SerialnumberZZS9990000099100363DEMO-L) і Excel 2010 (Microsoft Corporation, США). Для обробки результатів досліджень застосовували

метод варіаційної статистики та дисперсійного аналізу, t-критерій Стьюдента використовували для аналізу різниці між середніми величинами показників у вибірках з попередньо проведеною оцінкою нормальності розподілу за критерієм Колмогорова-Смірнова. Параметричними методами визначені основні статистичні характеристики, які наведені в таблицях дисертації, а саме: M – середнє арифметичне значення, m – похибка середнього арифметичного значення, p – рівень статистичної значущості, n – об'єм вибірки. Критичний рівень значущості приймався рівним 0,05. Коефіцієнт простої кореляції Пірсона використовували для визначення кореляційних зв'язків між досліджуваними показниками, що дозволило визначити кореляційну залежність між ознаками з різними одиницями виміру. Для розподілу пацієнтів по групам за одним показником застосовували кластерний аналіз за методом К-середніх. Для порівняння розподілу значень ознак використовували критерій χ^2 .

Перелік друкованих праць, опублікованих по матеріалам, викладених в даному розділі:

1. [228] Патент на винахід № 109996. МПК А61F9/007. Спосіб хірургічного лікування відкритокутової глаукоми // Венгер Л.В., Якименко І.В.; власник: Одеський національний медичний університет; заявка а 201410228; подано 18.09.2014; опуб. 26.10.2015. – Бюл. № 20.

РОЗДІЛ 3

РОЗРОБКА ТА ВИВЧЕННЯ ЕФЕКТИВНОСТІ НОВОГО МЕТОДУ ПРОГНОЗУВАННЯ ГЛАУКОМНОЇ ОПТИКОНЕЙРОПАТІЇ

В даному розділі наводяться результати морфометричного аналізу ДЗН методом ОКТ, а також результати розробки нового методу прогнозування глаукомної оптиконеуропатії та вивчення його ефективності.

3.1. Аналіз діагностичної цінності сучасних методів морфометрії ДЗН за даними ОКТ

3.1.1. Порівняльна оцінка методик морфометрії ДЗН при глаукомі за даними ОКТ

Даний підрозділ включає I етап досліджень, в який увійшли 20 хворих (20 очей). Результат розподілу пацієнтів наведений в розділі 2.1. Всім хворим визначали діаметр ДЗН та його екскавації, величину їх співвідношення (екскавація/ДЗН) в горизонтальній площині за двома методиками. Згідно першої, за горизонтальну площину приймали лінію, що з'єднує межі ПЕС біля краю ДЗН, а діаметр екскавації визначався гіперрефлексивними межами шару нервових волокон. За другою (загальноприйнятою) методикою горизонтальна площина відповідала паралельній лінії, що розташовується вище на 150 мкм від прямої, що з'єднує межі ПЕС. Варто відмітити, що при автоматичній морфометрії у випадках з вираженим витонченням нервових волокон апарат визначав межі очікуваної екскавації поза зоною ДЗН на рівні склистого тіла (за замовчуванням на 150 мкм наперед від лінії з'єднання меж ПЕС) (Рис.2.1). Враховуючи, що екскавація має бути обмежена нейроретинальним пояском, дану лінію в ручному режимі продовжували до точки перетину з межею нервових волокон.

Встановлено, що збільшення екскавації ДЗН відповідало прогресуванню глаукоми за стадіями. Відмінності між показниками діаметру екскавації, проведеними за двома методиками, були статистично значущі в усіх випадках, крім значень, отриманих при II стадії глаукоми (табл. 3.1). Так, при глаукомі I стадії діаметр екскавації ДЗН за першою і другою методикою морфометричної

оцінки за даними ОКТ в середньому становила $777,00 \pm 53,32$ мкм і $983,60 \pm 36,93$ мкм ($p < 0,05$) відповідно, при глаукомі II стадії - $953,80 \pm 131,80$ мкм і $1256,60 \pm 107,22$ мкм ($p > 0,05$), при глаукомі III стадії - $1335,60 \pm 42,77$ мкм і $1562,60 \pm 43,19$ мкм ($p < 0,05$) і в разі термінальної глаукоми - $1275,20 \pm 85,21$ мкм і $1575,00 \pm 49,53$ мкм ($p < 0,05$). Співвідношення екскавації до ДЗН при глаукомі I стадії статистично не відрізнялися і становили $0,54 \pm 0,05$ мкм і $0,69 \pm 0,05$ мкм ($p > 0,05$), при глаукомі II стадії - $0,65 \pm 0,07$ мкм і $0,86 \pm 0,03$ мкм ($p < 0,05$), при глаукомі III стадії - $0,83 \pm 0,02$ мкм і $0,97 \pm 0,03$ мкм ($p < 0,05$), а при IV стадії - $0,83 \pm 0,05$ мкм і $1,02 \pm 0,04$ мкм ($p < 0,05$). Слід звернути увагу, що при далекозашедшій і термінальній глаукомі в 30% випадків були отримані дані перевищення діаметру екскавації над діаметром ДЗН, що теоретично неможливо. Водночас, вимірювання в автоматичному режимі параметрів ДЗН поза його межами (на рівні склистої тіла), на наш погляд, є також недосконалістю програмного аналізу і потребує подальшого доопрацювання.

Таблиця 3.1

Результати вимірювання діаметру ДЗН, діаметру екскавації та величини співвідношення "діаметр екскавації / діаметр ДЗН" у хворих з глаукомою за різними методиками ($M \pm m$, мкм; n-кількість очей)

Показник Стадія гл.	Діаметр ДЗН	Діаметр екскавації		"Екскавація/ДЗН"	
		I методика	II методика	I методика	II методика
I (n=5)	$1450,20 \pm 80,65$	$777,00 \pm 53,32$	$983,60 \pm 36,93^*$	$0,54 \pm 0,05$	$0,69 \pm 0,05$
II (n=5)	$1460,20 \pm 84,01$	$953,80 \pm 131,80$	$1256,60 \pm 107,22$	$0,65 \pm 0,07$	$0,86 \pm 0,03^*$
III (n=5)	$1606,00 \pm 43,84$	$1335,60 \pm 42,77$	$1562,60 \pm 43,19^*$	$0,83 \pm 0,02$	$0,97 \pm 0,03^*$
IV (n=5)	$1542,20 \pm 83,47$	$1275,20 \pm 85,21$	$1575,00 \pm 49,53^*$	$0,83 \pm 0,02$	$1,02 \pm 0,04^*$

Примітка - * - $p < 0,05$ в порівнянні з отриманими даними за I методикою.

3.1.2. Порівняльна оцінка товщини РП при глаукомі і у здорових осіб за даними SS-ОСТ

На даному (II) етапі досліджень вивчались анатомічні особливості, а саме товщина РП у здорових пацієнтів і з установленим діагнозом ПВКГ. Розподіл пацієнтів даного дослідження наведений в розділі 2.1.

Таблиця 3.2

Результати вимірювання товщини РП у здорових і пацієнтів з глаукомою ($M \pm m$, мкм; n-кількість очей)

Групи дослідження		Товщина РП										$M \pm m$
Контр.	Здорові (n=10)	169	150	170	154	167	164	148	172	156	168	$161,80 \pm 2,98$
	I ст. (n=10)	130	131	116	123	118	129	132	112	119	122	$123,20 \pm 2,33^{*1}$
Основна	II ст. (n=10)	110	102	96	113	93	108	99	97	115	94	$102,70 \pm 2,72^{*1,2}$
	III ст. (n=10)	83	79	85	88	64	87	78	89	91	67	$81,10 \pm 3,08^{*1,2,3}$
	IV ст. (n=10)	62	71	59	61	56	63	72	58	64	57	$62,30 \pm 1,83^{*1,2,3,4}$

Примітки : *¹ - $p < 0,05$ порівняно з групою здорових осіб.

*² - $p < 0,05$ порівняно з групою з I стадією глаукоми.

*³ - $p < 0,05$ порівняно з групою з II стадією глаукоми.

*⁴ - $p < 0,05$ порівняно з групою з III стадією глаукоми.

В результаті проведених досліджень було встановлено, що середня товщина РП у здорових осіб становила $161,80 \pm 2,98$ мкм, у пацієнтів I стадії - $123,20 \pm 2,33$

мкм, II стадії - $102,70 \pm 2,72$ мкм. У пацієнтів з III стадією глаукоми середня товщина РП була $81,10 \pm 3,08$ мкм, а при термінальній стадії вона дорівнювала $62,30 \pm 1,83$ мкм. Як видно з графіку на рис. 3.1, зменшення товщини РП прогресує при збільшенні стадії глаукоми. Проведений кореляційно-регресійний аналіз Пірсона, за результатами якого визначений зворотній вельми високий (за шкалою Чедока) зв'язок товщини РП і стадії глаукоми ($r = -0,966$, $p < 0,05$).

Аналізуючи результати, що наведені в таблиці 3.2 і на рис. 3.1, отримані нами дані прогресуючого витончення РП зі збільшенням стадії глаукоми відповідають результатам світових досліджень, що також підтверджують залежність товщини РП від стадії глаукоми [94-97].

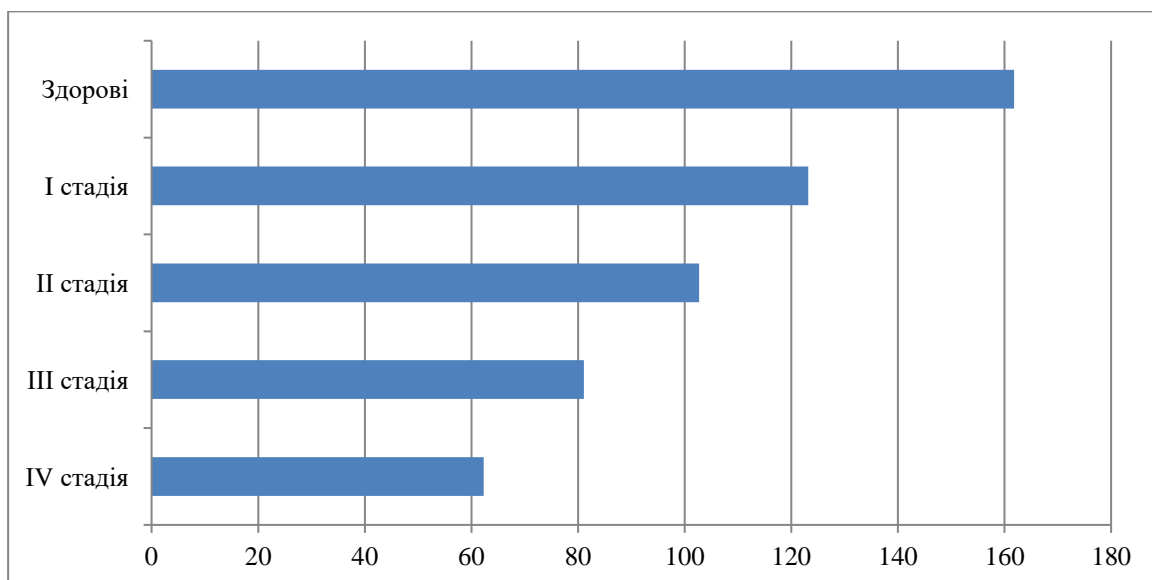


Рис. 3.1. Товщина РП (мкм) при різних стадіях глаукоми і у здорових осіб

На рис. 3.2. наведено два приклади SS-ОКТ-сканів, на яких візуалізується РП різної товщини.

При цьому було відзначено не тільки витончення РП, а й посилення деформації ходу нервових волокон через РП відповідно збільшенню стадії глаукоми і ступеня витончення РП.

Виявлена в ході дослідження недосконалість існуючих методів морфометрії ДЗН, а також зменшення товщини РП при прогресуванні глаукоми стали основою для розробки нового методу діагностики прогресування ГОН.

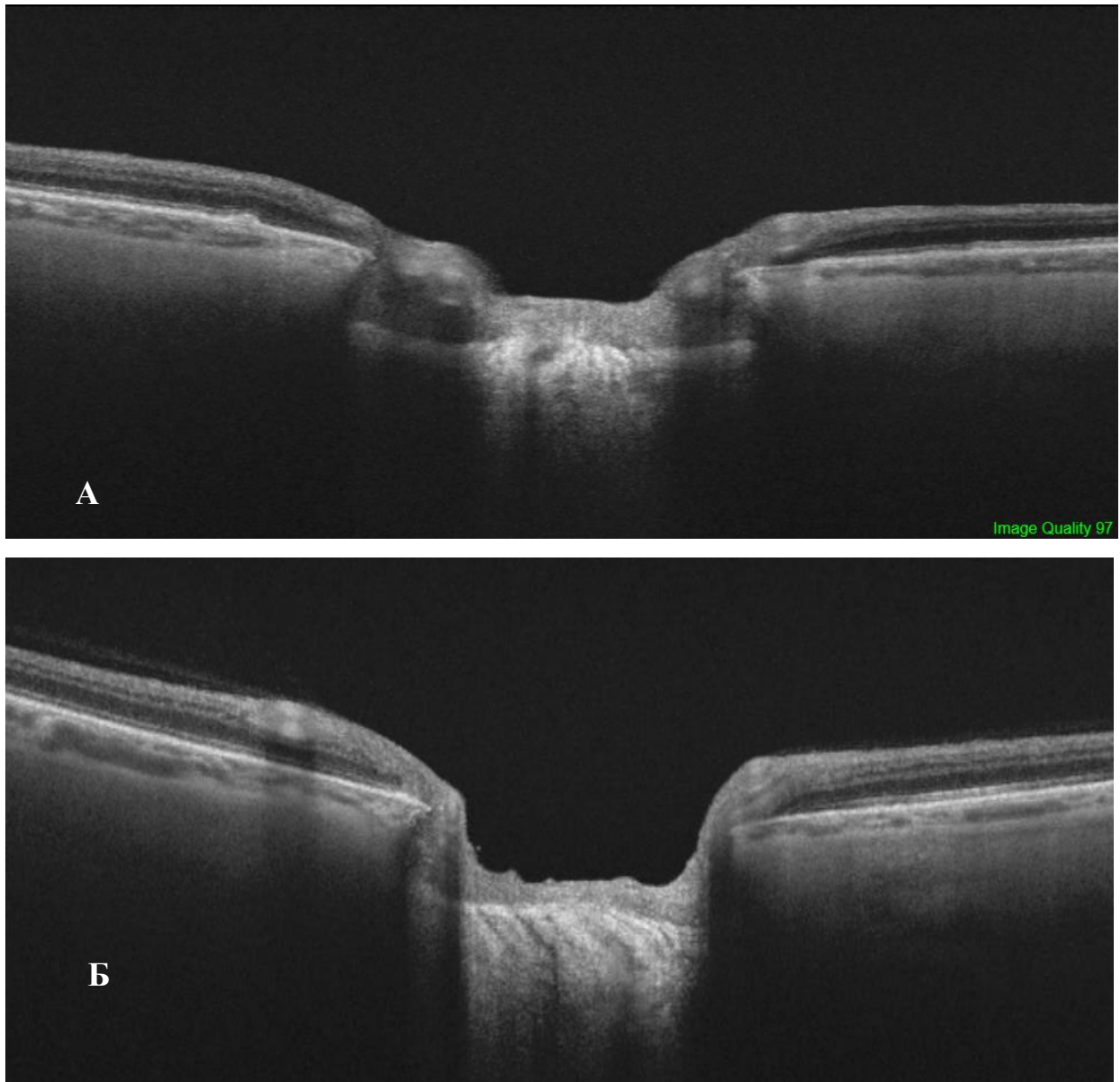


Рис. 3.2. SS-ОКТ-скан, отриманий при скануванні в режимі Radial 9×9 mm.
 А - SS-ОКТ-скан ДЗН з нормальною товщиною РП, Б - SS-ОКТ-скан ДЗН з витонченою РП

3.2. Прогнозування розвитку ГОН. Розробка математичної моделі деформації РП і пошкодження нервових волокон при глаукомі

В області диска зорового нерва аксони ГКС проходять крізь отвори РП (рис. 3.3 зліва). Прямими експериментами і моделюванням методом кінцевих елементів було показано, що при флуктуаціях градієнту ВОТ РП зазнає значних деформацій, що призводить до зміщення, розтягування і навіть руйнування аксонів [229-232].

Для отримання універсальних співвідношень, що визначають критичні умови, при яких відбувається руйнування нервового волокна, необхідно отримання системи диференціальних рівнянь, що пов'язують деформації в РП і оточуючих її тканинах з величиною зовнішнього тиску.

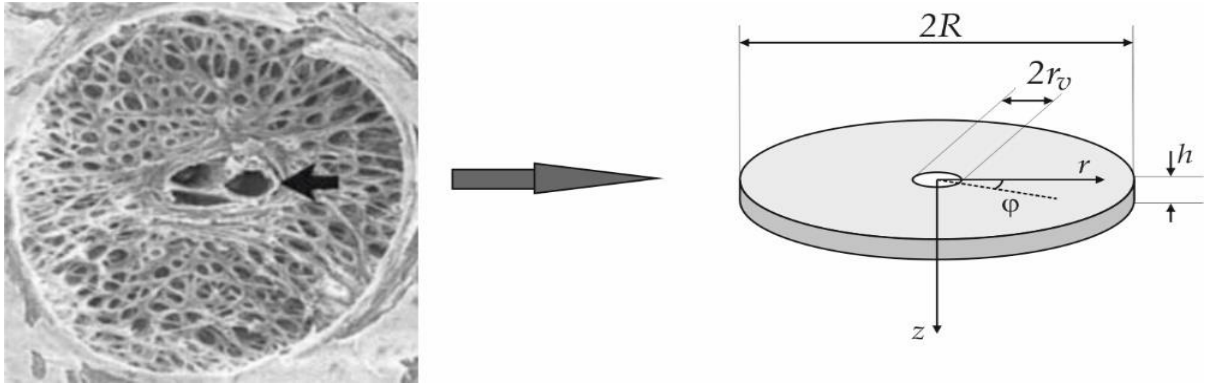


Рис. 3.3. Вигляд РП (за даними електронної мікроскопії) [229] та її модельне зображення у вигляді суцільної тонкої пластини з малим отвором в центрі

Для досягнення поставленої задачі, відповідно теорії пластин [233, 234] РП моделюється суцільним тонким диском з отвором посередині радіусу r_v і наведеним модулем Юнга $E = \alpha E_s$. Тут E_s - модуль Юнга склери, а α коефіцієнт ослаблення, що відображає зниження жорсткості пластини через наявність в ній отворів. Радіус диска $R \gg h$ (його висоти). При пошуку рішення використовується полярна система координат, обрана так, як показано на рис. 3.3. Зміщення шарів пластини, які будуть виникати в результаті деформації, слід розрізняти двох типів. Поздовжні зміщення u_r - зміщення вздовж осі r і поперечні u_z - вздовж осі z .

Проблема визначення поперечних зсувів круглої мембрани сформульована в ряді робіт [233-235], згідно описаної в них теорії пластин: середній шар мембрани не змінюється по товщині при переміщеннях і тангенціальні

компоненти тензора напружень в перетинах, перпендикулярних поверхні пластини, змінюються за квадратичним законом.

Згідно розглянутої задачі може бути записано рівняння для поперечних зсувів мембрани:

$$\begin{aligned} \frac{dE}{dr} \left(\frac{d^2 u_z}{dr^2} + \frac{\nu}{r} \frac{du_z}{dr} \right) + E(r) \left(\frac{d^3 u_z}{dr^3} + \frac{1}{r} \frac{d^2 u_z}{dr^2} - \frac{1}{r^2} \frac{du_z}{dr} \right) = \\ = \frac{dE}{dr} \frac{h^2}{10G} \left(\frac{df(r)}{dr} + \frac{\nu}{r} f(r) \right) - (1 - \nu^2) f(r) \end{aligned} \quad (1)$$

де $G = \frac{E}{2(1 + \nu)}$ модуль зсуву РП, ν – коефіцієнт Пуассона, а функція зусиль

$f(r)$ має вигляд:

$$\frac{df(r)}{dr} + \frac{f(r)}{r} = -\frac{12}{h^3} \Delta P, \quad (2)$$

тут і далі під ΔP розуміється ВОТ.

Внутрішня межа РП приймається вільною, тобто при $r = r_0$ всі зусилля і їх моменти прикладені до РП обертаються в нуль. Зовнішня ж межа вважається скріпленою з жорсткою основою. Це означає що в подальшому на кордоні $r = R$ поперечні і поздовжні зміщення РП відсутні, тобто $u_z = u_r = 0$. Поперечні ж зміщення РП з функцією $f(r)$ в околиці пов'язані співвідношенням:

$$\frac{h^2}{8G} f(r) - \frac{du_z}{dr} = 0 \quad (3)$$

Останнє, з урахуванням перерахованих вище граничних умов, а також за допомогою (2) призводить до явного виду функції $f(r)$:

$$f(r) = \frac{6\Delta P}{h^3} \frac{r_v^2 - r^2}{r}, \quad (4)$$

що дозволяє переписати рівняння (1) у такий спосіб:

$$\begin{aligned} \frac{dE}{dr} \left(\frac{d^2 u_z}{dr^2} + \frac{\nu}{r} \frac{du_z}{dr} \right) + E(r) \left(\frac{d^3 u_z}{dr^3} + \frac{1}{r} \frac{d^2 u_z}{dr^2} - \frac{1}{r^2} \frac{du_z}{dr} \right) = \\ = - \frac{dE}{dr} \frac{3\Delta P}{5Gh} \left(\frac{r_v^2}{r^2} (1-\nu) + \nu + 1 \right) + (1-\nu^2) \frac{6\Delta P}{h^3} \frac{r_v^2 - r^2}{r} \end{aligned} \quad (5)$$

Наведений вище вираз істотно може спроститися, якщо обмежити розгляд випадком постійного модуля пружності E , що допустимо, тому що його залежність від r незначна [235]. Тоді $E(r) = E = const$ і всі вклади, що містять похідну dE/dr обнуляться.

$$\frac{d^3 u_z}{dr^3} + \frac{1}{r} \frac{d^2 u_z}{dr^2} - \frac{1}{r^2} \frac{du_z}{dr} = (1-\nu^2) \frac{6\Delta P}{Eh^3} \frac{r_v^2 - r^2}{r} \quad (6)$$

Відповідно роботі Амбарцумяна [234] рівняння (6) може бути вирішено аналітично:

$$u_z = \frac{3\Delta P}{2Eh^3} (1-\nu^2) \left(\frac{r^4}{8} + r_v^2 r^2 (1 - \ln r) \right) + C_1 r^2 + C_2 \ln r + C_3 \quad (7)$$

Константи, що фігурують в попередньому виразі, з'являються в результаті інтегрування диференціального рівняння (6). Значення констант можуть бути отримані з вищенаведених граничних умов, які з урахуванням (4) переписуються у вигляді:

$$\frac{d^2 u_z}{dr^2} = \frac{6\Delta P}{5Gh}, \quad r = r_v \quad (8)$$

$$\frac{du_z}{dr} = \frac{3\Delta P}{4Gh} \frac{r_v^2 - R^2}{R}, \quad r \rightarrow R; \quad u_z = 0, \quad r = R \quad (9)$$

Підстановка явного виразу для вертикального зсуву РП (7) в (8) і (9) призводить до замкнутої системи рівнянь щодо констант, і:

$$\begin{cases} 2C_1 - \frac{C_2}{r_v^2} = \frac{3\Delta P}{Eh} \left(\frac{4}{5}(1+\nu) - \frac{(1-\nu^2)r_v^2}{2h^2} \left(\frac{1}{2} - \ln r_v \right) \right) \\ 2C_1 + \frac{C_2}{R^2} = \frac{3\Delta P}{2Eh} \left((1+\nu) \frac{r_v^2 - R^2}{R^2} - \frac{1-\nu^2}{h^2} \left(\frac{1}{2} R^2 - 2r_v^2 \ln R + r_v^2 \right) \right) \\ C_3 = \frac{3\Delta P}{2Eh^3} (\nu^2 - 1) \left(\frac{R^4}{8} + r_v^2 R^2 (1 - \ln R) \right) - C_1 R^2 - C_2 \ln R \end{cases} \quad (10)$$

Система рівнянь (10) спільно з (7) повністю описує поперечні зміщення РП в залежності від відстані відносно її центру. Т.ч. в рамках сформульованих наближень для заданих геометричних і пружних параметрів РП може бути розрахований профіль деформованої РП при поточному значенні градієнту тисків ΔP .

Як можна спостерігати на рис. 3.4 і 3.7 значні поперечні зміщення u_z зумовлюють виникнення помітних поздовжніх зсувів u_r шарів РП. Як зазначено в ряді наукових робіт [233-235], величина тангенціальних компонент тензора механічних напружень в міру віддалення від центру пластини може на порядок перевищувати значення нормальних складових. Також слід зауважити, що саме поздовжні зміщення u_r призводять до ущемлення нервових волокон, що проходять крізь РП.

Схематичне зображення зміни профілю РП під впливом ВОТ, а також деформації нервових волокон, що проходять через її товщу відображені на рис. 3.5 і 3.6.

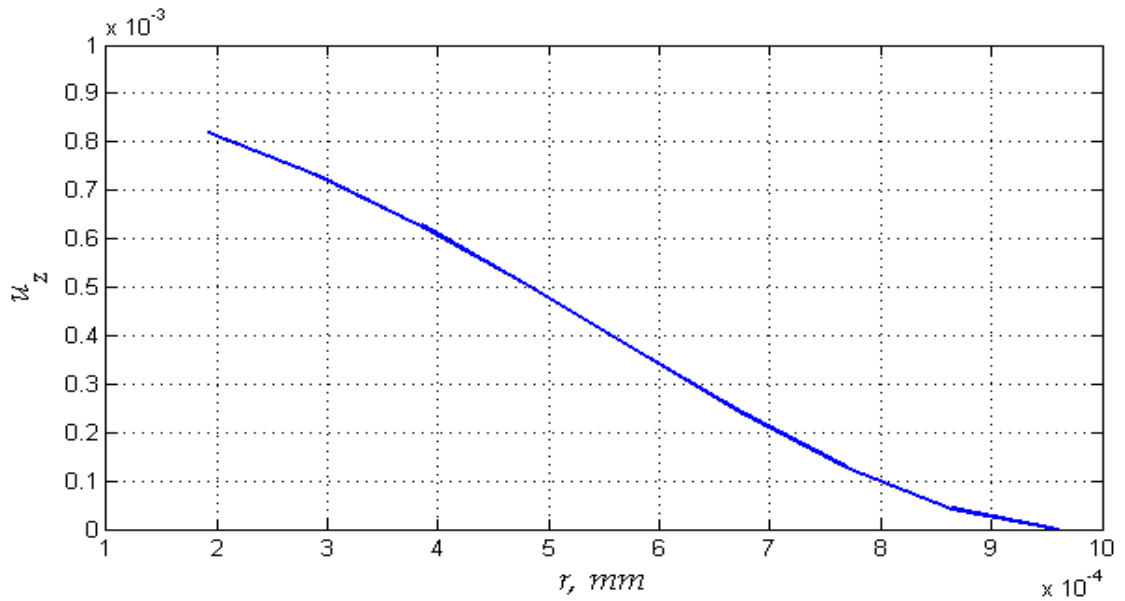


Рис. 3.4. Профіль залежності нормальних зміщень РП від відстані від її центру. Профіль отримано з рішення рівнянь (7, 10) при наступних значеннях параметрів: $\Delta P = 18 \text{ mm Hg}$; $h = 0.1 \text{ mm}$; $R = 0.98 \text{ mm}$; $E = 0.07 \text{ MPa}$

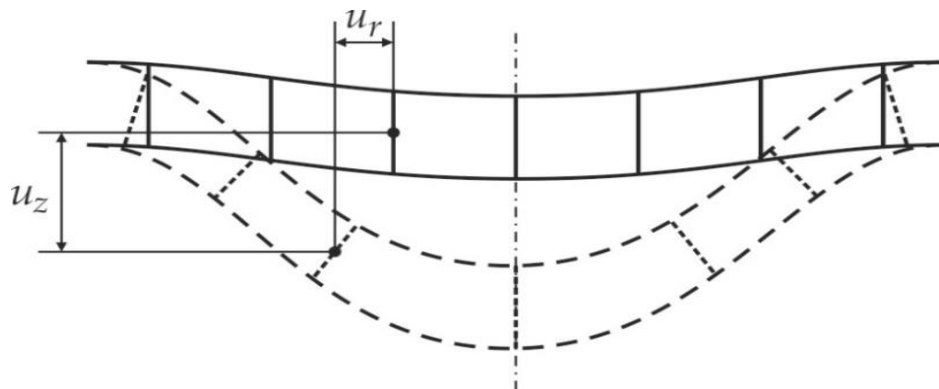


Рис. 3.5. Схематичне зображення профілю РП під дією ненульового значення градієнта тисків ΔP . Суцільними лініями відображено ненапружений стан РП



Рис. 3.6. Схематичне зображення впливу деформації РП на профіль нервових волокон, що проходять крізь її отвори: а-форма волокон, що проходять через ненапружену РП, б - деформація форми волокон внаслідок їх уцімлення шарами РП через значні поздовжні зсуви u_r

У наукових роботах обговорюється можливість вирішення узагальненого

закону Гука для круглої пластини [233-235], проте фрагментарність викладу не дає можливості узагальнити наведені результати на проблему, яка розглядається. У монографії Абрамцумяна [234] також запропонований метод визначення поздовжніх зсувів в круглій пластині, проте в наближенні пружного середовища рішення призводить до нескінченних значень поперечних напружень при прагненні $r \rightarrow r_0$. Послідовний же облік пластичних ефектів призводить до значних аналітичних труднощів.

Однак з фізичної точки зору первинними є саме поперечні деформації ε_z , саме вони зумовлюють виникнення поздовжніх компонентів деформації ε_r . Тоді з фізичних міркувань можна припустити, що поздовжні і поперечні зміщення шарів РП можуть бути пов'язані нелінійною функцією:

$$u_{rj} = \sum_i C_i (u_z^{i-1})_j, \quad (11)$$

з коефіцієнтами $C = f(R, h, E)$, складним чином які залежать від геометричних розмірів РП і її модуля Юнга, індекс j - нумерує компоненти вектора зміщення. Коефіцієнти поліному C_i визначаються з відтворення функціоналу $\bar{u}_r(\bar{u}_z(r))$, розрахованого методом кінцевих елементів [235, 236]. Під \bar{u}_r і \bar{u}_z розуміються нормовані на величину товщини РП значення зсувів її шарів- $\bar{u}_r = u_r / h$; $\bar{u}_z = u_z / h$. Поліном третього порядку забезпечує дуже високу відповідність експериментальних даних з розрахунковими, отриманими на основі (11).

Передбачувана здатність (11) також зберігається при незначних флуктуаціях лінійних розмірів R, h РП. Однак навіть незначна (10%) зміна в значенні модуля Юнга РП призводить до необхідності повного перерахунку коефіцієнтів C_i . Дана обставина цілком узгоджується з висновками роботи Sigall.A. з співавт. [229] про визначальну роль коефіцієнтів пружності тканин при варіативності симптомів глаукоми.

Напруги, які виникають в нервових волокнах, які пронизують РП, обумовлені втискуванням перетинок РП. Структура тканин РП близька до склеральної тканини [233, 238, 239]. Тоді РП може бути розглянута як тонкий диск з параметрами пружності, властивими склери, але ослаблений великою кількістю наскрізних отворів. У деяких наукових працях [233, 234] показано, що модуль Юнга такого диску пов'язаний з модулем Юнга суцільного тіла як $E = 0.1E_s$, де E_s - модуль Юнга суцільного середовища. З огляду на те, що модуль пружності склери на два порядки перевершує відповідні показники сітківки [238-240], то E_{LC} набагато більше модуля Юнга аксонів.

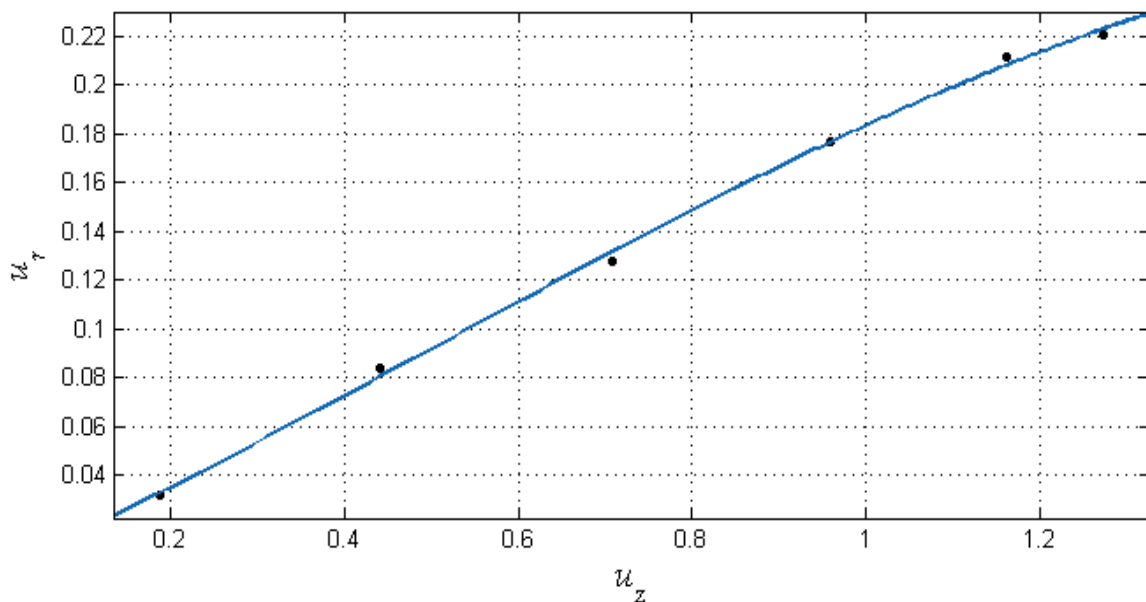


Рис. 3.7. Залежність нормованих компонент нормальних і поперечних зсувів шарів РП, розрахованих методом кінцевих елементів (точки) при параметрах, зазначених в підписі до рис. 3.3. Синя лінія відповідає результату апроксимації функціоналу поліномом виду (11) третього порядку

У зв'язку з вищесказаним виникнення напруженого стану нервових волокон можна розглядати як результат впровадження пружного інтендера в тонкий пружно-пластичний шар. Даний комплекс проблем вирішується в рамках теорії механіки контактної взаємодії пружно-пластичних тел. Надалі буде враховуватися той факт, що модуль Юнга РП істотно більше модуля Юнга для сітківки - $E_{LC} \gg E_{retina}$

Викривлення нервового волокна відбувається під дією вдавнення перемички РП, що знаходиться поруч (рис. 3.8). Нижче вдавнення перемички буде розглядатися як вдавнення циліндричного пружного інтендера радіусом $R_{int} = h/2$, де h - РП. Дане завдання близьке до відомої і вже вирішеної проблеми механіки контактної взаємодії - вдавнення жорсткого циліндричного штампу в тонкий пружний шар[241, 242].

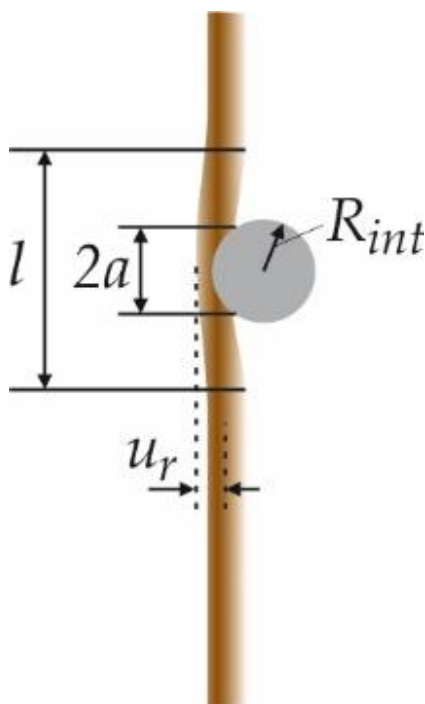


Рис. 3.8. Демонстрація моделі викривлення нервового волокна як результат впровадження жорсткого циліндричного штамп (інтендера)

Проте слід звернути увагу на деякі суттєві відмінності. В даному випадку вдавнення, взагалі кажучи, відбувається не в шар, а в стрижень, що істотно відрізняє реальну систему від теоретичної. З іншого боку, існуюча роздільна здатність ОКТ-знімків не дає можливості локалізувати окремі аксони і, тим більше, визначити їх геометричні розміри.

У зв'язку з вищесказаним реальна система замінюється спрощеним завданням, представленим нижче на рис. 3.9.

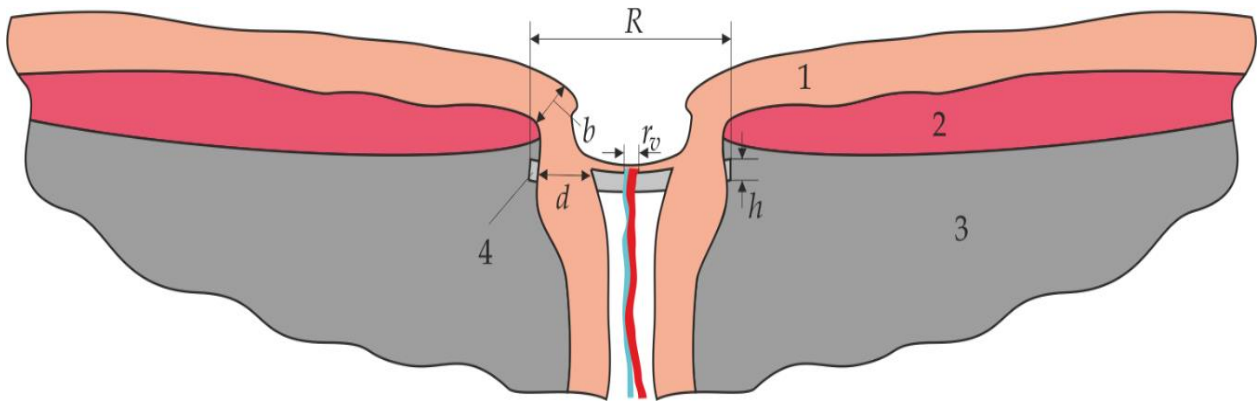


Рис. 3.9. Схематичне зображення очного дна біля ДЗН. 1 - сітківка, 2 - судинна оболонка, 3 - склера, 4 - РП

У запропонованій моделі тонка структура нервових волокон ототожнюється із суцільним шаром тканини сітківки, які перетинають кільцеподібну РП на відстані від центру $r \approx r_w^*$, де механізм визначення r_w^* буде обговорюватися нижче. Товщина шару d , що перетинає пластину і моделює волокна аксонів, може бути оцінена з таких міркувань. Згідно експериментальній роботі [243] середня площа РП людини $\bar{S}_{LC} = 2.88 \text{ mm}^2$, при цьому середня сукупна площа перфорацій пластини становить $\bar{S}_{pores} = 0.92 \text{ mm}^2$. Тоді відношення сукупної товщини аксонів, що проходять крізь РП до діаметру РП може бути оцінена виразом $n_{acs} = (\bar{S}_{pores} / \bar{S}_{LC})^{1/2} \approx 0,57$. Вважаючи, що число аксонів, які перетинають РП на одиницю її площі квазіпостійна, отримаємо шукану товщину шару $d = n_{acs} \cdot R$. Модельний аксональний шар знаходиться в полі здавлюючих сил, з боку деформованої під дією ВОТ пластини (4 на рис. 3.9). Грань пластини вдавлюється в аксональний шар на відстані r^* від її центру. При оцінці значень r_w^* слід врахувати істотну нелінійність зсувів шарів РП в залежності від відстані від її центру (див. Рис. 3.3, 3.4 і 3.6). Волокна, які проходять в областях близьких до центру пластини деформуються значно сильніше за ті, що проходять з краю. Для обліку даного факту при розрахунку r_w^* використовується вагове середнє:

$r_w^* = \left(\sum_{i=1}^n r_i \left(\frac{u_{r_i}}{u_r^{\max}} \right) \right) / n$. Тут вагові коефіцієнти $\left(\frac{u_{r_i}}{u_r^{\max}} \right)$ враховують відносну величину деформації аксона на відстані r_i від центру пластини, n - число відліків, використаних для визначення r_w^* .

З урахуванням усього вищесказаного величина контактних сил тиску F_p на кордоні "аксональний шар - РП" може бути оцінена виходячи з виразу:

$$F_p(l-a) = \frac{2wd^3}{3R_{\text{int}}} \left(\frac{E_{\text{retina}}}{1-\nu_r^2} + \frac{E_{LC}}{1-\nu_{LC}^2} \right), \quad (12)$$

де l - це характерний лінійний розмір деформації (див. рис. 3.8), a - радіус області впровадження штампа, d - товщина шару і зміщення інтендера вглиб шару, $E_{\text{retina}}, E_{LC}$ - модулі Юнга сітківки і РП, ν_r, ν_{LC} - коефіцієнти Пуассона сітківки і РП відповідно.

Тиск в аксональному шарі може бути визначено з (12) як $P = F_p / S$, де $S = 2\pi^2 r_w^* a$ - площа контакту між циліндричним інтендером і аксональним шаром.

В даному випадку $l \approx 2h$, $a \approx R_{\text{int}} = h/2$, $w = u_r$ і $d = n_{\text{acs}} \cdot R$. Тоді, сукупно з вищесказаним:

$$P = \frac{8u_r d^3 \tilde{E}}{9\pi^2 r_w^* h^3}, \quad \tilde{E} = \frac{E_{\text{retina}}}{1-\nu_r^2} + \frac{E_{LC}}{1-\nu_{LC}^2}, \quad (13)$$

де u_r визначається виразами (7), (10), (11). В останньому виразі P - тиск в аксональному шарі, \tilde{E} - наведений модуль Юнга.

Сукупність виразів (7), (10), (11) і (13) дає можливість оцінити величину тиску, що чиниться на аксони на рівні РП. Слід особливо відзначити, що зазначені вирази містять геометричні параметри R и h , які потенційно можуть бути

визначені на основі ОКТ-знімків високої якості. Використовуючи експериментальні значення модуля Юнга [238-240] для сітківки і склери, а також значення межі текучості сітківки p_0 (в нормі 9 кПа) [240] може бути сформульований кількісний критерій

$$P > p_0, (15)$$

при якому починається процес руйнування аксонів ГКС.

На основі проведених розрахунків розроблена електронна таблиця Excel (рис. 3.11), що дозволяє визначити ступінь ризику розвитку (при підозрі на глаукому) або прогресування (при установленому діагнозі) ГОН. Так, ризик відсутній при $P < p_0$. Середній ризик визначається за умови, коли $p_0 < P < 3 \times p_0$. Високий ризик розвитку (прогресування) ГОН виникає в ситуації, коли $P > 3 \times p_0$, і виникає незворотня втрата нервових волокон. Для автоматичного розрахунку необхідне занесення до таблиці індивідуальних параметрів обстежуваного: товщина і діаметр РП, ВОТ. В залежності від ступеня ризику розвитку ГОН (низький, середній, високий) вікно з отриманим результатом ступеня уцімлення аксонів на рівні РП приймає зелений, помаранчевий чи червоний колір, відповідно.

3.3. Результати клінічного застосування розробленої моделі прогнозування розвитку ГОН

3.3.1. Застосування кількісного критерію пошкодження аксонів ГКС в діагностиці ГОН

В даному блоці роботи наведені дані проведеного ретроспективного кореляційно-регресійного аналізу взаємозв'язку між товщиною РП і СТПНВ, а також даними статичної периметрії і ступенем ризику розвитку (прогресування) ГОН за запропонованим нами кількісним критерієм. Під спостереженням знаходилось 42 пацієнта (71 око) з ПВКГ. Розподіл хворих за статтю, віком і стадією глаукоми, а також методи використаних досліджень освітлено в розділі 2.1 і 2.2. Всім хворим проводили визначення середньодобового ВОТ з поправкою на товщину рогівки за принципом, запропонованим MKohlhaas [244]. Отримані дані обстеження наведені в таблиці 3.3.

Таблиця 3.3

**Дані середньодобового ВОТ (мм рт.ст.), товщини рогівки, РП, СТПНВ (мкм),
полей зору (дБ) і розрахованого ризику розвитку ГОН**

№ з/п	Око	Стадія	Сер. ВОТ	Товщ. РП	Діаметр РП	Товщ. рогівки	ПЗ (MD)	Ризик	СТНВ
1	2	3	4	5	6	7	8	9	10
1	OD	2	23,30	42	1715	591	-4,65	В	94
	OS	1	20,77	51	1715	591	-2,30	В	106
2	OS	Під.	26,22	165	1742	591	-0,29	Н	100
3	OD	3	20,0	58	1432	536	-25,25	В	59
4.	OD	1	18,79	92	1544	535	-2,58	Н	124
	OS	1	19,07	97	1743	549	-3,74	Н	124
5	OD	1	19,83	102	1575	563	-4,93	С	105
	OS	2	20,0	100	1726	564	-8,30	Н	53
6	OD	1	17,43	130	1715	577	-4,84	Н	83
	OS	3	18,0	70	1784	577	-25,73	В	40
7	OD	Під.	23,08	68	1856	549	-1,69	В	90
8	OS	2	24,5	50	1823	508	-11,13	В	49
9	OD	3	22,0	75	1880	549	-24,26	В	51
	OS	Під.	19,5	144	1777	577	-2,52	Н	115
10	OD	1	16,70	102	1960	577	-5,41	В	101
11	OD	3	20,15	54	1865	508	-25,25	В	41
12	OD	4	22,0	58	1661	549	-26,39	В	52
	OS	Під.	24,56	166	1709	536	-2,41	Н	97
13	OD	2	19,38	63	1869	563	-11,59	В	95
	OS	3	17,5	68	1744	577	-1,86	В	52
14	OD	1	22,0	130	1937	535	-4,98	Н	112
	OS	1	24,56	64	1954	536	-3,25	В	107
15	OD	Під.	18,77	88	1714	563	-1,33	С	118
	OS	1	20,62	75	1739	563	-3,76	В	81
16	OD	1	19,33	69	1700	563	-4,47	В	99
	OS	3	23,0	57	1724	563	-18,39	В	54
17	OS	2	20,15	73	1617	549	-7,87	В	90
18	OD	1	17,0	117	1919	508	-4,54	С	118
	OS	1	16,0	82	1753	480	-5,24	С	65

1	2	3	4	5	6	7	8	9	10
19	OD	1	18,88	76	1644	591	-2,14	C	81
	OS	1	18,50	75	1407	577	-2,95	C	81
20	OD	2	17,0	61	1800	467	-12,38	B	51
	OS	3	17,0	60	1863	468	-14,62	B	51
21	OS	1	19,83	105	1559	508	-3,5	C	110
22	OD	2	21,8	75	1659	578	-6,88	B	81
	OS	Під.	20,3	130	1645	577	-2,42	H	92
23	OD	1	19,09	137	1733	508	-2,04	H	104
	OS	3	20,0	75	1685	494	-21,71	B	42
24	OD	1	16,87	68	1871	549	-7,61	B	96
	OS	3	19,88	52	1640	549	-19,04	B	24
25	OD	1	20,0	54	1535	508	-4,15	B	98
	OS	1	20,64	59	1499	508	-5,94	B	92
26	OD	3	29,5	69	1585	563	-20,01	B	47
	OS	Під.	20,0	83	1650	563	-0,23	C	104
27	OD	Під.	18,5	151	1857	591	-1,89	H	98
	OS	Під.	18,13	137	1774	604	-0,89	H	99
29	OD	1	21,67	79	1702	563	-5,74	B	98
	OS	1	17,50	74	1623	563	-5,28	C	100
30	OD	3	19,25	69	1603	563	-22,51	B	107
31	OD	3	18,08	32	1625	522	-15,86	B	54
	OS	3	18,25	37	1596	536	-14,16	B	56
32	OD	4	24,5	24	1853	508	-22,43	B	27
	OS	1	18,25	64	1788	508	-3,34	B	86
33	OD	3	18,2	49	1787	508	-19,90	B	66
34	OD	Під.	20,88	185	1961	494	-1,88	H	91
35	OS	1	16,83	88	1590	522	-5,68	H	94
36	OD	4	22,5	42	1743	522	-27,43	B	47
	OS	3	18,5	59	1790	536	-14,98	B	78
37	OD	Під.	19,43	144	1608	522	-1,57	H	97
	OS	3	23,0	48	1455	522	-30,64	B	35
38	OD	2	17,4	54	1797	536	-7,93	B	89
	OS	3	19,6	59	1756	536	-25,66	B	99
39	OD	1	22,13	59	1614	536	-1,65	B	100
	OS	2	20,57	65	1572	508	-10,80	B	52
40	OD	Під.	19,0	105	1698	536	-0,74	C	97
	OS	3	21,4	72	1612	536	-20,61	B	45
41	OS	4	21,36	60	1784	508	-26,83	B	47

1	2	3	4	5	6	7	8	9	10
42	OD	3	25,6	59	1771	549	-14,89	B	80
	OS	3	21,6	61	1760	549	-19,72	B	67

Примітки: В - високий ризик розвитку ГОН, С- середній ризик розвитку ГОН, Н - низький ризик розвитку ГОН, Під.- підозра на глаукому

В результаті дослідження був виявлений помітний прямий зв'язок між товщиною РР і СТПНВ за даними SS-ОКТ ($r= 0,504$, $p<0,05$). Дані статичної периметрії оцінювали за середнім відхиленням світлочутливості сітківки (mean deviation - MD). В результаті проведеного аналізу був виявлений помітний прямий зв'язок між даними статичної периметрії (MD) і ступенем розрахованого ризику розвитку (прогресування) ГОН ($r= 0.578$, $p<0,05$).

Так, у випадках високого ризику розвитку (прогресування) ГОН (45 випадків) середнє значення MD дорівнювало -14,35 dB. Амплітуда варіацій була від -1,65 dB до -30,64 dB. Низькі показники MD (до -5 dB) спостерігалися в 8 випадках в даній групі. При цьому в 5 випадках на парному оці була глаукома III або IV стадії, що, як відомо, є фактором ризику розвитку глаукоми на здоровому оці. У групі з середнім ризиком розвитку (прогресування) глаукоми (11 очей) значення MD дорівнювали -3,18 dB з амплітудою значень від -0,23 dB до -5,24 dB. MD в групі низького ризику розвитку (прогресування) ГОН (15 очей) в середньому складало -3,07 dB з крайніми значеннями -0,29 dB і -8,30 dB.

3.3.2. Застосування кількісного критерію пошкодження аксонів ГКС в діагностиці ГОН (віддалені результати)

В даному фрагменті роботи наведені результати аналізу діагностичної значимості запропонованого кількісного критерію визначення ризику розвитку (у випадку підозри на глаукому) або прогресування (у разі вже встановленого діагнозу ПВКГ) ГОН шляхом оцінки величини втрати комплексу ГКС. Під спостереженням збуло 30 хворих. Всі пацієнти були розподілені на три підгрупи відповідно до рівня ризику розвитку (прогресування) ГОН: підгрупа низького, середнього і високого рівня. Як видно з таблиці 3.4, товщина комплексу ГКС була

зворотно пропорційна рівню ризику розвитку ГОН, а рівень вихідного ВОТ був у межах норми у всіх трьох групах і статистично не відрізнявся між групами.

Таблиця 3.4

Вихідний стан товщини комплексу ГКС і рівня ВОТ в групах з різним рівнем ризику розвитку ГОН (M±m; n-кількість очей)

Ступінь ризику розвитку ГОН	Товщина комплексу ГКС, мкм	ВОТ, мм рт. ст.
Низький(n=20)	92,90±3,28	18,75±0,54
Середній(n=20)	84,85±4,12	19,40±0,34* ¹
Високий(n=20)	81,65±4,19	19,65±0,41* ^{1,2}

Примітки: *¹ - p>0,05 у порівнянні з групою низького ризику, *² - p>0,05 у порівнянні з групою середнього ризику.

Дослідження проводилось під час звернення пацієнта і через 18 місяців.

Результати вимірювань досліджуваних показників наведені в табл. 3.5, 3.6 і 3.7.

Таблиця 3.5

Результати морфометрії РП, рівня ВОТ, товщини комплексу ГКС (GCL++) в групі хворих з *низьким* ризиком розвитку (прогресування) ГОН

№ з/п	Товщина РП, мкм		Діаметр РП, мкм		Сер. ВОТ, мм.рт.ст.		Стадія глаукоми		GCL++, мкм			
									Вихідні дані		Через 18 міс.	
	OD	OS	OD	OS	OD	OS	OD	OS	OD	OS	OD	OS
1	89	92	1600	1620	19,0	18,0	II	II	92	93	91	92
2	96	98	1700	1680	18,0	20,0	II	II	91	95	89	95
3	85	85	1620	1573	16,0	16,0	II	II	87	85	87	84
4	99	112	1773	1793	20,0	16,0	II	II	93	91	92	90
5	109	111	1622	1662	18,0	19,0	I	I	106	108	103	107
6	121	119	1522	1562	22,0	21,0	I	I	102	107	102	107
7	77	80	1357	1400	21,0	22,0	III	III	73	71	72	71
8	70	72	1332	1339	16,0	17,0	III	III	65	69	64	68
9	123	117	1756	1706	22,0	22,0	Під	Під	108	110	106	108
10	117	119	1906	1916	16,0	16,0	Під	Під	106	106	105	106
M± m	99,50± 4,04		1621,95± 39,22		18,75± 0,54				92,90± 3,28		91,95± 3,24	

Примітка -Під.- підозра на глаукому

В результаті проведених досліджень встановлено, що в групі низького ризику прогресування ГОН середня товщина комплексу ГКС була $92,90 \pm 3,28 \mu\text{m}$, а через 18 місяців складала $91,95 \pm 3,24 \mu\text{m}$, але величина втрати комплексу ГКС, яка нами обчислена як Δ показника, не була статистично достовірною ($p=0,838$). Така ж тенденція спостерігалась і в групах з середнім та високим ризиком прогресування. Тобто, величина втрати комплексу ГКС в динаміці спостереження не була статистично достовірною в межах кожної з груп.

Таблиця 3.6

Результати морфометрії РП, рівня ВОТ, товщини комплексу ГКС (GCL++) в групі хворих з *середнім* ризиком розвитку (прогресування) ГОН

№ з/п	Товщина РП, мкм		Діаметр РП, мкм		Сер. ВОТ, мм.рт.ст.		Стадія глаукоми		GCL++, мкм			
									Вихідні дані		Через 18 місяців	
	OD	OS	OD	OS	OD	OS	OD	OS	OD	OS	OD	OS
1	78	80	1600	1669	21,0	20,0	III	III	57	59	55	59
2	85	87	1865	1869	18,0	20,0	II	II	89	88	87	87
3	96	100	1892	1869	18,0	22,0	II	II	90	92	88	92
4	112	107	1792	1800	20,0	21,0	II	II	92	93	88	91
5	122	119	1997	1952	18,0	20,0	I	I	107	107	95	94
6	73	72	1497	1452	16,0	19,0	III	III	63	69	61	68
7	83	80	1649	1600	17,0	19,0	II	II	79	84	67	69
8	98	93	1839	1852	21,0	19,0	II	II	92	98	91	98
9	69	65	1340	1352	21,0	19,0	III	III	60	59	58	56
10	126	120	1969	1957	20,0	19,0	Під	Під	110	109	108	105
M \pm m	93,25 \pm 4,38		1740,60 \pm 47,55		19,40 \pm 0,34				84,85 \pm 4,12		80,85 \pm 3,96	

Примітка -Під.- підозра на глаукому

Однак, заслуговує на увагу те, що при порівнянні рівнів величин втрати комплексу ГКС між групами виявлено статистично значущі відмінності (табл.3.8). Так, цей показник в групі помірного ризику був достовірно більшим порівняно з групою низького ризику ($p=0,001$), а величина втрати комплексу ГКС в групі з високим ризиком була достовірно більшою порівняно як з групою низького ($p<0,001$), так і середнього ризику ($p<0,001$). Помітне витончення комплексу ГКС в групі помірного ризику прогресування глаукоми було виявлено в 20% випадків. В групі високого ризику відмічалось значне зниження товщини шарів гангліозного комплексу у 50% хворих.

Таблиця 3.7

Результати морфометрії РП, рівня ВОТ, товщини комплексу ГКС (GCL++) в групі хворих з високим ризиком розвитку (прогресування) ГОН

№ з/п	Товщина РП, мкм		Діаметр РП, мкм		Сер. ВОТ, мм.рт.ст.		Стадія глаукоми		GCL++, мкм			
									Вихідні дані		Через 18 місяців	
	OD	OS	OD	OS	OD	OS	OD	OS	OD	OS	OD	OS
1	69	65	1600	1635	20,0	18,0	III	III	52	56	50	51
2	89	87	1900	1935	21,0	19,0	III	III	77	79	63	60
3	95	95	1996	2008	22,0	22,0	II	II	92	95	89	90
4	102	105	2015	2018	17,0	19,0	II	II	94	96	80	79
5	115	115	2025	2020	20,0	21,0	Під	Під	108	103	90	89
6	67	72	1568	1594	17,0	17,0	III	III	61	64	57	62
7	74	77	1665	1654	17,0	21,0	III	III	59	55	46	48
8	92	94	1995	2017	20,0	21,0	I	I	97	100	93	97
9	81	75	1735	1717	21,0	18,0	III	III	79	75	77	74
10	102	106	1835	1822	20,0	22,0	II	II	93	98	77	75
M±m	88,85± 3,62		1837,70± 39,92		19,65± 0,41				81,65± 4,19		72,35± 3,79	

Примітка -Під.- підозра на глаукому

Таблиця 3.8

Товщина комплексу ГКС(GCL++) у пацієнтів з різним ризиком прогресування ГОН (вихідні дані і через 18 місяців)($M \pm m$, мкм; n-кількість очей)

Показник	Термін спостереження	Рівень ризику		
		Низький ризик (n=20)	Середній ризик (n=20)	Високий ризик (n=20)
Товщина GCL++	На початку дослідження	92,90±3,28	84,85±4,12	81,65±4,19
	Через 18 міс.	91,95±3,24	80,85±3,96	72,35±3,79
Δ (величина втрати GCL++)		0,95±0,19	4,0±1,10* ¹	9,30±1,62* ^{1,2}

Примітки : *¹ - $p < 0,05$ у порівнянні з групою низького ризику, *² - $p < 0,05$ у порівнянні з групою середнього ризику.

Клінічний приклад №1: Хвора Ш., 63 років звернулась за консультацією в Офтальмологічний медичний центр ОНМедУ в січні 2018 року з діагнозом: "Ліве око: Відкритокутова II-A глаукома. Обидва ока: Артифакія". Дані досліджень при зверненні: гострота зору правого ока - 0,9 н/к, лівого ока 0,7 н/к. ВОТ правого ока - 17,0 мм рт.ст. (без гіпотензивних крапель), ВОТ лівого ока - 20,0 мм рт.ст. (інгібітор карбоангідрази+β-блокатор 2 р/д). Після проведення погодинної, добової тонометрії середній ВОТ OD=17,11±0,33 мм рт.ст. (без гіпотензивних крапель), OS=19,78±0,24 мм.рт.ст. (інгібітор карбоангідрази+β-блокатор 2 р/д). Дані статичної периметрії (MD) OD=-5,68 дБ, OS=-11,13 дБ. За даними ОКТ СТПНВ OD= 89 мкм, OS= 99 мкм. Товщина GCL++ OD= 90 мкм, OS= 94 мкм. Згідно запропонованого методу прогнозування прогресування ГОН, після вимірювання товщини і діаметру РП (рис. 3.10) і внесення отриманих даних в таблицю автоматичного розрахунку ступеня ризику прогресування ГОН (рис. 3.11) виявлений високий рівень ризику прогресування ГОН на OS.

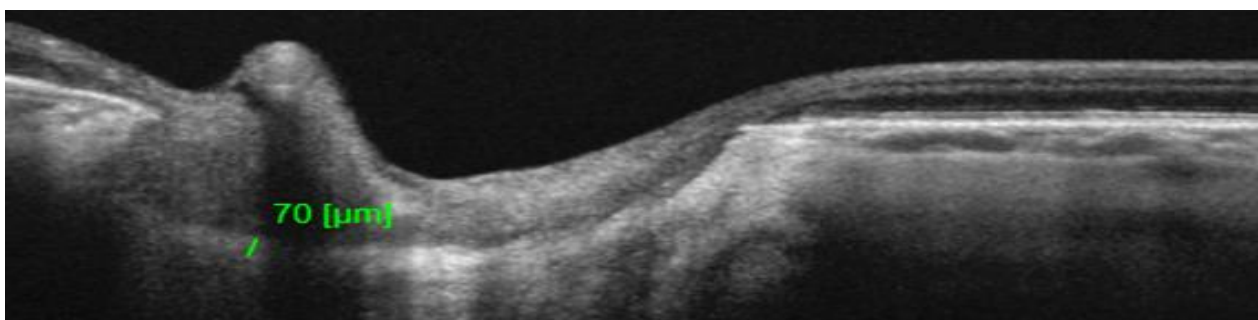


Рис. 3.10. SS-ОКТ-скан ДЗН з визначеною товщиною РП

B13		f_x	=B18/B12
	A	B	
1	Константы глаза		
2	Коэффициент Пуассона склеры:		0,48
3	Коэффициент Пуассона сетчатки:		0,49
4	Модуль Юнга решетчатой пластины:		3,00E+05
5	Модуль Юнга сетчатки:		8,00E+04
6	Коэффициент отношения совокупной толщины аксонов к диаметру решетчатой пластины:		0,57
7	Радиус центрального отверстия в решетчатой пластине (отверстие, через которое проходит центральная вена и артерия) (м):		8,00E-05
8	Профиль РП (1-5)		4
9	Толщина решетчатой пластины (м):		7,00E-05
10	Диаметр решетчатой пластины (м):		1,78E-03
11	Внутриглазное давление в мм.рт.ст.		19,78
12	Степень детализации (число отсчетов):		20
13	Степень детализации (мм):		4,45E-05
14	Минимальное расстояние от центра пластины:		1,78E-04
15	Расчетные константы		
17	Внутриглазное давление в Па		2,64E+03
18	Радиус решетчатой пластины		8,90E-04
19	Отношение диаметра РП к глубине ее прогиба		8,78E+00
20	Значение константы g_w (мм)		2,18E-04
21	Приведенный модуль Юнга для пары решетчатая пластина-сетчатка:		4,99E+05
22			
23	Константы полинома:		
24		p1	-2,28E-06
25		p2	6,17E-04
26		p3	9,14E-02
27		p4	-1,36E-02
28			
29			
30	Максимальное продольное смещение слоев пластины (м)		2,42E-05
31	Оценочное напряжение в ущемляемых аксонах, Н/м²		1,38E+05

Рис. 3.11. Интерфейс комп'ютерної програми для виявлення ризику ГОН. Виявлений високий рівень ризику прогресування ГОН.

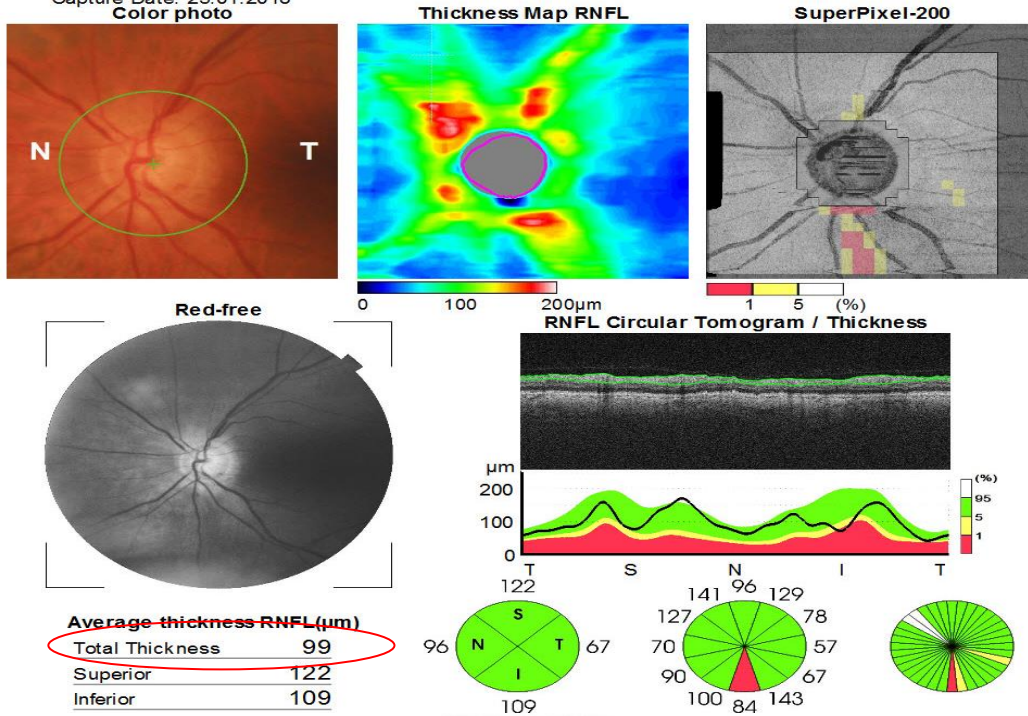
Послідуюче спостереження пацієнтка продовжила за місцем проживання, де кожні 3 місяці вимірювала ВОТ, який коливався в межах 18,0-21,0 мм рт.ст. Додаткових досліджень за місцем проживання не проводили. В 2020 році повторно звернулася за консультацією в Офтальмологічний медичний центр зі скаргами на поступове зниження зору на лівому оці. При обстеженні гострота зору правого ока - 0,9 н/к, лівого ока 0,2 н/к. ВОТ правого ока - 17,0 мм рт.ст. (без гіпотензивних крапель), ВОТ лівого ока - 21,0 мм рт.ст. (інгібітор карбоангідази+ β -блокатор 2 р/д). За даними ОКТ виявлене значне витончення

СТПНВ, GCL++(рис.3.12;3.13).

3D Disc Report w/ Topography Triton plus (Ver.10.12) Print Date : 25.01.2018 **TOPCON**
ID : 281095 Ethnicity : Technician :
 Name: Шар а Любов Gender : Female Fixation : OS(L) Disc
 DOB : 06.06.1954 Age : 63 Scan : 3D(6,0 x 6,0mm - 512 x 256)

OS(L) TopQ Image Quality: **60** mode: Fine(2.0.7)
 Capture Date: 25.01.2018
 Color photo

А



3D Disc Report w/ Topography Triton plus (Ver.10.16) Print Date : 19.03.2020 **TOPCON**
ID : 281095 Ethnicity : Technician :
 Name: Шар а Любов Gender : Female Fixation : OS(L) Disc
 DOB : 06.06.1954 Age : 65 Scan : 3D(6,0 x 6,0mm - 512 x 256)

OS(L) TopQ Image Quality: **34** mode: Fine(2.0.7)
 Capture Date: 09.01.2020
 Color photo

Б

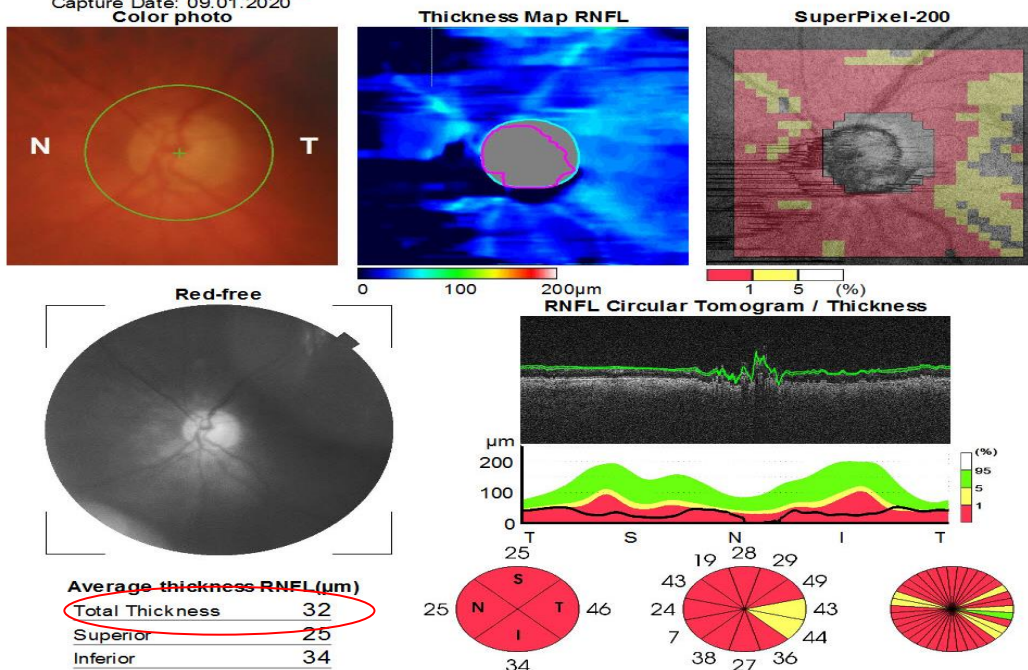


Рис. 3.12. Результати ОКТ ДЗН пацієнтки Ш.
 А - результати за 2018 рік, Б - результати за 2020 рік.

Glaucoma Analysis - Macula

Triton plus (Ver.10.12)

Print Date : 25.01.2018



ID : 281095

Ethnicity :
Gender : Female
DOB : 06.06.1954

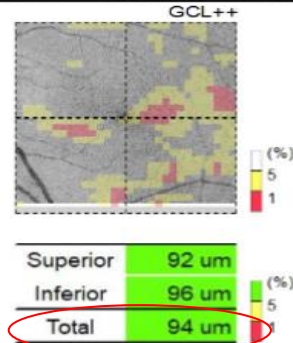
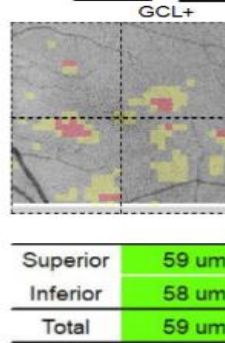
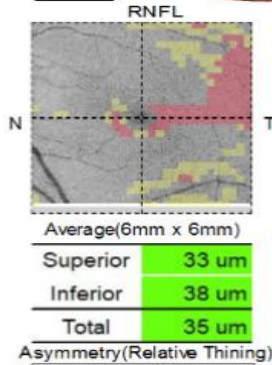
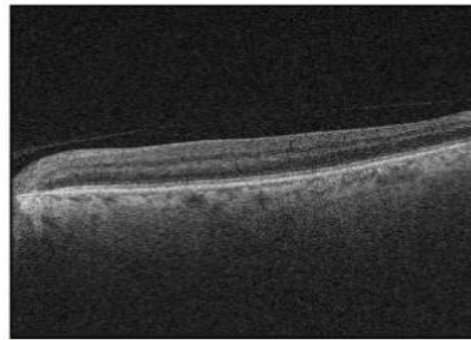
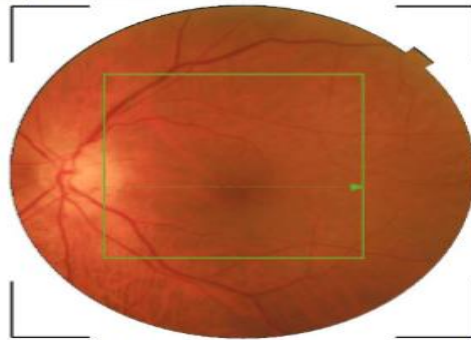
Technician :
Fixation : OS(L) Macula
Scan : 3D(H)(NaN x NaNmm - 512 x 256)

Name: Шарпа Любов

OS(L)

TopQ Image Quality: 59 mode: Fine(2.0.7)
Capture Date: 25.01.2018

А



Glaucoma Analysis - Macula

Triton plus (Ver.10.16)

Print Date : 09.01.2020



ID : 281095

Ethnicity :
Gender : Female
DOB : 06.06.1954

Technician :
Fixation : OS(L) Macula
Scan : 3D(H)(NaN x NaNmm - 512 x 256)

Name: Шарпа Любов

OS(L)

TopQ Image Quality: 31 mode: Fine(2.0.7)
Capture Date: 09.01.2020

Б

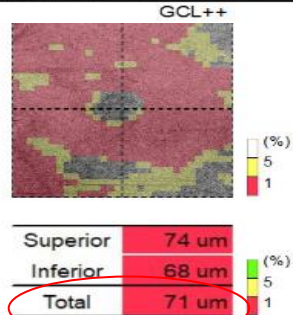
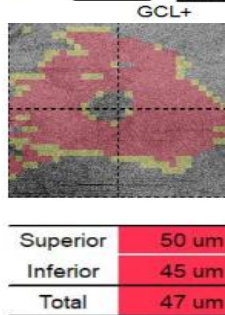
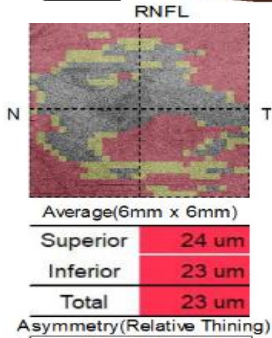
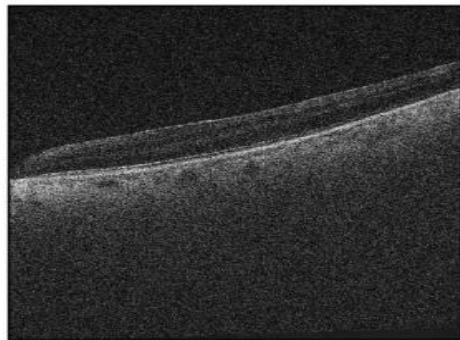
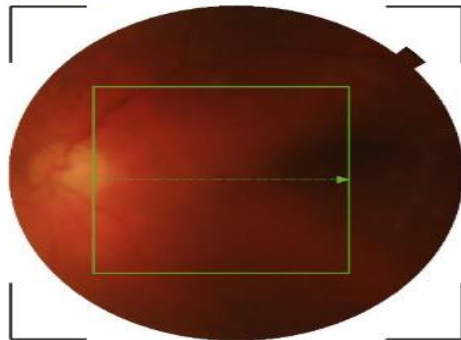


Рис. 3.13. Результати ОКТ макулярної області пацієнтки Ш.

А - результати товщини ГКС за 2018 рік, Б - результати товщини ГКС за 2020 рік.

Клінічний приклад №2: Хвора У., 65 років, звернулась за консультацією в Офтальмологічний медичний центр ОНМедУ у травні 2018 року з діагнозом: "Ліве око: Відкритокутова II-A глаукома. Анофтальм справа". З анамнезу - в дитинстві вибухова травма правого ока. Дані досліджень при зверненні: гострота зору лівого ока 1,0. ВОТ лівого ока - 20,0 мм рт.ст. (інгібітор карбоангідази 2 р/д). Після проведення погодинної, добової тонометрії середній ВОТ OS=20,58±0,36 мм.рт.ст. (інгібітор карбоангідази 2 р/д). Дані статичної периметрії (MD) OS=-10,18 дБ. За даними ОКТ СТПНВ OS= 94 мкм. Товщина GCL++OS= 96 мкм. Згідно запропонованого методу прогнозування прогресування ГОН, після вимірювання товщини і діаметру РП (рис. 3.14) і внесення отриманих даних в таблицю автоматичного розрахунку ступеня ризику прогресування ГОН (рис. 3.15) виявлений низький рівень ризику прогресування ГОН на OS.

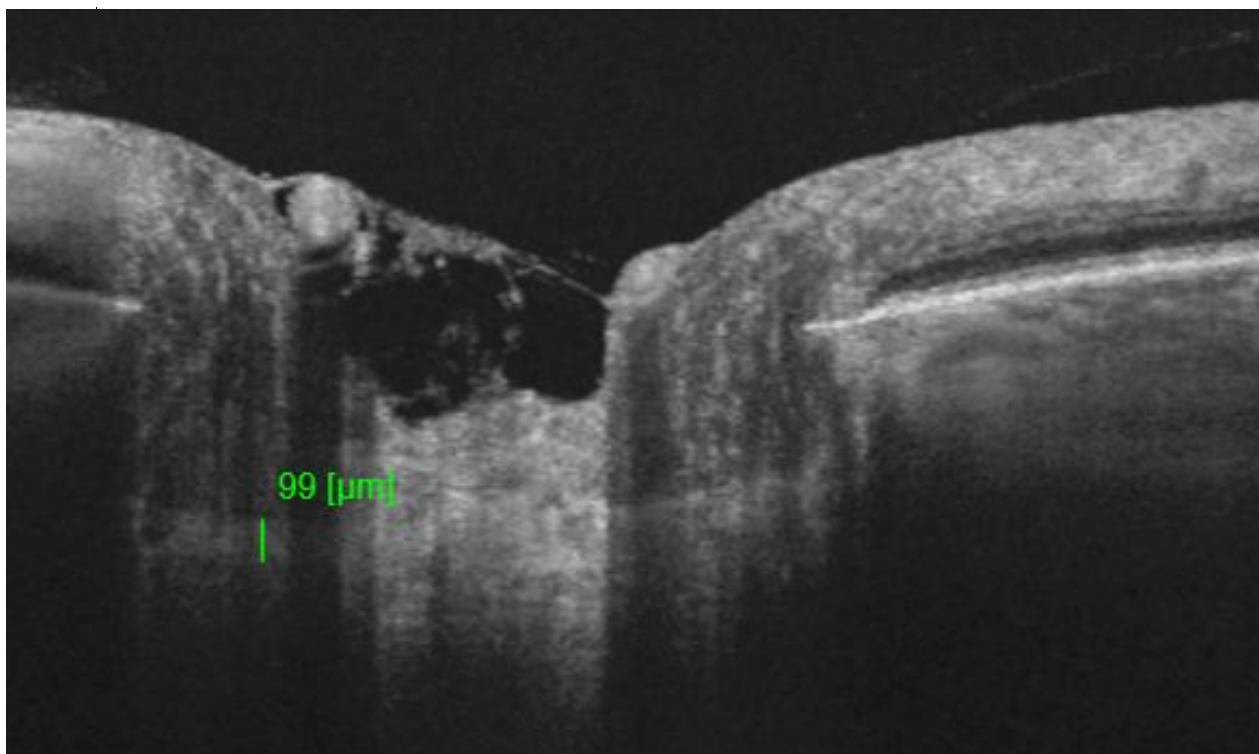


Рис. 3.14. SS-ОКТ-скан ДЗН з визначеною товщиною РП

B12		f_c	20
	A	B	
1	Константы глаза		
2	Кoeffициент Пуассона склеры:	0,48	
3	Кoeffициент Пуассона сетчатки:	0,49	
4	Модуль Юнга решетчатой пластины:	3,00E+05	
5	Модуль Юнга сетчатки:	8,00E+04	
6	Кoeffициент отношения совокупной толщины аксонов к диаметру решетчатой пластины:	0,57	
7	Радиус центрального отверстия в решетчатой пластине (отверстие, через которое проходит центральная вена и артерия) (м):	8,00E-05	
8	Профиль РП (1-5)	4	
9	Толщина решетчатой пластины (м):	9,90E-05	
10	Диаметр решетчатой пластины (м):	1,74E-03	
11	Внутриглазное давление в мм.рт.ст.	20,58	
12	Степень детализации (число отсчетов):	20	
13	Степень детализации (мм):	4,35E-05	
14	Минимальное расстояние от центра пластины:	1,74E-04	
15			
16	Расчетные константы		
17	Внутриглазное давление в Па	2,74E+03	
18	Радиус решетчатой пластины	8,70E-04	
19	Отношение диаметра РП к глубине ее прогиба	2,05E+01	
20	Значение константы g_w (мм)	2,61E-04	
21	Приведенный модуль Юнга для пары решетчатая пластина-сетчатка:	4,99E+05	
22			
23	Константы полинома:		
24		p1	-1,68E-05
25		p2	2,05E-03
26		p3	-1,32E-02
27		p4	7,25E-01
28			
29			
30	Максимальное продольное смещение слоев пластины (м)	4,24E-06	
31	Оценочное напряжение в ущемляемых аксонах, Н/м²	6,64E+03	
32			

Рис. 3.15. Интерфейс комп'ютерної програми для виявлення ризику ГОН. Виявлений низький рівень ризику прогресування ГОН.

Послідує спостереження пацієнтка продовжила в Офтальмологічному медичному центрі, де регулярно 1 раз на 3 місяці проходила повне офтальмологічне обстеження. Функції лівого ока були стабільними. Результати обстеження в грудні 2019 року: гострота зору лівого ока 1,0, ВОТ лівого ока - 20,0 мм рт.ст. (інгібітор карбоангідрази 2 р/д). За даними ОКТ показники СТПНВ,

GCL++

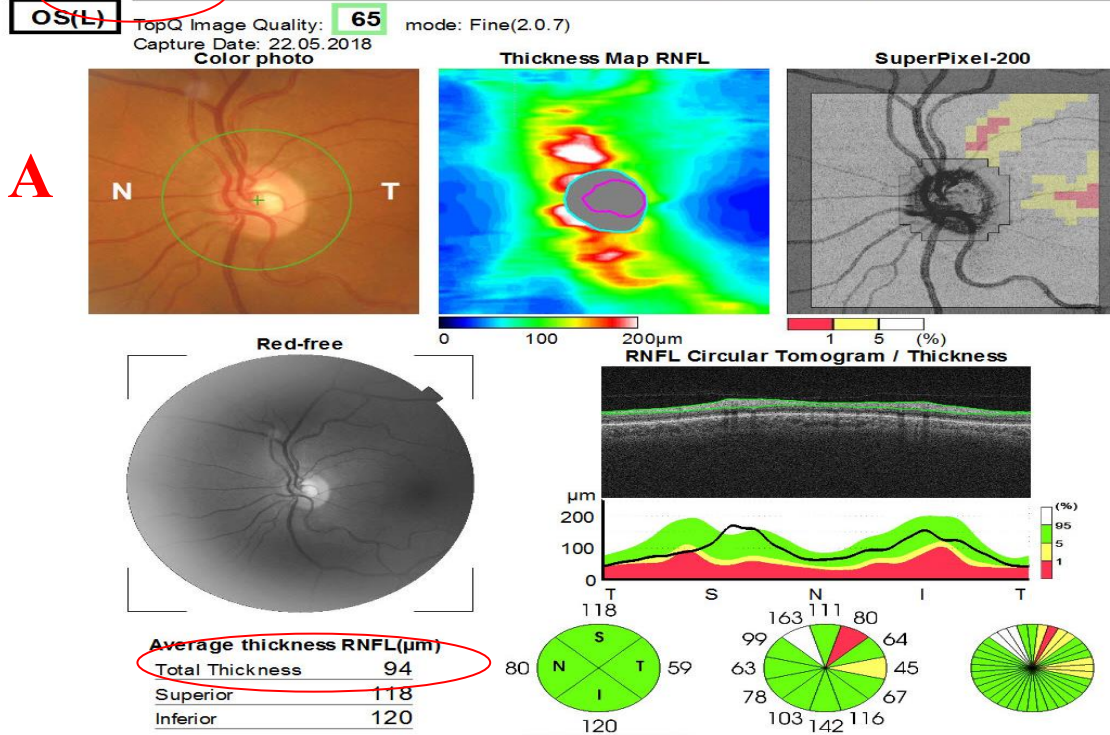
стабільні

(рис.

3.16;

3.17).

3D Disc Report w/ Topography Triton plus (Ver.10.13) Print Date : 22.05.2018 **TOPCON**
ID : 193548 Ethnicity : Technician :
 Name: Ушакова Раїса Gender: Female Fixation : OS(L) Disc
 DOB : 14.05.1953 Age : 65 Scan : 3D(6,0 x 6,0mm - 512 x 256)



3D Disc Report w/ Topography Triton plus (Ver.10.16) Print Date : 13.12.2019 **TOPCON**
ID : 193548 Ethnicity : Technician :
 Name: Ушакова Раїса Gender: Female Fixation : OS(L) Disc
 DOB : 14.05.1953 Age : 66 Scan : 3D(6,0 x 6,0mm - 512 x 256)

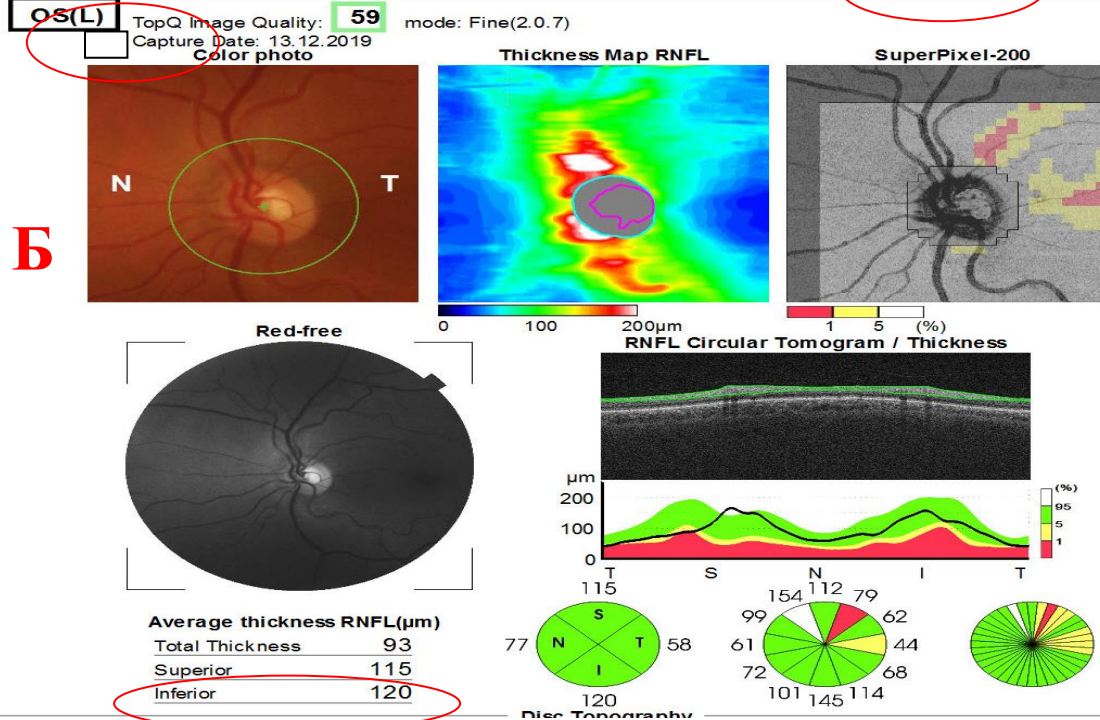


Рис. 3.16. Результати ОКТ ДЗН пацієнтки У.
 А - результати за 2018 рік, Б - результати за 2019 рік.

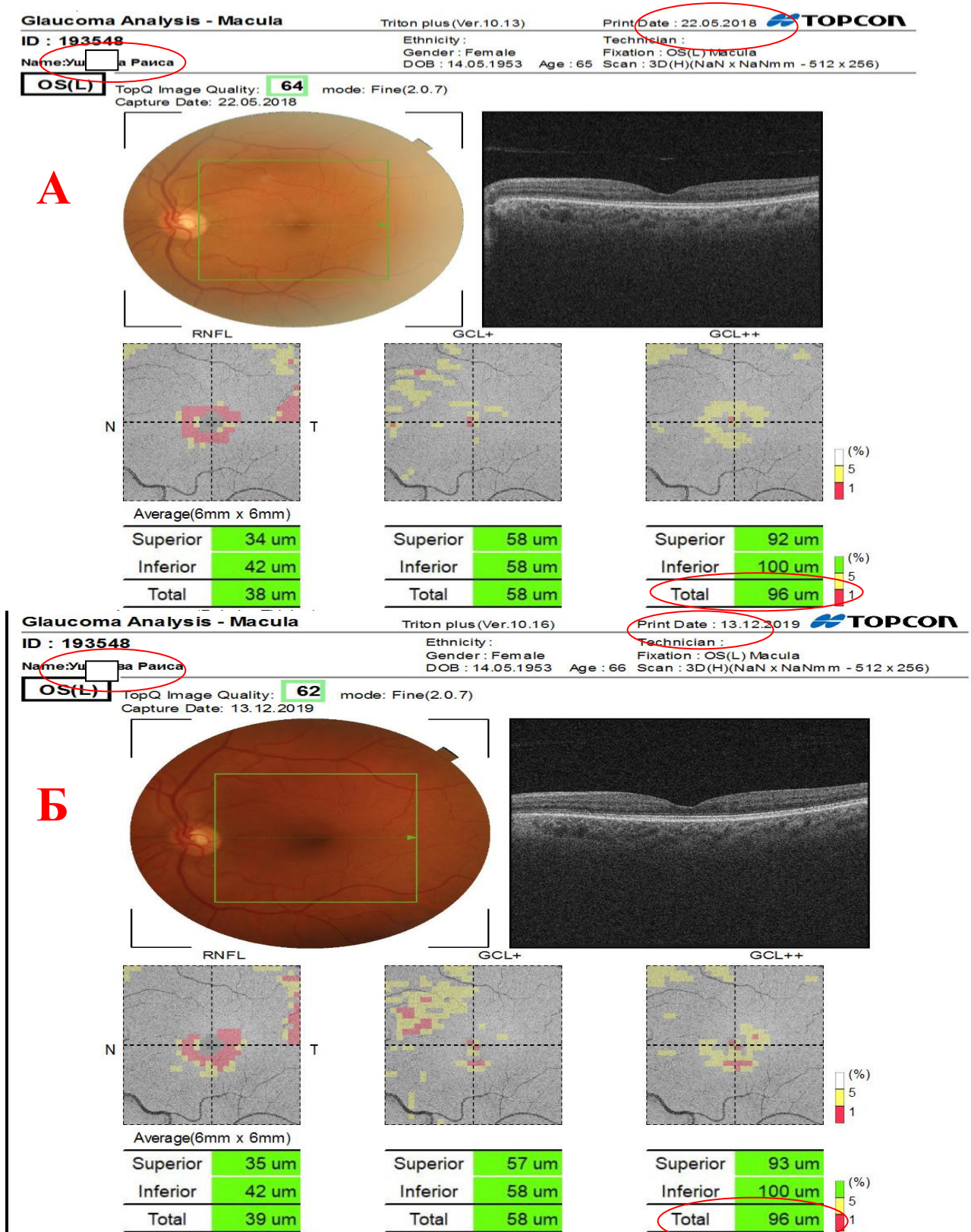


Рис. 3.17. Результати ОКТ макулярної області пацієнтки Ш.

А - результати товщини ГКС за 2018 рік, Б - результати товщини ГКС за 2020 рік.

Резюме до розділу 3. В даному розділі проведена порівняльна оцінка різних методик морфометрії диска зорового нерва при глаукомі методом оптичної когерентної томографії показала наявність істотних відмінностей у результатах вимірювання діаметру екскавації диска зорового нерва практично на всіх стадіях захворювання. У 30% випадків їх результати при III і IV стадії глаукоми виявилися некоректними, тому що свідчили про превалювання діаметру екскавації над діаметром диска зорового нерва, що і дало мотивацію для розробки нового удосконаленого методу ранньої діагностики глаукомної оптиконеуропатії в тому числі з урахуванням товщини решітчастої пластини, величина якої має високий зворотній зв'язок зі стадією первинної відкритокутової глаукоми ($r = -0,966, p < 0,05$).

Встановлено, що згідно з розробленою математичною моделлю деформації решітчастої пластини і ушкодження нервових волокон при глаукомі на основі результатів SS-ОКТ морфометрії зорового нерва доведено, що глаукомна оптиконеуропатія є наслідком здавлювання аксонів гангліозних клітин на рівні решітчастої пластини, що відбувається внаслідок поперечних і в більшому ступені продольних зміщень її елементів при змінах градієнту внутрішньоочного тиску.

Автоматичний розрахунок тиску на аксони гангліозних клітин, що виконується за допомогою запропонованої нами комп'ютерної програми після внесення даних параметрів решітчастої пластини та добового рівня внутрішньоочного тиску дозволяє визначити ступінь ризику розвитку (прогресування) глаукомної оптиконеуропатії (низький, середній або високий). Кореляційно-регресійний аналіз дозволив виявити прямий помітний зв'язок між товщиною решітчастої пластини і середньою товщиною перипапільярних нервових волокон ($r=0,504, p < 0,05$) та між показниками статичної периметрії (MD) і ступенем ризику розвитку (прогресування) глаукомної оптиконеуропатії ($r=0,578, p < 0,05$), що підтверджує обґрунтованість та ефективність запропонованого способу прогнозування глаукомної оптиконеуропатії.

За результатами довготривалого спостереження пацієнти з встановленим за допомогою запропонованого методу високим та середнім ризиком прогресування

глаукомної оптиконейропатії у 50% та 20% випадків відповідно зазнали втрати комплексу гангліозних клітин сітківки в макулярній області навіть при нормальному внутрішньоочному тиску, тому впровадження розробленого методу прогнозування розвитку і перебігу глаукомної оптиконейропатії в широку клінічну практику надасть можливість планувати ефективний менеджмент пацієнтів з глаукомою.

Перелік друкованих праць, опублікованих по матеріалам, викладених в даному розділі:

1. [245] Якименко І.В. Порівняльна оцінка методик морфометрії диска зорового нерва при глаукомі за даними спектральної оптичної когерентної томографії / І.В. Якименко, Н.А. Ульянова, Л.В. Венгер // Архів офтальмології України. - 2017.- Т.5.- №2(8).- С. 64-67.
2. [246] Якименко І.В. Результати застосування нового методу прогнозування розвитку і перебігу глаукомної оптиконейропатії при первинній відкритокутової глаукомі/І.В. Якименко, Н.А. Ульянова, Л.В. Венгер, К.С. Шакурн // Офтальмологічний журнал.- 2019.- №5.- С. 3-8.
3. [247] Якименко І.В. Прогнозирование развития глаукомной оптиконейропатии. Часть I. Математическая модель деформации решетчатой пластины и повреждения нервных волокон при глаукоме / И.В. Якименко, Н.А. Ульянова, К.С. Шакурн // Офтальмология. Восточная Европа. – 2018. – Т. 8.- № 4. – С. 475–487.
4. [248] Якименко І.В. Прогнозирование развития глаукомной оптиконейропатии. Часть II. Применение количественного критерия повреждения аксонов ганглиозных клеток в диагностике глаукомной оптиконейропатии / И.В. Якименко, Н.А. Ульянова, Л.В. Венгер, К.С. Шакурн // Офтальмология. Восточная Европа. – 2019. – Т. 9.- № 1. – С. 31–39.
5. [249] Патент на корисну модель № 133897. МПК А61В 8/10. Спосіб прогнозування розвитку та перебігу глаукомної оптиконейропатії // Якименко І.В., Ульянова Н.А., Шакурн К.С.; власник: Одеський національний медичний

- університет; заявка и 2018 11506; подано 23.11.2018; опуб. 25.04.2019. – Бюл. № 8.
6. [250] Якименко И.В. Сравнительная оценка различных методик морфометрии диска зрительного нерва при глаукоме по данным спектральной оптической когерентной томографии / И.В. Якименко, Н.А. Ульянова, Л.В. Венгер // Матеріали науково-практичної конференції офтальмологів з міжнародною участю "Філатовські читання-2017", 25-26 травня 2017.- Одеса, 2017.- С. 78-79.
 7. [251] Якименко И.В. Сравнительная оценка толщины решетчатой пластины при глаукоме и у здоровых лиц по данным Swept-SourceOCT / И.В. Якименко, Н.А. Ульянова, Л.В. Венгер // Матеріали науково-практичної конференції офтальмологів, дитячих офтальмологів та оптометристів України з міжнародною участю "Рефракційний пленер 2018", 18-19 жовтня 2018.- Київ, 2018.- С.126 (форма участі-публікація тез).
 8. [252] Якименко И.В. Прогнозирование развития глаукомной оптиконеуропатии. Математическая модель деформации решетчатой пластины и повреждения нервных волокон при глаукоме / И.В. Якименко, Н.А. Ульянова, Л.В. Венгер, К.С. Шакур // Матеріали науково-практичної конференції з міжнародною участю "Ophthalmic HUB", 15-16 березня 2019.-Київ, 2019.- С.117-119.
 9. [253] Якименко И.В. Прогнозирование развития глаукомной оптиконеуропатии. Применение количественного критерия повреждения аксонов ганглиозных клеток в диагностике глаукомной оптиконеуропатии / И.В. Якименко, Н.А. Ульянова, Л.В. Венгер, К.С. Шакур // Матеріали науково-практичної конференції офтальмологів з міжнародною участю "Філатовські читання-2019", 23-24 травня 2019.- Одеса, 2019.-С. 78-79.
 10. [254] Yakymenko I. Quantitative criterion of ganglion cell's axons damage for glaucoma optic neuropathy prediction / I. Yakymenko, N. Ulianova, K. Shakun // World Ophthalmology Congress 2020.- virtual, 26-29 june.

РОЗДІЛ 4

ЕФЕКТИВНІСТЬ ХІРУРГІЧНОГО ЛІКУВАННЯ ХВОРИХ НА ПВКГ (РЕЗУЛЬТАТИ КЛІНІЧНИХ ДОСЛІДЖЕНЬ)

В даному розділі представлені результати аналізу ефективності запропонованого методу хірургічного лікування хворих на ПВКГ в порівнянні з існуючим методом синусотрабекулотомії. В основу розробки нового методу оперативного лікування ПВКГ поставлена мета покращення не тільки передніх, а й задніх шляхів відтоку. Відомо, що одним із недоліків оперативного лікування глаукоми непроникаючого типу є раннє рубцювання створених шляхів відтоку. В той же час, застосування дренажних пристроїв часто призводить до післяопераційних ускладнень [217-221].

Лікування проведено 100 хворим з ПВКГ (100 очей) з II і III стадією глаукоми. Розподіл пацієнтів за віком, статтю, стадією глаукоми наведений в розділі 2. Всім хворим було проведене хірургічне лікування ПВКГ. Із них 50 (50%) хворим, що склали I (основну) групу спостереження, була застосована розроблена нами АГО з СЦД. Хворим II (контрольної) групи (50%) був застосований метод класичної синусотрабекулотомії. Частині пацієнтів була проведена лише АГО, іншій частині - в поєднанні з ФЕК (табл. 2.2).

Ефективність хірургічного лікування оцінювалась за результатами аналізу функціональних (МКГЗ, ВОТ, даних тонографії, сумарного поля зору), а також структурних змін (СТПНВ, величини співвідношення "площа ексавації/ площа ДЗН" та товщини судинної оболонки) після операції. Динаміку змін оцінювали на 5 добу, через 1 місяць та 1 рік після хірургічного лікування. Проміжні результати обстежень у дослідження не включались.

Основна група була прооперована за запропованою методикою: *синусотрабекулотомія з супрациліарним дренажуванням* (патент на винахід № 109996, МПК А61F9/007) [228].

Техніка операцій наведена в розділі 2.

Хворим з групи контролю була проведена *синусотрабекулотомія*.

В підгрупах з необхідністю заміни кришталіка з метою покращення зорових функцій була проведена також ФЕК.

Техніки оперативних втручань наведені в розділі 2.

4.1. Порівняльний аналіз функціональних змін оперованого ока після хірургічного лікування основної і контрольної групи досліджень на різних строках спостереження

Досягнення достатнього і тривалого гіпотензивного ефекту є однією з задач при хірургічному лікуванні глаукоми. Тому був проведений аналіз динаміки змін ВОТ та показників тонографії в різні строки спостереження після операції.

В наведеній нижче таблиці 4.1. представлені дані тонометрії до хірургічного лікування та на різних строках після операції. Вихідні гідродинамічні дані в усіх підгрупах були співставні. Максимальний ВОТ ($30,06 \pm 0,35$ ммрт.ст.) був в підгрупі з III стадією глаукоми (група контролю), яким була виконана комбінована операція.

Як видно з таблиці 4.1, у всіх випадках в ранньому та у віддаленому післяопераційному періоді ВОТ був нормалізований, що підтверджує гіпотензивну ефективність як розробленого нами методу АГО, так і класичної синусотрабекулотомії. Середній рівень ВОТ на 5 добу в основній групі склав $18,08 \pm 0,05$ мм рт.ст, в контрольній групі - $15,95 \pm 0,18$ мм рт.ст. В строках 1 місяць та 1 рік після операції показники ВОТ в обох групах були співставні, що статистично не відрізнялись між собою. Однак, для підсилення гіпотензивного ефекту у віддалених строках спостереження у 5 хворих (10%) в групі контролю виникла необхідність в додатковій інстиляції гіпотензивних крапель (табл. 4.10) у зв'язку з підвищенням ВОТ в середньому до $28,60 \pm 0,57$ мм рт.ст.

Таблиця 4.1

Середній рівень ВОТ в групах спостереження у різні терміни після хірургічного лікування (M±m, мм рт.ст.; n - кількість очей)

Групи сп	Стадія	Об'єм оперативн. втручання	Строки спостереження			
			до операції	після операції		
				5 доба	1 місяць	1 рік
Основна (n=50)	II(n=29)	ФЕК+АГО+СЦД	28,42±0,42	18,05±0,17*	18,26±0,21*	18,16±0,16*
		АГО+СЦД	29,60±0,79	18,20±0,21*	18,30±0,22*	18,30±0,32*
	III(n=21)	ФЕК+АГО+СЦД	28,71±0,52	18,06±0,21*	18,35±0,23*	18,12±0,20*
		АГО+СЦД	28,50±0,75	18,01±0,47*	18,25±0,73*	19,02±0,47*
Контрольна(n=50)	II(n=27)	ФЕК+АГО	28,67±0,41	16,20±0,27*	18,02±0,25*	18,93±0,29*
		АГО	28,42±0,65	16,08±0,27*	18,03±0,29*	18,08±0,27*
	III(n=23)	ФЕК+АГО	30,06±0,45	16,02±0,27*	18,67±0,22*	18,47±0,28*
		АГО	27,50±0,57	15,50±0,37*	18,67±0,67*	18,01±0,28*

Примітка - * - достовірність відмінностей показників порівняно з показниками до операції (p< 0,05).

У таблицях 4.2 і 4.3 наведені результати показників гідродинаміки ока в обох групах до операції, через 1 місяць та 1 рік спостережень після хірургічного лікування. На 5 добу тонографія не проводилась у зв'язку з можливим розвитком запальної реакції в ранньому післяопераційному періоді. Як видно з таблиць, при співставних показниках ВОТу віддаленому періоді гідродинамічні показники, зокрема коефіцієнт Беккера (КБ) та коефіцієнт легкості відтоку (КЛВ), суттєво відрізнялися. Динаміку даних змін можна оцінити за наступними графіками (рис. 4.1-4.4).

В основній групі у пацієнтів з розвиненою глаукомою, яким була проведена комбінована операція, через рік спостережень КЛВ покращився на $0,23\pm 0,07\text{мм}^3/\text{хв}\times\text{мм рт.ст}$ (200%), а у хворих, яким проводилась лише АГО+СЦД, на $0,19\pm 0,06\text{мм}^3/\text{хв}\times\text{мм рт.ст}$ (147%).

У контрольній групі відповідних підгруп збільшення КЛВ було лише на $0,06 \pm 0,01$ мм³/хв×мм.рт.ст (43%) та $0,05 \pm 0,01$ мм³/хв×мм.рт.ст (36%) відповідно ($p < 0,05$).

КЛВ у хворих з глаукомою-III в основній групі покращився на $0,24 \pm 0,08$ мм³/хв×мм.рт.ст (185%) в підгрупі, де була проведена комбінована операція та на $0,21 \pm 0,04$ мм³/хв×мм.рт.ст (150%) при проведеній АГО+СЦД без заміни кришталика.

В групі контролю у відповідних підгрупах збільшення КЛВ було тільки на $0,02 \pm 0,01$ мм³/хв×мм.рт.ст, що відповідало 13% ($p < 0,05$).

Таблиця 4.2

Середні показники тонографії в основній групі в різні терміни після хірургічного лікування (M±m, P₀- ммрт.ст., C- мм³/хв×мм.рт.ст, F- мм³/хв.; n - кількість очей)

Стадія глауком	Об'єм операт. втруч.	Строки спостереження		
		до операції	після операції	
			1 місяць	1 рік
II (n=29)	ФЕК+ АГО+ СЦД (n=19)	P ₀ = 22,09±0,52 C= 0,13±0,01 F= 1,59±0,14 КБ= 172,4±7,90	P ₀ = 13,60±0,24* C= 0,31±0,01* F= 1,14±0,11* КБ= 46,63± 2,03*	P ₀ = 13,32±0,26* C= 0,36±0,02* F= 1,19±0,11* КБ= 39,05±1,97*
	АГО+ СЦД (n=10)	P ₀ = 21,78±0,62 C= 0,15±0,01 F= 1,69±0,22 КБ=154,50±10,96	P ₀ = 12,34±0,29* C= 0,28±0,02* F= 0,52±0,09* КБ=46,60±3,30*	P ₀ = 12,16±0,25* C= 0,34±0,02* F= 0,73±0,11* КБ=37,70±2,77*
III (n=21)	ФЕК+ АГО+ СЦД (n=17)	P ₀ = 21,01±0,45 C= 0,13±0,01 F= 1,42±0,16 КБ=185,47±16,16	P ₀ = 12,65±0,23* C= 0,35±0,02* F= 0,95±0,12* КБ=39,65±2,76*	P ₀ = 12,75±0,23* C= 0,37±0,02* F= 1,03±0,11* КБ=35,71±1,43*
	АГО+ СЦД (n=4)	P ₀ =23,90±1,07 C= 0,14±0,02 F= 1,92±0,37 КБ=172,50±18,15	P ₀ =12,70±0,60* C= 0,33±0,03* F= 0,90±0,26* КБ=39,25±2,84*	P ₀ =12,70±0,60* C= 0,35±0,04* F= 0,93±0,25* КБ=37,75±4,09*

Примітка - * - достовірність відмінностей показників порівняно з показниками до операції ($p < 0,05$).

Таблиця 4.3

Середні показники тонографії в контрольній групі спостереження до операції та на різних строках після хірургічного лікування ($M \pm m$, P_0 - мм рт.ст., C - $\text{мм}^3/\text{хв} \times \text{мм рт.ст}$, F - $\text{мм}^3/\text{хв}$.; n - кількість очей)

Стадія глаукоми	Об'єм оперативн. втручання	Строки спостереження		
		до операції	після операції	
			1 місяць	1 рік
II (n=27)	ФЕК+ АГО (n=15)	$P_0= 21,58 \pm 0,46$ $C= 0,14 \pm 0,01$ $F= 1,64 \pm 0,17$ $КБ=165,20 \pm 15,09$	$P_0= 13,12 \pm 0,34^*$ $C= 0,20 \pm 0,01^*$ $F= 0,66 \pm 0,09^*$ $КБ=66,73 \pm 2,65^*$	$P_0= 14,32 \pm 0,30^*$ $C= 0,20 \pm 0,01^*$ $F= 0,89 \pm 0,10^*$ $КБ=73,87 \pm 3,67^*$
	АГО (n=12)	$P_0= 21,43 \pm 0,70$ $C= 0,14 \pm 0,02$ $F= 1,70 \pm 0,32$ $КБ=168,92 \pm 20,46$	$P_0= 13,81 \pm 0,35^*$ $C= 0,20 \pm 0,01^*$ $F= 0,79 \pm 0,10^*$ $КБ=70,94 \pm 3,17^*$	$P_0= 14,20 \pm 0,42^*$ $C= 0,19 \pm 0,01^*$ $F= 0,81 \pm 0,10^*$ $КБ=78,08 \pm 4,37^*$
III (n=23)	ФЕК+ АГО (n=17)	$P_0= 22,75 \pm 0,53$ $C= 0,15 \pm 0,01$ $F= 1,87 \pm 0,16$ $КБ=161,12 \pm 8,67$	$P_0= 14,24 \pm 0,22^*$ $C= 0,21 \pm 0,01^*$ $F= 0,92 \pm 0,09^*$ $КБ=71,41 \pm 4,24^*$	$P_0= 14,78 \pm 0,32^*$ $C= 0,17 \pm 0,01^*$ $F= 0,83 \pm 0,08^*$ $КБ=89,71 \pm 4,69^*$
	АГО (n=6)	$P_0= 20,90 \pm 0,93$ $C= 0,15 \pm 0,02$ $F= 1,57 \pm 0,38$ $КБ=148,75 \pm 19,96$	$P_0= 14,50 \pm 0,60^*$ $C= 0,22 \pm 0,02^*$ $F= 0,99 \pm 0,14$ $КБ=67,75 \pm 5,62^*$	$P_0= 15,12 \pm 0,62^*$ $C= 0,17 \pm 0,02^*$ $F= 0,87 \pm 0,14^*$ $КБ=93,33 \pm 9,32^*$

Примітка - * - достовірність відмінностей показників порівняно з показниками до операції ($p < 0,05$).

Аналізуючи графіки, представлені на Рис. 4.1 і 4.2, простежується чітка перевага гіпотензивного ефекту запропонованого методу операції як у чистому вигляді, так і в поєднанні з ФЕК, у вигляді покращення КЛВ не тільки через 1 місяць, а і через 1 рік після хірургічного лікування.

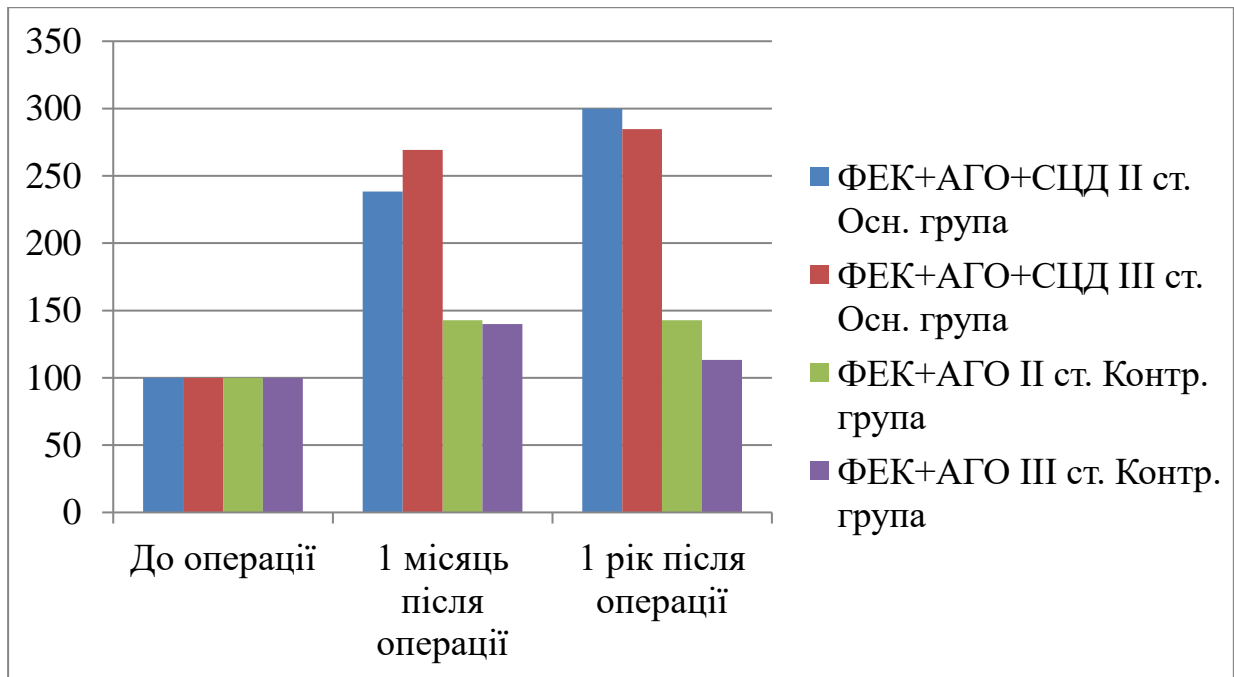


Рис. 4.1. Динаміка змін коефіцієнту легкості відтоку у групах спостереження, яким була проведена ФЕК+АГО (%)

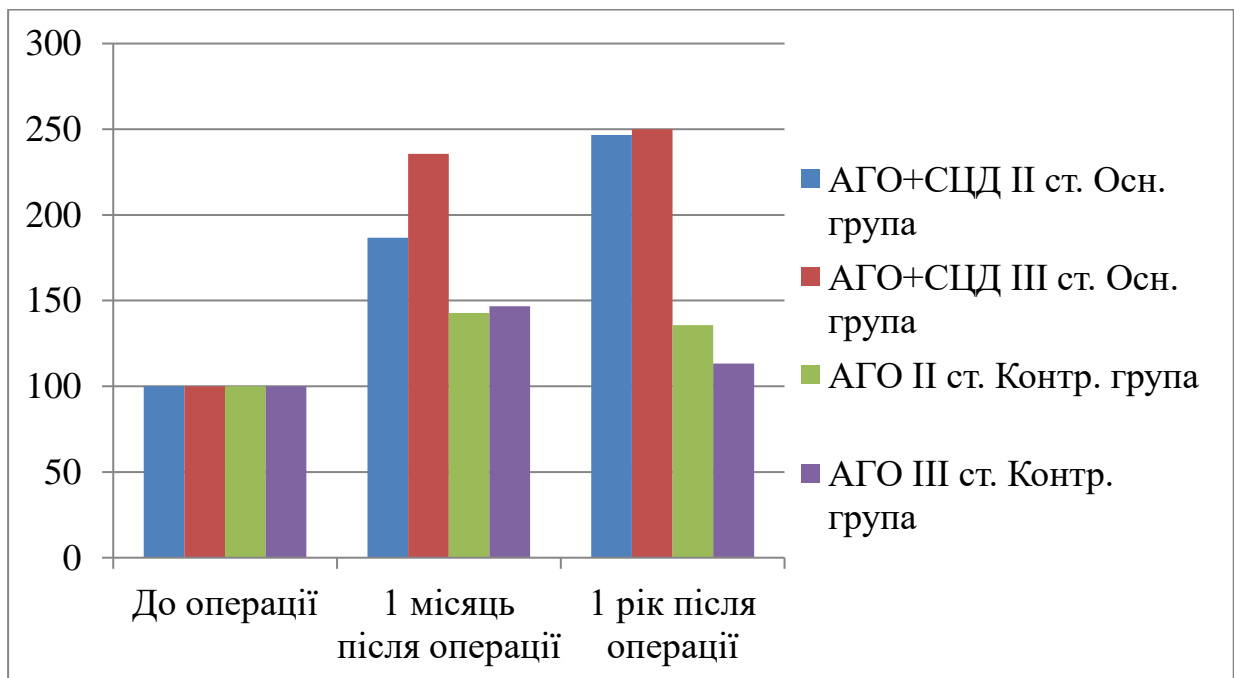


Рис. 4.2. Динаміка змін коефіцієнту легкості відтоку у групах спостереження, яким була проведена АГО (%)

У групі контролю, незважаючи на достатній гіпотензивний ефект, середня величина КЛВ через 1 рік дещо знизилась.

Подібна тенденція відмічалась при аналізі змін показника КБ (Табл. 4.2, 4.3, Рис. 4.4, 4.5). Через рік спостережень в основній групі у пацієнтів з розвиненою глаукомою, яким була проведена ФЕК+АГО+СЦД, КБ знизився на $133,35 \pm 15,36$ (77%), а у хворих, яким проводили лише АГО+СЦД, на $116,8 \pm 9,58$ (76%).

У контрольній групі відповідних підгруп КБ зменшився на $91,33 \pm 8,75$ (55%) та $90,84 \pm 9,32$ (54%) відповідно ($p < 0,05$).

У пацієнтів з глаукомою-III основної групи КБ знизився на $149,76 \pm 26,76$ (81%) в підгрупі з проведеною комбінованою операцією та на $134,75 \pm 22,09$ (78%) при проведеній АГО+СЦД без заміни кришталика.

В групі контролю в відповідних підгрупах зменшення КБ було на $71,41 \pm 14,89$ (44%) і $55,42 \pm 11,64$, що відповідало 37% ($p < 0,05$).

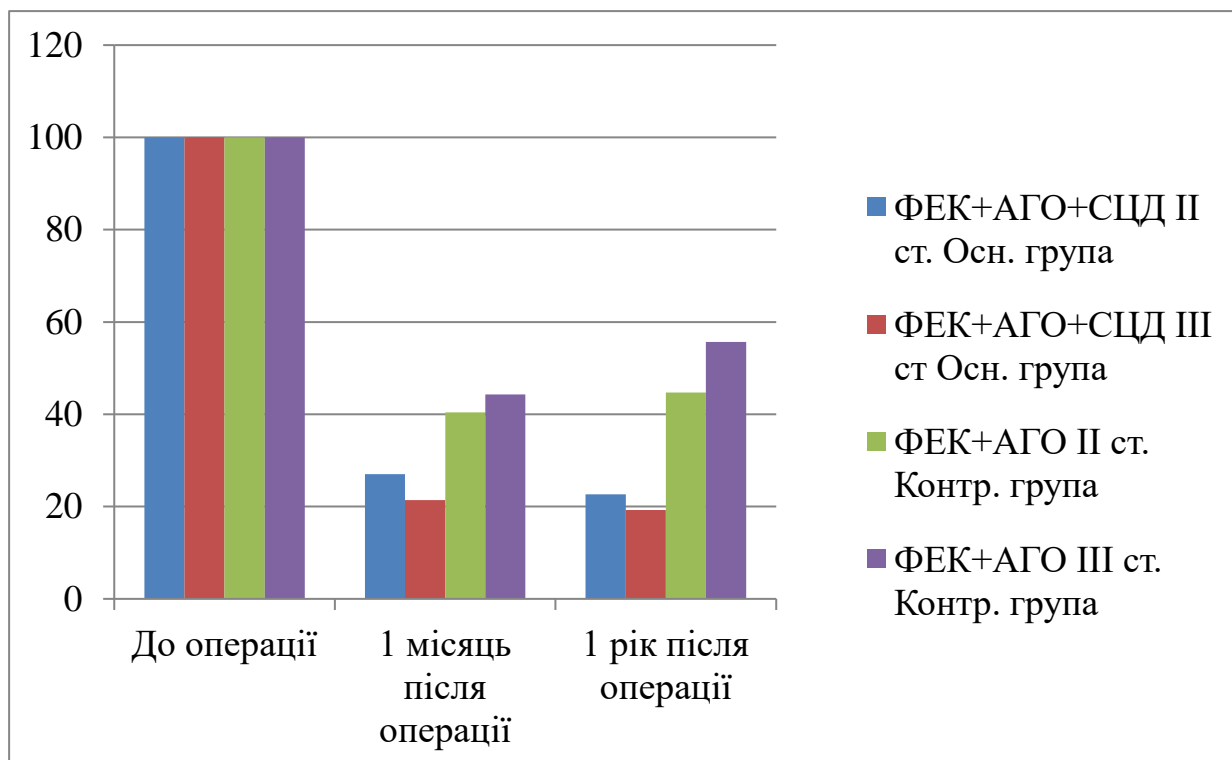


Рис. 4.3. Динаміка змін коефіцієнту Беккера за даними тонографії у хворих, яким була проведена ФЕК+АГО (%)

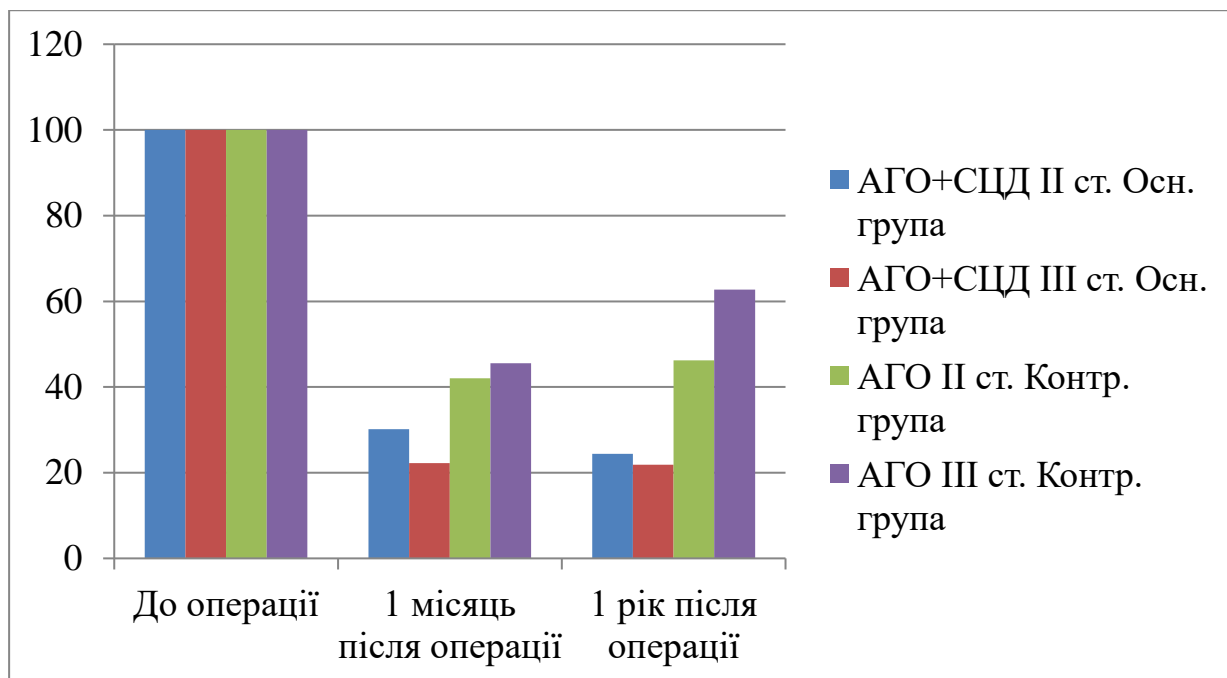


Рис. 4.4. Динаміка змін коефіцієнту Беккера за даними тонографії у хворих, яким була проведена АГО (%)

Ефективність хірургічного лікування глаукоми також оцінюється у збереженні або покращенні гостроти зору. В таблиці 4.4 наведені дані змін МКГЗ в різні періоди після операції. Результати функціональних досліджень у відповідних підгрупах були співставні. До операції відмічалась більш висока гострота зору в тих підгрупах, яким була виконана лише антиглаукомна операція без заміни кришталику у зв'язку з відсутністю його інтенсивних помутнінь. Також відмічались більш низькі зорові функції та структурні пошкодження зорового нерва у пацієнтів з III стадією глаукоми в обох групах. Як видно з таблиці, більш значне покращення гостроти зору відмічалось відразу у пацієнтів тих підгруп, яким була проведена заміна кришталика в поєднанні з АГО, що є прогнозованим результатом. Також варто відмітити зниження гостроти зору у віддалених строках спостереження у всіх підгрупах, яким була виконана АГО без ФЕК. Це було пов'язано з прогресуванням помутнінь в кришталику, що теж було передбачуваним та обґрунтованим наслідком.

Таблиця 4.4

**Середня максимально коригована гострота зору в групах спостереження у
різні терміни після хірургічного лікування ($M \pm m$; n - кількість очей)**

Гр. спост.	Стадія гл.	Об'єм оперативного втручання	Строки спостереження			
			до операції	після операції		
				5 доба	1 місяць	1 рік
Основна (n=50)	II	ФЕК+АГО+СЦД (n=19)	0,36±0,02	0,81±0,02*	0,82±0,02*	0,82±0,02*
		АГО+СЦД (n=10)	0,64±0,02	0,65±0,02	0,66±0,02	0,51±0,03*
	III	ФЕК+АГО+СЦД (n=17)	0,25±0,02	0,41±0,02*	0,41±0,02*	0,39±0,02*
		АГО+СЦД (n=4)	0,30±0,05	0,30±0,05	0,30±0,05	0,17±0,06*
Контрольна (n=50)	II	ФЕК+АГО (n=15)	0,34±0,02	0,83±0,02*	0,81±0,02*	0,78±0,03*
		АГО (n=12)	0,69±0,03	0,67±0,03	0,61±0,02*	0,35±0,02*
	III	ФЕК+АГО (n=17)	0,19±0,03	0,38±0,02*	0,36±0,02*	0,31±0,03*
		АГО (n=6)	0,32±0,03	0,27±0,05	0,20±0,03*	0,13±0,02*

Примітка - * - достовірність відмінностей показників у порівнянні з показниками до операції ($p < 0,05$)

В основній групі через рік спостережень у пацієнтів з розвиненою глаукомою, яким була проведена комбінована операція, МКГЗ покращилася на $0,46 \pm 0,02$ (128%), а у хворих, яким проводили лише АГО+СЦД, зменшилася на $0,13 \pm 0,01$ (20%).

У контрольній групі у пацієнтів з II стадією глаукоми МКГЗ збільшилася на $0,44 \pm 0,02$ (129%) в підгрупі з виконаною комбінованою операцією та знизилась на $0,35 \pm 0,01$ (49%) в підгрупі з проведеною АГО без видалення катаракти.

МКГЗ у хворих з глаукомою-III основної групи покращилась на $0,14 \pm 0,02$ (56%) в підгрупі з проведеною комбінованою операцією. У відповідній підгрупі контрольної групи МКГЗ збільшилась на $0,12 \pm 0,01$ (63%).

При проведеній АГО+СЦД без видалення катаракти у пацієнтів з III стадією глаукоми основної групи гострота зору зменшилась на $0,13 \pm 0,01$ (43%). Показник МКГЗ у відповідній підгрупі контрольної групи знизився на $0,19 \pm 0,01$ (59%).

Стабілізація глаукомного процесу у вигляді відсутності прогресуючого звуження поля зору на прооперованих очах є наступною задачею ефективного хірургічного лікування глаукоми. Поле зору у хворих оцінювалось за показниками сумарної світлової чутливості (дБ). Дослідження проводили перед операцією, на 5 добу, через 1 місяць і 1 рік після операції. Середні значення отриманих результатів наведені в таблиці 4.5.

Після 1 року спостережень показники сумарної світлової чутливості у всіх пацієнтів обох груп достовірно відрізнялися від початкових даних. Однак, варто відмітити, що у підгрупах з виконаною комбінованою операцією у хворих основної групи даний показник збільшився. Динаміку світловій чутливості представлено у рис. 4.5, 4.6.

В основній групі у пацієнтів як з II стадією, так і з III стадією глаукоми, яким була проведена комбінована операція, відмічалась стабілізація зорових функцій за результатами збереження та навіть деякого покращення сумарної світлової чутливості (у пацієнтів з глаукомою-II - на 5% та з глаукомою-III - на 8%). У хворих на глаукому II і III цієї ж групи, яким була проведена лише АГО+СЦД, відмічалось незначне погіршення периметрії (на 4% та 6% відповідно), що імовірно, пов'язано з прогресуванням катаракти.

Таблиця 4.5

Середня сумарна світлова чутливість (дБ) в групах спостереження до операції та на різних строках після хірургічного лікування ($M \pm m$; n - кількість очей)

Гр.сп	Стаді	Об'єм оперативного втручання	Строки спостереження			
			до операції	5 доба	1 місяць	1 рік
Основна (n=50)	II	ФЕК+АГО+СЦД (n=19)	1447,21± 24,25	1528,63± 25,79*	1526,16 ±25,72*	1521,89 ±25,79*
		АГО+СЦД (n=10)	1497,70± 34,89	1507,10 ±33,98*	1497,60 ±34,46	1439,30 ±39,31*
	III	ФЕК+АГО+СЦД (n=17)	876,06± 36,97	973,06 ±39,34*	967,71 ±39,28*	950,35 ±39,67*
		АГО+СЦД (n=4)	804,00± 32,70	819,75* ±35,49	818,50* ±36,12	752,25* ±36,03
Контрольна (n=50)	II	ФЕК+АГО (n=15)	1520,27± 26,45	1607,27 ±19,71*	1532,27 ±21,64	1437,93 ±25,12*
		АГО (n=12)	1540,58± 31,48	1523,33 ±31,57	1450,50 ±28,01*	1296,67 ±30,26*
	III	ФЕК+АГО (n=17)	817,53± 23,54	881,29 ±24,03*	820,29 ±24,74	724,00 ±26,23*
		АГО (n=6)	797,83± 32,70	789,17 ±28,43	722,50 ±30,19*	625,83 ±28,40*

Примітка - * - достовірність відмінностей показників у порівнянні з показниками до операції ($p < 0,05$)

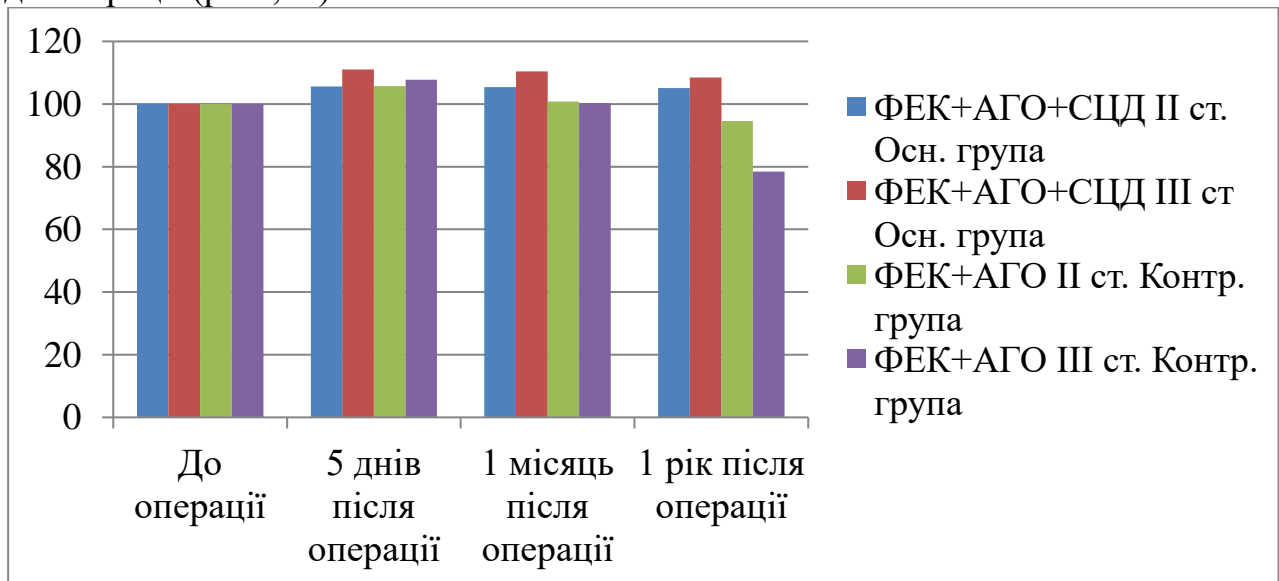


Рис. 4.5. Динаміка змін сумарної світлової чутливості (дБ) у групах спостереження, яким була проведена ФЕК+АГО (%)

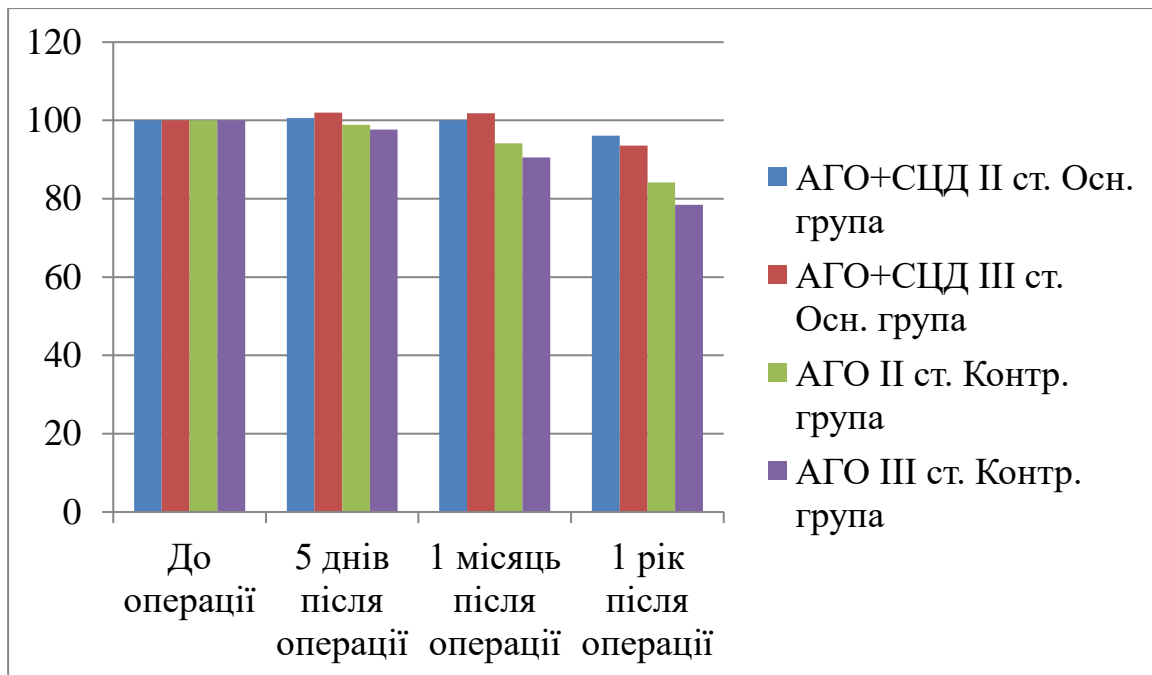


Рис. 4.6. Динаміка змін сумарної світлової чутливості (дБ) у групах спостереження, яким була проведена АГО (%)

Водночас в групі контролю у всіх випадках було виявлене погіршення стану поля зору. Так, при глаукомі-II з проведеною комбінованою операцією, зниження світлової чутливості було на $82,34 \pm 18,03$ дБ (5%), а після АГО без заміни кришталика- $243,91 \pm 30,55$ дБ, що відповідало 16% від початкового. Після проведеної ФЕК+АГО у пацієнтів з III стадією глаукоми зниження світлової чутливості було на $93,53 \pm 22,17$ дБ, що дорівнювало 11%, а при АГО в даній групі було на $172 \pm 26,11$ дБ нижче показників до операції, що у відсотковому співвідношенні дорівнювало -22% від вихідних значень.

У зв'язку з неможливістю достовірно оцінити вплив глаукомного процесу на динаміку функціональних показників ока внаслідок прогресування катаракти, були також проведені морфометричні дослідження зорового нерва, сітківки та хоріоїдеї.

4.2. Порівняльний аналіз структурних змін заднього відділу оперованого ока після хірургічного лікування на різних строках спостереження

Структурні зміни оцінювали за даними змін середньої товщини перипапільярних нервових волокон, величини співвідношення площа екскавації/ площа ДЗН і середньої товщини судинної оболонки за даними SS-оптичної когерентної томографії на 5 добу, 1 місяць і 1 рік після оперативного лікування. Враховуючи, що судинна оболонка у кожної людини характеризується індивідуальними параметрами, а її товщина здатна змінюватись впродовж доби, залежить від фізичного стану людини та інших зовнішніх факторів, дослідження стану хоріоїдеї проводили в незмінних умовах, в один і той же час, пацієнти не вживали кави напередодні, загальний стан пацієнтів був задовільний, змін в режимі дня, прийомі медичних препаратів і т.д. не було.

Товщину хоріоїдеї вимірювали в макулярній і перипапільярній області між мембраною Бруха та внутрішньою поверхнею склери на обох очах. Враховуючи нерівномірну товщину судинної оболонки і відсутність встановленої анатомічної закономірності, з метою стандартизації вимірювань в макулярній зоні за товщину судинної оболонки приймали середнє значення вимірювань в 17 точках відповідно сітки ETDRS (Рис 2.3).

Перипапільярну товщину судинної оболонки оцінювали як середнє значення вимірювань у 8 точках відповідно секторам сканування у режимі Radial 9,0 mm Overlap 16на відстані 1,7 мм від центру ДЗН.

Вихідні значення середньої товщини хоріоїдеї досліджуваного і парного ока до операції наведені в таблиці 4.6.

Таблиця 4.6

Вихідні дані середньої товщини судинної оболонки досліджуваного і парного ока в макулярній області і області ДЗН до операції (M±m, мкм; n-кількість очей)

Група	Стадія	Об'єм опер. втручання	Область досл.	Досліджуване око	Парне око
Основна	II (n=29)	ФЕК+ АГО+СЦД (n=19)	мак.	191,96 ±9,63	205,20±12,36
			дзн	119,02 ±9,25	123,56±9,25
		АГО+ СЦД (n=10)	мак.	192,72±21,96	197,51±18,14
			дзн	136,83±15,57	142,97±10,26
	III(n=21)	ФЕК+ АГО+СЦД (n=17)	мак.	149,85±14,25	146,35±14,75
			дзн	106,99±12,86	110,56±12,51
		АГО+СЦД (n=4)	мак.	140,72±30,01	141,09±31,98
			дзн	121,88±30,84	116,78±31,42
Контрольна	II(n=27)	ФЕК+ АГО (n=15)	мак.	178,75 ±13,41	177,24±13,70
			дзн	144,66 ±11,11	148,00±11,97
		АГО (n=12)	мак.	200,45±18,78	199,20±19,70
			дзн	181,79±18,22	186,01±18,14
	III(n=23)	ФЕК+ АГО (n=17)	мак.	170,08 ±11,65	171,62±11,78
			дзн	147,69±11,40	149,05±12,09
		АГО (n=6)	мак.	162,31±23,08	160,75±21,82
			дзн	144,06±22,10	144,88±24,12

Враховуючи значну варіабельність показника товщини хоріоїдеї у пацієнтів, був використаний кластерний аналіз методом К-середніх.

З таблиці 4.7. видно, що в результаті кластерного аналізу розподіл хворих з II та III стадією глаукоми відрізняються. Середня товщина хоріоїдеї макулярної області в першому кластері складала 107,28±3,76 мкм, в другому кластері – 148,14±1,83 мкм, в третьому – 199,16±2,53 мкм, в четвертому – 240,70±2,74 мкм, в п'ятому - 285,70±10,16 мкм.

Таблиця 4.7

Розподіл хворих з різними стадіями глаукоми за показником товщини хоріоїдеї в макулярній області (M±m, мкм; n - абсолютна кількість хворих)

Кластер	Середня товщина хоріоїдеї	Стадія глаукоми	
		II (n=56)	III (n=44)
I	107,28±3,76 min - 62,12 max-125,76	7	14 критерій $\chi^2=5,543$; p=0,019*
II	148,14±1,83 min - 132,0 max-172,76	15	15 критерій $\chi^2=0,629$; p=0,429*
III	199,16±2,53 min - 175,53 max-217,12	18	8 критерій $\chi^2=2,496$; p=0,115*
IV	240,70±2,74 min - 222,12 max-259,94	12	6 критерій $\chi^2=1,014$; p=0,315*
V	285,70±10,16 min - 267,18 max-314,76	4	1 критерій $\chi^2=1,230$; p=0,268*

Примітка- *- порівняно з II стадією глаукоми

Після проведеного аналізу, скільки пацієнтів з різних груп спостереження входить до складу зазначених кластерів встановлено, що при глаукомі III стадії превалюють пацієнти з порівняно меншою товщиною судинної оболонки в макулі. Так, в першому кластері зосереджено 31,8% хворих з групи III стадії глаукоми, у той час як з II стадії лише 12,5% (p<0,05).

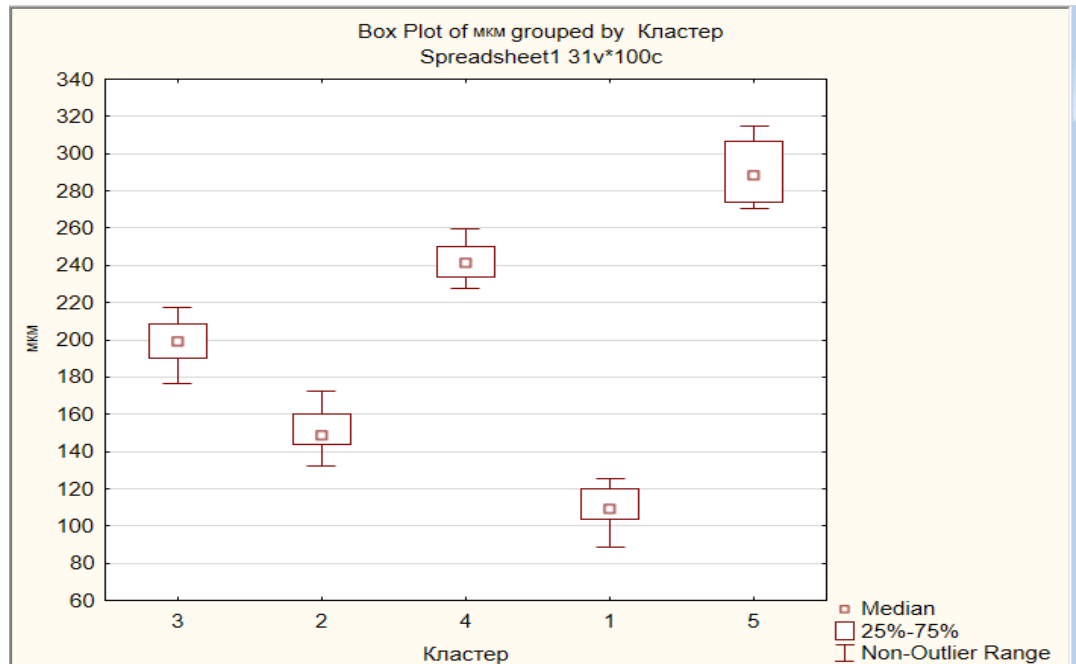


Рис. 4.7. Розподіл товщин хориоїдеї макулярної області у пацієнтів з II стадією глаукоми в залежності від номеру кластеру

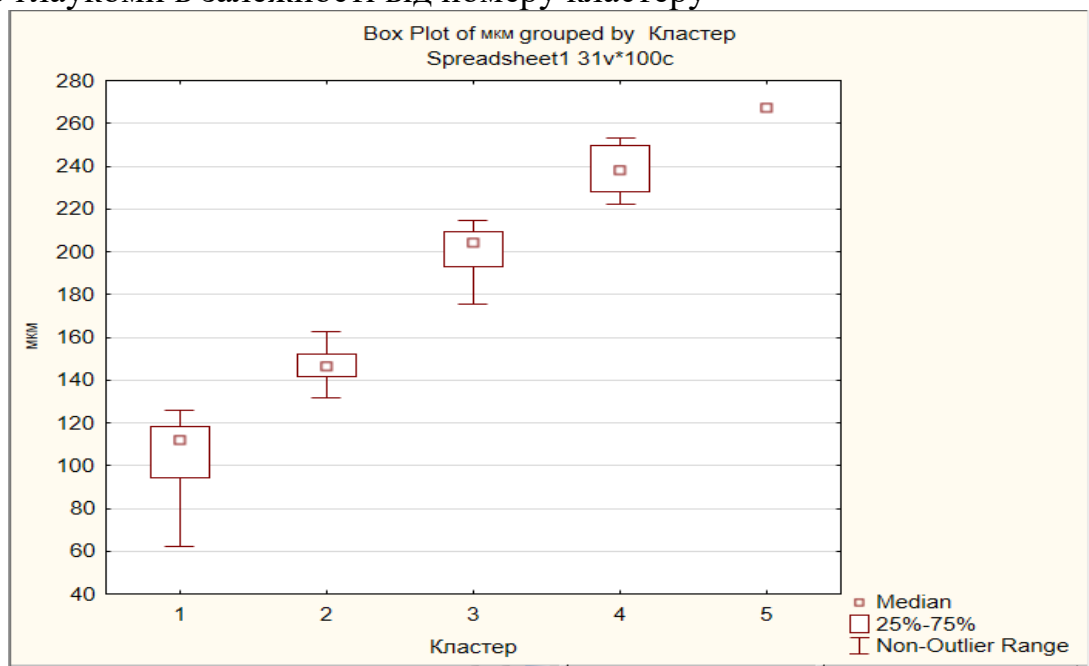


Рис. 4.8. Розподіл товщин хориоїдеї макулярної області у пацієнтів з III стадією глаукоми в залежності від номеру кластеру

Подібна тенденція розподілу хворих простежувалась і при вимірюванні товщини хориоїдеї в зоні ДЗН (таблиця 4.8). Середня товщина хориоїдеї в області ДЗН в першому кластері склала $67,11 \pm 3,57$ мкм, в другому кластері – $108,74 \pm 1,27$ мкм, в третьому – $134,03 \pm 2,20$ мкм, в четвертому – $172,66 \pm 3,51$ мкм, в п'ятому – $221,46 \pm 5,40$ мкм. Так, в другий кластер з середньою товщиною хориоїдеї $108,74 \pm 1,27$ мкм включив 47,7% хворих з групи III стадії глаукоми, в той час як з

групи II стадії в цьому ж кластері зосередилось 28,6% ($p < 0,05$). Виявлена тенденція дозволяє вважати товщину хоріоїдеї морфометричним біомаркером клінічної стадії глаукоми.

Таблиця 4.8

Розподіл хворих з різними стадіями глаукоми за показником товщини хоріоїдеї в перипапільярній області ($M \pm m$, мкм; n - абсолютна кількість хворих)

Кластер	Середня товщина хоріоїдеї	Стадія глаукоми	
		II(n=56)	III(n=44)
I	67,11±3,57 min - 45,63 max-84,88	7	7 критерій $\chi^2=0,238$; $p=0,626^*$
II	108,74±1,27 min - 90,38 max-118,63	16	21 критерій $\chi^2=3,879$; $p=0,049^*$
III	134,03±2,20 min - 123,13 max-149,13	11	4 критерій $\chi^2=2,152$; $p=0,143^*$
IV	172,66±3,51 min - 155,63 max-196,00	13	4 критерій $\chi^2=3,483$; $p=0,062^*$
V	221,46±5,40 min - 197,88 max-286,50	9	8 критерій $\chi^2=0,078$; $p=0,781^*$

Примітка - *- порівняно з II стадією глаукоми

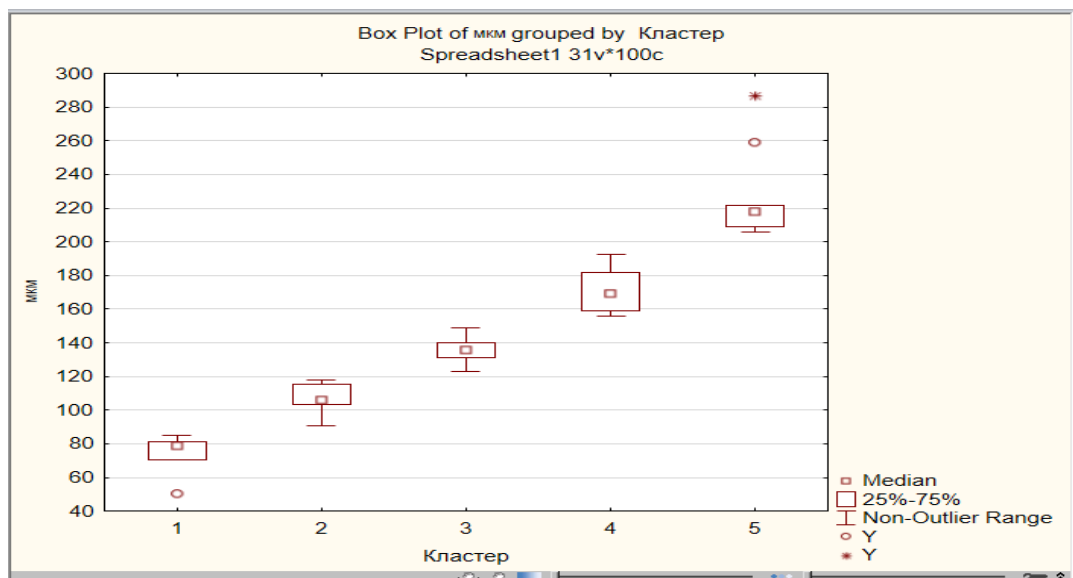


Рис. 4.9. Розподіл товщин хоріоїдеї області навколо ДЗН у пацієнтів з II стадією глаукоми в залежності від номеру кластеру

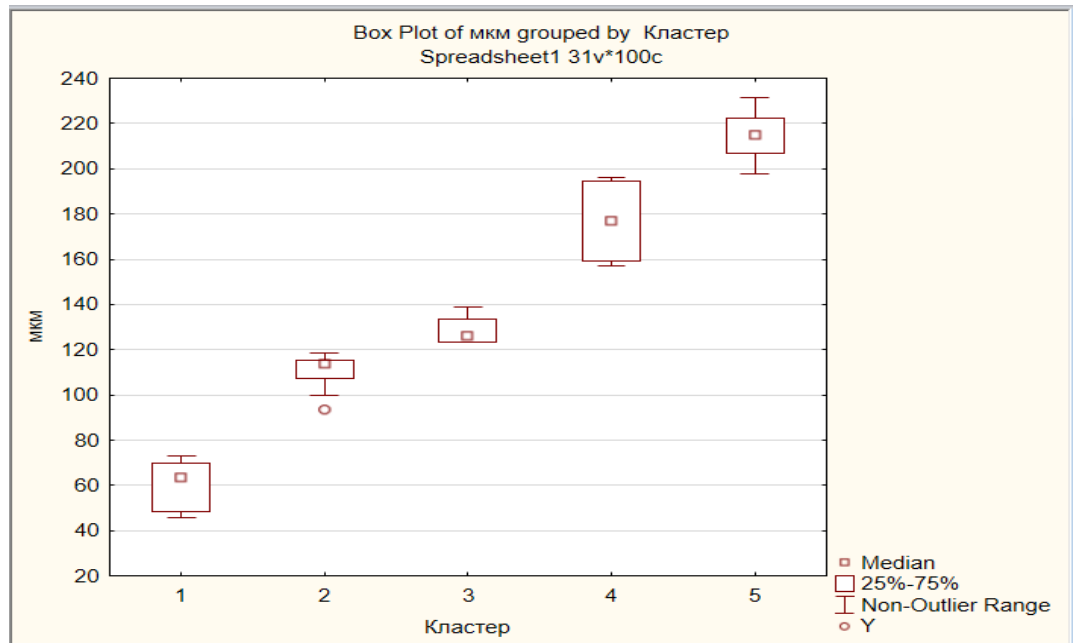


Рис. 4.10. Розподіл товщин хоріоїдеї області навколо ДЗН у пацієнтів з III стадією глаукоми в залежності від номеру кластеру

Однак, базуючись на тому, що судинна оболонка здатна змінювати свою товщину впродовж доби, залежати від фізичного стану всього організму, прийому різних медикаментозних препаратів, вживання кави, наявного фізичного навантаження напередодні, в основу аналізу змін товщини хоріоїдеї нами було запропоновано брати саме різницю (Δ) показників в кількісному і відсотковому співвідношенні між товщиною хоріоїдеї оперованого і парного ока (рис. 4.11-4.14), таким чином нівелювати можливий системний вплив стану організму на показники товщини судинної оболонки оперованого ока.

Як видно з рис. 4.11 і 4.12, відмічається чітке збільшення товщини судинної оболонки у перипапільлярній області на оперованому оці в основній групі впродовж всього періоду спостереження, в той же час, в групі контролю помітне потовщення хоріоїдеї було тільки на 5 добу після операції. Через рік спостережень, різниця між товщинами судинної оболонки між оперованим та парним оком в перипапільлярній зоні у пацієнтів з II стадією глаукоми основної групи з проведеною комбінованою операцією склала $3,32 \pm 4,11$ мкм ($p=0,001$), що було на 173% більше від початкових показників. У відповідній підгрупі

контрольної групи ця різниця склала $-3,65 \pm 3,07$ мкм ($p=0,473$) і відповідало зменшенню на 9%. В підгрупах з III стадією глаукоми після проведення комбінованої операції були наступні дані: в основній групі різниця склала $1,56 \pm 3,58$ мкм ($p=0,001$), що дорівнювало збільшенню на 144%, а в групі контролю $-1,23 \pm 1,57$ мкм ($p=0,811$) і відповідало зменшенню на 10%.

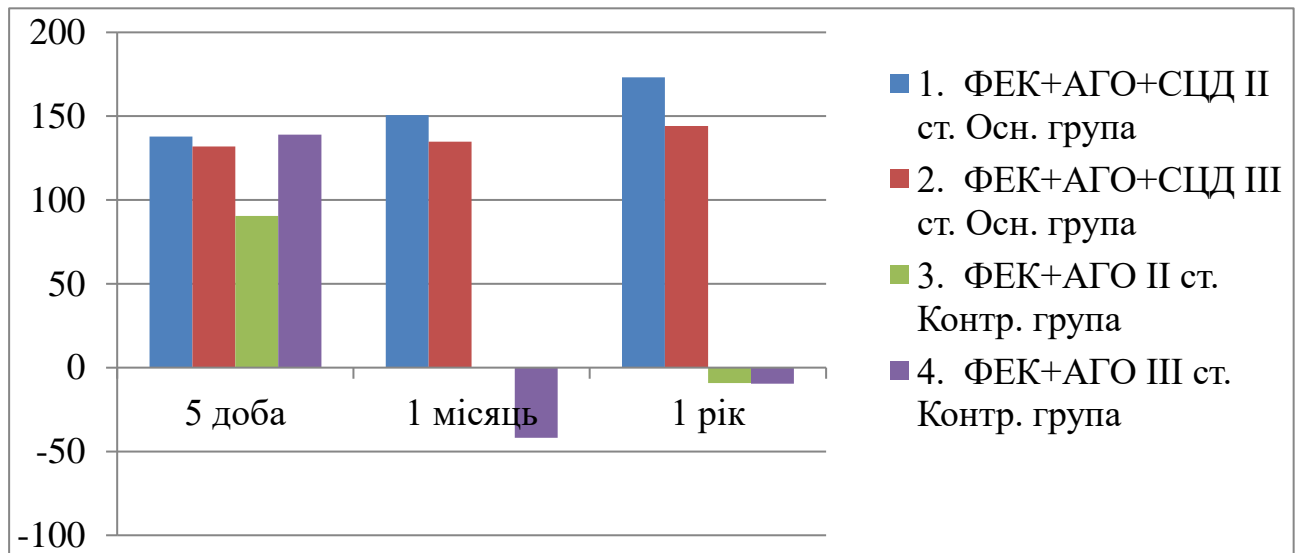


Рис. 4.11.а. Динаміка різниць товщин судинної оболонки *перипапілярної зони* між оперованим і парним оком в підгрупах з виконаною *комбінованою операцією* на різних строках після оперативного лікування (%)

В підгрупах з II стадією глаукоми з проведеною антиглаукомною операцією без факоемульсифікації у пацієнтів основної групи хоріоїдальна різниця в перипапілярній області між оперованим і парним оком через рік склала $-0,82 \pm 9,1$ мкм ($p=0,001$) і відповідала збільшенню на 87%, в той час, як в групі контролю цей показник був $-4,81 \pm 3,35$ мкм ($p=0,323$) і свідчив про зменшення на 44%. При глаукомі -III в підгрупі, прооперованої за новим методом, різниця між товщинами склала $10,66 \pm 3,67$ мкм ($p=0,009$) і дорівнювала збільшенню на 110%. В протилежній підгрупі результат порівняння товщин склав $-1,31 \pm 1,82$ мкм ($p=0,389$) і був рівним зменшенню на 62%.

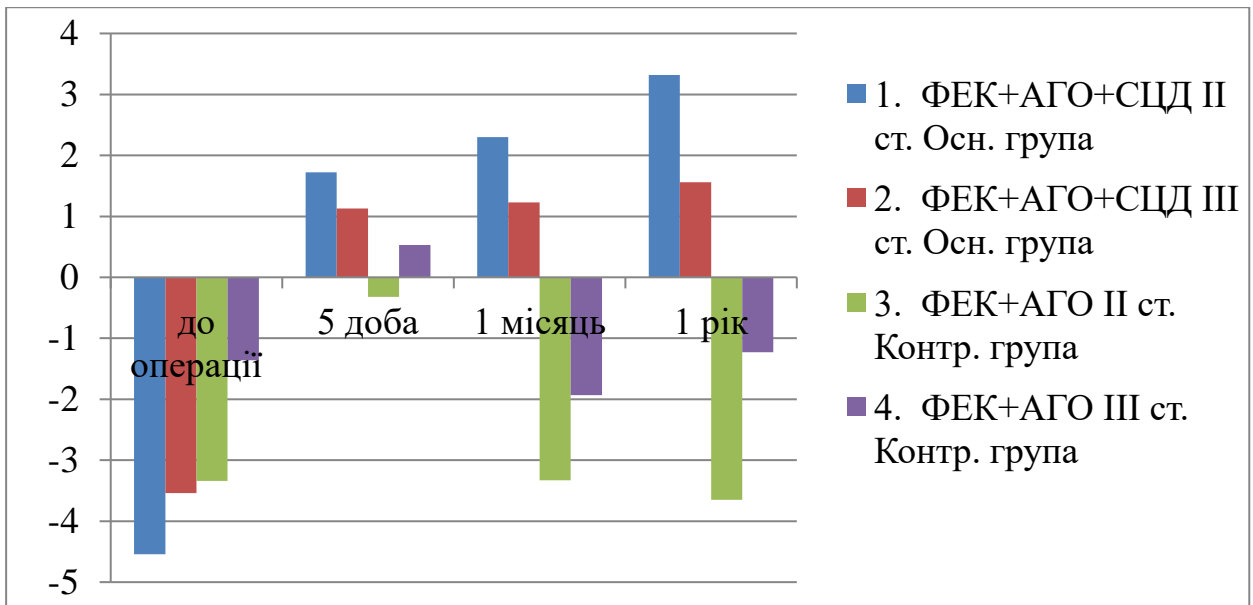


Рис. 4.11.б. Динаміка різниць товщин судинної оболонки *перипапільярної зони* між оперованим і парним оком в підгрупах з виконаною комбінованою операцією на різних строках після оперативного лікування (мкм)

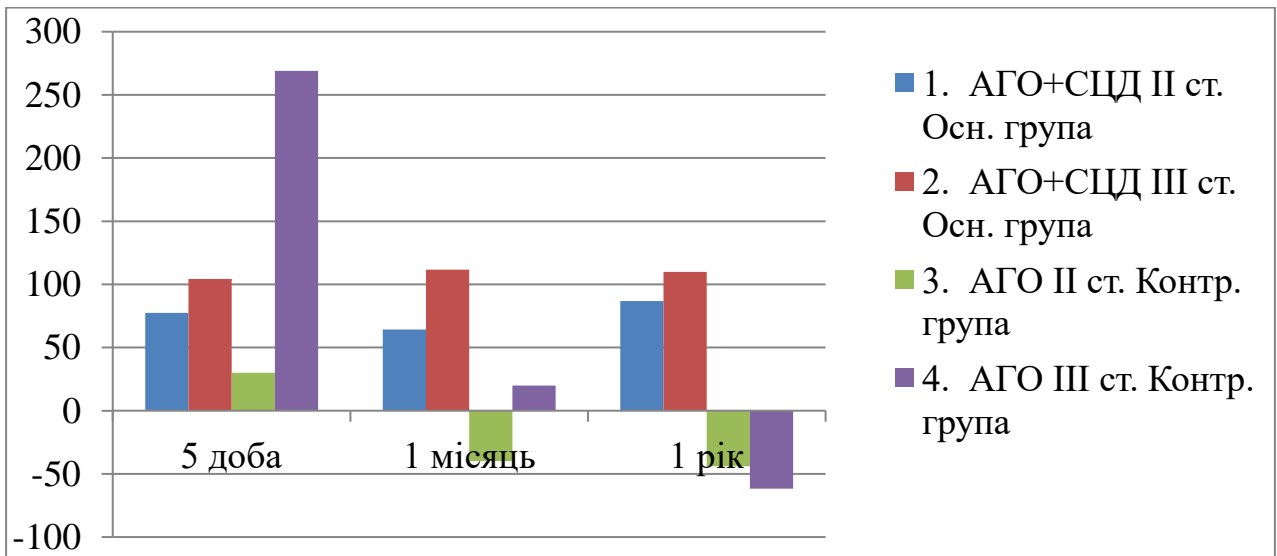


Рис. 4.12.а. Динаміка різниць товщин хоріоїдеї *перипапільярної області* між оперованим і парним оком в підгрупах з виконаною антиглаукомною операцією на різних строках після оперативного лікування (%)

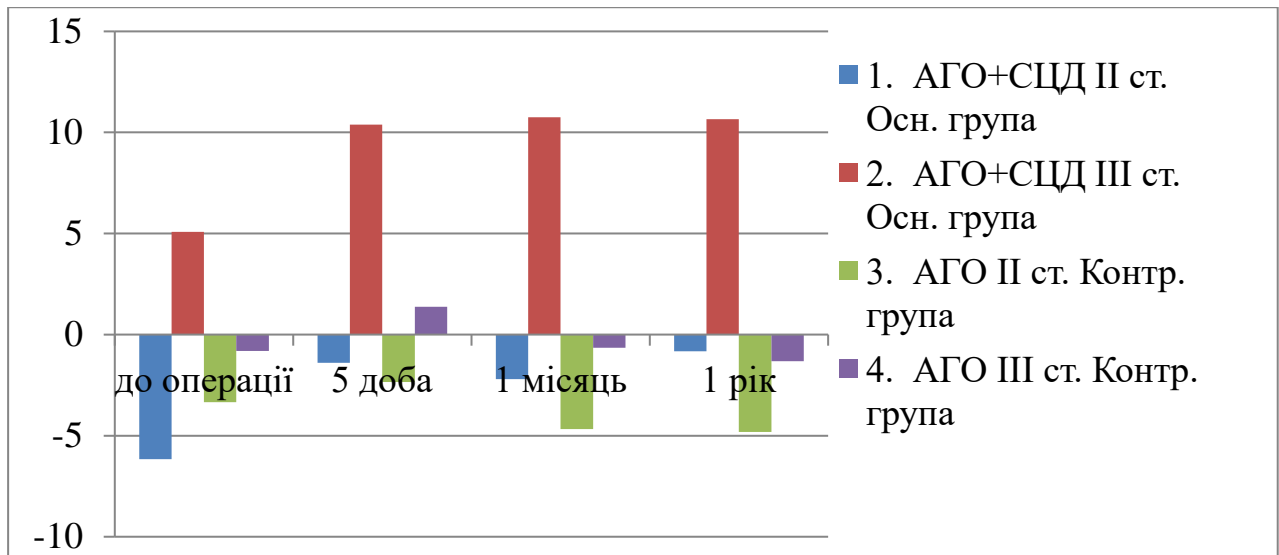


Рис. 4.12.б. Динаміка різниць товщин судинної оболонки *перипапільлярної зони* між оперованим і парним оком в підгрупах з виконаною *антиглаукомною операцією* на різних строках після оперативного лікування (мкм)

Динаміка змін показників різниці товщин хоріоїдеї в макулярній зоні мала таку ж тенденцію, як у перипапільлярній ділянці. Результати аналізу товщини макулярної зони наведені на рис. 4.13, 4.14.

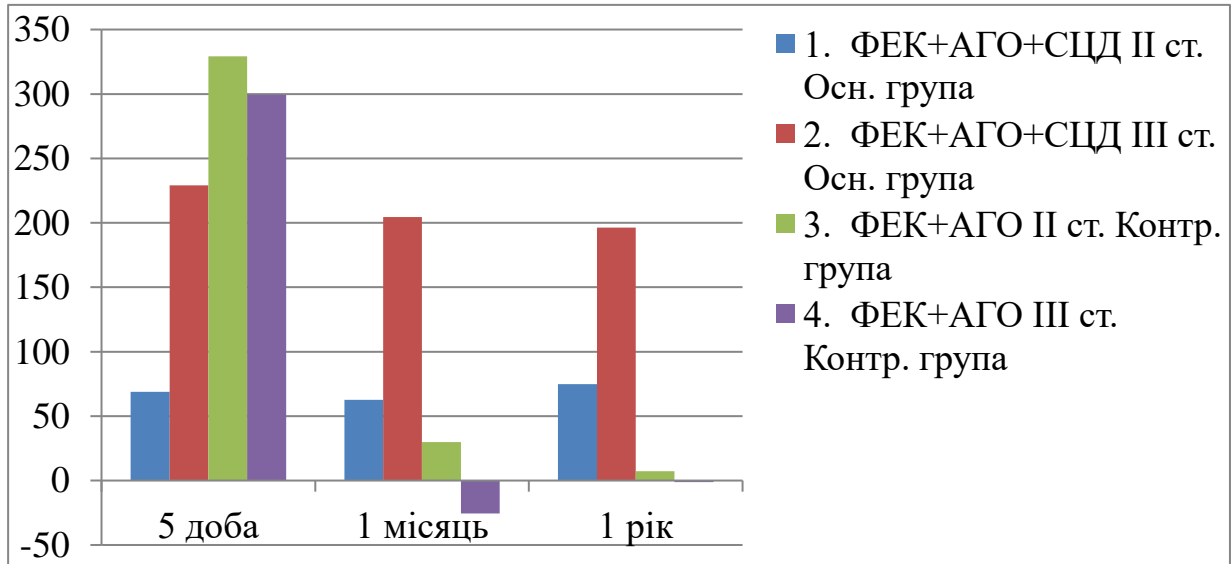


Рис. 4.13.а. Динаміка різниць товщин хоріоїдеї *макулярної зони* між оперованим і парним оком в підгрупах з виконаною *комбінованою операцією* на різних строках після оперативного лікування (%)

Різниця між товщинами судинної оболонки в зоні макули між оперованим та парним оком у хворих з II стадією глаукоми основної групи з проведеною

комбінованою операцією після року спостережень склала $-3,35 \pm 5,11$ мкм ($p=0,001$), що було на 75% більше від початкових даних. У відповідній підгрупі контрольної групи ця різниця склала $1,62 \pm 3,25$ мкм ($p=0,902$) і відповідало збільшенню лише на 7%. В підгрупах з III стадією глаукоми після проведеної комбінованої операції були наступні дані: в основній групі різниця склала $10,37 \pm 3,60$ мкм ($p=0,001$), що відповідало збільшенню на 196%, а в групі контролю $-1,51 \pm 1,63$ мкм ($p=0,962$) і дорівнювало зменшенню на 1%.

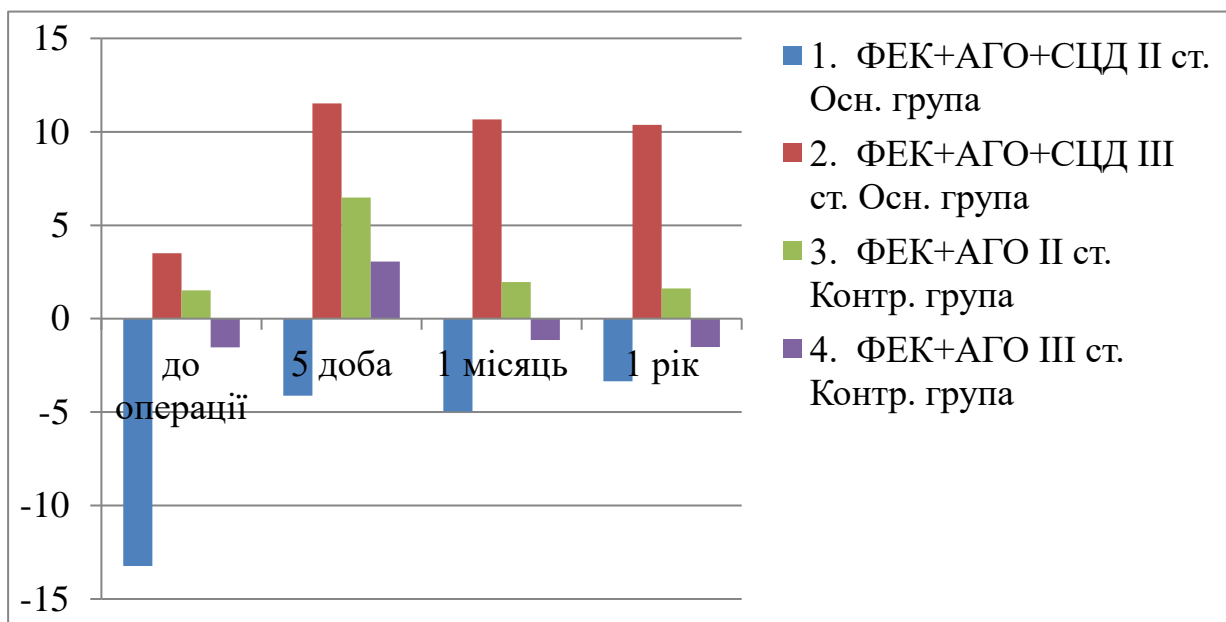


Рис. 4.13.б. Динаміка різниць товщин судинної оболонки макулярної зони між оперованим і парним оком в підгрупах з виконаною комбінованою операцією на різних строках після оперативного лікування (мкм)

В підгрупах з II стадією глаукоми з виконаною чистою антиглаукомною операцією у пацієнтів основної групи хоріоїдальна різниця між очами в макулярній зоні через рік склала $5,98 \pm 9,75$ мкм ($p=0,001$) і дорівнювало збільшенню на 225%, водночас, в групі контролю цей показник був $1,56 \pm 2,24$ мкм ($p=0,663$) і свідчив про збільшення на 22%. При глаукомі -III в підгрупі, прооперованої за новим методом, різниця між товщинами склала $2,25 \pm 2,96$ мкм ($p=0,048$), що в 6 разів перевищувало цей показник до операції. В протилежній підгрупі результат порівняння товщин хоріоїдеї в макулярній області склав $0,78 \pm 1,98$ мкм ($p=0,154$) і свідчив до зменшення на 50%.

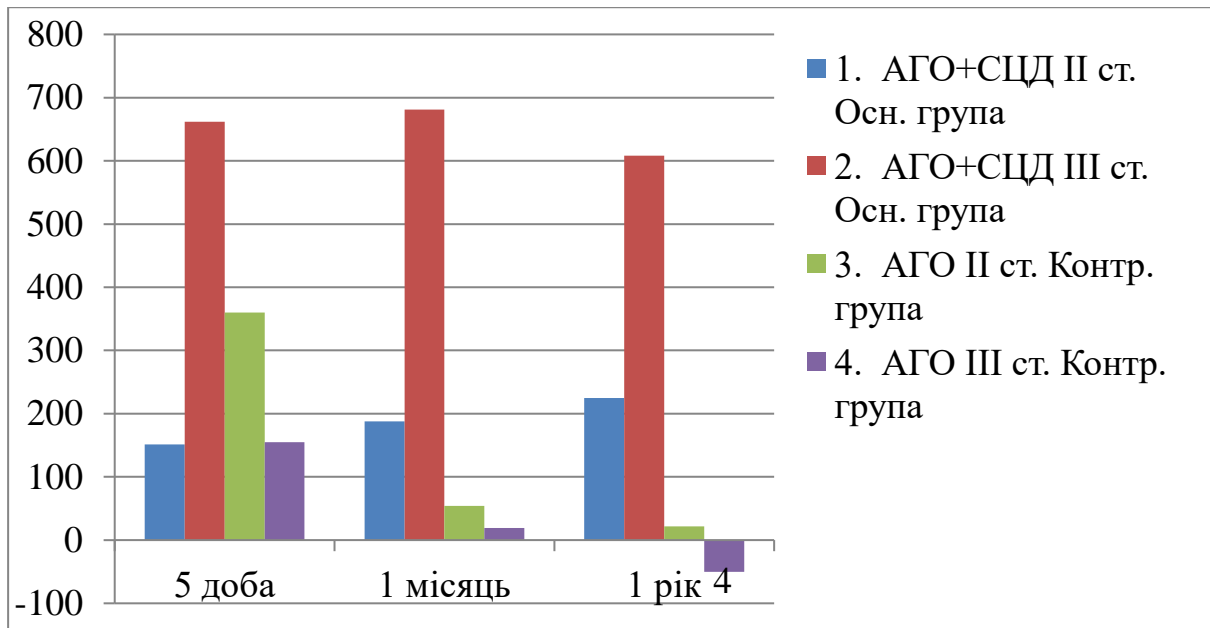


Рис. 4.14.а. Динаміка різниць товщин судинної оболонки макулярної області між оперованим і парним оком в підгрупах з виконаною антиглаукомною операцією на різних строках після оперативного лікування (%)

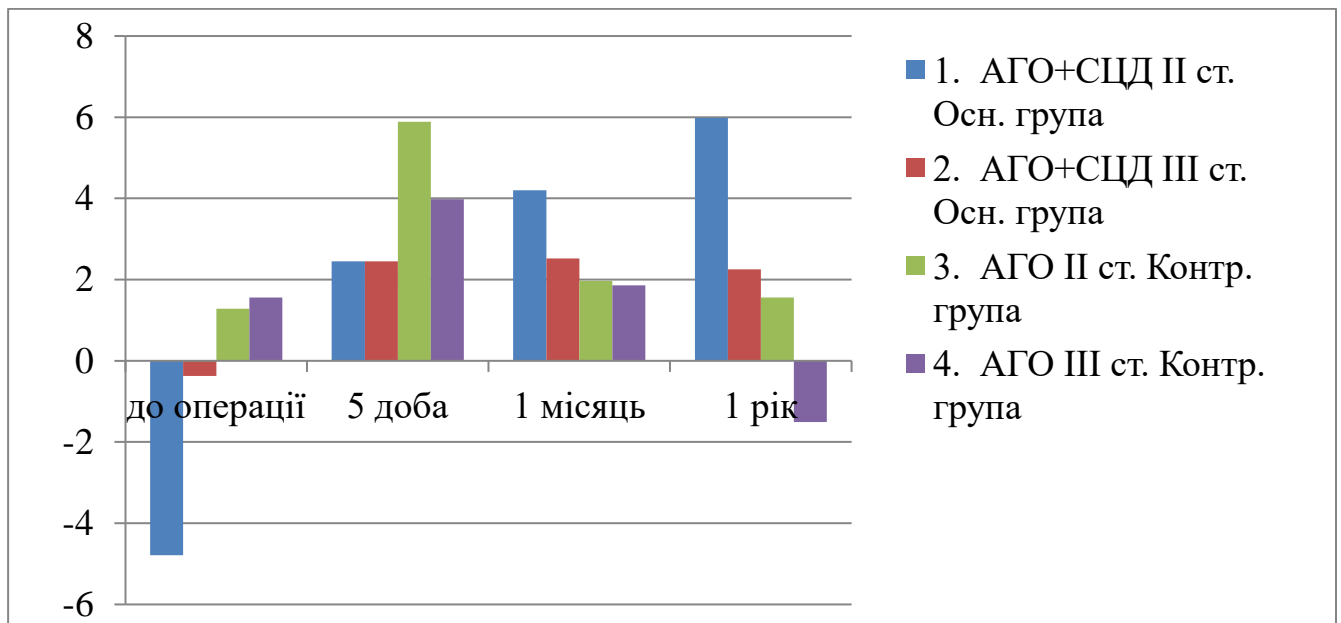


Рис. 4.14.б. Динаміка різниць товщин судинної оболонки макулярної області між оперованим і парним оком в підгрупах з виконаною антиглаукомною операцією на різних строках після оперативного лікування (мкм)

Аналізуючи графіки змін товщин хоріоїдеї, відмічається помітне потовщення її в ранньому післяопераційному періоді (5 доба) як в основній групі, так і групі контролю. Даний отриманий результат не виключає ймовірну його причину -

зменшення ВОТ і компресійного його впливу на оболонки ока. Однак, у більш віддалених строках товщина хоріоїдеї є відносно стабільною у пацієнтів, яким була виконана АГО з СЦД порівняно з контрольною групою. Даний факт на нашу думку підтверджує функціонування увеосклерального відтоку, що і було поставлено за мету при розробці даної методики оперативного лікування ПВКГ.

На товщину хоріоїдеї впливало також те, який гіпотензивний режим застосовувався на досліджуваному (до операції) і парному оці (при наявній глаукомі) (табл. 4.9). Адже відомо, що застосування, наприклад, аналогів простагландинів може викликати потовщення хоріоїдеї [255, 256].

Таблиця 4.9

Режим інстиляцій гіпотензивних крапель у групах дослідження (кількість випадків)

Група	Стадія	Об'єм оперативного втручання	Око	α -адрено-міметики	β -блокатори	Аналоги простагландинів	Інгібітори карбоангідрази
Основна	II	ФЕК+ АГО+СЦД	Опер. ^{*1}	3	8	14	14
			Парне	4	2	9	1
		АГО+СЦД	Опер. ^{*1}	1	6	5	8
			Парне			3	
	III	ФЕК+ АГО+СЦД	Опер. ^{*1}	4	9	6	12
			Парне	1	-	8	-
		АГО+СЦД	Опер. ^{*1}	2	2	-	4
			Парне	-	-	1	-
Контрольна	II	ФЕК+ АГО	Опер. ^{*1}	4	10	7	12
			Парне	1	2	5	-
		АГО	Опер. ^{*1}	5	6	5+1 ^{*2}	7
			Парне	1	1	1	3
	III	ФЕК+ АГО	Опер. ^{*1}	6	11	8+2 ^{*2}	16
			Парне	2	3	3	3
		АГО	Опер. ^{*1}	3	3	3+2 ^{*2}	5
			Парне		1	1	3

Примітка: ^{*1} - застосування крапель до операції, ^{*2} - застосування крапель після операції (після 1 року спостережень)

Статистичну залежність існуючої теорії впливу аналогів простагландинів на товщу хоріоїдеї проведено не було, проте в ряді випадків відмічалась менш виражена різниця показників при застосуванні аналогів простагландинів на

парному оці, а також менший ефект потовщення судинної оболонки після операції на очах, де раніше застосовувалися краплі даної групи.

Наступним блоком дослідження структурних змін оперованого ока був морфометричний аналіз ДЗН, а саме показника екскавація/ДЗН та аналіз змін СТПНВ за даними SS-ОСТ. На рис. 4.15 та 4.16 представлені графіки досліджуваних показників.

В результаті проведеного аналізу змін СТПНВ в основній групі не виявлено статистично значущої динаміки. В свою чергу у всіх підгрупах контрольної групи було достовірні зниження СТПНВ в трьох із чотирьох підгрупах. Так, у випадку проведеної комбінованої операції в групі контролю у пацієнтів з II стадією глаукоми зниження СТПНВ через 1 рік було на $5,40 \pm 0,49$ мкм ($p > 0,05$), з III стадією на $4,35 \pm 0,46$ мкм ($p < 0,05$). В підгрупі з проведеною АГО без видалення катаракти у пацієнтів з розвиненою глаукомою СТПНВ зменшилася на $4,0 \pm 0,74$ мкм ($p < 0,05$) та на $5,17 \pm 0,66$ мкм ($p < 0,05$) у пацієнтів з III стадією глаукоми.

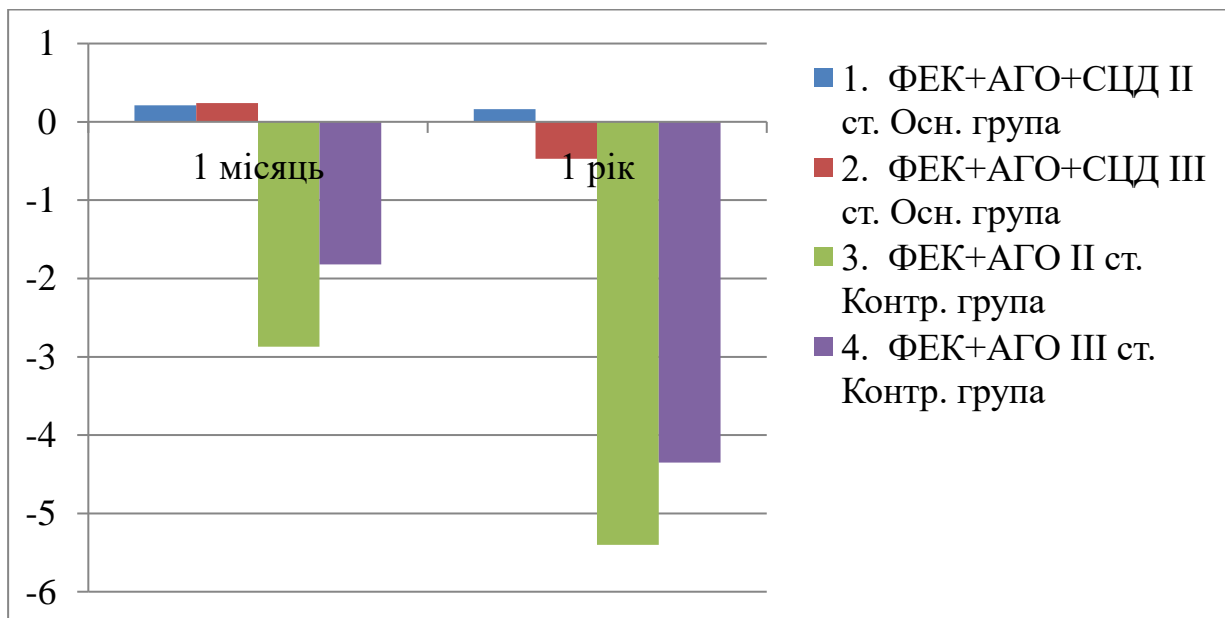


Рис. 4.15. Динаміка змін СТПНВ в підгрупах з виконаною комбінованою операцією на різних строках після оперативного лікування (мкм)

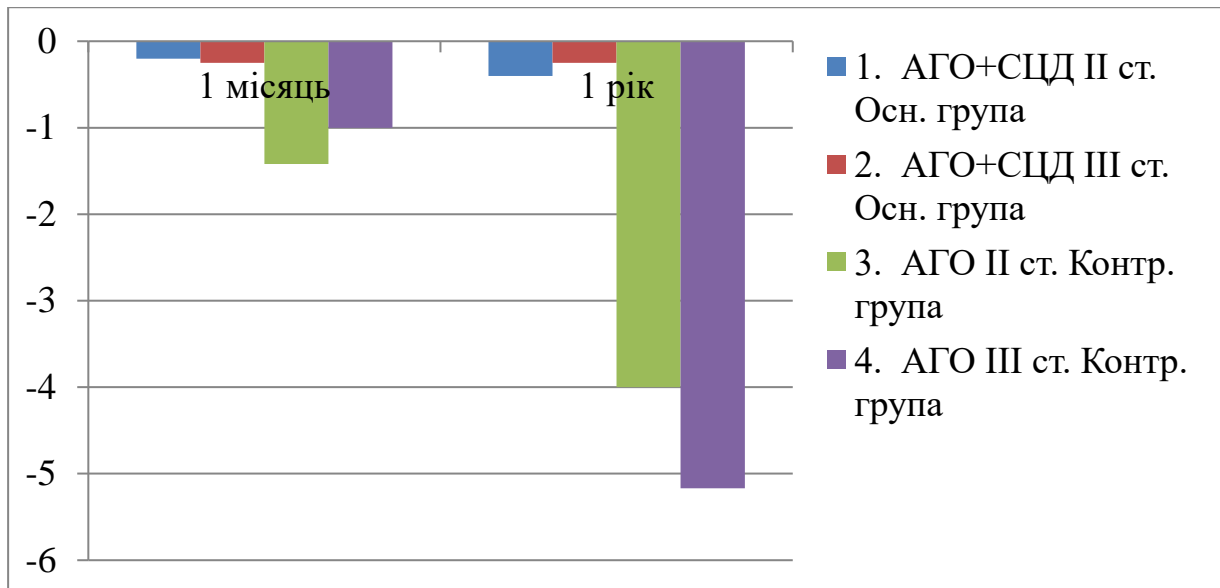


Рис. 4.16. Динаміка змін СТПНВ в підгрупах з виконаною антиглаукомною операцією на різних строках після оперативного лікування (мкм).

Відповідну закономірність мали зміни показника співвідношення "площа екскавації / площа ДЗН" (Рис. 4.17, 4.18), адже дана величина залежить від товщини нейроретинального ободку, що представляє собою сукупність перипапілярних нервових волокон. Тому в підгрупах контрольної групи відмічалось збільшення екскавації ДЗН, що свідчило про прогресування глаукомного процесу.

В основній групі через рік спостережень збільшення даного показника не перевищувало 0,01 (в підгрупі з проведеною АГО+СЦД у пацієнтів з II стадією глаукоми). В групі контролю не достовірне ($p > 0,05$) збільшення показника "площа екскавації / площа ДЗН" відмічалось тільки в підгрупі з II стадією глаукоми, яким була виконана комбінована операція. В інших підгрупах відмічалось статистично значуще ($p < 0,05$) його збільшення, з найбільшою його величиною в 0,07 в підгрупі з проведеною АГО на очах з III стадією глаукоми.

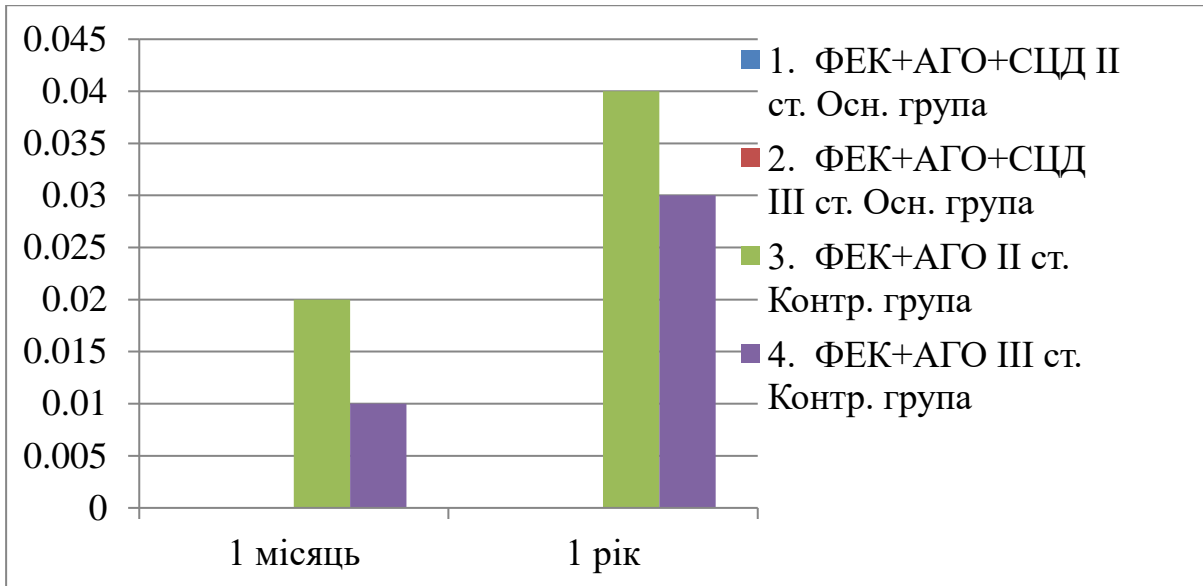


Рис. 4.17. Динаміка змін співвідношення " площа екскавація/ площа ДЗН" в підгрупах з виконаною комбінованою операцією на різних строках після оперативного лікування (в.о)

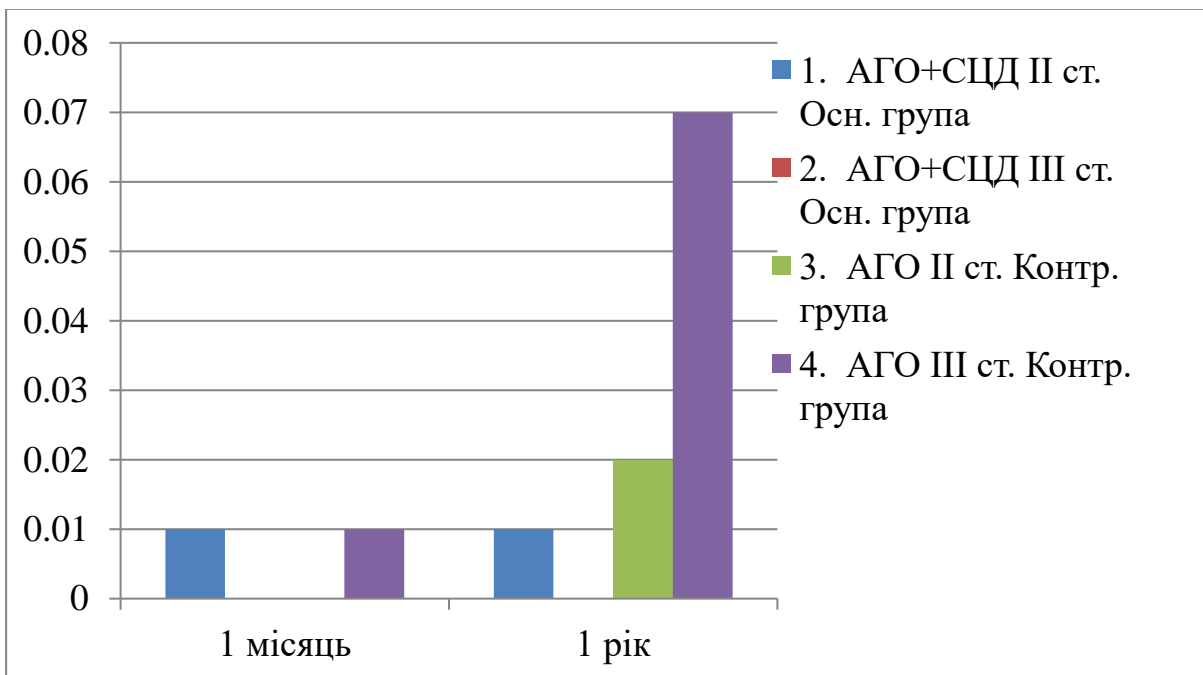


Рис. 4.18. Динаміка змін співвідношення "площа екскавації / площа ДЗН" в підгрупах з виконаною антиглаукомною операцією на різних строках після оперативного лікування (в.о)

Клінічний приклад №1: Хвора К., 63 років звернулась за консультацією в Офтальмологічний медичний центр ОНМедУ в липні 2018 року з діагнозом: "Праве око: Відкритокутова III-А глаукома. Обидва ока: Початкова катаракта". Дані досліджень при зверненні: гострота зору правого ока 0,2 н/к, ВОТ правого ока 23,0 мм.рт.ст (аналоги простагландинів 1 р/д, α 2-агоністи 2 р/д, інгібітори карбоангідази 2 р/д). Гострота зору лівого ока 0,7, ВОТ лівого ока - 19,0 мм рт.ст. (без крапель). Дані статичної периметрії (MD) OD= -12,18 дБ, OS= -2,36 дБ. За даними ОКТ СТПНВ OD=51 мкм, OS= 111 мкм. Праве око було проопероване згідно запропонованого методу оперативного лікування глаукоми з супрациліанним дренажуванням. На рис. 4.20 і 4.21 наведені скани ОКТ правого і лівого ока, відповідно, з визначеними товщинами хоріоїдеї у 5 з 17 точок вимірювання згідно решітки ETDRS до операції правого ока і у віддаленому післяопераційному періоді (а-липень 2018 (до операції), б- січень 2020).

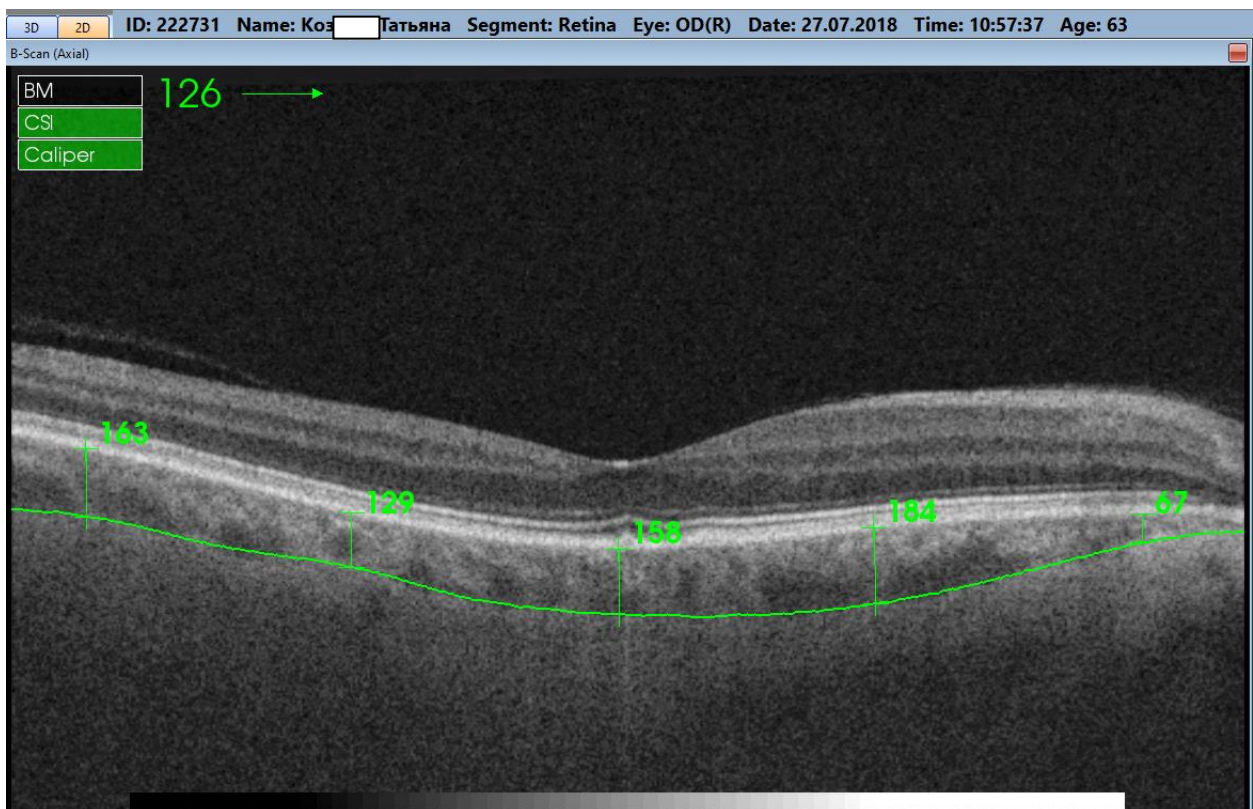


Рис. 4.19 а. ОКТ-скан сітківки і хоріоїдеї правого ока з вимірюванням товщини хоріоїдеї згідно решітки ETDRS до операції (липень 2018)

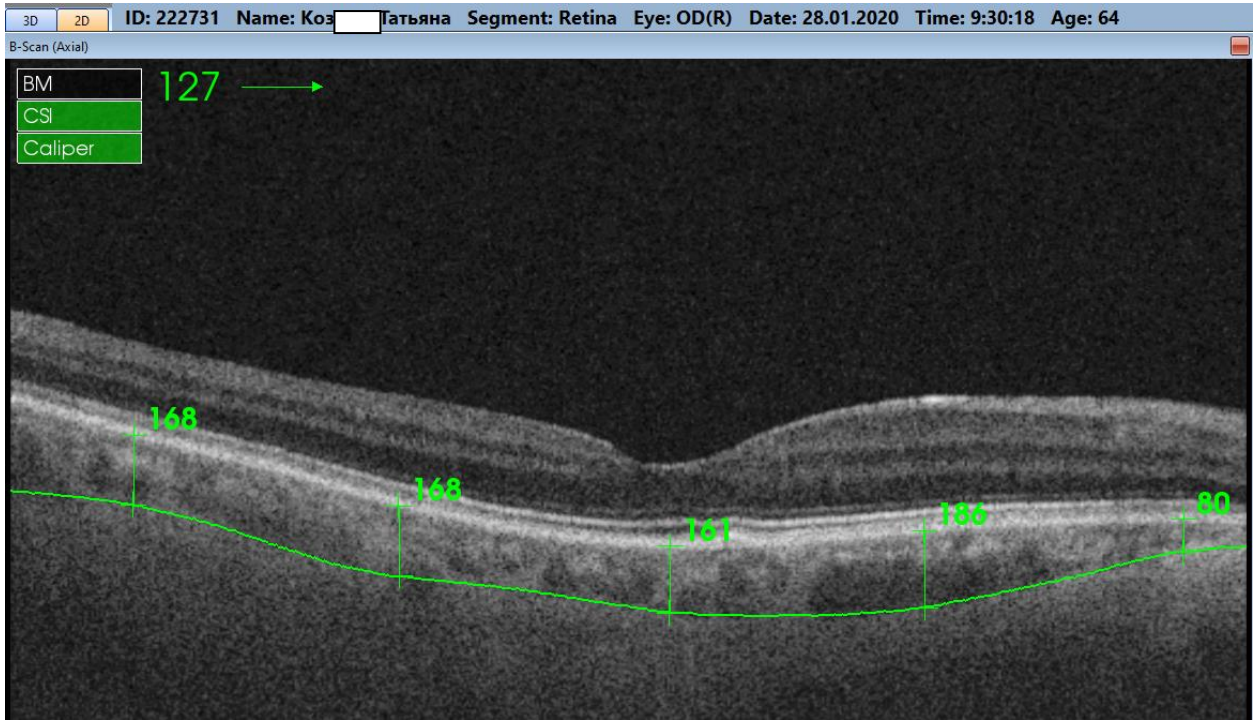


Рис. 4.19 б. ОКТ-скан сітківки і хоріоїдеї правого ока з вимірюванням товщини хоріоїдеї згідно решітки ETDRS після операції (січень 2020)

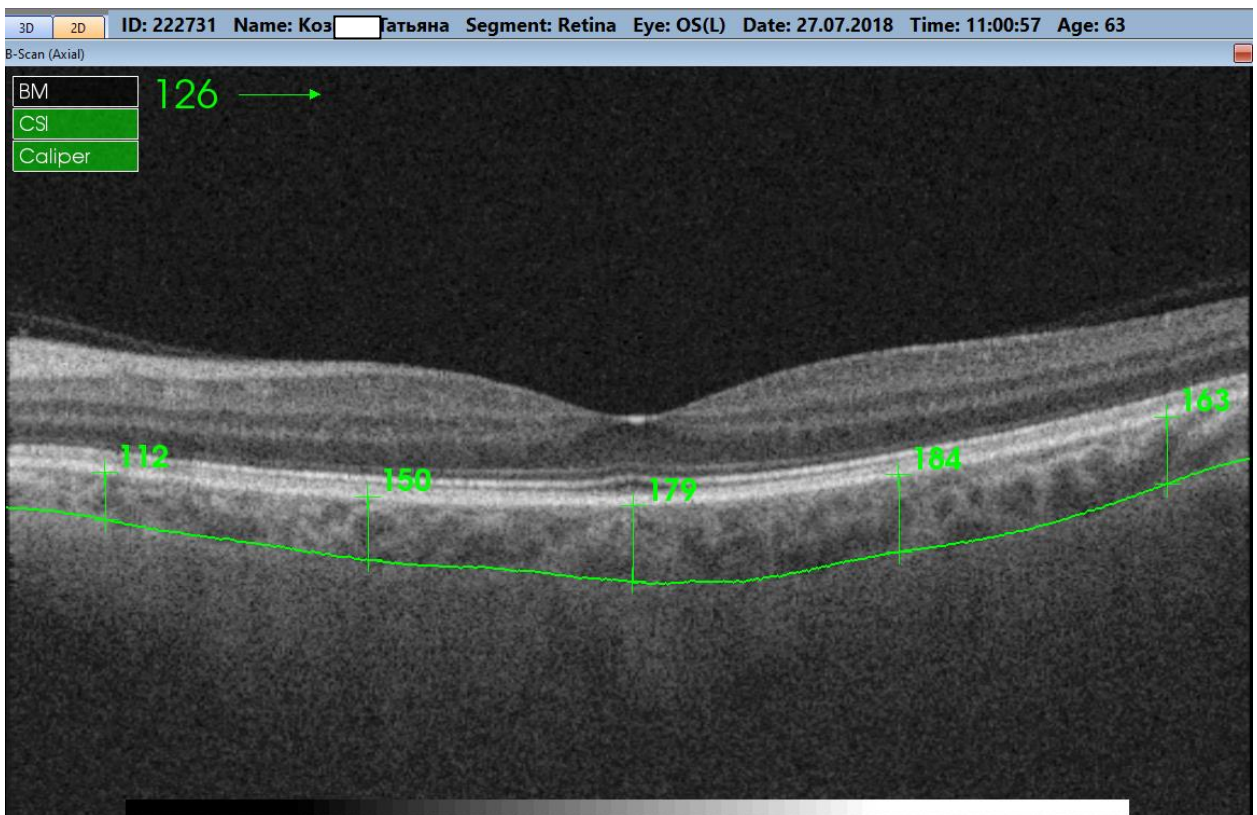

Рис. 4.20 а. ОКТ-скан сітківки і хоріоїдеї лівого ока з вимірюванням товщини хоріоїдеї згідно решітки ETDRS (липень 2018)

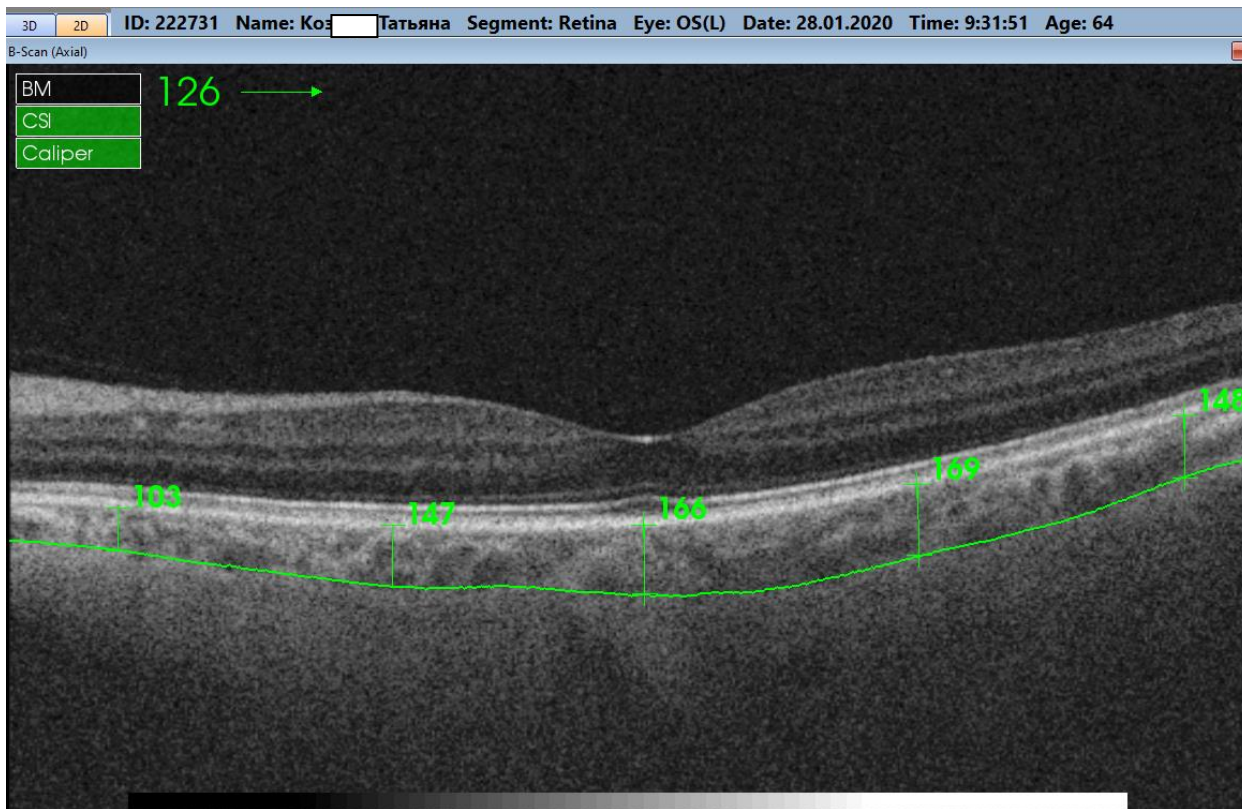


Рис. 4.20 б. ОКТ-скан сітківки і хоріоїдеї лівого ока з вимірюванням товщини хоріоїдеї згідно решітки ETDRS

На рис. 4.21 наведені результати вимірювання СТПНВ в липні 2018 і січні 2020 на обох очах.

Аналізуючи ОКТ-знімки макулярної ділянки, порівнюючи товщини судинної оболонки до операції та через 1,6 роки, на правому оці видно нерівномірне, проте у всіх з п'яти точок, потовщення хоріоїдеї. У той час, як на парному оці простежується зниження її товщини. Подібна тенденція була і в перипапільлярній області. Дані структурні зміни свідчать про наявний післяопераційний ефект потовщення судинної оболонки на оперованому оці. Був проведений аналіз результатів дослідження ДЗН в динаміці за 1,6 роки і виявлена відсутність прогресування ГОН на оперованому оці що на нашу думку пов'язане з покращенням увеосклерального відтоку і, як наслідком, потовщення судинної оболонки. Так, СТПНВ правого ока в липні 2018 була рівна 51 мкм, а в січні 2020- 52 мкм.

3D Disc Trend Analysis OU

Triton plus (Ver.10.16)

Print Date : 28.01.2020 **TOPCON**

ID : 222731

Ethnicity :

Technician :

Name:Код: Гатяна

Gender : Female

Fixation : OD(R) Disc / OS(L) Disc


DOB : 06.03.1955 Age : 64

Scan : 3D(6.0 x 6.0mm - 512 x 256)

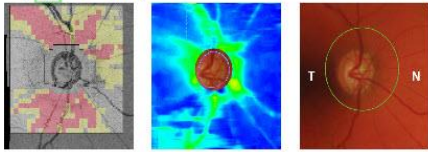
OD(R)

OS(L)

IQ: 65 O.E.M:1,008x RPH:120 27.07.2018 **Baseline** 27.07.2018 RPH:120 O.E.M:1,008x IQ: 68




IQ: 60 O.E.M:1,008x RPH:120 24.12.2018 **Follow up1**



Follow up2

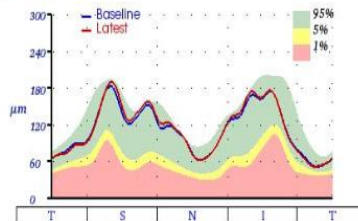
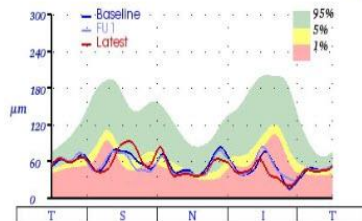
IQ: 56 O.E.M:1,008x RPH:120 28.01.2020 **Latest** 28.01.2020 RPH:120 O.E.M:1,008x IQ: 51



SuperPixel-200 RNFL Thickness photo 0 100 200µm 1 5 (%)

1,72 mm² Disc Area 1,58 mm²

Change in RNFL Thickness



Disc Parameters			RNFL Thickness Av e.			RNFL Thickness Av e.			Disc Parameters		
Cup Vol. (mm ³)	Rim Area (mm ²)	Disc Area (mm ²)	Inferior (µm)	Superior (µm)	Total (µm)	Total (µm)	Superior (µm)	Inferior (µm)	Disc Area (mm ²)	Rim Area (mm ²)	Cup Vol. (mm ³)
0,63	0,05	1,72	41	56	51	Baseline 111	141	141	1,58	0,91	0,12
0,56 (NaN)	0,05 (NaN)	1,64 (NaN)	46 (+7)	55 (-1)	52 (+1)	Follow up1					
						Follow up2					
0,51 (NaN)	0,08 (NaN)	1,63 (NaN)	40 (-1)	63 (+7)	52 (+1)	Latest 112 (+1)	145 (+4)	143 (+2)	1,61 (NaN)	0,97 (NaN)	0,12 (NaN)

Trend Analysis

Рис. 4.21. ОКТ-протокол дослідження ДЗН обох очей з вимірюванням СТПНВ в динаміці

Резюме до розділу 4. В даному розділі проводиться порівняльна оцінка ефективності запропонованого нами методу хірургічного лікування глаукоми

синусотрабекулотомії з супрациліарним дренаванням, що сприяє покращенню увеосклерального відтоку, і класичної синусотрабекулотомії.

Ефективність розробленого методу підтверджується стійким зниженням внутрішньоочного тиску та стабілізацією зорових функцій. В результаті проведення хірургічного лікування із застосуванням розробленого способу - синусотрабекулотомії з супрациліарним дренаванням - у всіх хворих досягнута стійка нормалізація внутрішньоочного тиску і гідродинаміки ока, тоді як в контрольній групі хворих, яким була проведена синусотрабекулотомія, у 10 % випадків виникла необхідність у додатковій медикаментозній гіпотензивній терапії. В основній групі відмічалось збільшення коефіцієнту легкості відтоку на 170% та зменшення коефіцієнту Беккера на 78% порівняно з показниками тонографії до операції. В групі контролю коефіцієнт легкості відтоку збільшився на 26%, а коефіцієнт Беккера зменшився на 48% від початкового.

Для підвищення діагностичної цінності і достовірності результатів вимірювання товщини хоріоїдеї запропонована стандартизація вимірювань: за товщину судинної оболонки приймали середнє значення вимірювань в макулярній зоні - в 17 точках відповідно сітки ETDRS, а в перипапільлярній - у 8 точках відповідно секторам сканування на відстані 1,7 мм від центру диска зорового нерва. При використанні кластерного аналізу методом К-середніх виявлена закономірність зменшення товщини судинної оболонки з прогресуванням глаукоми. В кластерах з більш тонкою хоріоїдею в перипапільлярній області зосередилось 47,7% хворих з III стадією глаукоми і 28.6% - з II стадією ($p < 0,05$), а найтонша судинна оболонка в макулі була відповідно у 31,8% і 12,5% хворих ($p < 0,05$).

Новий спосіб хірургічного лікування відкритокутової глаукоми - синусотрабекулотомії з супрациліарним дренаванням - за рахунок покращення увеосклерального відтоку сприяє стійкій стабілізації зорових функцій, що пов'язано з покращенням кровопостачання інтрабульбарної зони зорового нерва внаслідок потовщення хоріоїдеї, яке було виявлено на SS-ОКТ. Різниця товщин хоріоїдеї між оперованим і парним оком через 1 рік спостережень в макулярній і

перипапільлярній області збільшилась в середньому на 275% і 96% відповідно в основній групі і зменшилась на 6% і 31% відповідно в групі контролю.

Перелік друкованих праць, опублікованих по матеріалам, викладених в даному розділі:

1. [257] Венгер Л.В. Отдаленные результаты нового способа хирургического лечения первичной открытоугольной глаукомы с супрацилиарным дренированием. Часть I / Л.В. Венгер, И.В. Якименко // Вестник проблем биологии и медицины.-2018.- Выпуск 4 Том 2 (147).- С. 127-132.
2. [258] Венгер Л. В. Отдаленные результаты нового способа хирургического лечения первичной открытоугольной глаукомы с супрацилиарным дренированием. Часть II / Л.В. Венгер, И.В. Якименко, Н.А. Ульянова // Вестник проблем биологии и медицины.-2019.- Выпуск 2 Том 1 (150).- С. 105-108.
3. [259] Венгер Л.В. Удосконалення хірургічного лікування первинної відкритокутової глаукоми / Л.В. Венгер, Г.Ю. Венгер, І.В. Якименко // Матеріали"XIII з'їзду офтальмологів України", 21-23 травня 2014.- Одеса, 2014. – С. 83.

РОЗДІЛ 5

АНАЛІЗ ТА УЗАГАЛЬНЕННЯ РЕЗУЛЬТАТІВ ДОСЛІДЖЕННЯ

В сучасній літературі ПВКГ визначається як хронічне нейродегенеративне захворювання, що розвивається внаслідок дегенерації ГКС та їх аксонів і призводить, в результаті, до витончення шару перипапільярних нервових волокон, збільшення екскавації ДЗН та втрати зорових функцій [1, 2]. Багаторічні зусилля науковців у вирішенні проблеми сліпоти внаслідок глаукоми пояснює актуальність даного питання. Незважаючи на високий рівень технологічних досягнень в діагностиці, а також в консервативному і хірургічному лікуванні глаукоми, кількість сліпих внаслідок даного захворювання неухильно зростає. Основними причинами високої поширеності глаукоми є пізнє її виявлення, несвоєчасне призначення лікування або недотримання хворим лікарських рекомендацій.

Багато років основним методом діагностики захворювань очного дна була офтальмоскопія. Однак, технологічний прогрес привів до появи нових діагностичних методів дослідження зорового нерва та сітківки, що дають можливість об'єктивно оцінити їх стан і простежити за їх мінімальними змінами в динаміці. До даних методів належать Гейдельбергська ретинотомографія, скануюча лазерна поляриметрія і спектральна оптична когерентна томографія (СОКТ) [14, 16]. Особливу рольці методи зайняли в діагностиці глаукоми, враховуючи асимптомний перебіг захворювання. Відомо, що дефекти поля зору у хворих на глаукому з'являються при втраті приблизно 40% нервових волокон [57-59], при цьому структурні зміни можна простежити на 5-6 років раніше появи клінічних проявів захворювання [116].

Важливим критерієм прогресування глаукоми є морфометричні зміни ДЗН у вигляді збільшення екскавації та витончення нейроретинального пояску, про що свідчить ряд наукових праць, де вивчали структурні зміни ДЗН не тільки при ПВКГ, але і на фоні гострого підвищення ВОТ після інтравітреальної терапії [225] і при дозованому вакуум-компресійному навантаженні [260]. Крім розмірів

екскавації, авторами Завгородньою Н.Г. і Безуглою О.А. вивчалася її форма при різних гемодинамічних типах глаукоми [261].

В процесі аналізу даних світової наукової літератури, нами були відмічені різні підходи до вимірювання розмірів екскавації ДЗН, порівняльна оцінка результатів яких і стала метою першого етапу нашої роботи. У дослідження були включені 20 пацієнтів (20 очей) з діагнозом ПВКГ, які були розподілені на 4 групи по 5 осіб у кожній відповідно до стадій глаукоми. Морфометричну оцінку ДЗН проводили методом СОКТ (SOCT Copernicus Optopol). Вимірювали ширину ДЗН, ширину екскавації і величину екскавація/ДЗН. Вимірювання проводили в горизонтальній площині за двома методиками. Згідно першої, за горизонтальну площину приймали лінію поєднання меж ПЕС біля краю ДЗН, а ширина екскавації визначалася межами шару нервових волокон в тій же площині. Такою методикою вимірювання, наприклад, користувалися автори Бубнова І.А. і Юлова І.Г. при морфометричному аналізі ДЗН в своїй науковій роботі [225]. За другою (загальноприйнятою) методикою горизонтальна площина відповідала паралельній лінії, що була вище на 150 мкм від прямої, що з'єднує межі ПЕС [226, 227]. Однак, в ході проведення дослідження у випадках зі значним витонченням нервових волокон межі очікуваної екскавації апарат визначав поза зоною ДЗН (за замовчуванням на 150 мкм вище від лінії з'єднання меж ПЕС). В таких випадках лінію в ручному режимі продовжували доточки перетину з межею нервових волокон, тому що екскавація повинна бути обмежена нейроретинальним пояском, який і є сукупністю перипапілярних нервових волокон.

В ході аналізу було встановлено, що прогресуванню глаукоми за стадіями відповідало збільшення екскавації ДЗН. Показники діаметру екскавації, проведені за двома методиками, були достовірно відмінні у всіх випадках, крім значень при II стадії глаукоми. Так, при глаукомі I стадії діаметр екскавації ДЗН, визначений за другою методикою морфометричного аналізу, в середньому перевищував такий же показник, визначений за першою методикою, на 27% ($p < 0,05$), при глаукомі II стадії на 14% ($p > 0,05$), при глаукомі III і IV стадії - на 17% ($p < 0,05$) і 24% відповідно ($p < 0,05$). Показник співвідношення діаметру екскавації до діаметру

ДЗН, визначених за першою методикою, був меншим за такий же показник, визначений за загальноприйнятою методикою, при глаукомі I стадії на 28% ($p > 0,05$), при розвинутій глаукомі на 32% ($p < 0,05$), при глаукомі III стадії на 17% ($p < 0,05$), а при термінальній глаукомі 23% ($p < 0,05$). Варто відмітити, що при продовженні лінії вимірювання екскавації до точки перетину з нервовими волокнами в ручному режимі згідно запропонованої тактики в 30% випадків при далекозашедшій і термінальній глаукомі були отримані дані перевищення екскавації над ДЗН, що теоретично неможливо. Однак, вимірювання в автоматичному режимі параметрів ДЗН поза його межами (на рівні склистого тіла) є також недосконалістю програмного аналізу і потребує подальшого удосконалення і допрацювання.

Користуючись загальноприйнятою методикою визначення діаметру екскавації, на наш погляд, у випадках вираженого витончення перипапільярних нервових волокон при пізніх стадіях глаукоми отримання помилкових результатів практично неминуче. Це пов'язано з недосконалістю автоматичного режиму вимірювання меж екскавації (на 150 мкм вище лінії з'єднання ПЕС), що визначалося поза зоною ДЗН. Водночас, застосування тактики продовження даної прямої до перетину з межею нервових волокон призводить до отримання результатів перевищення розміру екскавації над розміром ДЗН.

Таким чином, стандартні методики морфометрії ДЗН мають ряд недоліків і вимагають удосконалення. Крім отриманих нами відмінностей, що характеризують розміри ДЗН і екскавації, в літературі описані артефакти, одержані при оцінці товщини шару нервових волокон при глаукомі, що є ще більш актуальним при оцінці тяжкості оптиконеуропатії. Так Ghassibi M. P. із співавт. було виявлено різну діагностичну значимість вимірювань товщини шару нервових волокон в перипапільярній області при діаметрі скану в 3,5, 4,1 і 4,7 мм в залежності від морфометричних особливостей ДЗН і перипапільярної зони, зокрема при наявній перипапільярної атрофії ПЕС [262]. Аналогічні складності визначення діаметру ДЗН і величини співвідношення діаметру екскавації до ДЗН можуть виникнути при стандартній морфометрії, яка передбачає визначення

діаметру ДЗН по межі лінії, що з'єднує ПЕС, у пацієнтів з перипапільлярною атрофією, що є частою ОКТ-ознакою високої вісьової міопії та може поєднуватися з глаукомою.

Різний підхід до морфометрії ДЗН при ГОН різними авторами, а також при роботі на різних моделях оптичних когерентних томографів, в значній мірі може ускладнити об'єктивну оцінку ступеня пошкодження ДЗН при глаукомі.

Отже, з метою ранньої діагностики глаукоми морфометрія структур ока потребує постійного удосконалення. З появою нових технологічних можливостей розширюється поле для наукової діяльності. Останні моделі оптичних когерентних томографів за рахунок функції візуалізації глибоких структур ока викликали інтерес науковців для дослідження змін, наприклад, РП і судинної оболонки при глаукомі, як і раніше були доведені в більшій мірі теоретично внаслідок неможливої їх об'єктивної оцінки.

На другому етапі дослідження нами був проведений порівняльний аналіз товщини РП у хворих на глаукому різних стадій в порівнянні з групою здорових осіб за даними SS-ОСТ. У дослідження увійшли 50 осіб (50 очей). Всі пацієнти були розподілені на 2 групи. Хворі на глаукому увійшли в основну групу, яка була розподілена на підгрупи згідно стадіям глаукоми (по 10 хворих в кожній). Контрольну групу (10 чоловік) склали здорові особи.

В результаті проведених досліджень було встановлено, що середня товщина РП у здорових осіб становила $161,80 \pm 2,98$ мкм. В порівнянні з групою здорових очей у пацієнтів I стадії середня товщина РП менше на 24%, у випадку II стадії на 37%. У пацієнтів з III стадією глаукоми середня товщина РП була на 50%, а при термінальній стадії на 61% меншою порівняно з групою здорових осіб. У всіх випадках дані між підгрупами основної групи, а також в порівнянні з контрольною групою були статистично значущими ($p < 0,05$). При аналізі отриманих результатів зменшення товщини РП було прямо пропорційне збільшенню стадії глаукоми. Визначений зворотній вельми високий (за шкалою Чедока) зв'язок товщини РП і стадії глаукоми. Коефіцієнт кореляції (r) рівний - 0,966 ($p < 0,05$).

Про зв'язок зменшення товщини РП з прогресуванням глаукомного процесу свідчить ряд наукових робіт [95-98]. Наші наукові дослідження також підтвердили факт витончення РП при збільшенні стадії глаукоми.

Значну увагу ролі РП в розвитку ГОН приділяли ще в 70-80 роках ХХ століття [33]. Однак, недостатня візуалізація даної структури на той час не дала можливості в повній мірі підтвердження теорії, в основу якої покладена роль деформації РП в виникненні зміщення, стиснення та пошкодження аксонів ГКС та судин, що проходять через її товщу [34-37], що викликає ряд патологічних процесів у вигляді ішемії, виділення вільних радикалів, активації металопротеаз, розвитку апоптозу. Саме витончення РП сприяє більш вираженій її деформації при змінах ВОТ. Подібне витончення РП спостерігається і у випадках високої вісьової міопії [263], з чим також, по всій видимості, пов'язаний підвищений ризик розвитку глаукоми у даної групи пацієнтів.

На основі проведеного морфометричного аналізу структурних особливостей ДЗН і РП при глаукомі, які відповідають даним світової літератури, на третьому етапі нашої роботи було проведено математичне моделювання РП. Була застосована система диференціальних рівнянь, що пов'язують деформації в РП і оточуючих її тканинах з величиною зовнішнього тиску. Було встановлено, що зміщення шарів пластини, які виникають в результаті деформації РП, розрізняють двох типів: поздовжні і поперечні, які між собою безпосередньо взаємопов'язані. Саме ці зміщення викликають пошкодження нервових волокон, що проходять через її товщу. Після проведення ряду розрахунків системи диференціальних рівнянь виведена кінцева формула визначення тиску на нервові волокна, що

проходять через РП:
$$P = \frac{8u_r d^3 \tilde{E}}{9\pi^2 r_w^* \alpha(h) h^3},$$
 де: P - тиск на аксони ГКС, u_r - поздовжнє

зміщення волокон РП на відстані r_i від центру пластини, d – сукупна товщина аксонального волокна, що перетинає РП, \tilde{E} – приведений модуль Юнга, r_w^* – модельний параметр, $\alpha(h)$ – функція, що встановлює відповідність між видимою на знімках ОКТ та дійсною товщиною РП, h – видима товщина РП на ОКТ-знімках. При значенні тиску на аксони ГКС (P) менше за текучість сітківки (p_0),

яка у нормі дорівнює 9 кПа, констатують низький рівень тиску на аксони і відсутність ризику розвитку або прогресування ГОН - відповідно; якщо тиск більше за p_0 , але менший за $3 \times p_0$, то відмічають наявність ризику розвитку або прогресування ГОН, а якщо тиск більший за $3 \times p_0$, то встановлюють незворотні процеси руйнування аксонів і критичне прогресування ГОН.

Вивчення структурних змін на рівні РП і їх роль в розвитку ГОН не втрачає своєї актуальності, що підтверджує інтерес багатьох авторів до даної проблеми. Так, ряд авторів в своїх роботах описували дефекти в РП у вигляді отворів (розривів) і відривів РП від краю, над якими виникали витончення, зміни рельєфу нервових волокон. Дані явища були помічені у хворих на глаукому на відміну від здорових осіб [101, 102]. Wang B. з співавт. [103] в свою чергу вивчали напрямок ходу нервових волокон через РП у здорових пацієнтів, хворих з підозрою і встановленим діагнозом глаукоми за даними SS-ОКТ. Вчені виявили звивистість нервових волокон на рівні РП при ГОН та описали цей феномен основоположним в порушенні аксоплазматичного транспорту та розвитку ГОН. За їх припущенням, така звивистість може бути можливим доказом перших ознак початку розвитку ГОН. На наш погляд, таку зміну ходу нервових волокон можна пояснити теорією поперечних і поздовжніх зсувів, яку ми описали в нашій роботі.

Пошкодження аксонів на рівні РП викликає витончення перипапільярних нервових волокон і комплексу гангліозних клітин, що є важливим діагностичним критерієм глаукоми за даними ОКТ. Сучасні оптичні когерентні томографи дозволяють визначити мінімальні структурні зміни сітківки і зорового нерву, товщину комплексу ГКС і шару нервових волокон, які випереджають функціональні порушення ока.

Питання прогнозування розвитку ГОН є як і раніше актуальним, про що свідчить ряд робіт інших авторів. Наприклад, математичний метод оцінки перебігу глаукомного процесу запропонував проф. Бездітко П.А. з співавторами, де був розроблений коефіцієнт збереження ГКС, який розраховується співвідношенням показників різниці істинного очного тиску (P_0) до різниці середньої товщини комплексу ГКС (Avg GCC) до і після оперативного лікування

($K = \Delta P_o / \Delta Avg GCC$) [144]. Практичною цінністю даного коефіцієнта є те, що він включає як структурні, так і функціональні показники. Але, незважаючи на високу технологічну можливість ОКТ, за результатами якої оцінюється комплекс ГКС, в разі його витончення підтверджується лише факт настання оптиконеуропатії.

ОКТ лише констатує вже наявні структурні зміни ока. Даний факт свідчить про те, що пошук нових методів діагностики, направлених саме на прогнозування розвитку ГОН, викликає ще більший інтерес науковців.

Однією з розробок даного напрямлення була поява апарату Diopsys, який визначає електрофізіологічну активність ГКС. Даний метод широко застосовується в США та Канаді і дозволяє оцінити амплітуду і швидкість викликаного зорового потенціалу і виявити не тільки втрачені аксони гангліозних клітин, але і дисфункцію існуючих. Були проведені дослідження, які виявили кореляцію між зниженням амплітуди викликаного зорового потенціалу і станом поля зору при прогресуванні глаукоми [264]. Відомо, що ГКС поділяються на два типи: М- і Р-клітини, які формують магноцелюлярний і парвоцелюлярний шляхи відповідно. Функціонально М-шлях, як вважають, відповідний за рух і форму стимулу, тоді як Р-шлях грає роль в аналізі деталей і колірного зору [265-268]. Аналізуючи результати досліджень різних авторів, більшість прийшли до висновку, що при глаукомному процесі в більшій мірі зазнають пошкодження саме гангліозні клітини типу М (магноцелюлярних) [269]. Chaturvedi N. з співавторами досліджували щільність нейронів в магно- і парвоцелюлярних областях здорових пацієнтів і пацієнтів з глаукомою. Було визначено значне зменшення щільності клітин саме в М-шарах у випадках глаукоми [270]. Також є думка, що глаукома впливає на Р- і М- клітини з однаковою швидкістю, проте Р-клітини становлять 80% від загальної популяції ГКС, тоді як М-клітини становлять лише 10% [271, 272]. Оскільки співвідношення здорових М-клітин в порівнянні з загальною популяцією М-клітин зменшується набагато швидше, ніж відповідне співвідношення Р-клітин, виділення групи М-клітин за допомогою специфічних стимулів визваних зорових потенціалів може виявити ранне

захворювання [273]. М-нейрони в 10 разів чутливіші до контрасту, ніж Р-нейрони. Тому важливо при аналізі функціонування ГКС аналізувати подразник з низькою і високою контрастністю. Саме система Diopsys NOVA-LX дозволяє визначити наскільки добре функціонує М-шлях у випадках з глаукомою, особливо на етапах встановлення діагнозу [274]. На наш погляд, даний вектор досліджень є перспективним, так як він направлений на прогнозування розвитку глаукоми. Даний напрямок був покладений в основу і нашої роботи, в результаті чого була виведена формула прогнозування ГОН з визначення тиску на нервові волокна на рівні РП. Для зручності практичного застосування розрахунків тиску на аксони ГКС створена електронна таблиця Excel, що дозволяє автоматично визначити ступінь ризику розвитку (при підозрі на глаукому) або прогресування (при установленому діагнозі) ГОН. Для розрахунку необхідне занесення до таблиці індивідуальних параметрів обстежуваного: товщина і діаметр РП, VOT.

Відомий факт, що прогресуюче зменшення товщини нервових волокон характерне для глаукомного процесу. Подібну динаміку витончення РП було виявлено в попередній частині нашої роботи. Тому нами було запропоновано провести ретроспективний кореляційно-регресійний аналіз взаємозв'язку цих показників. Такий же аналіз проведено між показниками статичної периметрії (MD) і визначеним ступенем ризику розвитку (прогресування) ГОН за запропонованим нами кількісним критерієм. Дослідження проведено у 42 хворих на ПБКГ (71 око). В результаті був виявлений помітний прямий зв'язок між СТПНВ і товщиною РП за даними SS-ОКТ (коефіцієнт кореляції (r) дорівнює 0,504, $p < 0,05$), а також помітний прямий зв'язок між даними MD і ступенем розрахованого ризику розвитку (прогресування) ГОН (коефіцієнт кореляції (r) дорівнює 0.578, $p < 0,05$). Зокрема, на останній показник мав вплив той факт, що в ряді випадків при виявленому високому ризику були відсутні зміни периметрії (8 з 45 випадків), проте в 5 з них на парному оці була або далекозайшовша, або термінальна глаукома, що, як відомо, є одним із основних факторів ризику розвитку глаукоми на парному оці.

Останнім блоком даного етапу роботи був аналіз діагностичної значимості запропонованого кількісного критерію визначення ризику розвитку (прогресування) ГОН. Порівнювали товщину комплексу ГКС (як одного із головних критеріїв ГОН) на початку і через 18 місяців у 30 хворих, які були розподілені на 3 групи по 10 людей в кожній згідно виявленого ризику. Визначалася величина втрати комплексу ГКС, при порівнянні рівнів якої між групами виявлено статистично значущі відмінності отриманих даних. Так, цей показник в групі помірного ризику був більшим порівняно з групою низького ризику в 4,2 рази ($p=0,001$), а в групі високого ризику величина втрати комплексу ГКС була більшою порівняно з групою низького ризику в 9,8 разів ($p<0,001$) і помірного ризику в 2,3 рази ($p<0,001$). Значне витончення комплексу ГКС в групі помірного ризику було виявлено в 20% випадків. В групі з високим ризиком відмічалось значне зниження товщини шарів комплексу ГКС в 5 випадках із 10 (50%).

Саме зниження товщі РП і її деформація під впливом ВОТ є одним з ключових етапів у виникненні ГОН. Дане морфофункціональне співвідношення покладено в основу запропонованого нами методу прогнозування розвитку і прогресування ПВКГ. Тому рівень збалансованості морфометричних показників РП і ВОТ, що впливає на її структуру, визначає ризик розвитку захворювання. Результати застосування нашого методу показали високу ефективність. Обмеженням використання цього методу діагностики є технічно недостатня візуалізація РП, що можлива при застосуванні оптичних когерентних томографів попередніх поколінь.

Залишається важливою проблема лікування ПВКГ. Сьогодні навіть наявний широкий вибір антиглаукомних медичних препаратів не зменшує актуальність хірургічного лікування, про що свідчить постійний пошук науковців в розробці нових і удосконаленні існуючих технік операцій при глаукомі. Основна частина операцій направлена на збільшення відтоку внутрішньоочної рідини. Нашу увагу привернула ідея покращення не тільки переднього, а і увеосклерального шляху відтоку очної рідини. Саме даний механізм дії притаманний і аналогам

простагландинів, які є препаратами першої лінії в консервативному лікуванні ПВКГ [50]. Запропонований нами спосіб хірургічного лікування здійснюється шляхом проведення сформованого зовнішнього лоскуту склери під збереженою смужкою з глибоких її шарів в супрациліарний простір з попередньо проведеною синусотрабекулотомією.

Ефективність запропонованої операції оцінювали за функціональними (показниками тонометрії, тонографії, візометрії, периметрії) і структурними змінами (СТПНВ, розмір екскавації ДЗН, товщини судинної оболонки за даними ОКТ). Лікування проведено 100 хворим з ПВКГ (100 очей) з II і III стадією глаукоми. Розподіл пацієнтів за віком, статтю, стадією глаукоми наведений в розділі 2. Всім хворим було проведене хірургічне лікування ПВКГ. Із них 50 (50%) хворим, що склали I (основну) групу спостереження, була застосована розроблена нами АГО з СЦД. Хворим II (контрольної) групи (50%) був застосований метод класичної синусотрабекулотомії. Частині пацієнтів була проведена лише АГО, іншій частині - в поєднанні з ФЕК. Хворі основної групи були прооперовані за розробленим нами хірургічним методом лікування відкритокутової глаукоми з супрациліарним дренажуванням [228]. У контрольній групі виконували класичну синусотрабекулотомію. Динаміку функціональних і структурних змін оцінювали на 5 добу, через 1 місяць та 1 рік після хірургічного лікування.

Мета зниження ВОТ в ранньому післяопераційному періоді була досягнута у всіх випадках. Середній рівень ВОТ на 5 добу в основній групі склав $18,08 \pm 0,05$ мм.рт.ст., а в групі контролю був на межі гіпотонії і склав $15,95 \pm 0,18$ мм рт.ст. Проте у віддаленому періоді на 5 очах (10%) контрольної групи ВОТ підвищився в середньому до $28,60 \pm 0,57$ мм рт. ст., що потребувало додаткової гіпотензивної медикаментозної терапії.

Запропонований нами спосіб хірургічного лікування відкритокутової глаукоми з дренажуванням супрациліарного простору приводить до покращення гідродинаміки ока, а саме сприяє зменшенню коефіцієнта Беккера на 78% та збільшенню коефіцієнту легкості відтоку на 170% в порівнянні з показниками до

операції. У віддалених строках у пацієнтів основної групи з II стадією глауком, яким була проведена комбінована операція, збільшення КЛВ від початкового було на 157% вищим, ніж у відповідній підгрупі контрольної групи ($p < 0,05$). В підгрупі з III стадією глаукоми ця різниця склала 171% ($p < 0,05$). Значна різниця була і в підгрупах з проведеною АГО без заміни кришталика. Результат збільшення КЛВ порівняно з вихідними даними у пацієнтів з розвинутою стадією глаукоми в основній групі був на 111% ($p < 0,05$) вище, ніж результат у відповідній підгрупі контрольної групи. При глаукомі-III ця різниця була 134% ($p < 0,05$).

На нашу думку, досягнення стабільного гіпотензивного ефекту в основній групі, в якій застосовувався запропонований метод, пояснюється відсутністю черезмірної фільтрації внутрішньоочної рідини за рахунок наявної фіксації зовнішнього лоскуту склери сформованою смужкою з глибоких її шарів. Водночас, вибрана хірургічна тактика забезпечує як передній, так і увеосклеральний відтік за рахунок створеного супрациліарного дренивання.

Одним з основних параметрів оцінки ефективності хірургічного лікування глаукоми є стабілізація глаукомного процесу у вигляді відсутності прогресуючого звуження поля зору і збереження гостроти зору у прооперованих хворих.

Більш значуще покращення гостроти зору відмічалось відразу у пацієнтів тих підгруп, яким була проведена заміна кришталика в поєднанні з АГО, що є прогнозованим результатом. Також варто відмітити зниження гостроти зору у віддалених строках спостереження у всіх підгрупах, яким була виконана АГО без ФЕК. Це було пов'язано з прогресуванням помутнінь в кришталику, що теж було передбачуваним та обґрунтованим наслідком. В основній групі через рік спостережень у пацієнтів з розвинутою глаукомою, яким була проведена комбінована операція, МКГЗ покращилася на 128%, а у хворих, яким проводили лише АГО+СЦД, зменшилася на 20%.

У контрольній групі у пацієнтів з розвинутою стадією глаукоми МКГЗ збільшилася на 129% в підгрупі з виконаною комбінованою операцією та знизилася на 49% в підгрупі з проведеною АГО без видалення катаракти.

МКГЗ у хворих з глаукомою-III основної групи покращилася на 56% в підгрупі з проведеною комбінованою операцією. У відповідній підгрупі групи контролю МКГЗ збільшилась на 63%. При проведеній АГО+СЦД без видалення катаракти у пацієнтів з III стадією глаукоми основної групи гострота зору зменшилась на 43%. Показник МКГЗ у відповідній підгрупі контрольної групи знизився на 59%.

В основній групі у пацієнтів як з II, так і з III стадією глаукоми, яким була виконана комбінована операція, відмічалась стабілізація зорових функцій за результатами збереження та навіть деякого покращення поля зору (у пацієнтів з глаукомою-II - на 5% та з глаукомою-III - на 8%). У хворих на глаукому II і III цієї ж групи, яким була проведена лише АГО+СЦД, було констатоване незначне погіршення периметрії (на 4% та 6% відповідно), що імовірно, пов'язано з прогресуванням катаракти.

Подібний результат стабілізації ГОН доведений також об'єктивними методами із застосуванням ОКТ на основі відсутності достовірних змін СТПНВ, показника "площа екскавації/ площа ДЗН" у віддаленому післяопераційному періоді у всіх хворих основної групи. В групі контролю після проведення комбінованої операції у пацієнтів з II стадією глаукоми зниження СТПНВ через 1 рік було на 8% ($p < 0,05$), з III стадією на 6% ($p < 0,05$). Після АГО без заміни кришталика у пацієнтів з розвинутою глаукомою СТПНВ зменшилась на 5% ($p < 0,05$), у пацієнтів з III стадією - на 11% ($p < 0,05$).

Цікавим є той факт, що багато авторів відмічають зменшення товщини судинної оболонки з прогресуванням глаукоми [105-114], звертаючи увагу на роль хоріоїдеї у кровопостачанні зорового нерва. Нами був проведений аналіз змін товщини судинної оболонки у пацієнтів після операції. З метою стандартизації в основу аналізу брали різницю товщини хоріоїдеї між оперованим і парним оком, таким чином нівелюючи системний вплив організму на товщину судинної оболонки і, відповідно, на отримані результати. Було виявлено, що у віддаленому періоді (1 рік після операції) даний показник в перипапільлярній області у пацієнтів, що були прооперовані за запропонованим нами способом,

збільшився на 129% порівняно з даними до операції. В той час, як в групі контролю ця різниця через рік була меншою на 5% порівняно з початковими даними. В макулярній ділянці цей показник збільшився на 199% в основній групі і зменшився на 6% в групі контролю. В результаті проведеного дослідження було доведене статистично достовірне її збільшення у пацієнтів, яким була проведена синусотрабекулотомія з супрациліарним дренаванням. Отриманий результат нами пояснюється як результат покращення увеосклерального відтоку, що, на нашу думку, і стало основоположним фактом, що забезпечив стабілізацію зорових функцій у хворих основної групи у віддаленому післяопераційному періоді. Подібний результат потовщення судинної оболонки були виявлені науковцями після застосування транссклеральної мікроімпульсної циклофотокоагуляції MicroPulse [275]. Вимірювання товщини хоріоїдеї проводили через 1 тиждень, 1,3 та 6 місяців після операції. У всіх випадках, на відміну від групи контролю, якій не проводили дану операцію, було констатоване потовщення хоріоїдеї порівняно з початковими даними. Автори пов'язують це з покращенням увеосклерального відтоку, на о було направлена їх операція.

Стан судинної оболонки після антиглаукомних операцій є цікавим напрямком досліджень багатьох науковців. Так, ряд дослідників виявили потовщення хоріоїдеї, що корелювало зі зниженням ВОТ в післяопераційному періоді [276, 277]. Однак, є опубліковані наукові праці, що також свідчать про потовщення судинної оболонки в післяопераційному періоді, проте виявленого зв'язку з ВОТ не було [278-280]. Автори прийшли до висновку, що цей напрямок досліджень є актуальним, проте у наявних роботах не було єдиного стандартизованого підходу до тактики і режиму вимірювань товщини хоріоїдеї, в більшості було відсутнє автоматичне визначення меж хоріоїдеї томографом. Тому в нашій роботі ми, враховуючи нерівномірну товщину хоріоїдеї без встановленої анатомічної закономірності, з метою стандартизації вимірювань в макулярній зоні за товщину судинної оболонки приймали середнє значення вимірювань в 17 точках відповідно сітки ETDRS. Товщину хоріоїдеї в перипапільлярній області оцінювали як середнє значення вимірювань у 8 точках відповідно секторам

сканування у режимі Radial 9,0 mm Overlap 16 на відстані 1,7 мм від центру ДЗН. Межі судинної оболонки визначались в автоматичному режимі і повторно перевірялись оператором. Враховуючи, що хоріоїдея у кожної людини має індивідуальні параметри, а її товщина здатна змінюватись впродовж доби, залежати від фізичного стану людини та інших зовнішніх факторів, дослідження стану судинної оболонки проводили в один і той же час, в незмінних умовах. Загальний стан пацієнтів був задовільний. Пацієнти напередодні не вживали кави, прийом медичних препаратів та режим дня були без змін.

Таким чином, на підставі вищенаведеного, можна зробити заключення, що на основі проведених нами досліджень доповнені наукові дані щодо патогенезу глаукоми, розроблені новий метод прогнозування розвитку глаукомної оптиконеуропатії і новий спосіб хірургічного лікування - синусотрабекулотомії з супрациліарним дренаванням - який покращує функціонування і передніх, і увеосклеральних шляхів відтоку, що дозволили оптимізувати ранню діагностику та лікування хворих на ПВКГ.

ВИСНОВКИ

1. Глаукома є важливою проблемою офтальмології, оскільки поширеність її в суспільстві невинно зростає, і вона є однією з основних причин сліпоти та інвалідності за зором. Проте, незважаючи на значні досягнення в розробці методів ранньої діагностики та лікування глаукоми, ефективність медикаментозної терапії залишається на рівні 75%, а хірургічного лікування - 90%. Тому пошук нових методів діагностики з прогностичною функцією, що враховують морфометричні і функціональні особливості ока, а також розробка нових патогенетично обґрунтованих методів хірургічного лікування глаукоми є актуальною задачею сучасної офтальмології.

2. Порівняльна оцінка сучасних методик морфометрії диска зорового нерва при глаукомі методом оптичної когерентної томографії показала наявність істотних відмінностей у результатах вимірювання діаметру екскавації диска зорового нерва на всіх стадіях захворювання. У 30% випадків їх результати при III і IV стадії первинної відкритокутової глаукоми виявилися некоректними, тому що свідчили про превалювання діаметру екскавації над діаметром диска зорового нерва, що і дало мотивацію для розробки нового удосконаленого методу ранньої діагностики глаукомної оптиконеуропатії в тому числі з урахуванням товщини решітчастої пластини, величина якої має високий зворотній зв'язок зі стадією первинної відкритокутової глаукоми ($r = - 0,966, p < 0,05$).

3. Встановлено, що згідно з розробленою математичною моделлю деформації решітчастої пластини зорового нерва і ушкодження нервових волокон при первинній відкритокутовій глаукомі на основі результатів SS-ОКТ морфометрії зорового нерва доведено, що глаукомна оптиконеуропатія є наслідком здавлювання аксонів гангліозних клітин на рівні решітчастої пластини, що відбувається внаслідок поперечних і в більшому ступені продольних зміщень її елементів при змінах градієнту внутрішньоочного тиску.

4. Автоматичний розрахунок тиску на аксони гангліозних клітин, що виконувався за допомогою запропонованої нами комп'ютерної програми, після внесення даних параметрів решітчастої пластини та добового рівня

внутрішньоочного тиску дозволив визначити ступінь ризику розвитку (прогресування) глаукомної оптиконеуропатії (низький, середній або високий). За допомогою кореляційно-регресійного аналізу виявлено прямий зв'язок між товщиною решітчастої пластини і середньою товщиною перипапільярних нервових волокон ($r=0,504$, $p<0,05$) та між показниками статичної периметрії (MD) і ступенем ризику розвитку (прогресування) глаукомної оптиконеуропатії ($r=0,578$, $p<0,05$), а за результатами довготривалого спостереження пацієнти з встановленим високим та середнім ризиком у 50% та 20% випадків, відповідно, зазнали втрати комплексу гангліозних клітин сітківки в макулярній області навіть при нормальному внутрішньоочному тиску, що підтверджує обґрунтованість запропонованого способу прогнозування глаукомної оптиконеуропатії та надає можливість планувати ефективний менеджмент пацієнтів з глаукомою.

5. Виявлена закономірність зменшення товщини судинної оболонки ока з прогресуванням первинної відкритокутової глаукоми при використанні кластерного аналізу методом K-середніх. В кластерах з більш тонкою хоріоїдею в перипапільярній області зосередилось 47,7% хворих з III стадією глаукоми і 28,6% - з II стадією ($p<0,05$), а найтонша судинна оболонка в макулі була відповідно у 31,8% і 12,5% хворих ($p<0,05$). Для підвищення діагностичної цінності і достовірності результатів вимірювання товщини хоріоїдеї запропонована стандартизація вимірювань: за товщину судинної оболонки приймали середнє значення вимірювань в макулярній зоні - в 17 точках відповідно сітки ETDRS, а в перипапільярній - у 8 точках відповідно секторам сканування на відстані 1,7 мм від центру диска зорового нерва.

6. Розроблений патогенетично обґрунтований метод хірургічного лікування первинної відкритокутової глаукоми з супрациліарним дренаванням, ефективність якого порівняно з синусотрабекулотомією підтверджувалась стійким зниженням внутрішньоочного тиску та стабілізацією зорових функцій. В основній групі відмічено збільшення коефіцієнту легкості відтоку на 170% (в групі контролю на 26%) ($P<0,05$) та зменшення коефіцієнту Беккера на 78% (в групі контролю на 48%) ($P<0,05$) від початкового. Стійкій стабілізації зорових

функцій сприяло покращення увеосклерального відтоку, що пов'язано з покращенням кровопостачання інтрабульбарної зони зорового нерва внаслідок потовщення хоріоїдеї, про що свідчила виявлена на SS-ОКТ через 1 рік різниця товщин хоріоїдеї між оперованим і парним оком в макулярній і перипапільлярній області: збільшилась, в середньому, на 275% і 96%, відповідно, а в групі контролю на 6% і 31%, відповідно ($P < 0,05$). В 10 % випадків в групі контролю у віддаленому періоді була призначена місцева медикаментозна гіпотензивна терапія.

7. Результати дисертаційної роботи було впроваджено в клінічну практику офтальмологічного відділення КНП "Одеська обласна клінічна лікарня" Одеської обласної ради, Офтальмологічного медичного центру (Університетська клініка) Одеського національного медичного університету (ОНМедУ) та КНП "Обласна офтальмологічна лікарня" Миколаївської обласної ради.

Практичні та наукові положення дисертаційної роботи впроваджені в навчальний процес на кафедрах офтальмології ОНМедУ, Буковинського державного медичного університету імені Б. Л. Радзіховського, Національної медичної академії післядипломної освіти імені П. Л. Шупика та на кафедрі отоларингології з офтальмологією Української медичної стоматологічної академії.

ПРАКТИЧНІ РЕКОМЕНДАЦІЇ

1. Результати проведеної роботи дозволяють рекомендувати внести доповнення в клінічний протокол діагностики та лікування глаукоми, а саме основні діагностичні заходи доповнити морфметричним дослідженням ДЗН методом ОКТ з послідуочим аналізом його результатів із застосуванням розробленої нами електронної таблиці для визначення ризику пошкодження нервових волокон зорового нерва. Цей кількісний критерій дозволив спрогнозувати розвиток глаукомної оптиконеуропатії і при високому його рівні вносити корективи в протокол лікування первинної відкритокутової глаукоми шляхом проведення курсів нейропротекторної терапії 3-4 рази на рік.

2. Рекомендується розроблена нами операція синусотрабекулотомія з супрациліарним дренаванням, яка дозволяє підвищити ефективність хірургічного лікування первинної відкритокутової глаукоми за рахунок функціонування і передніх, і увеосклеральних шляхів відтоку, що приводить до стійкої нормалізації внутрішньоочного тиску та гідродинаміки ока, покращення кровопостачання зорового нерва і до стабілізації глаукомної оптиконеуропатії.

СПИСОК ВИКОРИСТАНИХ ДЖЕРЕЛ

1. Weinreb R.N. The pathophysiology and treatment of glaucoma: a review / R.N. Weinreb, T. Aung, F.A. Medeiros // JAMA.- 2014 May.- Vol.311(18).- P. 1901-11.
2. Kynigopoulos M. Decreased ocular pulse amplitude associated with functional and structural damage in open-angle glaucoma / M.Kynigopoulos, A. Tsamamlis, K. Ntampos, T. Shlote // Eur J Ophthalmol.- 2012.- Vol. 22(1).- P. 111-116.
3. Colin Cook. Epidemiology of glaucoma: what's new? / Colin Cook, Paul Foster // Canadian Journal of Ophthalmology.- 2012 June.- Vol.47(3).- P. 223–226.
4. Tham Y.C. Global prevalence of glaucoma and projections of glaucoma burden through 2040: a systematic review and meta-analysis / Y.C. Tham, X.Li, T.Y. Wong, H.A. Quigley, T. Aung, C.Y. Cheng // Ophthalmology.- 2014.- Vol. 121(11).- P. 2081-90.
5. Егоров Е.А. Национальное руководство (путеводитель) по глаукоме для поликлинических врачей / Е.А. Егоров, Ю.С. Астахов, А.Г. Щуко // Москва, Столичный бизнес, 2008.- 136с.
6. Алексеев В.Н. О стабилизации процесса у больных первичной открытоугольной глаукомой при длительном наблюдении / В.Н. Алексеев, Н.К. Куликова, Л.В. Чекурова, Е. Тубаджи // Глаукома: теория и практика: Сб. науч. тр. конф. - СПб., 2012.- Вып.7.- С. 18-20.
7. Егоров Е.А. Диагностика и мониторинг глаукомы / Е.А. Егоров, Ю.С. Астахов, А.Г. Щуко // Национальное руководство по глаукоме. 2-е изд.- М.2012.- С. 45-80.
8. Еричев В.П. Ранняя диагностика глаукомы: не существует простых и надёжных решений. Глаукома: проблемы и решения. Сборник науч. статей. М 2004; С. 43-46.
9. Коц Я.И. Комплаентность как фактор повышения эффективности лечения больных с хронической сердечной недостаточностью / Я.И. Коц, И.С. Митрофанова // Российский мед. журн.- 2007.- №4.- С. 4-7.
10. Horvitz R.I. Adherence to treatments and health outcomes / R.I. Horvitz, S.M. Horvitz // Arch. Int. Med.- 1993.- №153.- P. 1863-1868.

11. Астахов С.Ю. Хирургия рефрактерной глаукомы: что мы можем предложить? / С.Ю. Астахов, Ю.С. Астахов, Ю.А. Брезель // Глаукома: теории, тенденции, технологии НРТ клуб Россия - 2006: Междунар. конф., 4-я: Сб. науч.ст. - М., 2006. - С. 24-29.
12. Волков В.В. Глаукома, преглаукома, офтальмогипертензия / В.В. Волков, Л.Б. Сухина, Е.И. Устинова // - М., 1985. - С. 121-137.
13. Еричев В.П. Современные принципы гипотензивной терапии глаукомы // Глаукома: Реальность и перспективы: Научно- практич. конф.: Материалы. - М., 2008. - С. 220-223.
14. Куроедов А.В. Индикаторы информативности развития глаукомы при структурно-топографическом анализе диска зрительного нерва (на примере изучения лазерной поляриметрии и компьютерной ретинотомографии) / А.В. Куроедов, В.В. Гордничий, А.С. Александров и др. // Глаукома 2007.- Т. 3.- С. 10-16.
15. Курышева Н.И. Глаукомная оптическая нейропатия.-М., " Мед-пресс-информ", 2006.-136с.
16. Шакалова А.П. Количественная оценка параметров нейроретинального пояска при различных стадиях первичной открытоугольной глаукомы по данным оптической когерентной томографии // Глаукома: теории, тенденции, технологии. НРТ клуб Россия-2010: VIII международная конференция: Материалы, М. 2010; 401-404.
17. Алексеев В.Н. Нейродегенеративные изменения у больных первичной открытоугольной глаукомой / В.Н. Алексеев, И.Р. Газизова // Практическая медицина.- 2012.- № 4.- С. 154-156.
18. Газизова И.Р. Позитронно-эмиссионная томография как метод изучения метаболизма нейроцитов при глаукоме (пилотное исследование) / И.Р. Газизова, В.Н. Алексеев, С.Р. Зайнуллина и др. // Национальный журнал глаукома.- 2015.- №14(3).- С. 5-10.
19. Рукина Д.А. Иммунологические аспекты патогенеза первичной открытоугольной глаукомы / Д.А. Рукина, Л.П. Догадова, Е.В. Маркелова, Е.А.

- Абдуллин, А.Л. Осыховский, А.С. Хохлова // Клиническая офтальмология. Глаукома.- 2011.- № 4.- С. 162-165.
20. Ster A.M. The Role of Oxidative Stress and Vascular Insufficiency in Primary Open Angle Glaucoma / A.M. Ster, R.A. Popp, F.M. Petrisor et al. // Clujul Medical.-2014.- Vol. 87(3).-P. 143-146.
21. Курышева Н.И. Сосудистая теория патогенеза глаукомной оптиконейропатии: физиологическое и патофизиологическое обоснование. Часть 2 / Н.И. Курышева // Национальный журнал глаукома.- 2017.- Т. 16.- № 4.- С. 98-109.
22. Ahmad A. Does blood flow measurement have a role in glaucoma care? / A. Ahmad, Y. Jia, D. Huang // Glaucoma today. – 2014, Sep-Oct.- P. 49-52.
23. Yali J. Optical Coherence Tomography Angiography of Optic Disc Perfusion in Glaucoma / J. Yali Jia, W. Eric, W. Xiaogan et al. // Ophthalmology.- 2014 Jul.- Vol. 121(7).- P. 1322–1332.
24. Еричев В.П. Особенности системной гемодинамики у больных первичной открытоугольной глаукомой, с компенсированным внутриглазным давлением и нестабилизированным течением / В. П. Еричев, И. В. Козлова, А. С. Макарова, Цзинь Дань // Глаукома.-2013.- № 3–1.- С. 22–25.
25. Опенкова Е.Ю. Биохимический статус слезы при первичной открытоугольной глаукоме / Е.Ю. Опенкова, Э.Н. Коробейникова, Г.А. Винькова, В.С. Рыкун // Глаукома.- 2013. - № 3(2).- С. 103–110.
26. Астахов Ю.С. Сосудистые факторы риска развития первичной открытоугольной глаукомы / Ю.С. Астахов, Е.Л. Акопов, Д.М. Нефедова // РМЖ. КОФТ.- 2008.- № 2.- С. 14–17.
27. Plange N. Fluorescein filling defects of the optic nerve head in normal tension glaucoma, primary open-angle glaucoma, ocular hypertension and healthy controls / N. Plange, M. Kaup, K. Huber, A. Remky // Ophthalmic Physiol. Opt.- 2006.- Vol. 26 (1).- P. 26–32.

28. Фатуллоева Н. Ф. Псевдоэксфолиативная глаукома : эпидемиология, клиника, особенности терапии / Н.Ф. Фатуллоева, А.М. Бессметрный // Глаукома.- 2007. - № 2.- С. 72–78.
29. Нестеров А.П. Глаукома. - М.: Мединформгенство, 2008. - 360с.
30. Stein J.D. Glaucoma in Adults-Screening, Diagnosis, and Management: A Review / J.D. Stein, A.P. Khawaja, J.S. Weizer // JAMA.-2021.- Vol. 325(2).- P.164-174. doi: 10.1001/jama.2020.21899.
31. Chang E.E. Glaucoma 2.0: neuroprotection, neuroregeneration, neuroenhancement / E.E. Chang, J.L. Goldberg // Ophthalmology.- 2012.- Vol. 119(5).- P. 979-986.
32. Furlanetto R.L. Posterior displacement of the lamina cribrosa in glaucoma: in vivo inter individual and inter eye comparisons / R.L. Furlanetto, S.C. Park, U.J. Damle, S.F. Sieminski, Y. Kung, N. Siegal et al. // Invest Ophthalmol Vis Sci.- 2013.- Vol. 54.- P. 4836-4842. doi:10.1167/iovs. 12-11530.
33. Нестерова А.П. Глаукома.- М.: Медицина, 1982.- 286с.
34. Quigley H.A. Regional differences in the structure of the lamina cribrosa and their relation to glaucomatous optic nerve damage / H.A. Quigley, E.M. Addicks // Arch Ophthalmol.- 1981.- Vol. 99(1).- P. 137–143.
35. Quigley H.A. Optic nerve damage in human glaucoma. II. The site of injury and susceptibility to damage / H.A. Quigley, E.M. Addicks, W.R. Green, A.E. Maumenee // Arch Ophthalmol.- 1981.- Vol. 99(4).- P. 635–649.
36. Quigley H.A. Morphologic changes in the lamina cribrosa correlated with neural loss in open-angle glaucoma / H.A. Quigley, R.M. Hohman, E.M. Addicks, R.W. Massof, W.R. Green // Am J Ophthalmol.- 1983.- Vol. 95(5).- P. 673–691.
37. Bellezza A.J. Deformation of the lamina cribrosa and anterior scleral canal wall in early experimental glaucoma / A.J. Bellezza, C.J. Rintalan, H.W. Thompson et al. // Invest Ophthalmol Vis Sci.- 2003.- Vol. 44.- P. 623–637.
38. Boland M.V. Comparative effectiveness of treatments for open-angle glaucoma: a systematic review for the US Preventive Services Task Force / M.V. Boland, A.M. Ervin, D.S. Friedman et al. // Ann Intern Med.- 2013.- Vol. 158(4).- P.271-279.

39. Lestak J. Normotensive glaucoma / J. Lestak, N. Jiraskova, M. Zakova, M. Stredova // Biomed Pap Med Fac Univ Palacky Olomouc Czech Repub.-2018 Dec.- Vol. 162(4).- P. 272-275.
40. ЕГОРОВ Е.А. Межнациональное руководство по глаукоме. Т. 2. Клиника глаукомы.- М., 2016.- С.10-19.
41. Соколов В.А. Аутоиммунные механизмы в патогенезе первичной открытоугольной глаукомы (обзор литературы) / В.А. Соколов, Н. Мкхинини, О.Н. Леванова // Российский медико-биологический вестник.- 2011.- № 2.- С. 154-159.
42. Рукина Д.А. Значение аутоиммунных механизмов в патогенезе первичной открытоугольной глаукомы / Д.А. Рукина, А.Л. Осыховский, В.Я. Мельников, Л.П. Догадова, Н.В. Филина, В.В. Станкевич // Национальный журнал глаукома.- 2014.- Т.13.- № 3.- С. 29-35.
43. Могілевський С.Ю. Математичний аналіз значення поліморфізму Rgo72Aгд гену TP53 у виникненні та прогресуванні первинної відкритокутової глаукоми / С. Ю. Могілевський, С. В. Зябліцев, Л. І. Денисюк, В. Г. Гур'янов // Офтальмол. журн.- 2016.- №6.- С. 32-37.//doi.org/10.31288/oftalmolzh201663237
44. Риков С.О. Розподіл поліморфних генотипів гену глутатіон-S-трансферази (GSTP1, GSTM1 і GSTT1) та їх асоціативний зв'язок з первинною відкритокутовою глаукомою / С. О. Риков, А. В. Бурдей, С. В. Зябліцев, С. Ю. Могілевський // Офтальмол. журн.- 2018.- № 3.- С. 32-40.//doi.org/10.31288/oftalmolzh201833240
45. Риков С.О. Прогнозування розвитку та прогресування первинної відкритокутової глаукоми на підставі визначення поліморфізмів генів глутатіон-S-трансферази / С. О. Риков, А. В. Бурдей, С. В. Зябліцев, С. Ю. Могілевський //Офтальмол. журн.- 2018.- № 4.- С. 11-16.//doi.org/10.31288/oftalmolzh201841116
46. Feng J. Identification of pathogenic genes and transcription factors in glaucoma / J. Feng, J. Xu // Mol Med Rep.- 2019.-Vol.20(1).- P. 216-224. doi: 10.3892/mmr.2019.10236. Epub 2019 May 14.

47. International Statistical Classification of Diseases and Related Health Problems 10th Revision (ICD-10)-WHO Version for;2019 [электронный ресурс] URL: <https://icd.who.int/browse10/2019/en#/H40-H42> (дата звернения 22.03.2020)
48. Пасечникова Н.В. Определение и классификация первичной глаукомы. Что должен отображать диагноз? / Н.В. Пасечникова, Н.Г. Завгородняя Н.Г. // Офтальмологический журнал.- 2010.- №2.- С. 73-79.
49. Волков В.В. Не пора ли радикально осовременить отечественную классификацию глаукомы? // Глаукома.- 2013.- №4.- С.5-10.
50. Європейське глаукомне товариство. Термінологія та настанови. 4-те видання.- 2017.- 195 с.
51. Волков В.В. Современные стандарты диагноза открытоугольной глаукомы / В.В. Волков // Офтальмологический журнал.-2006.- №3(1).- С. 95-96.
52. Chauhan V.C. Enhanced detection of open-angle glaucoma with an anatomically accurate optical coherence tomography-derived neuroretinal rim parameter / V.C. Chauhan, N. O'Leary, F.A. Almobarak et al. // Ophthalmology.-2013.- Vol. 120(3).-P. 535-543.
53. Куроедов А.В. Индикаторы информативности развития глаукомы при структурно-топографическом анализе диска зрительного нерва (на примере изучения лазерной поляриметрии и компьютерной ретинотомографии) / А.В. Куроедов, В.В. Гордничий, А.С. Александров и др. // Глаукома.- 2007.- № 3.- С. 10-16.
54. Куроедов А.В. Компьютерная ретинотомография (HRT): диагностика, динамика, достоверность / А.В. Куроедов, В.В. Гордничий // М: Издательский центр МНТК «Микрохирургия глаза» 2007: 236.
55. Страхов В.В. Информативность биоретинометрических показателей диска зрительного нерва и сетчатки в ранней диагностике первичной глаукомы/В.В. Страхов, В.В. Алексеев, А.В. Ермакова //Глаукома.- 2009.- № 3.- С. 3-10.
56. Мачехин В.А. Гейдельбергская ретинотомография диска зрительного нерва в ранней диагностике глаукомы / В.А. Мачехин, О.Л. Фабрикантов //Вестник офтальмологии.-2017.- №4.- С. 17-24 doi: 10.17116/oftalma2017133417-24.

57. Harwerth R.S. Linking structure and function in glaucoma / R.S. Harwerth, J.L. Wheat, M.J. Fredette, D.R. Anderson // *Prog Retin Eye Res.* - 2010. - Vol. 29(4). - P. 249-271.
58. Руднева М.А. Ранняя диагностика и контроль динамики прогрессирования глаукомы методом сканирующей лазерной поляриметрии (CDxVCC) / М.А. Руднева // *Глаукома.* - 2006. - №4. - С. 16-21.
59. Xin D.A. Comparison of Functional and Structural Measures for Identifying Progression of Glaucoma / D.A. Xin, V.C. Greenstein, R.R. Robert et al. // *Invest Ophthalmol Vis sci.* - 2011 Jan. - Vol. 52(1). - P. 519-526.
60. Мамиконян В.Р. Клиническая оценка основных морфометрических показателей зрительного нерва в ранней диагностике и мониторинге первичной открытоугольной глаукомы / В.Р. Мамиконян, Э.Э. Казарян, Т.В. Смирнова // *Глаукома.* - 2009. - №2. - С. 26-29.
61. Курышева Н.И. Роль методов визуализации диска зрительного нерва и слоя нервных волокон сетчатки в ранней диагностике глаукомы / Н.И. Курышева // *Глаукома.* - 2007. - №1. - С. 16-21.
62. Акопян В. С. Оценка комплекса ганглиозных клеток сетчатки при первичной открытоугольной глаукоме / В. С. Акопян, Н. С. Семенова, И. В. Филоненко, М. А. Цысарь // *Офтальмология.* - 2011. - Т.8. - № 1. - С. 20-26.
63. Kim N. R. Structure-function relationship and diagnostic value of macular ganglion cell complex measurement using Fourier-domain OCT in glaucoma / N. R. Kim, E. S. Lee, G. J. Seong et al. // *Invest Ophthalmol Vis Sci.* - 2010. - Vol. 51. - P. 4646-4651
64. Nilforushan N. Structure-function relationships between spectral-domain OCT and standard achromatic perimetry / N. Nilforushan, N. Nassiri, S. Moghimi et al. // *Invest Ophthalmol Vis Sci.* - 2012. - Vol. 53(6). - P. 2740-2748.
65. Moreno-Montanes J. Comparison of retinal nerve fiber layer thickness values using Stratus optical coherence tomography and Heidelberg Retina Tomograph / J. Moreno-Montanes, A. Anton, N. Garcia, N. Olmo, A. Morilla, M. Fallon // *J Glaucoma.* - 2009. - Vol. 18. - P. 528-534.

66. Huang J.Y. Diagnostic power of optic disc morphology, peripapillary retinal nerve fiber layer thickness, and macular inner retinal layer thickness in glaucoma diagnosis with fourier-domain optical coherence tomography / J.Y. Huang, M. Pekmezci, N. Mesiwala, A. Kao, S. Lin // *J Glaucoma*.- 2011.- Vol. 20.- P. 87-95. doi.org/10.1097/ijg.0b013e3181d787b6.
67. Kotowski J. Glaucoma discrimination of segmented cirrus spectral domain optical coherence tomography (SD-OCT) macular scans / J. Kotowski, L.S. Folio, G. Wollstein et al. // *Br J Ophthalmol*.- 2012.- Vol. 96.- P. 1420-1425. doi.org/10.1136/bjophthalmol-2011-301021.
68. Na J.H. Detection of macular ganglion cell loss in preperimetric glaucoma patients with localized retinal nerve fibre defects by spectral-domain optical coherence tomography / J.H. Na, K Lee, J.R. Lee, S. Beak, S.J. Yoo, M.S. Kook // *Clin Exp Ophthalmol*.- 2013.- Vol. 41(9).- P. 870-80. doi: 10.1111/ceo.12142. Epub 2013 Jul 5.
69. Hammel N. Comparing the Rates of Retinal Nerve Fiber Layer and Ganglion Cell- Inner Plexiform Layer Loss in Healthy Eyes and in Glaucoma Eyes/ N. Hammel, A. Belghith, R.N. Weinreb, F.A. Medeiros, N. Mendoza, L.M. Zangwill // *Am J Ophthalmol*.- 2017 Jun.-Vol. 178.- P. 38-50.
70. Kim H.J. Glaucoma Diagnostic Ability of Layer-by-Layer Segmented Ganglion Cell Complex by Spectral-Domain Optical Coherence Tomography / H.J. Kim, S.Y. Lee, K.H. Park, D.M. Kim, J.W. Jeoung // *Invest Ophthalmol Vis Sci*. 2016 Sep.- Vol. 57(11).- P. 4799-4805.
71. Bussel Igor I. OCT for glaucoma diagnosis, screening and detection of glaucoma progression / Igor I Bussel, Gadi Wollstein and Joel S Schuman // *Br J Ophthalmol*.- 2014.-Vol. 98(9).- P. 15-19.
72. Tan C.S. Diurnal variation of choroidal thickness in normal, healthy subjects measured by spectral domain optical coherence tomography / C.S. Tan, Y. Ouyang, H. Ruiz, S.R. Sadda // *Invest Ophthalmol Vis Sci*.- 2012.- Vol. 53.- P. 261–266. doi.org/10.1167/iovs.11-8782.

73. Arintawati P. The applicability of ganglion cell complex parameters determined from SD-OCT images to detect glaucomatous eyes / P. Arintawati, T. Sone, T. Akita, J. Tanaka, Y. Kiuchi // *J Glaucoma*.- 2013.- Vol. 22.- P. 713-718. doi.org/10.1097/ijg.0b013e318259b2e1.
74. Голубина Л.А. Сравнительный анализ морфометрических показателей диска зрительного нерва у пациентов с первичной открытоугольной глаукомой по данным оптической когерентной томографии и ретинальной томографии / Л.А. Голубина, С.В. Харинцева, М.Г. Зимица, К.А. Деревцова // *Вестник офтальмологии*.- 2012.- №4.- С. 32-34.
75. Шпак А.А. Сравнение ошибки методов гейдельбергской ретинотомографии и спектральной оптической когерентной томографии / А.А. Шпак, М.К. Малханова, С.Н. Огородникова // *Глаукома*.- 2011.- №2.- С. 8-11.
76. Aptel F. Structure-function relationships using spectral-domain optical coherence tomography: comparison with scanning laser polarimetry / F. Aptel, R. Sayous, V. Fortoul, S. Beccat, P. Denis // *Am J Ophthalmol*.- 2010.- Vol. 150.- P. 825–833.
77. Leung C.K. Retinal nerve fiber layer imaging with spectral-domain optical coherence tomography a study on diagnostic agreement with Heidelberg Retinal Tomograph / C.K. Leung, C. Ye, R.N. Weinreb // *Ophthalmology*.- 2010.- Vol. 117.- P. 267–274.
78. Nilforushan N. Structure-function relationships between spectral-domain OCT and standard achromatic perimetry / N. Nilforushan, N. Nassiri, S. Moghimi et al. // *Invest Ophthalmol Vis Sci* .- 2012.- Vol. 53(6).- P. 2740-2748.
79. Povazay B. Minimum distance mapping using three-dimensional optical coherence tomography for glaucoma diagnosis / B. Povazay, B. Hofer, B. Hermann et al. // *J Biomed Opt* 2007.- Vol. 12.- P. 204-241. doi.org/10.1117/1.2773736.
80. Reis A.S. Influence of clinically invisible, but optical coherence tomography detected, optic disc margin anatomy on neuroretinal rim evaluation / A.S. Reis, N. O'Leary, H. Yang, G.P. Sharpe, M.T. Nicolela, C.F. Burgoyne, B.C. Chauhan // *Invest Ophthalmol Vis Sci* 2012.- Vol. 53(4).- P. 1852-1860. doi: 10.1167/iovs.11-9309.

81. Chauhan B.C. Enhanced detection of open angle glaucoma with an anatomically accurate optical coherence tomography derived neuroretinal rim parameter /B.C. Chauhan, N. O'Leary, F.A. Almobarak et al. // *Ophthalmology*.- 2013.- Vol. 120.- P. 535-543. doi.org/10.1016/j.ophtha. 2012.09.055.
82. Almobarak F.A. Automated segmentation of optic nerve head structures with optical coherence tomography /F.A. Almobarak, N. O'Leary, A.S.Reis et al. // *Invest Ophthalmol Vis Sci*.- 2014.- Vol. 55.- P. 1161– 1168.
83. Gardiner S.K.A method to estimate the amount of neuroretinal rim tissue in glaucoma: comparison with current methods for measuring rim area / S.K. Gardiner, R. Ren, H. Yang, B. Fortune, C.F. Burgoyne, S. Demirel // *Am J Ophthalmol*.- 2014.- Vol. 157.- P. 540– 549.
84. Chauhan B.C. From clinical examination of the optic disc to clinical assessment of the optic nerve head: a paradigm change /B.C. Chauhan, C.F. Burgoyne CF // *Am J Ophthalmol*.- 2013.- Vol. 156.- P. 218– 227.e2.
85. Mohler K.J. Combined 60° Wide-Field Choroidal Thickness Maps and High-Definition En Face Vasculature Visualization Using Swept-Source Megahertz OCT at 1050 nm / K.J. Mohler, W. Draxinger, T. Klein, J.P. Kolb, W. Wieser, C. Haritoglou, A. Kampik, J.G. Fujimoto, A.S. Neubauer, R. Huber, A. Wolf // *Invest Ophthalmol Vis Sci*.- 2015 Oct.- Vol. 56(11).- P. 6284-93.
86. Lavinsky F. Novel perspectives on swept-source optical coherence tomography / F. Lavinsky, D. Lavinsky // *Int J Retina Vitreous*.- Vol.2016.- Vol.2.- P.25.
87. Lee W.J. Comparison of glaucoma-diagnostic ability between wide-field swept-source OCT retinal nerve fiber layer maps and spectral-domain OCT/W.J. Lee, S. Oh, Y.K. Kim, J.W. Jeoung, K.H. Park // *Eye (Lond)*.- 2018 Sep.- Vol. 32(9).- P.1483-1492. doi: 10.1038/s41433-018-0104-5. Epub 2018 May 23.
88. Lee K.M. Comparison of the Abilities of SD-OCT and SS-OCT in Evaluating the Thickness of the Macular Inner Retinal Layer for Glaucoma Diagnosis /K.M. Lee, E.J. Lee, T.W. Kim, H. Kim // *PLoS One*.- 2016 Jan 26.- Vol. 11.- №1.- e0147964. doi: 10.1371/journal.pone.0147964. eCollection 2016.

- 89.Mrejen S. Optical coherence tomography: imaging of the choroid and beyond / S. Mrejen, R.F. Spaide // *Surv Ophthalmol.*- 2013.- Vol. 58.- P. 387-429. doi.org/10.1016/j.survophthal.2012.12.001
- 90.Takayama K. Three-dimensional imaging of lamina cribrosa defects in glaucoma using swept-source optical coherence tomography /K. Takayama, M. Hangai, Y. Kimura et al. // *Invest Ophthalmol Vis Sci.*- 2013.- Vol. 54.- P. 4798-4807. doi.org/10.1167/iovs.13-11677.
- 91.Park H.Y. Enhanced depth imaging detects lamina cribrosa thickness differences in normal tension glaucoma and primary open-angle glaucoma / H.Y. Park, S.H. Jeon, C.K. Park // *Ophthalmology.*- 2012.- Vol. 119.- P. 10-20. Doi: 10.1016 / j.opthta.2011.07 .033
- 92.Noue R. Three-dimensional high-speed optical coherence tomography imaging of lamina cribrosa in glaucoma / R. Noue, M.Hangai, Y. Kotera, H. Nakanishi, S. Mori, S. Morishita et al. // *Ophthalmology.*- 2009.- Vol. 116.- P. 214-222. doi: 10.1016 / j.opthta.2008.09.008
- 93.Omodaka K. 3D Evaluation of the lamina cribrosa with sweptsorce optical coherence tomography in normal tension glaucoma / K. Omodaka,T. Horii, S. Takahashi, T. Kikawa, A. Matsumoto, Y. Shiga et al. // *PLoS ONE* .- 2015.- Vol. 10 (4).- P. 122-347. doi: 10.1371 / journal.pone.0122347.
- 94.Сеннова Л.Г. Ретроспективный взгляд на роль соединительной ткани в патогенезе глаукомы // *Национальный журнал глаукома.*- 2018.- Том 17.- №1.- С. 113-116.doi.org/10.25700/NJG.2018.01.11
- 95.Chung H.S. Lamina Cribrosa- Related Parameters Assessed by Optical Coherence Tomography for Prediction of Future Glaucoma Progression /H.S.Chung, K.R. Sung, J.Y. Lee, J.H. Na // *Curr Eye Res.*- 2016Jun.- Vol. 41(6)- P.806-13. doi: 10.3109/02713683.2015.1052519. Epub 2015 Aug 13.
- 96.Lee E.J. Influence of lamina cribrosa thickness and depth on the rate of progressive retinal nerve fiber layer thinning / E.J. Lee, T.W. Kim, M. Kim, H. Kim // *Ophthalmology.*- 2015.- Apr.- Vol.122(4).- P. 721-9. doi: 10.1016/j.opthta.2014.10.007. Epub 2014 Nov 26.

97. Omodaka K. Clinical factors associated with lamina cribrosa thickness in patients with glaucoma, as measured with Swept Source Optical Coherence Tomography/ K. Omodaka, S. Takahashi, A. Matsumoto et al. // *PLoS One*.- 2016.-Vol. 11.- e0153707. doi: 10.1371/journal.pone. 0153707.
98. Chung H.S. Lamina Cribrosa-Related Parameters Assessed by Optical Coherence Tomography for Prediction of Future Glaucoma Progression / H.S. Chung, K.R. Sung, J.Y. Lee, J.H. Na // *Curr Eye Res*.- 2016 Jun.- Vol. 41(6).- P. 806-13. doi: 10.3109/02713683.2015.1052519. Epub 2015 Aug 13.
99. Downs J.C. Lamina cribrosa in glaucoma /J.C. Downs, C.A. Girkin // *Curr Opin Ophthalmol*.- 2017 Mar.- Vol. 28(2).- P.113-119. doi:10.1097/ICU.0000000000000354.
100. Hao L. Measurement of Structural Parameters of the Lamina Cribrosa in Primary Open-Angle Glaucoma and Chronic Primary Angle-Closure Glaucoma by Optical Coherence Tomography and Its Correlations with Ocular Parameters / L. Hao, H. Xiao, X. Gao, X. Xu, X. Liu // *Ophthalmic Res*.- 2019.- Vol. 62(1).- P. 36-45. doi: 10.1159/000496558. Epub 2019 Feb 15.
101. Faridi O.S. Effect of focal lamina cribrosa defect on glaucomatous visual field progression /O.S. Faridi, S.C. Park, R. Kabadi, D. Su, C.G. De Moraes, J.M. Liebmann, R. Ritch // *Ophthalmology*.- 2014 Aug.- Vol. 121(8).-P. 1524-30.
102. You J.Y. Focal lamina cribrosa defects associated with glaucomatous rim thinning and acquired pits / J.Y. You, S.C. Park, D. Su, C.C. Teng, J.M. Liebmann, R. Ritch // *JAMA Ophthalmol*.- 2013 Mar.- Vol. 131(3).- P. 314-21.
103. Wang B. Tortuous Pore Path Through the Glaucomatous Lamina Cribrosa / B. Wang, K.A. Lucy, J.S. Schuman, I.A. Sigal, R.A. Bilonick et al. // *Sci Rep*.- 2018 May 8.- Vol. 8(1).- P. 7281. doi: 10.1038/s41598-018-25645-9.
104. Choi S.S. Evidence of outer retinal changes in glaucoma patients as revealed by ultrahigh-resolution in vivo retinal imaging / S.S. Choi, R.J. Zawadzki, M.C. Lim et al. // *Br J Ophthalmol*.- 2011.- Vol. 95.- P. 131-141. doi.org/10.1136/bjo.2010.183756

105. Курышева Н.И. Хориоидея при глаукоме: результаты исследования методом оптической когерентной томографии / Н.И. Курышева, Т.Н. Киселёва, Т.Д. Арджевнишвили, А.В. Фомин, П.К. Рыжков, Н.А. Ходак, Г.М. Орозбаева // Глаукома.- 2013.- №3.- Ч.2.- С. 73-82.
106. Park J.H. The association between peripapillary choroidal thickness and peripapillary choroidal thickness in untreated normal-tension glaucoma patients / J.H. Park, C. Yoo, J.H. Jung, M.J.A. Girard, J.M. Mari, Y.Y. Kim // *Medicine (Baltimore)*.- 2019 Jan.- Vol. 98(1).- e14044. doi: 10.1097/MD.00000000000014044.
107. Moghimi S. Lamina Cribrosa and Choroid Features and Their Relationship to Stage of Pseudoexfoliation Glaucoma / S. Moghimi, S. Nekoozadeh, N. Motamed-Gorji, R. Chen, M.A. Fard, M. Mohammadi, R.N. Weinreb // *Invest Ophthalmol Vis Sci*.- 2018.- Nov 1.- Vol. 59(13) - P. 5355-5365. doi: 10.1167/iovs.18-25035.
108. Lin Z. The diagnostic use of choroidal thickness analysis and its correlation with visual field indices in glaucoma using spectral domain optical coherence tomography / Z. Lin, S. Huang, P. Huang, L. Guo, X. Shen, Y. Zhong // *PLoS One*.- 2017 Dec.- Vol. 12(12).- e0189376. doi: 10.1371/journal.pone.0189376. eCollection 2017.
109. Pablo L.E. The use of zonal analysis of peripapillary choroidal thickness in primary open-angle glaucoma / L.E. Pablo, M.P. Bambo, B. Cameo, B. Ferrández, N. Güerri, V. Polo, J.M. Larrosa, J. Moreno-Montañés, E. Garcia-Martin // *Jpn J Ophthalmol*.- 2018 Jan.- Vol. 62(1).- P. 41-47. doi: 10.1007/s10384-017-0538-5. Epub 2017 Oct 11. PMID:29022112
110. Pablo L.E. Peripapillary Choroidal Thickness Analysis Using Swept-Source Optical Coherence Tomography in Glaucoma Patients: A Broader Approach / L.E. Pablo, B. Cameo, M.P. Bambo, V. Polo, J.M. Larrosa, M.I. Fuertes, N. Güerri, B. Ferrandez, E. Garcia-Martin // *Ophthalmic Res*.- 2018.- Vol. 59(1).- P. 7-13. doi: 10.1159/000479877. Epub 2017 Sep 23.
111. Панченко Н.В. Толщина хориоидеи у пациентов с прогрессирующей и стабилизированной первичной открытоугольной глаукомой / Н.В. Панченко, И.Г. Дурас, Е.Н. Гончарь, Д.О.

- Приходько, А.С.Переяслова, Л.Г.Авилова// Офтальмол. журн. — 2018. — № 6. — С. 19-22.doi.org/10.31288/oftalmolzh201861922
112. Курышева Н.И. Влияние венозного кровотока глаза на состояние комплекса ганглиозных клеток сетчатки у больных первичной открытоугольной глаукомой / Н.И. Курышева, Т.Н. Киселева, П.К. Рыжков, А.В. Фомин, Н.А. Ходак, Т.Д. Арджевнишвили // Офтальмология.-2013.- №1.- С. 26–31.
113. Курышева Н.И. Диагностическая значимость исследования глазного кровотока в раннем выявлении первичной открытоугольной глаукомы /Н.И. Курышева, О.А. Паршунина, Е.В. Маслова, Т.Н. Киселева, М.Б. Лагутин // Глаукома.-2015.- Т. 3.- №14.- С. 19-28.
114. Курышева Н.И. Макулярная область при глаукоме: кровоснабжение, исследованное методом ОКТ - ангиграфии /Н.И. Курышева, Т.Д. Арджевнишвили, Е.В. Маслова, О.А. Паршунина, А.В. Трубилина, А.В. Фомин // Новости глаукомы.-2016.-№1 (37).-С. 135
115. Cennamo G. Choroidal thickness in open-angle glaucoma measured by spectral-domain scanning laser ophthalmoscopy/optical coherence tomography /G. Cennamo, M. Finelli, G. Iaccarino, G de Crecchio // Ophthalmologica.- 2012.-Vol. 228(1).- P. 47-52. doi.org/10.1159/000336903
116. Hirooka K. Relationship between progression of visual field damage and choroidal thickness in eyes with normal-tension glaucoma / K. Hirooka, A.Fujiwar, C. Shiragami, T. Baba, F. Shiraga //Clin Exp Ophthalmol.- 2012.-Vol. 40(6).- P. 576-582. doi.org/10.1111/j.1442-9071.2012.02762.x
117. Ehrlich J.R. Peripapillary choroidal thickness in glaucoma measured with optical coherence tomography /J. R. Ehrlich,J. Peterson, G. Parlitsis, K.Y. Kay, S. Kiss, N. M. Radcliffe // Exp Eye Res.- 2011.- Vol. 92(3).- P. 189-194. doi.org/10.1016/j.exer.2011.01.002
118. Bouillot A. Changes in choroidal thickness and optic nerve head morphology after filtering surgery: nonpenetrating deep sclerectomy versus trabeculectomy /A. Bouillot, A. Pierru, E. Blumen-Ohana, E. Brasnu, C. Baudouin, A. Labbé //BMC Ophthalmol.- 2019.- Jan 21.- Vol. 19(1).- P. 24. doi: 10.1186/s12886-019-1031-3.

119. Zhang X. The Effect of Change in Intraocular Pressure on Choroidal Structure in Glaucomatous Eyes / X. Zhang, E. Cole, A. Pillar, M. Lane, N. Waheed, M. Adhi, L. Magder, H. Quigley, O. Saeedi // *Invest Ophthalmol Vis Sci.*- 2017.- Jun.1.- Vol. 58(7).- P. 3278-3285. doi: 10.1167/iovs.17-21598.
120. Barrancos C. Changes in lamina cribrosa and prelaminar tissue after deep sclerectomy / C. Barrancos, G. Rebolleda, N. Oblanca, C. Cabarga, F.J. Muñoz-Negrete // *Eye (Lond).*- 2014.- Jan.- Vol. 28(1)- P.58-65. doi: 10.1038/eye.2013.238. Epub 2013 Nov 15.
121. Kadziauskiene A. Changes in choroidal thickness after intraocular pressure reduction following trabeculectomy / A. Kadziauskiene, K. Kuoliene, R. Asoklis, E. Lesinskas, L. Schmetterer // *Acta Ophthalmol.*- 2016.- Sep.- Vol. 94 (6).- P.586-91. doi: 10.1111/aos.13057. Epub 2016 May 5.
122. Kara N. Changes in choroidal thickness, axial length, and ocular perfusion pressure accompanying successful glaucoma filtration surgery / N. Kara, O. Baz, C. Altan, B. Satana, T. Kurt, A. Demirok // *Eye (Lond).*- 2013.- Aug.-Vol. 27(8).- P. 940-5. doi: 10.1038/eye.2013.116. Epub 2013 Jun 7.
123. Saeedi O. Change in choroidal thickness and axial length with change in intraocular pressure after trabeculectomy / O. Saeedi, A. Pillar, J. Jefferys, K. Arora, D. Friedman, H. Quigley // *Br J Ophthalmol.*- 2014 Jul.- Vol. 98(7).- P. 976-9. doi: 10.1136/bjophthalmol-2013-304433. Epub 2014 Mar 13.
124. Chen S. / S. Chen, W. Wang, X. Gao, Z. Li, W. Huang, X. Li, M. Zhou, X. Zhang // *Invest Ophthalmol Vis Sci.*- 2014 Apr 21.- Vol. 55(4).- P. 2608-13. doi: 10.1167/iovs.13-13595.
125. Silva D. Changes in choroidal thickness following trabeculectomy and its correlation with the decline in intraocular pressure / D. Silva, A.S. Lopes, S. Henriques, M. Lisboa, S. Pinto, Vaz.F. Trancoso, I. Prieto // *Int Ophthalmol.*- 2019.- Vol. 39(5).- P. 1097-1104doi: 10.1007/s10792-018-0918-y. [Epub ahead of print]
126. Nagarkatti-Gude N. Optical Coherence Tomography Segmentation Errors of the Retinal Nerve Fiber Layer Persist Over Time / N. Nagarkatti-Gude, S.K. Gardiner,

- B. Fortune, S. Demirel, S.L. Mansberger // *J Glaucoma.*- 2019 May.- Vol. 28(5).- P. 368-374. doi: 10.1097/IJG.0000000000001222.
127. Jammal A.A. Detecting Retinal Nerve Fibre Layer Segmentation Errors on Spectral Domain-Optical Coherence Tomography with a Deep Learning Algorithm / A.A. Jammal, A.C. Thompson, N.G. Ogata, E.B. Mariottoni, C.N. Urata, V.P. Costa, F.A. Medeiros // *Sci Rep.*- 2019 Jul 8.- Vol. 9(1).- P. 9836. doi: 10.1038/s41598-019-46294-
128. Mansberger S.L. Automated Segmentation Errors When Using Optical Coherence Tomography to Measure Retinal Nerve Fiber Layer Thickness in Glaucoma / S.L. Mansberger, S.A. Menda, B.A. Fortune, S.K. Gardiner, S. Demirel // *Am J Ophthalmol.* 2017 Feb;174:1-8. doi: 10.1016/j.ajo.2016.10.020. Epub 2016 Nov 4.
129. Hwang Y.H. Segmentation Errors in Macular Ganglion Cell Analysis as Determined by Optical Coherence Tomography / Y.H. Hwang, M.K. Kim, D.W. Kim // *Ophthalmology.*- 2016 May.- Vol. 123(5).- P. 950-8. doi: 10.1016/j.ophtha.2015.12.032. Epub 2016 Feb 4.
130. Matlach J. Repeatability of peripapillary retinal nerve fiber layer and inner retinal thickness among two spectral domain optical coherence tomography devices / J. Matlach, M. Wagner, U. Malzahn, W. Göbel // *Invest Ophthalmol Vis Sci.*- 2014 Sep 16.- Vol. 55(10).- P. 6536-46. Epub 2014 Sep 16.
131. Harwerth R.S. Visual field defects and retinal ganglion cell losses in patients with glaucoma / R.S. Harwerth, H.A. Quigley // *Arch Ophthalmol.*- 2006 Jun.- Vol. 124(6).- P. 853-9.
132. Quigley H.A. Retinal ganglion cell atrophy correlated with automated perimetry in human eyes with glaucoma / H.A. Quigley, G.R. Dunkelberger, W.R. Green // *Am J Ophthalmol.*- 1989 May 15.- Vol. 107(5).- P. 453-64.
133. Landers J. A comparison of short wavelength automated perimetry with frequency doubling perimetry for the early detection of visual field loss in ocular hypertension / J. Landers, I. Goldberg, S. Graham // *Clin Experiment Ophthalmol.*- 2000.- Vol. 28.- P. 248-52.

134. Sample P.A. Visual function-specific perimetry for indirect comparison of different ganglion cell populations in glaucoma / P.A. Sample, C.F. Bosworth, E.Z. Blumenthal et al. // *Invest Ophthalmol Vis Sci.*- 2000.- Vol. 41.- P. 783–90.
135. Liu S. Comparison of standard automated perimetry, frequency-doubling technology perimetry, and short-wavelength automated perimetry for detection of glaucoma / S. Lam, R.N. Weinreb et al. // *Invest Ophthalmol Vis Sci.*- 2011.- Vol. 52.- P. 7325–31.
136. Meira-Freitas D. Predicting progression of glaucoma from rates of frequency doubling technology perimetry change / D. Meira-Freitas, A.J.Tatham, R. Lisboa, T.M. Kuang, L.M. Zangwill, R.N. Weinreb, C.A. Girkin, J.M. Liebmann, F.A. Medeiros // *Ophthalmology.*- 2014 Feb.- Vol. 121(2).498-507. doi: 10.1016/j.ophtha.2013.09.016. Epub 2013 Nov 26.
137. Medeiros F.A. Frequency doubling technology perimetry abnormalities as predictors of glaucomatous visual field loss /F.A. Medeiros, P.A.Sample, R.N. Weinreb // *Am J Ophthalmol.*- 2004.- Vol. 137.- P. 863–71.
138. Camp A.S. Will Perimetry Be Performed to Monitor Glaucoma in 2025?/ A.S. Camp, R.N. Weinreb // *Ophthalmology.*- 2017 Dec.- Vol. 124(12S).- P. 71-75. doi: 10.1016/j.ophtha.2017.04.009. Epub 2017 Aug 31. Review.
139. Gordon M.O. The Ocular Hypertension Treatment Study: baseline factors that predict the onset of primary open-angle glaucoma / M.O.Gordon, J.A. Beiser, J.D. Brandt, D.K. Heuer, E.J. Higginbotham, C.A. Johnson, J.L. Keltner, J.P. Miller, R.K. 2nd Parrish, M.R. Wilson, M.A. Kass // *Arch Ophthalmol.*- 2002 Jun.- Vol. 120(6).- P. 714-20; discussion 829-30.
140. Ocular Hypertension Treatment Study Group and the European Glaucoma Prevention Study Group. The accuracy and clinical application of predictive models for primary open-angle glaucoma in ocular hypertensive individuals // *Ophthalmology.* 2008 Nov.- Vol. 115(11).- P. 2030-6. doi: 10.1016/j.ophtha.2008.06.036. Epub 2008 Sep 18.

141. Medeiros F.A. A combined index of structure and function for staging glaucomatous damage / F.A. Medeiros, R. Lisboa, R.N. Weinreb, C.A. Girkin, J.M. Liebmann, L.M. Zangwill // *Arch Ophthalmol.*- 2012.- Vol. 130.- P. E1–E10.
142. Medeiros F.A. Estimating the rate of retinal ganglion cell loss in glaucoma / F.A. Medeiros, L.M. Zangwill, D.R. Anderson et al. // *Amer J Ophthalmol.*- 2012.- Vol. 154.- P. 814–824.
143. Meira-Freitas D. Predicting Progression in Glaucoma Suspects With Longitudinal Estimates of Retinal Ganglion Cell Counts / D. Meira-Freitas, R. Lisboa, A. Tatham, L.M. Zangwill, R.N. Weinreb, C.A. Girkin, J.M. Liebmann, F.A. Medeiros // *Invest Ophthalmol Vis Sci.*- 2013 Jun.- Vol. 54(6).- P. 4174–4183.
144. Бездітко П.А. Математичний спосіб оцінки прогресування глаукомного процесу. П. А. Бездітко, С. П. Медведчук, Г. Я. Пархоменко.- *Архів офтальмології України* -2016.-Т. 4.-№ 2(6) – С. 18-26.
145. Экгардт В.Ф. Структурно-функциональные и гемодинамические особенности пациентов при простой первичной и псевдоэкссфолиативной открытоугольной глаукоме и офтальмогипертензии в модели прогнозирования развития глаукомы. Часть 3 /В.Ф. Экгардт, Д.А.Дорофеев // *Национальный журнал глаукома.*- 2018.- Т.17.- №4.- С. 3-14.
146. Макогон С.И. Стартовая терапия в лечении впервые выявленной первичной глаукомы. С.И. Макогон, А.Л. Онищенко, Л.Л. Яценко, О.А. Карманова / *Национальный журнал глаукома* // 2018.-Т.17.- №2.- С.28-37.
147. Wheeler L.A. From the lab to the clinic: activation of an alpha-2 agonist pathway is neuroprotective in models of retinal and optic nerve injury / L.A. Wheeler, R. Lai, E. Woldemussie // *Eur J Ophthalmol.*- 1999.- Vol. 9(1).- P.17–21.
148. Donello J.E. Alpha(2)-adrenoceptor agonists inhibit vitreal glutamate and aspartate accumulation and preserve retinal function after transient ischemia / J.E. Donello, E.U. Padillo, M.L. Webster et al. // *J Pharmacol Exp Ther.*- 2001.-Vol. 296(1).- P.216-223.

149. Hernandez M. Retinal ganglion cell neuroprotection in a rat model of glaucoma following brimonidine, latanoprost or combined treatments/ M. Hernandez, J.H. Urcola, E. Vecino // *Exp Eye Res.*- 2008.-Vol. 86(5).- P. 798–806.
150. Арутюнян Л.Л. Структурно-функциональные и биомеханические показатели пациентов с первичной открытоугольной глаукомой при адьювантной терапии 0,15% бримонидином // *Национальный журнал глаукома.*- 2014.- Т.13.- №1.- С. 28-34.
151. Еричев В.П.Селективные симпатомиметики в моно- и комбинированной терапии глаукомы / В.П. Еричев, И.В. Козлова, А.И. Акопян, А.С. Макарова, В.С. Решикова, Дань Цзинь // *Национальный журнал глаукома.*- 2015.- Т. 14.- №1.- С. 44-51.
152. Cheng J.W. Meta-analysis of α 2-adrenergic agonists versus carbonic anhydrase inhibitors as adjunctive therapy / J.W. Cheng, S.W. Cheng, D.Y. Yu, R.L. Wei, G.C. Lu // *Curr Med Res Opin.*-2012 Apr.- Vol. 28(4).- P. 543-50. doi: 10.1185/03007995.2012.665363. Epub 2012 Feb 28.
153. Tanna A.Meta-analysis of the efficacy and safety of alpha2-adrenergic agonists, beta-adrenergic antagonists, and topical carbonic anhydrase inhibitors with prostaglandin analogs / A. Tanna, A. Rademaker, W. Stewart, R. Feldman // *Arch Ophthalmol.*- 2010.- Vol. 128.- P. 825–833.
154. Fei L.Efficacy and safety of different regimens for primary open-angle glaucoma or ocular hypertension: a systematic review and network meta-analysis /
155. L. Fei, H. Wenbin, Z. Xiulan // *Acta Ophthalmol.*- 2018 May.- Vol. 96(3).- P. 277–284.
156. Gulati V. Diurnal and nocturnal variations in aqueous humor dynamics of patients with ocular hypertension undergoing medical therapy / V Gulatai, S. Fan, M. Zhao, M. Maslonka, C. Gangahar, C. Toris // *Arch Ophthalmol.*- 2012.- Vol. 130.- P. 677–684.
157. Sambhara D. Glaucoma management: relative value and place in therapy of available drug treatments / D. Sambhara, A.A. Aref // *Ther Adv Chronic Dis.*- 2014 Jan.- Vol. 5(1).- P. 30-43. doi: 10.1177/2040622313511286.

158. Еричев В.П. Латанопрост в гипотензивной терапии глаукомы / В.П. Еричев, В.С. Зинина // Вестник офтальмологии.- 2018.- №4.- С. 91-99.
159. Каменских Т.Г. Опыт применения фиксированных комбинаций гипотензивных препаратов в лечении больных первичной открытоугольной глаукомой / Т.Г. Каменских, Е.Ю.Мышкина, Е.В. Веселова, А.Ф. Ципящук // Клин. офтальмология. Заболевания заднего отдела глаза.- 2014.- №1.- С. 26-29.
160. Louise J. Lu. Novel Pharmacologic Candidates for Treatment of Primary Open-Angle Glaucoma / J. Lu Louise, C. James, Tsai, Liu Ji // Yale J Biol Med.- 2017 Mar.- Vol. 90(1).- P. 111–118.
161. Егоров Е.А., Астахов Ю.С., Щуко А.Г. Диагностика и мониторинг глаукомы. Национальное руководство по глаукоме. 2-е изд. М.2012.- С. 45-80.
162. Horvitz R.I. Adherence to treatments and health outcomes / R.I. Horvitz, S.M. Horvitz // Arch. Int. Med.-1993.- №153.- P. 1863-1868.
163. Онищенко А.Л. Причины резистентности ВГД к гипотензивной терапии у больных с глаукомой / А.Л. Онищенко, А.В. Колбаско, М.А. Сафронова, И.Н. Исаков // Вестник офтальмологии. 2016.- №3.- С. 49-52
164. Wise J.B. Argon laser therapy for open-angle glaucoma. A pilot study / J.B. Wise, S.L. Witter // Arch Ophthalmol.- 1979.- Vol. 97.- P. 319–22.
165. Latina M.A. Q-switched 532-nm Nd:YAG laser trabeculoplasty (selective laser trabeculoplasty): a multicenter, pilot, clinical study / M.A. Latina, S.A. Sibayan, D.H. Shin, R.J. Noecker, G. Marcellino // Ophthalmology.-1998 Nov.- Vol. 105(11).- P. 2082-8; discussion 2089-90.
166. Ingvaldstad D.D. Micropulse diode laser trabeculoplasty versus argon laser trabeculoplasty in the treatment of open-angle glaucoma / D.D. Ingvaldstad, R. Krishna, L. Willoughby // [Abstract] Invest Ophthalmol Vis Sci.- 2005.- Vol. 46.- P. 123
167. Бачалдин И.Л. Отдалённые результаты селективной лазерной трабекулопластики у больных первичной открытоугольной глаукомой / И.Л. Бачалдин, А.В. Поступаев, А.Н. Марченко // Глаукома.- 2011.- №1.- С. 17-18.

168. Cairns J.E. Trabeculectomy. Preliminary report of a new method/ J.E. Cairns // Am J Ophthalmol.- 1968.- Vol. 66(4).-P. 673-679.
169. Петров С.Ю. Синустрабекулэктомия: история, терминология, техника / С.Ю. Петров, А.В.Волжанин //Национальный журнал глаукома.-2017.- Т.16.- №2.- С. 82-91.
170. Ciulla T.A. Blebitis, early endophthalmitis, and late endophthalmitis after glaucoma-filtering surgery /T.A.Ciulla,A.D.Beck, T.M. Topping et al. // Ophthalmology.- 1997.- Vol. 104.- P.986-995.
171. Watson P.G.The complications of trabeculotomy (a 20-y follow-up) / P.G.Watson, C. Jakeman, M. Ozturk et al. // Eye.- 1990.- Vol.4(3).- P. 425-438.
172. Rulli E. Efficacy and safety of trabeculectomy vs nonpenetrating surgical procedures: a systematic review and meta-analysis / E. Rulli, E. Biagioli, I. Riva et al. // JAMA Ophthalmol.-2013.- Vol. 131(12).-P. 1573-1582.
173. Батманов Ю.Е. Проблемы современной хирургии глаукомы / Ю.Е.Батманов, В.Ю. Евграфов, Ф.В. Гулиев // Вестн офтальмологии.- 2008.-Т. 124(4).- С. 53-56.
174. Краснов М.М. Современная техника синусотомии (экстенализация шлеммова канала) без резекции склеры / М.М. Краснов // Вестн. офтальмологии.- 1988.- Т. 104.- №1.- С. 10-11.
175. Тахчиди Х.П.Клинико-функциональная оценка показателей ВГД в раннем послеоперационном периоде после непроникающей глубокой склерэктомии и микроинвазивной непроникающей глубокой склерэктомии/ Х.П. Тахчиди, Н.С. Ходжаев, Е.Х. Тахчиди и др. // Глаукома.- 2008.- №1.- С. 20-25.
176. Егоров В.В. Эффективность микроинвазивной непроникающей глубокой склерэктомии в хирургическом лечении первичной открытоугольной глаукомы в отдаленные сроки / В.В. Егоров, А.В. Поступаев // Национальный журнал глаукома.- 2017.- Т.16.- №4.- С. 23-29.
177. Терещенко А.В.Модификация современной микроинвазивной непроникающей хирургии глаукомы с применением Т-образного дренажа /

- А.В. Терещенко, И.А. Молоткова, Ю.А. Белый, Е.В. Ерохина // Офтальмохирургия.- 2011.- №2.- С. 38-42.
178. Лебедев О.И. Методика оптимизации непроникающей глубокой склерэктомии: предварительные результаты / О.И. Лебедев, Е.В. Молчанова, В.В. Ковалевский, Е.А. Калижникова // Офтальмохирургия.- 2011.- №2.- С. 30-33.
179. Иванов Д.И. Сравнительный анализ результатов трабекулотомии ab interno и микроинвазивной непроникающей глубокой склерэктомии в комбинированной хирургии катаракты и глаукомы / Д.И. Иванов, М.Е. Никулин // Национальный журнал глаукома.- 2016.- Т.15.- №1.- С. 52-60.
180. Новицкий И.Я. Эффективность новой операции эндотрабекулоэктомии при открытоугольной глаукоме /И.Я. Новицкий, М.И. Новицкий // Офтальмохирургия.- 2014.- № 1.- С. 42-46.
181. Worst J.G. New instruments and technique for cataract cryosurgery / J.G. Worst // Am J Ophthalmol.- 1968.- Vol. 65(4).- P. 587-597.
182. Nakasato H. Trabeculotomy ab interno with internal limiting membrane forceps for open-angle glaucoma /H. Nakasato, R. Uemoto, M. Isozaki, A. Meguro, T. Kawagoe, N. Mizuki // Graefe's Arch Clin Exper Ophthalmol = Albrecht von Graefes Archiv fur klinische und experimentelle Ophthalmologie.- 2014.- Vol. 252(6).- P. 977-982.
183. Иванов Д.И. Трабекулотомия ab interno как гипотензивный компонент в комбинированной хирургии катаракты и глаукомы / Д.И. Иванов, М.Е. Никулин М.Е. //Глаукома.- 2011.- №3.- С. 34-38.
184. Гайер О. Кистозные изменения фильтрационной подушки после применения цитостатиков при антиглаукоматозной операции. Экспериментальные исследования / О. Гайер, С.Ю. Анисимова, С.И. Анисимов, Л.Л. Арутюнян, Н.С. Анисимова //Национальный журнал глаукома.-2016.- Т.15.- №3.- С. 3-8.

185. Casson R. Long term results and complications of trabeculectom augmented with low dose mitomycin C in patients at risk for filtration failure / R. Casson, R. Rahman, J. F. Salmon // Br. J. Ophthalmol. - 2001. - Vol. 85. - № 6. - P. 686-688.
186. Mietz H. Bullous keratopathy as a complication of trabeculectomy with mitomycin C / H. Mietz, S. Roters, G. K. Kriegelstein // Graefes Arch Clin Exp Ophthalmol. – 2005. – Vol. 243(12). – P. 1284-1287.
187. Spaeth G. L. The use of antimetabolites with trabeculectomy: a critical appraisal / G. L. Spaeth, E. Mutlukan // J Glaucoma. – 2001. – Vol. 10. - P. 145-151.
188. Sayyad F. Simultaneous subconjunctival and subscleral mitomycin-C application in trabeculectomy / F. Sayyad, M. Belmekki, M. Helal et al. // Ophthalmology. - 2000. - Vol. 107(2). - P. 298-214.
189. Петров С.Ю. Нидлинг как метод активации фильтрационных подушек: показания, особенности техники / С.Ю. Петров // Глаукома. – 2013. – № 2. – С. 75-84.
190. King A.J. Frequency of bleb manipulations after trabeculectomy surgery / A.J. King, A.P.Rotchford, A. Alwitry, J. Moodie // Br. J. Ophthalmol. – 2007. – № 7. – P. 873-877.
191. Rotchford A.P. Needling revision of trabeculectomies bleb morphology and long-term survival / A.P. Rotchford, A.J.King// Ophthalmology. – 2008. – №7. – P. 1148-1153.
192. Бачалдин И.Л.Эффективность нидлинга как метода нормализации внутриглазного давления у больных первичной открытоугольной оперированной глаукомой в отдаленном послеоперационном периоде /И.Л. Бачалдин, А.Н. Марченко // Современные технологии в офтальмологии.- 2016.- №2.- С. 68-70.
193. Еричев В.П. Гликозаминогликановый матрикс в профилактике конъюнктивально-склерального рубцевания при синусотрабекулоэктомии / В.П. Еричев, Г.К. Хачатрян //Национальный журнал глаукома.- 2018.- Т.17.- №1.- С. 37-42.

194. Smith R. A new technique for opening the canal of Schlemm/R. Smith // *Br J Ophthalmol.*- 1960.- Vol. 44.- P. 370-373.
195. Mahmoud A. Khaimi. Canaloplasty using iTrack 250 Microcatheter with Suture Tensioning on Schlemm's Canal // Mahmoud A. Khaimi // *Middle East Afr J Ophthalmol.*- 2009 Jul-Sep.- Vol. 16(3).- P. 127–129.
196. Vastardis I. Comparison of performance between two microcatheter systems in ab externo canaloplasty: A retrospective comparison study / I. Vastardis, K. Kontopoulou, S. Fili, Z. Gatzioufas, M. Kohlhaas M // *Eur J Ophthalmol.* 2019 Mar 4, doi: 10.1177/1120672119833547.
197. Бикбов М.М. Результаты каналоластики с использованием нового офтальмохирургического устройства / М.М. Бикбов, И.И. Хуснитдинов// *Национальный журнал глаукома.*- 2017.- Т.16.- №3.- С. 44-52.
198. Салиев И.Ф.Первый опыт применения каналоластики с использованием Glaucolight для лечения открытоугольной глаукомы в Узбекистане /И.Ф. Салиев,А.Б. Захидов // *Новости глаукомы.*-2015.-№1 (33).- С. 156.
199. Касимов Э.М. Ранние результаты каналоластики при открытоугольной глаукоме в Азербайджане / Э.М. Касимов, Д.В. Гасанов // *РМЖ. — Офтальмология.* — 2011. — № 4. — С. 144-148.
200. Малюгин Б.Э. Оценка клинической эффективности каналоластики при открытоугольной глаукоме / Б.Э. Малюгин, А.В. Терещенко, О.В. Фабрикантов // *Федоровские чтения.* — М., 2013. — С. 188-189.
201. Grieshaber M.C. Clinical evaluation of the aqueous outflow system in primary open-angle glaucoma for canaloplasty / M.C. Grieshaber, A. Pienaar, J. Olivier, R. Stegmann // *Invest. Ophthalmol. Vis. Sci.* — 2010. — Vol. 51(3).– P. 1498-1500.
202. Иошин И.Э. Результаты модифицированной непроникающей глубокой склерэктомии в лечении первичной открытоугольной глаукомы /Иошин И.Э., Е.А. Ивачёв // *Национальный журнал глаукома.*- 2016.- Т.15.- №4.- С. 63-70.
203. Абросимова Е.В.Анализ применения дренажного импланта healaflo в хирургии первичной открытоугольной глаукомы / Е.В. Абросимова, А.И.Щава, Балалин С.В. // *Новости глаукомы.*- 2015.- №1 (33).- С. 53.

204. Слонимский А.Ю. Новый биodeградируемый дренаж «Глаутекс» в хирургическом лечении глаукомы / А.Ю. Слонимский, И.Б. Алексеев, С.С. Долгих, А.Р. Коригодский // Национальный журнал глаукома.- 2012.- Т. 11.- №4.- С. 55-59.
205. Абросимова Е.В. Сравнительный анализ применения дренажных имплантов в хирургии первичной открытоугольной глаукомы / Е.В. Абросимова, А.И. Щава, С.В. Балалин, В.П. Фокин // Новости глаукомы.- 2016.- Т.37.- №1.- С. 57.
206. Galassi F. Deep sclerectomy with SkGel implant: 5-year results /F. Galassi, B. Giambene // J Glaucoma.- 2008.- Vol. 17(1).- P. 52-56. doi:10.1097/ijg.0b013e3180d0a885.
207. Chiou A.G. An ultrasound biomicroscopic study of eyes after deep sclerectomy with collagen implant / A.G. Chiou, A. Mermoud, J.P. Underdahl, C.C. Schnyder // Ophthalmology.- 1998.- Vol. 105(4).- P. 746-750. doi:10.1016/s0161-6420(98)94033-7
208. Ateş H., Uretmen O., Anda K., Azarsiz S.S. Deep sclerectomy with a nonabsorbable implant (T-Flux): preliminary results. Can J Ophthalmol.-2003.- Vol.38(6).- P. 482-488. doi:10.1016/s0008-4182(03)80027-3.
209. Senthil S., Rao H.L., Babu J.G., Mandal A.K., Garudadri C.S. Comparison of outcomes of trabeculectomy with mitomycin C vs. ologen implant in primary glaucoma. Indian J Ophthalmol.- 2013.- Vol.61(7) P.338-42. doi:10.4103/0301-4738.109520.
210. Wecker L. de. Sclerotomie simple et combine / L. Wecker // Ann d'Ocul.- 1894.- Vol. 25.- P. 112.
211. Кумар В. Новый спиральный экспандер шлеммова канала в хирургии открытоугольной глаукомы / В. Кумар, М.А. Фролов, Е.В. Божок, Г.Н. Душина, А.И. Беззаботнов // Национальный журнал глаукома.- 2014.- Т.13.- №3.- С. 43-51.
212. Фролов М.А. Сравнительный анализ результатов гипотензивной операции с введением металлического дренажа в угол передней камеры и стандартной синустрабекулэктомии в хирургическом лечении рефрактерной глаукомы /

- М.А. Фролов, В. Кумар, И.Е. Шепелова //Национальный журнал глаукома.- 2015.- Т.14.- №1.- С. 52-60.
213. Фролов М.А. Отдаленные клиничко-функциональные результаты хирургического лечения рефрактерной глаукомы с применением металлического дренажа / М.А. Фролов, В. Кумар, П.А. Гончар,И.Е. Шепелова //Национальный журнал глаукома. 2014.- Т.13.- №4.- С. 57-65.
214. Dahan E. Implantation of a miniature glaucoma device under a flap / E. Dahan, T.R. Carmichael // J Glaucoma.- 2005.- Vol. 14(2).- P. 98-102. doi:10.1097/01.ijg.0000151688.34904.b7.
215. Tavolato M. Spontaneous extrusion of a stainless steel glaucoma drainage implant (Ex-PRESS) / M. Tavolato, S. Babighian, A. Galan //Eur J Ophthalmol.- 2006.- Vol. 16(5).- P. 753-755.
216. Stewart R.M. Complications following Ex-PRESS glaucoma shunt implantation / R.M. Stewart, J.G.Diamond, E.D. Ashmore, R.S. Ayyala //Am J Ophthalmol.- 2005.- Vol. 140.- P. 340-341. doi: 10.1016/j.ajo.2005.02.033.
217. Dahan E. Implantation of a miniature glaucoma device under a scleral flap / E. Dahan, T.R. Carmichael // J Glaucoma.- 2005.- Vol. 14.- P. 98-102. doi: 10.1097/01.ijg.0000151688.34904.b7.
218. Maris P.J.G. Jr. Comparison of trabeculectomy with Ex-PRESS miniature glaucoma device implanted under scleral flap / P.J.G. Jr. Maris, K. Ishida, P.A. Netland // J Glaucoma.- 2007.- Vol. 16.- P. 14-19doi: 10.1097/01.ijg.0000243479.90403.cd.
219. Бикбов М.М. Анализ гипотензивного эффекта имплантации клапана Ahmed при рефрактерной глаукоме /М.М. Бикбов, И.И. Хуснитдинов // Национальный журнал глаукома.-2016.- Т.15.- №3.- С. 24-34.
220. Abdelaziz A. Diplopia after glaucoma drainage device implantation / A. Abdelaziz, H. Cap, M.R. Banitt, J. Schiffman, W.J. Feuer, C.A. McKeownetal. // J AAPOS.- 2013.- Vol. 17(2).- P. 192-196. doi:10.1016/j. jaapos.2012.11.017.

221. Bailey A.K. Complications of tube implants and their management / A.K. Bailey, S.R. Sarkisian // *Curr Opin Ophthalmol.*- 2014.- Vol. 25(2).- P. 148-153. doi:10.1097/icu.0000000000000034.
222. Lotufo D.G. Postoperative complications and visual loss following Molteno implantation / D.G. Lotufo // *Ophthalmic Surg.*- 1991.- Vol. 22(11).- P. 650-656.
223. Lavin M. Clinical risk factors for failure in glaucoma tube surgery. A comparison of three tube designs / M.Lavin, W. Franks, R. Wormald, R. Hitchings // *Arch Ophthalmol.*- 1992.- Vol. 110(4).- P. 480-485. doi:10.1001/archophth.1992.01080160058030
224. Gerometta R. An hypothesis on pressure transmission from anterior chamber to optic nerve / R. Gerometta, D. Escobar, O.A. Candia // *Med Hypotheses.*- 2011.- Vol. 77(5).- P. 827-831. doi:10.1016/j.mehy.2011.07.047
225. Бубнова И.А. Изменение морфометрических параметров ДЗН на фоне острого повышения ВГД после интравитреальных инъекций/И.А. Бубнова, И.Г. Юлова // *Национальный журнал глаукома.*- 2016.- №2.- С.54-60.
226. Курьшева Н. И. Глаукомная оптическая нейропатия / Н.И. Курьшева – М.: МЕДпресс-информ, 2006. – 136 с.
227. Щуко А.Г. Оптическая когерентная томография в диагностике глазных болезней/ А.Г. Щуко, В.В. Малышева - М.: ГЭОТАР-Медиа, 2010.- С.94-95.
228. Патент на винахід № 109996. МПК А61F9/007. Спосіб хірургічного лікування відкритокутової глаукоми // Венгер Л.В., Якименко І.В.; власник: Одеський національний медичний університет; заявка а 201410228; подано 18.09.2014; опуб. 26.10.2015. – Бюл. № 20.
229. Sigal I.A. Modeling individual-specific human optic nerve head biomechanics.Part I: IOP-induced deformations and influence of geometry / I.A. Sigal, J.G. Flanagan, I. Tertinegg, C. Ross Ethier // *Biomech Model Mechanobiol.*- 2009.- Vol. 8.- P. 85–98.
230. Campbell I.C. Biomechanics of the PosteriorEye: A Critical Role in Healthand Disease / I.C. Campbell, B.Coudrillier, C. Ross Ethier // *J. Biomech. Eng.*- 2014.- Vol. 13.- P. 19.

231. Sigal I.A. IOP-induced lamina cribrosa displacement and scleral canal expansion: an analysis of factor interactions using parameterized eye-specific models / I.A. Sigal, Hongli Yang, M.D. Roberts, C.F. Burgoyne, J. Crawford Downs // *Investigative Ophthalmology & Visual Science*.- 2011.- Vol. 52.- P. 1896-190.
232. Strouthidis N.G. Altering the way the optic nerve head responds to intraocular pressure-a potential approach to glaucoma therapy / N.G. Strouthidis, M.J. Girard // *Curr. Opin. Pharmacol.*- 2013.- Vol. 13.- P. 83-89.
233. Бауэр С.М. Простейшие модели теории оболочек и пластин в офтальмологии / С.М. Бауэр, Б.А. Зимин, П.Е. Товстик // изд. С.-Петербургского ун-ва, 2000.- 92 с.
234. Амбарцумян С.А. Теория анизотропных пластин. М.: Наука, 1987.- 360 с.
235. Л.М. Качанов, Основы теории пластичности, «НАУКА», Москва, 1969.- 420 с.
236. Даутов Р.З. Введение в теорию метода конечных элементов / Р.З. Даутов, М.М. Карчевский, КГУ, Казань, 2004.- 239 с.
237. Красников Г.Е. Моделирование физических процессов с использованием пакета Comsol Multiphysics / Г.Е. Красников, О.В. Нагорнов, Н.В. Старостин. М.: НИЯУ МИФИ, 2012. — 184 с.
238. Friberg T. A comparison of the elastic properties of human choroid and sclera / T. Friberg, J. Lace // *Experimental Eye Research*.- 1988.- Vol. 47.- P. 429-436.
239. Shahbazi S. Noninvasive estimation of the ocular elastic modulus for age-related macular degeneration in the human eye using sequential ultrasound imaging / S. Shahbazi, M. Mokhtari-Dizaji, M. Mansori // *Ultrasonics*.- 2012.- Vol. 52.- P. 208-214.
240. Wollensak G. Biomechanical characteristics of retina / G. Wollensak, E. Spoerl // *Retina*, 24 (2004), pp. 967-970.
241. R. Hill. The Mathematical theory of plasticity. Oxford, Clarendon Press, 1950.- 407 p.
242. Кадомцев И.Г. Механика контактных взаимодействий / И.Г. Кадомцев, И.И. Воронович, В.М. Александров // Физматлит.- С. 524-539.

243. Jonas J.D. Morphometry of the Human Lamina Cribrosa Surface / J.D. Jonas, C.Y. Mardin, U.Schlörzer-Schrehardr, G.O.H. Naumann // Investigative Ophthalmology & Visual Science.- 1991.- Vol. 32.- P. 401-405.
244. Kohlhaas M. Effect of central corneal thickness, corneal curvature, and axial length on applanation tonometry /M. Kohlhaas, A.G. Boehm, E. Spoerl, A. Pürsten, H.J. Grein, L.E. Pillunat //Arch Ophthalmol.- 2006 Apr.- Vol. 124(4).- P. 471-6.DOI:10.1001/archophth.124.4.471.
245. Якименко І.В. Порівняльна оцінка методик морфометрії диска зорового нерва при глаукомі за даними спектральної оптичної когерентної томографії / І.В. Якименко, Н.А. Ульянова, Л.В. Венгер // Архів офтальмології України. - 2017.- Т.5.- №2(8).- С. 64-67.
246. Якименко І.В. Результати застосування нового методу прогнозування розвитку і перебігу глаукомної оптиконеуропатії при первинній відкритокутовій глаукомі / І.В. Якименко, Н.А. Ульянова, Л.В. Венгер, К.С. Шакурн // Офтальмологічний журнал.- 2019.- №5.- С. 3-8.
247. Якименко И.В. Прогнозирование развития глаукомной оптиконеуропатии. Часть I. Математическая модель деформации решетчатой пластины и повреждения нервных волокон при глаукоме / И.В. Якименко, Н.А. Ульянова, К.С. Шакурн // Офтальмология. Восточная Европа. – 2018. – Т. 8.- № 4. – С. 475–487.
248. Якименко И.В. Прогнозирование развития глаукомной оптиконеуропатии. Часть II. Применение количественного критерия повреждения аксонов ганглиозных клеток в диагностике глаукомной оптиконеуропатии / И.В. Якименко, Н.А. Ульянова, Л.В. Венгер, К.С. Шакурн // Офтальмология. Восточная Европа. – 2019. – Т. 9.- № 1. – С. 31–39.
249. Патент на корисну модель № 133897. МПК А61В 8/10. Спосіб прогнозування розвитку та перебігу глаукомної оптиконеуропатії // Якименко І.В., Ульянова Н.А., Шакурн К.С.; власник: Одеський національний медичний університет; заявка у 2018 11506; подано 23.11.2018; опуб. 25.04.2019. – Бюл. № 8.

250. Якименко И.В. Сравнительная оценка различных методик морфометрии диска зрительного нерва при глаукоме по данным спектральной оптической когерентной томографии / И.В. Якименко, Н.А. Ульянова, Л.В. Венгер // Матеріали науково-практичної конференції офтальмологів з міжнародною участю "Філатовські читання-2017", 25-26 травня 2017.- Одеса, 2017.- С. 78-79.
251. Якименко И.В. Сравнительная оценка толщины решетчатой пластины при глаукоме и у здоровых лиц по данным Swept-SourceOCT / И.В. Якименко, Н.А. Ульянова, Л.В. Венгер // Матеріали науково-практичної конференції офтальмологів, дитячих офтальмологів та оптометристів України з міжнародною участю "Рефракційний пленер 2018", 18-19 жовтня 2018.- Київ, 2018.- С.126.
252. Якименко И.В. Прогнозирование развития глаукомной оптиконейропатии. Математическая модель деформации решетчатой пластины и повреждения нервных волокон при глаукоме / И.В. Якименко, Н.А. Ульянова, Л.В. Венгер, К.С. Шакун // Матеріали науково-практичної конференції з міжнародною участю "Ophthalmic HUB", 15-16 березня 2019.-Київ, 2019.- С.117-119.
253. Якименко И.В. Прогнозирование развития глаукомной оптиконейропатии. Применение количественного критерия повреждения аксонов ганглиозных клеток в диагностике глаукомной оптиконейропатии / И.В. Якименко, Н.А. Ульянова, Л.В. Венгер, К.С. Шакун // Матеріали науково-практичної конференції офтальмологів з міжнародною участю"Філатовські читання-2019", 23-24 травня 2019.- Одеса, 2019.-С. 78-79.
254. Yakymenko I. Quantitative criterion of ganglion cell's axons damage for glaucoma optic neuropathy prediction / I. Yakymenko, N. Ulianova, K. Shakun // World Ophthalmology Congress 2020.- virtual, 26-29 june.
255. Akyol N. Evaluation of the effects on choroidal thickness of bimatoprost 0.03% versus a brinzolamide 1.0%/timolol maleate 0.5% fixed combination / N. Akyol, A. Kalkisim, A. Turk, M. Kola, H.I. Imamoglu // Cutan Ocul Toxicol.- 2017 Dec.- Vol.36(4).- P. 397-403. doi: 10.1080/15569527.2017.1315128. Epub 2017 Apr 25.

256. Duru Z. Does using topical latanoprost affect subfoveal choroidal thickness? / Z. Duru, C. Özsaygılı, D.M. Ulusoy, A. ArmağanDemirtaş, A. Çiçek, N. Duru // *Cutan Ocul Toxicol.*- 2019 Dec.- Vol. 38(4).- P. 370-374. doi: 10.1080/15569527.2019.1632884. Epub 2019 Jul 2.
257. Венгер Л.В. Отдаленные результаты нового способа хирургического лечения первичной открытоугольной глаукомы с супрацилиарным дренированием. Часть I / Л.В. Венгер, И.В. Якименко // *Вестник проблем биологии и медицины.*- 2018.- Выпуск 4 Том 2 (147).- С. 127-132.
258. Венгер Л. В. Отдаленные результаты нового способа хирургического лечения первичной открытоугольной глаукомы с супрацилиарным дренированием. Часть II / Л.В. Венгер, И.В. Якименко, Н.А. Ульянова // *Вестник проблем биологии и медицины.*-2019.- Выпуск 2 Том 1 (150).- С. 105-108
259. Венгер Л.В. Удосконалення хірургічного лікування первинної відкритокутової глаукоми / Л.В. Венгер, Г.Ю. Венгер, І.В. Якименко // *Матеріали "XIII з'їзду офтальмологів України", 21-23 травня 2014.- Одеса, 2014. – С. 83.*
260. Анисимов С.И. Изменения биомеханических свойств глаза и морфометрических параметров диска зрительного нерва в условиях дозированной вакуум-компрессионной нагрузки / Анисимов С.И., Анисимова С.Ю., Арутюнян Л.Л. и др. // *Глаукома.*- 2013.- Т.12.- №2.- С. 30-36.
261. Завгородняя Н.Г. Сравнительная характеристика параметров диска зрительных нервов при различных гемодинамических типах первичной открытоугольной глаукомы / Завгородняя Н.Г., Безуглая Е.А. // *Архів офтальмології України.*- 2013.-Т. 1.- № 1.- С. 30-34.
262. Ghassibi M.P. Glaucoma diagnostic capability of Circumpapillary Retinal Nerve Fiber Layer Thicknesses in Circle Scan with Different Diameters/ M.P. Ghassibi et al. // *J. Glaucoma.*-2017.- Vol.26(4).- P. 335-342.
263. Jonas J.B. Lamina cribrosa thickness and spatial relationships between intraocular space and cerebrospinal fluid space in highly myopic eyes / J.B. Jonas, E.

- Berenshtein, L.Holbach // Investigative Ophthalmology & Visual Science.-2004.- Vol.45.-P.2660-2665.
264. Trevino R. Association of Diopsys® Short-duration Transient Visual Evoked Potential Latency with Visual Field Progression in Chronic Glaucoma /
265. R. Trevino, W. E Sponsel, C. E Majcher, J. Allen, J. Rabin // J Curr Glaucoma Pract.-2018.- Vol. 12(1). - P. 29–35.
266. Kaplan E. New views of primate retinal function / E. Kaplan, B. B. Lee, R. M. Shapley // Osborne N Chader G eds. Progress in Retinal Research.-1990.- P. 273–336.
267. Dacey D. The “blue-on” opponent pathway in primate retina originates from a distinct bistratified ganglion cell type / D. Dacey, B. B.Lee // Nature.-1994.- Vol. 367.-P. 731–735.
268. DeMonasterio F. M. Functional properties of ganglion cells of the rhesus monkey retina /F. M. DeMonasterio, P.Gouras // J Physiol (Lond).-1975.- Vol. 251.- P. 167–195.
269. Livingstone M. S. Psychophysical evidence for separate channels for the perception of form, color, movement and depth / MS Livingstone, DH Hubel // J Neurosci.- 1987.-Vol.7.- P. 3416-3468
270. Weber Arthur J.Experimental Glaucoma and Cell Size, Density, and Number in the Primate Lateral Geniculate Nucleus / A. J.Weber, H. Chen, C.H.William ; P. L. Kaufman // Investigative Ophthalmology & Visual Science.- May 2000.- Vol.41.- P. 1370-1379.
271. Chaturvedi N. Lateral geniculate nucleus in glaucoma / Chaturvedi N., E. Hedley-Whyte, E. B. Dreyer // Am J Ophthalmol.- 1993.- Vol.116:- P. 182–188.
272. Morgan J. E. Selective cell death in glaucoma: does it really occur? / JE Morgan // Br J Ophthalmol.- 1994.- Vol.78.- P. 875–880.
273. Weber A. J. Experimental glaucoma and cell size, density, and number in the primate lateral geniculate nucleus / A. J. Weber, H. Chen, W. C. Hubbard, P. Kaufman // Invest Ophthalmol Vis Sci .- 2000.- Vol.41.- P. 1370–1379.

274. Mitchell K. W. The visual evoked potential in acute primary angle closure glaucoma / K. W. Mitchell, C. M. Wood, J. W. Howe, W. H. Church, GTH. Smith, SR. // *Spencer Br J Ophthalmol.*- 1989.- Vol.73.- P. 448–456.
275. Pillai C. Sensitivity and specificity of short-duration transient visual evoked potentials (SD-tVEP) in discriminating normal from glaucomatous eyes / C. Pillai, R. Ritch, P. Derr, A. Gonzalez, L. Cox Kopko, J. Siegfried, JM. Liebmann, C. Tello // *Invest Ophthalmol Vis Sci.*- 2013 Apr.- Vol. 54(4).-P. 2847-52. doi: 10.1167/iops.12-10097.
276. Barac R. Choroidal thickness increase after micropulse transscleral cyclophotocoagulation / R. Barac, M. Vuzitas, F. Balta // *Rom J Ophthalmol.*- 2018.- Vol. 62(2).- P. 144-148.
277. Kara N. Changes in choroidal thickness, axial length, and ocular perfusion pressure accompanying successful glaucoma filtration surgery / N. Kara, O. Baz, C. Altan, B. Satana, T. Kurt, A. Demirok // *Eye.*- 2013.- Vol. 27(8).- P. 940–945.
278. Saeedi O. Change in choroidal thickness and axial length with change in intraocular pressure after trabeculectomy / O. Saeedi, A. Pillar, J. Jefferys, K. Arora, D. Friedman, H. Quigley // *Br J Ophthalmol.*- 2014.- Vol 98(7).- P. 976–979.
279. Usui S. Changes in axial length and choroidal thickness after intraocular pressure reduction resulting from trabeculectomy / S. Usui, Y. Ikuno, S. Uematsu, Y. Morimoto, Y. Yasuno, Y. Otori // *Clin Ophthalmol.*- 2013.- Vol. 7.- P. 1155–1161.
280. Chen S. Changes in choroidal thickness after trabeculectomy in primary angle closure glaucoma / S. Chen, W. Wang, X. Gao, Z. Li, W. Huang, X. Li, M. Zhou, X. Zhang // *Investig Ophthalmol Vis Sci.*- 2014.- Vol.55 (4).- P. 2608–2613.
281. Silva D. Changes in choroidal thickness following trabeculectomy and its correlation with the decline in intraocular pressure / D. Silva, A.S. Lopes, S. Henriques // *Int Ophthalmol.*- 2019.- Vol. 39.- P. 1097–1104
<https://doi.org/10.1007/s10792-018-0918-y>
282. Авдеев Р.В. Клиническое многоцентровое исследование эффективности синусотрабекулэктомии / Р.В. Авдеев, А.С. Александров, А.С. Басинский и др. // *Национальный журнал глаукома.*- 2013.- № 2.- С. 53- 60.

283. Волкова Н.В. Неадекватная репаративная регенерация в фистулизирующей хирургии глаукомы / Н.В. Волкова, А.Г. Щуко, Ю.В. Малышева, Т.Н. Юрьева // Офтальмохирургия.- 2014.- № 3.- С. 60-66.

ДОДАТКИ
Додаток № 1

МІНІСТЕРСТВО ОХОРОНИ ЗДОРОВ'Я УКРАЇНИ
Український центр наукової медичної інформації
та патентно-ліцензійної роботи
(Укрмедпатентінформ)

ІНФОРМАЦІЙНИЙ ЛИСТ

ПРО НОВОВВЕДЕННЯ В СФЕРІ ОХОРОНИ ЗДОРОВ'Я

№ 345 - 2018

Випуск 1 з проблеми
«Офтальмологія»
Підстава: рецензія експерта з групи
експертів МОЗ України

НАПРЯМ ВПРОВАДЖЕННЯ:
ОФТАЛЬМОЛОГІЯ.

СПОСІБ ХІРУРГІЧНОГО ЛІКУВАННЯ ВІДКРИТОКУТОВОЇ
ГЛАУКОМИ

УСТАНОВИ-РОЗРОБНИКИ:

ОДЕСЬКИЙ НАЦІОНАЛЬНИЙ
МЕДИЧНИЙ УНІВЕРСИТЕТ

УКРМЕДПАТЕНТИНФОРМ
МОЗ УКРАЇНИ

А В Т О Р И:

д. мед. н., проф. **ВЕНГЕР Л.В.,**
ЯКИМЕНКО І.В.

м. Київ

"ЗАТВЕРДЖУЮ"
 Г. в. о. ректора Одеського національного
 медичного університету
 д. мед. н., професор Сухін Ю. В.
 "27" *листопада* 2019р.

АКТ ВПРОВАДЖЕННЯ

1. Пропозиція для впровадження: Спосіб хірургічного лікування відкритокутової глаукоми.

2. Установа-розробник, автори: Одеський національний медичний університет (Валіховський пров., 2, м. Одеса, 65082), кафедра офтальмології, д. мед. н., професор Венгер Людмила Віленівна, Якименко Ірина Василівна,

3. Джерело інформації: Пат. № 109996. МПК А61F 9/007. Спосіб хірургічного лікування відкритокутової глаукоми // Венгер Л. В., Якименко І. В.; власник: Одеський національний медичний університет; заявка а 2014 10228; подано 18.09.2014; опубл. 26.10.2015. – Бюл. № 20.

4. Базова установа, яка проводить впровадження: Кафедра офтальмології Одеського національного медичного університету.

5. Форми впровадження: матеріали використовуються в навчальному процесі кафедри офтальмології - лекційному курсі та при проведенні семінарських та практичних занять, а також в лікувально-діагностичній роботі.

6. Термін впровадження: січень 2018-жовтень 2019.

7. Зауваження та пропозиції: впровадження дозволить деталізувати значення покращення увеосклерального відтоку в хірургічному лікуванні відкритокутової глаукоми під час викладання студентам, лікарям-інтернам і курсантам теми "Глаукома", з метою підвищення ефективності запропонований оперативний метод лікування відкритокутової глаукоми може бути рекомендований для клінічного застосування.

8. Протокол засідання кафедри №2 від 15.10.2019 року

Зав. кафедри офтальмології ОНМедУ
 д. мед. н., професор



Венгер Л. В.

"ЗАТВЕРДЖУЮ"

т.в.о ректора Одеського національного

медичного університету

д.мед.н., професор Сухін Ю.В.



жовтня 2019р.

АКТ ВПРОВАДЖЕННЯ

1. Пропозиція для впровадження: Спосіб прогнозування розвитку та перебігу глаукомної оптиконеуропатії

2. Установа-розробник, автори: Одеський національний медичний університет (Валіховський пров., 2, м. Одеса, 65082), кафедра офтальмології, Якименко Ірина Василівна, д.мед.н., професор Ульянова Надія Анатоліївна, к.фіз.-мат.н. Шакун Костянтин Сергійович.

3. Джерело інформації: Пат. № 133897. МПК А61В 8/10. Спосіб прогнозування розвитку та перебігу глаукомної оптиконеуропатії // Якименко І.В., Ульянова Н.А., Шакун К.С.; власник: Одеський національний медичний університет; заявка у 2018 11506; подано 23.11.2018; опуб. 25.04.2019. – Бюл. № 8.

4. Базова установа, яка проводить впровадження: Кафедра офтальмології Одеського національного медичного університету.


5. Форми впровадження: матеріали використовуються в навчальному процесі кафедри офтальмології - лекційному курсі та при проведенні семінарських та практичних занять, а також в лікувально-діагностичній роботі.

6. Термін впровадження: квітень 2019-жовтень 2019.

7. Зауваження та пропозиції: впровадження дозволить розширити знання щодо сучасних методів ранньої діагностики відкритокутової глаукоми, визначення ризику розвитку і перебігу глаукомної оптиконеуропатії під час викладання студентам, лікарям-інтернам і курсантам теми "Глаукома", "Методи дослідження в офтальмології". Запропонований метод розрахунку ризику розвитку глаукомної оптиконеуропатії може бути рекомендований для діагностично-лікувальної роботи.

8. Протокол засідання кафедри №2 від 15.10.2019 року

Зав. кафедри офтальмології ОНМедУ
д.мед.н., професор

 Венгер Л.В.



АКТ ВПРОВАДЖЕННЯ

1. Пропозиція для впровадження: Прогнозування розвитку глаукомної оптиконеуропатії, застосування кількісного критерію пошкодження аксонів гангліозних клітин в діагностиці глаукомної оптиконеуропатії.

2. Установа-розробник, автори: Одеський національний медичний університет (Валіховський пров., 2, м. Одеса, 65082), кафедра офтальмології, Якименко Ірина Василівна, д.мед.н., професор Ульянова Надія Анатоліївна, д.мед.н., професор Венгер Людмила Віленівна, к.фіз-мат.н. Шакун Костянтин Сергійович.

3. Джерело інформації: Якименко І.В. Прогнозирование развития глаукомной оптиконеуропатии. Часть II. Применение количественного критерия повреждения аксонов ганглиозных клеток в диагностике глаукомной оптиконеуропатии / И.В. Якименко, Н.А. Ульянова, Л.В. Венгер, К.С. Шакун // Офтальмология. Восточная Европа. – 2019. – Т. 9.- № 1. – С. 31–39.

4. Базова установа, яка проводить впровадження: Кафедра офтальмології Одеського національного медичного університету.

5. Форми впровадження: матеріали використовуються в навчальному процесі кафедри офтальмології - лекційному курсі та при проведенні семінарських та практичних занять, а також в лікувально-діагностичній роботі.

6. Термін впровадження: січень 2019- жовтень 2019

7. Зауваження та пропозиції: впровадження дозволить розширити знання щодо сучасних методів ранньої діагностики відкритокутової глаукоми, шляхом застосування кількісного критерію визначення ризику розвитку глаукомної оптиконеуропатії під час викладання студентам, лікарям-інтернам і курсантам теми "Глаукома", "Методи дослідження в офтальмології" Запропонований метод розрахунку ризику розвитку глаукомної оптиконеуропатії може бути рекомендований для діагностично-лікувальної роботи.

8. Протокол засідання кафедри №2 від 15.10.2019

Зав. кафедри офтальмології ОНМедУ
д.мед.н., професор

Венгер Л.В.

"ЗАТВЕРДЖУЮ"



АКТ ВПРОВАДЖЕННЯ

1. Пропозиція для впровадження: Спосіб хірургічного лікування відкритокутової глаукоми.

2. Установа-розробник, автори: Одеський національний медичний університет (Валіховський пров., 2, м. Одеса, 65082), кафедра офтальмології, д.мед.н., професор Венгер Людмила Віленівна, Якименко Ірина Василівна.

3. Джерело інформації: Пат. № 109996. МПК А61F 9/007. Спосіб хірургічного лікування відкритокутової глаукоми // Венгер Л.В., Якименко І.В.; власник: Одеський національний медичний університет; заявка а 2014 10228; подано 18.09.2014; опубл. 26.10.2015. – Бюл. № 20.

4. Базова установа, яка проводить впровадження: Офтальмологічний медичний центр Одеського національного медичного університету.

5. Форми впровадження: матеріали використовуються в клінічній практиці для ефективного хірургічного лікування відкритокутової глаукоми.

6. Термін впровадження: січень 2018-жовтень 2019.

7. Зауваження та пропозиції: впровадження дозволить підвищити ефективність хірургічного лікування відкритокутової глаукоми, метою якого є зниження внутрішньоочного тиску і покращення увеосклерального відтоку внутрішньоочної рідини.

Заступник директора Офтальмологічного
медичного центру ОНМедУ
з лікувальної роботи

Лоза О.В.

"ЗАТВЕРДЖУЮ"

т. в. о ректора Одеського національного



медичного університету

д. мед. н., професор Сухін Ю. В.

21 жовтня 2019р.

АКТ ВПРОВАДЖЕННЯ

1. Пропозиція для впровадження: Прогнозування розвитку глаукомної оптиконеуропатії, застосування кількісного критерію пошкодження аксонів гангліозних клітин в діагностиці глаукомної оптиконеуропатії.

2. Установа-розробник, автори: Одеський національний медичний університет (Валіховський пров., 2, м. Одеса, 65082), кафедра офтальмології, Якименко Ірина Василівна, д. мед. н., професор Ульянова Надія Анатоліївна, д. мед. н., професор Венгер Людмила Віленівна, к. фіз. мат. н. Шакун Костянтин Сергійович.

3. Джерело інформації: Якименко І. В. Прогнозирование развития глаукомной оптиконеуропатии. Часть II. Применение количественного критерия повреждения аксонов ганглиозных клеток в диагностике глаукомной оптиконеуропатии / И. В. Якименко, Н. А. Ульянова, Л. В. Венгер, К. С. Шакун // Офтальмология. Восточная Европа. – 2019. – Т. 9. – № 1. – С. 31–39.

4. Базова установа, яка проводить впровадження: Офтальмологічний медичний центр Одеського національного медичного університету.

5. Форми впровадження: матеріали використовуються в клінічній практиці для контролю прогресування глаукомної оптиконеуропатії відповідно визначеного ризику її розвитку шляхом застосування кількісного критерію

6. Термін впровадження: січень 2019-жовтень 2019.

7. Зауваження та пропозиції: впровадження дозволить підвищити ефективність раннього виявлення відкритокутової глаукоми на основі визначення ризику розвитку глаукомної оптиконеуропатії шляхом застосування кількісного критерію з подальшим призначенням відповідної і своєчасної терапії.

Заступник директора Офтальмологічного
медичного центру ОНМедУ
з лікувальної роботи

Лоза О. В.

"ЗАТВЕРДЖУЮ"

т.в.о. ректора Одеського національного

медичного університету

д.мед.н., професор Сухін Ю.В.



[Handwritten signature]
 жовтень 2019р.

АКТ ВПРОВАДЖЕННЯ

1. Пропозиція для впровадження: Спосіб прогнозування розвитку та перебігу глаукомної оптиконейропатії

2. Установа-розробник, автори: Одеський національний медичний університет (Валіховський пров., 2, м. Одеса, 65082), кафедра офтальмології, Якименко Ірина Василівна, д.мед.н., професор Ульянова Надія Анатоліївна, к.фіз-мат.н. Шакун Костянтин Сергійович.

3. Джерело інформації: Пат. № 133897. МПК А61В 8/10. Спосіб прогнозування розвитку та перебігу глаукомної оптиконейропатії // Якименко І.В., Ульянова Н.А., Шакун К.С.; власник: Одеський національний медичний університет; заявка у 2018 11506; подано 23.11.2018; опуб. 25.04.2019. – Бюл. № 8.

4. Базова установа, яка проводить впровадження: Офтальмологічний медичний центр Одеського національного медичного університету.

5. Форми впровадження: матеріали використовуються в клінічній практиці для визначення ризику розвитку глаукомної оптиконейропатії.

6. Термін впровадження: січень 2019-жовтень 2019.

7. Зауваження та пропозиції: впровадження дозволить підвищити ефективність раннього виявлення відкритокутової глаукоми на основі визначення ризику розвитку глаукомної оптиконейропатії для призначення своєчасного відповідного лікування.

Заступник директора Офтальмологічного
 медичного центру ОНМедУ
 з лікувальної роботи

[Handwritten signature]

Лоза О.В.



ЗАТВЕРДЖУЮ"
 Перший проректор Національної
 медичної академії післядипломної
 освіти імені П.Л. Шупика
 член-кор. НАМН України,
 професор Вдовиченко Ю.П.

" " _____ 2019р.

АКТ ВПРОВАДЖЕННЯ

1. Пропозиція для впровадження: Спосіб хірургічного лікування відкритокутової глаукоми.

2. Установа-розробник, автори: Одеський національний медичний університет (Валіховський пров., 2, м. Одеса, 65082), кафедра офтальмології, д.мед.н., професор Венгер Людмила Віленівна, Якименко Ірина Василівна,

3. Джерело інформації: Пат. № 109996. МПК А61F 9/007. Спосіб хірургічного лікування відкритокутової глаукоми // Венгер Л.В., Якименко І.В.; власник: Одеський національний медичний університет; заявка а 2014 10228; подано 18.09.2014; опубл. 26.10.2015. – Бюл. № 20.

4. Базова установа, яка проводить впровадження: Кафедра офтальмології Національної медичної академії післядипломної освіти імені П.Л. Шупика.

5. Форми впровадження: матеріали використовуються в навчальному процесі кафедри офтальмології - лекційному курсі та при проведенні семінарських та практичних занять, а також в лікувально-діагностичній роботі.

6. Термін впровадження: січень 2018-жовтень 2019.

7. Зауваження та пропозиції: впровадження дозволить деталізувати значення покращення увеосклерального відтоку в хірургічному лікуванні відкритокутової глаукоми під час викладання студентам, лікарям-інтернам і курсантам теми "Глаукома", з метою підвищення ефективності запропонований оперативний метод лікування відкритокутової глаукоми може бути рекомендований для клінічного застосування.

8. Протокол засідання кафедри № 9 від 21 жовтня 2019 року

Зав. кафедри офтальмології
 НМАПО імені П.Л. Шупика
 д.мед.н., професор

С.О. Риков



"ЗАТВЕРДЖУЮ"
 Перший проректор Національної
 медичної академії післядипломної
 освіти імені П.Л. Шупика
 член-кор. НАМН України,
 професор Вдсвиченко Ю.П.

" " _____ 2019р.

АКТ ВПРОВАДЖЕННЯ

1. Пропозиція для впровадження: Спосіб прогнозування розвитку та перебігу глаукомної оптиконейропатії

2. Установа-розробник, автори: Одеський національний медичний університет (Валіховський пров., 2, м. Одеса, 65082), кафедра офтальмології, Якименко Ірина Василівна, д.мед.н., професор Ульянова Надія Анатоліївна, к.фіз.-мат.н. Шакур Костянтин Сергійович.

3. Джерело інформації: Пат. № 133897. МПК А61В 8/10. Спосіб прогнозування розвитку та перебігу глаукомної оптиконейропатії // Якименко І.В., Ульянова Н.А., Шакур К.С.; власник: Одеський національний медичний університет; заявка у 2018 11506; подано 23.11.2018; опуб. 25.04.2019. – Бюл. № 8.

4. Базова установа, яка проводить впровадження: Кафедра офтальмології Національної медичної академії післядипломної освіти імені П.Л. Шупика.

5. Форми впровадження: матеріали використовуються в навчальному процесі кафедри офтальмології - лекційному курсі та при проведенні семінарських та практичних занять, а також в лікувально-діагностичній роботі.

6. Термін впровадження: квітень 2019-жовтень 2019.

7. Зауваження та пропозиції: впровадження дозволить розширити знання щодо сучасних методів ранньої діагностики відкритокутової глаукоми, визначення ризику розвитку і перебігу глаукомної оптиконейропатії під час викладання студентам, лікарям-інтернам і курсантам теми "Глаукома", "Методи дослідження в офтальмології". Запропонований метод розрахунку ризику розвитку глаукомної оптиконейропатії може бути рекомендований для діагностично-лікувальної роботи.

8. Протокол засідання кафедри № 9 від 21 жовтня 2019 року

Зав. кафедри офтальмології
 НМАПО імені П.Л. Шупика
 д.мед.н., професор

С.О. Риков



ЗАТВЕРДЖУЮ"
 Перший проректор Національної
 медичної академії післядипломної
 освіти імені П.Л. Шупика
 член-кор. НАМН України,
 професор Вдовиченко Ю.П.

" " _____ 2019р.

АКТ ВПРОВАДЖЕННЯ

1. Пропозиція для впровадження: Прогнозування розвитку глаукомної оптиконеуропатії, застосування кількісного критерію пошкодження аксонів гангліозних клітин в діагностиці глаукомної оптиконеуропатії.

2. Установа-розробник, автори: Одеський національний медичний університет (Валіховський пров., 2, м. Одеса, 65082), кафедра офтальмології, Якименко Ірина Василівна, д.мед.н., професор Ульянова Надія Анатоліївна, д.мед.н., професор Венгер Людмила Віленівна, к.фіз-мат.н. Шакун Костянтин Сергійович.

3. Джерело інформації: Якименко І.В. Прогнозирование развития глаукомной оптиконеуропатии. Часть II. Применение количественного критерия повреждения аксонов ганглиозных клеток в диагностике глаукомной оптиконеуропатии / И.В. Якименко, Н.А. Ульянова, Л.В. Венгер, К.С. Шакун // Офтальмология. Восточная Европа. – 2019. – Т. 9.- № 1. – С. 31–39.

4. Базова установа, яка проводить впровадження: Кафедра офтальмології Національної медичної академії післядипломної освіти імені П.Л. Шупика.

5. Форми впровадження: матеріали використовуються в навчальному процесі кафедри офтальмології - лекційному курсі та при проведенні семінарських та практичних занять, а також в лікувально-діагностичній роботі.

6. Термін впровадження: січень 2019- жовтень 2019

7. Зауваження та пропозиції: впровадження дозволить розширити знання щодо сучасних методів ранньої діагностики відкритокутової глаукоми, шляхом застосування кількісного критерію визначення ризику розвитку глаукомної оптиконеуропатії під час викладання студентам, лікарям-інтернам і курсантам теми "Глаукома", "Методи дослідження в офтальмології" Запропонований метод розрахунку ризику розвитку глаукомної оптиконеуропатії може бути рекомендований для діагностично-лікувальної роботи.

8. Протокол засідання кафедри № 9 від 21 жовтня 2019 року

Зав. кафедри офтальмології
 НМАПО імені П.Л. Шупика
 д.мед.н., професор

С.О. Риков

"ЗАТВЕРДЖУЮ"



Проректор науково-педагогічної роботи
Буковинського державного
медичного університету
мед.нац. І.В.

2019р.

АКТ ВПРОВАДЖЕННЯ

1. Пропозиція для впровадження: Спосіб хірургічного лікування відкритокутової глаукоми.

2. Установа-розробник, автори: Одеський національний медичний університет (Валіховський пров., 2, м. Одеса, 65082), кафедра офтальмології, д.мед.н., професор Венгер Людмила Віленівна, Якименко Ірина Василівна,

3. Джерело інформації: Пат. № 109996. МПК А61F 9/007. Спосіб хірургічного лікування відкритокутової глаукоми // Венгер Л.В., Якименко І.В.; власник: Одеський національний медичний університет; заявка а 2014 10228; подано 18.09.2014; опубл. 26.10.2015. – Бюл. № 20.

4. Базова установа, яка проводить впровадження: Кафедра офтальмології імені Б.Л. Радзіковського Буковинського державного медичного університету.

5. Форми впровадження: матеріали використовуються в навчальному процесі кафедри офтальмології - лекційному курсі та при проведенні семінарських та практичних занять, а також в лікувально-діагностичній роботі.

6. Термін впровадження: січень 2018-жовтень 2019.

7. Зауваження та пропозиції: впровадження дозволить деталізувати значення покращення увеосклерального відтоку в хірургічному лікуванні відкритокутової глаукоми під час викладання студентам, лікарям-інтернам і курсантам теми "Глаукома", з метою підвищення ефективності запропонований оперативний метод лікування відкритокутової глаукоми може бути рекомендований для клінічного застосування.

8. Протокол засідання кафедри № 10 від 17.09.2018

Зав. кафедри офтальмології
імені Б.Л. Радзіковського
д.мед.н., професор

Пенішкевич Я.І.

"ЗАТВЕРДЖЕНО"
 Проректор з науково-педагогічної роботи
 Буковинського державного
 медичного університету,
 д.мед.н., доцент І.С.Сухи І.В.



2019р.

АКТ ВПРОВАДЖЕННЯ

1. Пропозиція для впровадження: Спосіб прогнозування розвитку та перебігу глаукомної оптиконейропатії

2. Установа-розробник, автори: Одеський національний медичний університет (Валіховський пров., 2, м. Одеса, 65082), кафедра офтальмології, Якименко Ірина Василівна, д.мед.н., професор Ульянова Надія Анатоліївна, к.фіз-мат.н. Шакун Костянтин Сергійович.

3. Джерело інформації: Пат. № 133897. МПК А61В 8/10. Спосіб прогнозування розвитку та перебігу глаукомної оптиконейропатії // Якименко І.В., Ульянова Н.А., Шакун К.С.; власник: Одеський національний медичний університет; заявка у 2018 11506; подано 23.11.2018; опуб. 25.04.2019. – Бюл. № 8.

4. Базова установа, яка проводить впровадження: Кафедра офтальмології імені Б.Л. Радзіковського Буковинського державного медичного університету.

5. Форми впровадження: матеріали використовуються в навчальному процесі кафедри офтальмології - лекційному курсі та при проведенні семінарських та практичних занять, а також в лікувально-діагностичній роботі.

6. Термін впровадження: квітень 2019-жовтень 2019.

7. Зауваження та пропозиції: впровадження дозволить розширити знання щодо сучасних методів ранньої діагностики відкритокутової глаукоми, визначення ризику розвитку і перебігу глаукомної оптиконейропатії під час викладання студентам, лікарям-інтернам і курсантам теми "Глаукома", "Методи дослідження в офтальмології". Запропонований метод розрахунку ризику розвитку глаукомної оптиконейропатії може бути рекомендований для діагностично-лікувальної роботи.

8. Протокол засідання кафедри № 13 від 05.03.2019

Зав. кафедри офтальмології
 імені Б.Л. Радзіковського
 д.мед.н., професор

Пенішкевич Я.І.

"ЗАТВЕРДЖУЮ"
 Проректор з науково-педагогічної роботи
 Буковинського державного
 медичного університету
 д.мед.н., доцент Горуш І.В.



2019р.

АКТ ВПРОВАДЖЕННЯ

1. Пропозиція для впровадження: Прогнозування розвитку глаукомної оптиконеуропатії, застосування кількісного критерію пошкодження аксонів гангліозних клітин в діагностиці глаукомної оптиконеуропатії.

2. Установа-розробник, автори: Одеський національний медичний університет (Валіховський пров., 2, м. Одеса, 65082), кафедра офтальмології, Якименко Ірина Василівна, д.мед.н., професор Ульянова Надія Анатоліївна, д.мед.н., професор Венгер Людмила Віленівна, к.фіз-мат.н. Шакурн Костянтин Сергійович.

3. Джерело інформації: Якименко І.В. Прогнозування розвитку глаукомної оптиконеуропатії. Часть II. Применение количественного критерия повреждения аксонов ганглиозных клеток в диагностике глаукомной оптиконеуропатии / И.В. Якименко, Н.А. Ульянова, Л.В. Венгер, К.С. Шакурн // Офтальмология. Восточная Европа. – 2019. – Т. 9.- № 1. – С. 31–39.

4. Базова установа, яка проводить впровадження: Кафедра офтальмології імені Б.Л. Радзіковського Буковинського державного медичного університету.


5. Форми впровадження: матеріали використовуються в навчальному процесі кафедри офтальмології - лекційному курсі та при проведенні семінарських та практичних занять, а також в лікувально-діагностичній роботі.

6. Термін впровадження: січень 2019- жовтень 2019

7. Зауваження та пропозиції: впровадження дозволить розширити знання щодо сучасних методів ранньої діагностики відкритокутової глаукоми, шляхом застосування кількісного критерію визначення ризику розвитку глаукомної оптиконеуропатії під час викладання студентам, лікарям-інтернам і курсантам теми "Глаукома", "Методи дослідження в офтальмології". Запропонований метод розрахунку ризику розвитку глаукомної оптиконеуропатії може бути рекомендований для діагностично-лікувальної роботи.

8. Протокол засідання кафедри № 9 від 04.01.2019

Зав. кафедри офтальмології
 імені Б.Л. Радзіковського
 д.мед.н., професор



Пенішкевич Я.І.

"ЗАТВЕРДЖУЮ"
Перший проректор
з науково-педагогічної роботи Української
медичної стоматологічної академії
д.мед.н., професор Дворник В.М.

" " 2019р

АКТ ВПРОВАДЖЕННЯ

1. Назва пропозиції для впровадження Спосіб прогнозування розвитку та перебігу глаукомної оптиконеуропатії

2. Установа, що пропонує впровадження, поштова адреса, автори: Одеський національний медичний університет (Валіховський пров., 2, м. Одеса, 65082), кафедра офтальмології, Якименко Ірина Василівна, д.мед.н., професор Ульянова Надія Анатоліївна, к.фіз-мат.н. Шакун Костянтин Сергійович.

3. Джерело інформації: Пат. № 133897. МПК А61В 8/10. Спосіб прогнозування розвитку та перебігу глаукомної оптиконеуропатії // Якименко І.В., Ульянова Н.А., Шакун К.С.; власник: Одеський національний медичний університет; заявка у 2018 11506; подано 23.11.2018; опуб. 25.04.2019. – Бюл. № 8.

4. Де і коли впроваджено: Кафедра отоларингології з офтальмологією Української медичної стоматологічної академії.


5. Результата впровадження: матеріали використовуються в навчальному процесі кафедри офтальмології - лекційному курсі та при проведенні семінарських та практичних занять, а також в лікувально-діагностичній роботі.

6. Термін впровадження: квітень 2019-жовтень 2019.

7. Зауваження та пропозиції: впровадження дозволить розширити знання щодо сучасних методів ранньої діагностики відкритокутової глаукоми, визначення ризику розвитку і перебігу глаукомної оптиконеуропатії під час викладання студентам, лікарям-інтернам і курсантам теми "Глаукома", "Методи дослідження в офтальмології". Запропонований метод розрахунку ризику розвитку глаукомної оптиконеуропатії може бути рекомендований для діагностично-лікувальної роботи.

Обговорено та затверджено на засіданні кафедри оториноларингології з офтальмологією Українська медична стоматологічна академія, протокол № 4 від 21.10.2019р.

Відповідальний за впровадження:
Професор кафедри отоларингології з
офтальмологією,
д.мед.н., професор



І.М. Безкоровайна

"ЗАТВЕРДЖУЮ"

Перший проректор
з науково-педагогічної роботи Української
медичної стоматологічної академії
д.мед.н., професор, диворник В.М.

" " 2019р.

АКТ ВПРОВАДЖЕННЯ

1. Назва пропозиції для впровадження: Спосіб хірургічного лікування відкритокутової глаукоми.

2. Установа, що пропонує впровадження, поштова адреса, автори: Одеський національний медичний університет (Валіховський пров., 2, м. Одеса, 65082), кафедра офтальмології, д.мед.н., професор Венгер Людмила Віленівна, Якименко Ірина Василівна,

3. Джерело інформації: Пат. № 109996. МПК А61F 9/007. Спосіб хірургічного лікування відкритокутової глаукоми // Венгер Л.В., Якименко І.В.; власник: Одеський національний медичний університет; заявка а 2014 10228; подано 18.09.2014; опубл. 26.10.2015. – Бюл. № 20.

4. Де і коли впроваджено: Кафедра отоларингології з офтальмологією Української медичної стоматологічної академії.

5. Результата впровадження: матеріали використовуються в навчальному процесі кафедри офтальмології - лекційному курсі та при проведенні семінарських та практичних занять, а також в лікувально-діагностичній роботі.


6. Термін впровадження: січень 2018-жовтень 2019.

7. Зауваження та пропозиції: впровадження дозволить деталізувати значення покращення увеосклерального відтоку в хірургічному лікуванні відкритокутової глаукоми під час викладання студентам, лікарям-інтернам і курсантам теми "Глаукома", з метою підвищення ефективності запропонований оперативний метод лікування відкритокутової глаукоми може бути рекомендований для клінічного застосування.

Обговорено та затверджено на засіданні кафедри оториноларингології з офтальмологією Українська медична стоматологічна академія, протокол № 4 від 21.10.2019р.

Відповідальний за впровадження:

Професор кафедри отоларингології з
офтальмологією,
д.мед.н., професор



І.М. Безкоровайна

"ЗАТВЕРДЖУЮ"

Перший проректор
з науково-педагогічної роботи Української
медичної стоматологічної академії
д.мед.н., професор Дворник В.М.

" _____ 2019р

АКТ ВПРОВАДЖЕННЯ

1. Назва пропозиції для впровадження: Прогнозування розвитку глаукомної оптиконейропатії, застосування кількісного критерію пошкодження аксонів гангліозних клітин в діагностиці глаукомної оптиконейропатії.

2. Установа, що пропонує впровадження, поштова адреса, автори: Одеський національний медичний університет (Валіховський пров., 2, м. Одеса, 65082), кафедра офтальмології, Якименко Ірина Василівна, д.мед.н., професор Ульянова Надія Анатоліївна, д.мед.н., професор Венгер Людмила Віленівна, к.фіз.-мат.н. Шакурн Костянтин Сергійович.

3. Джерело інформації: Якименко І.В. Прогнозирование развития глаукомной оптиконейропатии. Часть II. Применение количественного критерия повреждения аксонов ганглиозных клеток в диагностике глаукомной оптиконейропатии / И.В. Якименко, Н.А. Ульянова, Л.В. Венгер, К.С. Шакурн // Офтальмология. Восточная Европа. – 2019. – Т. 9.- № 1. – С. 31–39.

4. Де і коли впроваджено: Кафедра отоларингології з офтальмологією Української медичної стоматологічної академії.


5. Результата впровадження: матеріали використовуються в навчальному процесі кафедри офтальмології - лекційному курсі та при проведенні семінарських та практичних занять, а також в лікувально-діагностичній роботі.

6. Термін впровадження: січень 2019- жовтень 2019

7. Зауваження та пропозиції: впровадження дозволить розширити знання щодо сучасних методів ранньої діагностики відкритокутової глаукоми, шляхом застосування кількісного критерію визначення ризику розвитку глаукомної оптиконейропатії під час викладання студентам, лікарям-інтернам і курсантам теми "Глаукома", "Методи дослідження в офтальмології" Запропонований метод розрахунку ризику розвитку глаукомної оптиконейропатії може бути рекомендований для діагностично-лікувальної роботи.

Обговорено та затверджено на засіданні кафедри оториноларингології з офтальмологією Українська медична стоматологічна академія, протокол № 4 від 21.10.2019р.

Відповідальний за впровадження:
Професор кафедри отоларингології з
офтальмологією,
д.мед.н., професор



І.М. Безкоровайна



ЗАТВЕРДЖУЮ"
 Головний лікар комунального
 некомерційного підприємства
 "Обласна офтальмологічна лікарня"
 Миколаївської обласної ради
 Рилькова К.А.

"29" вересня 2020р.

АКТ ВПРОВАДЖЕННЯ

1. Пропозиція для впровадження: Прогнозування розвитку глаукомної оптиконеуропатії, застосування кількісного критерію пошкодження аксонів гангліозних клітин в діагностиці глаукомної оптиконеуропатії.

2. Установа-розробник, автори: Одеський національний медичний університет (Валіховський пров., 2, м. Одеса, 65082), кафедра офтальмології, Якименко Ірина Василівна, д.мед.н., професор Ульянова Надія Анатоліївна, д.мед.н., професор Венгер Людмила Віленівна, к.фіз-мат.н. Шакун Костянтин Сергійович.

3. Джерело інформації: Якименко І.В. Прогнозирование развития глаукомной оптиконеуропатии. Часть II. Применение количественного критерия повреждения аксонов ганглиозных клеток в диагностике глаукомной оптиконеуропатии / И.В. Якименко, Н.А. Ульянова, Л.В. Венгер, К.С. Шакун // Офтальмология. Восточная Европа. – 2019. – Т. 9.- № 1. – С. 31–39.

4. Базова установа, яка проводить впровадження: комунальне некомерційне підприємство "Обласна офтальмологічна лікарня" Миколаївської обласної ради.

5. Форми впровадження: матеріали використовуються в клінічній практиці для контролю прогресування глаукомної оптиконеуропатії відповідно визначеного ризику її розвитку шляхом застосування кількісного критерію

6. Термін впровадження: березень 2019-вересень 2020.

7. Зауваження та пропозиції: впровадження дозволить підвищити ефективність раннього виявлення відкритокутової глаукоми на основі визначення ризику розвитку глаукомної оптиконеуропатії шляхом застосування кількісного критерію з подальшим призначенням відповідної і своєчасної терапії.

Відповідальний за впровадження:
 Головний лікар

Рилькова К.А.

"ЗАТВЕРДЖУЮ"



Головний лікар комунального
некомерційного підприємства
"Обласна офтальмологічна лікарня"
Миколаївської обласної ради
Рилькова К.А.

"22" вересня 2020р.

АКТ ВПРОВАДЖЕННЯ

1. Пропозиція для впровадження: Спосіб прогнозування розвитку та перебігу глаукомної оптиконеуропатії

2. Установа-розробник, автори: Одеський національний медичний університет (Валіховський пров., 2, м. Одеса, 65082), кафедра офтальмології, Якименко Ірина Василівна, д.мед.н., професор Ульянова Надія Анатоліївна, к.фіз-мат.н. Шакурн Костянтин Сергійович.

3. Джерело інформації: Пат. № 133897. МПК А61В 8/10. Спосіб прогнозування розвитку та перебігу глаукомної оптиконеуропатії // Якименко І.В., Ульянова Н.А., Шакурн К.С.; власник: Одеський національний медичний університет; заявка у 2018 11506; подано 23.11.2018; опуб. 25.04.2019. – Бюл. № 8.

4. Базова установа, яка проводить впровадження: комунальне некомерційне підприємство "Обласна офтальмологічна лікарня" Миколаївської обласної ради.

5. Форми впровадження: матеріали використовуються в клінічній практиці для визначення ризику розвитку глаукомної оптиконеуропатії.

6. Термін впровадження: березень 2019-вересень 2020.

7. Зауваження та пропозиції: впровадження дозволить підвищити ефективність раннього виявлення відкритокутової глаукоми на основі визначення ризику розвитку глаукомної оптиконеуропатії для призначення своєчасного відповідного лікування.

Відповідальний за впровадження:
Головний лікар

Рилькова К.А.



"22" вересня 2020р.

АКТ ВПРОВАДЖЕННЯ

1. Пропозиція для впровадження: Спосіб хірургічного лікування відкритокутової глаукоми.

2. Установа-розробник, автори: Одеський національний медичний університет (Валіховський пров., 2, м. Одеса, 65082), кафедра офтальмології, д.мед.н., професор Венгер Людмила Віленівна, Якименко Ірина Василівна.

3. Джерело інформації: Пат. № 109996. МПК А61F 9/007. Спосіб хірургічного лікування відкритокутової глаукоми // Венгер Л.В., Якименко І.В.; власник: Одеський національний медичний університет; заявка а 2014 10228; подано 18.09.2014; опубл. 26.10.2015. – Бюл. № 20.

4. Базова установа, яка проводить впровадження: комунальне некомерційне підприємство "Обласна офтальмологічна лікарня" Миколаївської обласної ради.

5. Форми впровадження: матеріали використовуються в клінічній практиці для ефективного хірургічного лікування відкритокутової глаукоми.

6. Термін впровадження: березень 2019-вересень 2020.

7. Зауваження та пропозиції: впровадження дозволить підвищити ефективність хірургічного лікування відкритокутової глаукоми, метою якого є зниження внутрішньоочного тиску і покращення увеосклерального відтоку внутрішньоочної рідини.

Відповідальний за впровадження:
Головний лікар

Рилькова К.А.

"ЗАТВЕРДЖУЮ"

Директор комунального
некомерційного підприємства
"Одеська обласна клінічна лікарня"
Одеської обласної ради



" _____ 2020р.

АКТ ВПРОВАДЖЕННЯ

1. Пропозиція для впровадження: Прогнозування розвитку глаукомної оптиконеуропатії, застосування кількісного критерію пошкодження аксонів гангліозних клітин в діагностиці глаукомної оптиконеуропатії.

2. Установа-розробник, автори: Одеський національний медичний університет (Валіховський пров., 2, м. Одеса, 65082), кафедра офтальмології, Якименко Ірина Василівна, д.мед.н., професор Ульянова Надія Анатоліївна, д.мед.н., професор Венгер Людмила Віленівна, к.фіз-мат.н. Шакун Костянтин Сергійович.

3. Джерело інформації: Якименко І.В. Прогнозирование развития глаукомной оптиконеуропатии. Часть II. Применение количественного критерия повреждения аксонов ганглиозных клеток в диагностике глаукомной оптиконеуропатии / И.В. Якименко, Н.А. Ульянова, Л.В. Венгер, К.С. Шакун // Офтальмология. Восточная Европа. – 2019. – Т. 9.- № 1. – С. 31–39.

4. Базова установа, яка проводить впровадження: комунальне некомерційне підприємство "Одеська обласна клінічна лікарня" Одеської обласної ради, відділення офтальмології.

5. Форми впровадження: матеріали використовуються в клінічній практиці для контролю прогресування глаукомної оптиконеуропатії відповідно визначеного ризику її розвитку шляхом застосування кількісного критерію

6. Термін впровадження: березень 2019-вересень 2020.


7. Зауваження та пропозиції: впровадження дозволить підвищити ефективність раннього виявлення відкритокутової глаукоми на основі визначення ризику розвитку глаукомної оптиконеуропатії шляхом застосування кількісного критерію з подальшим призначенням відповідної і своєчасної терапії.

Відповідальний за впровадження:
зав. відділенням офтальмології,
д.мед.н., заслужений лікар України

Цісельський Ю.В.

"ЗАТВЕРДЖУЮ"

Директор комунального
некомерційного підприємства
"Одеська обласна клінічна лікарня"
Одеської обласної ради
Гульчентка
" " _____ 2020р.



АКТ ВПРОВАДЖЕННЯ

1. Пропозиція для впровадження: Спосіб хірургічного лікування відкритокутової глаукоми.

2. Установа-розробник, автори: Одеський національний медичний університет (Валіховський пров., 2, м. Одеса, 65082), кафедра офтальмології, д.мед.н., професор Венгер Людмила Віленівна, Якименко Ірина Василівна.

3. Джерело інформації: Пат. № 109996. МПК А61F 9/007. Спосіб хірургічного лікування відкритокутової глаукоми // Венгер Л.В., Якименко І.В.; власник: Одеський національний медичний університет; заявка а 2014 10228; подано 18.09.2014; опубл. 26.10.2015. – Бюл. № 20.

4. Базова установа, яка проводить впровадження: комунальне некомерційне підприємство "Одеська обласна клінічна лікарня" Одеської обласної ради, відділення офтальмології.

5. Форми впровадження: матеріали використовуються в клінічній практиці для ефективного хірургічного лікування відкритокутової глаукоми.

6. Термін впровадження: березень 2019-вересень 2020.

7. Зауваження та пропозиції: впровадження дозволить підвищити ефективність хірургічного лікування відкритокутової глаукоми, метою якого є зниження внутрішньоочного тиску і покращення увеосклерального відтоку внутрішньоочної рідини.

Відповідальний за впровадження:
зав. відділенням офтальмології,
д.мед.н., заслужений лікар України

Цісельський Ю.В.

"ЗАТВЕРДЖУЮ"

Директор комунального
некомерційного підприємства
"Одеська обласна клінічна лікарня"
Одеської обласної ради

Гульбенко О.В.
КАЛІНІНА ЛІКАРНЯ
ОДЕСЬКОЇ ОБЛАСНОЇ
РАДИ

" " 2020р.

АКТ ВПРОВАДЖЕННЯ

1. Пропозиція для впровадження: Спосіб прогнозування розвитку та перебігу глаукомної оптиконейропатії

2. Установа-розробник, автори: Одеський національний медичний університет (Валіховський пров., 2, м. Одеса, 65082), кафедра офтальмології, Якименко Ірина Василівна, д.мед.н., професор Ульянова Надія Анатоліївна, к.фіз-мат.н. Шакун Костянтин Сергійович.

3. Джерело інформації: Пат. № 133897. МПК А61В 8/10. Спосіб прогнозування розвитку та перебігу глаукомної оптиконейропатії // Якименко І.В., Ульянова Н.А., Шакун К.С.; власник: Одеський національний медичний університет; заявка у 2018 11506; подано 23.11.2018; опуб. 25.04.2019. – Бюл. № 8.

4. Базова установа, яка проводить впровадження: комунальне некомерційне підприємство "Одеська обласна клінічна лікарня" Одеської обласної ради, відділення офтальмології.

5. Форми впровадження: матеріали використовуються в клінічній практиці для визначення ризику розвитку глаукомної оптиконейропатії.

6. Термін впровадження: березень 2019-вересень 2020.

7. Зауваження та пропозиції: впровадження дозволить підвищити ефективність раннього виявлення відкритокутової глаукоми на основі визначення ризику розвитку глаукомної оптиконейропатії для призначення своєчасного відповідного лікування.

Відповідальний за впровадження:
зав. відділенням офтальмології,
д.мед.н., заслужений лікар України

Цісельский Ю.В.

Додаток №2

Список публікацій здобувача

1. Якименко І.В. Порівняльна оцінка методик морфометрії диска зорового нерва при глаукомі за даними спектральної оптичної когерентної томографії / І.В. Якименко, Н.А. Ульянова, Л.В. Венгер // Архів офтальмології України. - 2017.- Т.5.- №2(8).- С. 64-67.
2. Венгер Л.В. Отдаленные результаты нового способа хирургического лечения первичной открытоугольной глаукомы с супрацилиарным дренированием. Часть I / Л.В. Венгер, И.В. Якименко // Вестник проблем биологии и медицины.- 2018.- Выпуск 4 Том 2 (147).- С. 127-132.
3. Венгер Л. В. Отдаленные результаты нового способа хирургического лечения первичной открытоугольной глаукомы с супрацилиарным дренированием. Часть II / Л.В. Венгер, И.В. Якименко, Н.А. Ульянова // Вестник проблем биологии и медицины.-2019.- Выпуск 2 Том 1 (150).- С. 105-108.
4. Якименко І.В. Результати застосування нового методу прогнозування розвитку і перебігу глаукомної оптиконеуропатії при первинній відкритокутовій глаукомі / І.В. Якименко, Н.А. Ульянова, Л.В. Венгер, К.С. Шакурн // Офтальмологічний журнал.- 2019.- №5.- С. 3-8.
5. Якименко И.В. Прогнозирование развития глаукомной оптиконеуропатии. Часть I. Математическая модель деформации решетчатой пластины и повреждения нервных волокон при глаукоме / И.В. Якименко, Н.А. Ульянова, К.С. Шакурн // Офтальмология. Восточная Европа. – 2018. – Т. 8.- № 4. – С. 475–487.
6. Якименко И.В. Прогнозирование развития глаукомной оптиконеуропатии. Часть II. Применение количественного критерия повреждения аксонов ганглиозных клеток в диагностике глаукомной оптиконеуропатии / И.В. Якименко, Н.А. Ульянова, Л.В. Венгер, К.С. Шакурн // Офтальмология. Восточная Европа. – 2019. – Т. 9.- № 1. – С. 31–39.

7. Патент на винахід № 109996. МПК А61F9/007. Спосіб хірургічного лікування відкритокутової глаукоми // Венгер Л.В., Якименко І.В.; власник: Одеський національний медичний університет; заявка а 201410228; подано 18.09.2014; опуб. 26.10.2015. – Бюл. № 20.
8. Патент на корисну модель № 133897. МПК А61В 8/10. Спосіб прогнозування розвитку та перебігу глаукомної оптиконейропатії // Якименко І.В., Ульянова Н.А., Шакурн К.С.; власник: Одеський національний медичний університет; заявка u 2018 11506; подано 23.11.2018; опуб. 25.04.2019. – Бюл. № 8.

Наукові роботи, що засвідчують апробацію дисертації:

9. Венгер Л.В. Удосконалення хірургічного лікування первинної відкритокутової глаукоми / Л.В. Венгер, Г.Ю. Венгер, І.В. Якименко // Матеріали "XIII з'їзду офтальмологів України", 21-23 травня 2014.-Одеса, 2014. – С. 83 (форма участі- усна доповідь, публікація тез).
10. Якименко І.В. Сравнительная оценка различных методик морфометрии диска зрительного нерва при глаукоме по данным спектральной оптической когерентной томографии / И.В. Якименко, Н.А. Ульянова, Л.В. Венгер // Матеріали науково-практичної конференції офтальмологів з міжнародною участю "Філатовські читання-2017", 25-26 травня 2017.- Одеса, 2017.- С. 78-79 (форма участі-публікація тез).
11. Якименко І.В. Сравнительная оценка толщины решетчатой пластины при глаукоме и у здоровых лиц по данным Swept-SourceOCT / И.В. Якименко, Н.А. Ульянова, Л.В. Венгер // Матеріали науково-практичної конференції офтальмологів, дитячих офтальмологів та оптометристів України з міжнародною участю "Рефракційний пленер 2018", 18-19 жовтня 2018.- Київ, 2018.- С.126 (форма участі-публікація тез).
12. Якименко І.В. Прогнозирование развития глаукомной оптиконейропатии. Математическая модель деформации решетчатой пластины и повреждения нервных волокон при глаукоме / И.В. Якименко, Н.А. Ульянова, Л.В. Венгер, К.С. Шакурн // Матеріали науково-практичної конференції з міжнародною

участю "Ophthalmic HUB", 15-16 березня 2019.-Київ, 2019.- С.117-119 (форма участі-публікація тез).

13. Якименко И.В. Прогнозирование развития глаукомной оптиконейропатии. Применение количественного критерия повреждения аксонов ганглиозных клеток в диагностике глаукомной оптиконейропатии / И.В. Якименко, Н.А. Ульянова, Л.В. Венгер, К.С. Шакурн // Матеріали науково-практичної конференції офтальмологів з міжнародною участю "Філатовські читання-2019", 23-24 травня 2019.- Одеса, 2019.-С. 78-79 (форма участі - тези, усна доповідь)
14. Yakymenko I. Quantitative criterion of ganglion cell's axons damage for glaucoma optic neuropathy prediction / I. Yakymenko, N. Ulianova, K. Shakun // World Ophthalmology Congress 2020.- virtual, 26-29 june (форма участі-постерна доповідь)