

УДК 616.735–002–02:616.379–008.64–06:616.13–007.64]–073.585

Применение метода многомасштабного текстурного градиента в автоматизации диагностики диабетической ретинопатии по цифровым снимкам глазного дна

Н. В. Кресюн¹, канд. мед. наук, доцент, Т. В. Татарчук², ассистент; К. С. Шакун², канд. физ.-мат. наук, доцент; Л. С. Годлевский¹, д-р. мед. наук, профессор

¹ Одесский национальный медицинский университет

² Одесская национальная морская академия

E-mail: godlevsky@odmu.edu.ua

Ключевые слова: диабетическая ретинопатия, микроаневризма, текстурный градиент, цифровое изображение.

Ключові слова: діабетична ретинопатія, мікроаневризми, текстурний градієнт, цифрове зображення.

Вступ. Офтальмоскопічне вивчення мікроаневризм судин очного дна є важливим в діагностиці та визначенні тяжкості діабетичної ретинопатії.

Мета дослідження. Покращити інформативність цифрових зображень очного дна за допомогою методу текстурного градієнта.

Матеріал і методи. Спостерігали 17 практично здорових (віком $30,5 \pm 3,2$ років) і 52 інсулін-залежних пацієнтів (віком $31,7 \pm 2,7$ років). Метод аналізу зображень полягав у отриманні офтальмоскопічних цифрових зображень очного дна по RGB шкалі, які мали задовільні характеристики яскравості, балансу кольорів та контрасту. Після цього двомірну модель простору кольорів переводили в текстурний градієнт і прикінцеве зображення використовували для експертної оцінки на предмет наявності мікроаневризм.

Результати. Експертна діагностика мікроаневризм після використання розробленого методу показала збільшення чутливості на 14,7 % ($p > 0,05$), в той час як специфічність зростала в 2,22 рази порівняно до традиційного методу діагностики ($p < 0,05$).

Висновки. Розроблений метод дозволяє покращити діагностику мікроаневризм очного дна в основному за рахунок зменшення числа хибно позитивних діагнозів.

Application of the method of multiscale textural gradient for automatization of diabetes retinopathy diagnosis via analysis of digital images of the eye fundus

Kresyun N. V.¹, Tatarchuk T. V.², Shakun K. S.², Godlevsky L. S.¹

¹ Odessa National Medical University,

² Odessa National Maritime Academy; Odessa (Ukraine)

Key words: diabetic retinopathy, microaneurism, textural gradient, digital images.

Introduction. Ophthalmoscopic detection of microaneurism is important for the diagnosis of diabetic retinopathy severity.

Aim of the investigation. To improve information value of digital images of the eye fundus using textural gradient technology application.

Material and Methods. 17 practically healthy volunteers (30.5±3.2 years old) and 52 insulin — dependent patients. (31.7±2.7 years old) have been observed. The method consisted in getting ophthalmoscopic digital images in RGB color scale with satisfactory characteristics of the image such as brightness, color balance and contrast. The next step was transfer from two-dimensional space of color vector characteristics to the space of the textural gradient and presentation of final images for expert diagnosis of microaneurism.

Results. Expert diagnosis of microaneurism, which was made after developed technology application revealed increase of the sensitivity by 14.7 % ($P > 0.05$), while specificity rose 2.22 times when compared with the traditional method of diagnosis ($P < 0.05$).

Conclusions. The developed method permitted to improve diagnosis of microaneurism mainly via exclusion of false-positive diagnosis.

Введение. В диагностике диабетической ретинопатии (ДР) анализ изображений глазного дна является одним из основных подходов [3, 8, 9]. При этом изменения отличаются значительной полиморфностью, так как при ДР отмечается окклюзия

капилляров и увеличение аваскулярной фовеальной зоны, под которой понимают самую централь-

© Н. В. Кресюн, Т. В. Татарчук, К. С. Шакун, Л. С. Годлевский, 2014

ную часть макулы, изначально лишенную сосудов, а также неоангиогенез, развитие микроаневризм, кровоизлияний и отека тканей сетчатки [9]. Учитывая, что цифровые изображения глазного дна тоже обладают недостатками, обусловленными низким контрастом и неравномерным освещением (яркостью) по направлению от центра к периферии снимка, проблема корректной диагностики ДР является весьма актуальной [5].

Для повышения контраста изображений структур глазного дна применяются различные методы: выравнивание гистограмм [6], ограниченная адаптивная эквализация (уравновешивание) гистограммы и другие [9]. Однако применение указанных методов нередко сопровождается гиперконтрастом и возникновением шума, который снижает эффективность диагностики. Низкая эффективность этих методов касается визуализации микроаневризм [8,9], являющихся одним из наиболее характерных признаков развития ДР.

Поэтому целью настоящего исследования явилось определение структур с нечетким контуром — микроаневризм — на цифровых снимках глазного дна с помощью адаптированного к этой задаче метода многомасштабного текстурного градиента.

Материал и методы

В работе наблюдали 17 практически здоровых лиц (средний возраст $30,5 \pm 3,2$ года) и 52 инсулин-зависимых пациентов (средний возраст $31,7 \pm 2,7$ года). При отборе группы контроля выдерживались следующие критерии: внутриглазное давление менее 21 мм рт. ст., сохранная острота зрения, неизменный периметр зрения и отсутствие заболеваний глаз и неврологических расстройств. Для диабетиков критерии были следующими: внутриглазное давление менее 21 мм рт. ст., хорошо корригируемая острота зрения (более 7/10), а также отсутствие признаков пролиферативной ретинопатии, установленное методом флюороангиографии [7]. Следует отметить, что острота зрения у пациентов с диабетом без ретинопатии была сохранной (10/10).

Снимки глазного дна, получаемые с помощью офтальмоскопа, анализировали в цветной шкале RGB формата с помощью программы AdobePhotoshop [1]. Для анализа применяли снимки, имевшие удовлетворительные визуальные показатели яркости, цветового баланса, резкости. При проведении анализа исходили из того, что каждый пиксель фотографии может быть полностью описан пятью параметрами: координатами (x, y) и значениями интенсивности трех основных цветов (r, g, b) . Таким образом, изображению соответствует двумерное пространство цветовых векторов, которое переводили в пространство текстурных градиентов.

Для этого каждому пикселю соответствовал набор из K отрезков, каждый из которых состоит из одинакового числа n точек изображения [2]. Ориентация k -го $(k \in [0, K])$ отрезка задается полярным углом $\varphi_k = k\pi/K$ относительно выделенного направления. В каждой точке отрезка, кроме конечных, рассчитывается градиент:

$$\nabla_{k,i} = \sqrt{(r_{i+1} - r_i)^2 + (g_{i+1} - g_i)^2 + (b_{i+1} - b_i)^2} \quad (1)$$

вдоль k -го направления. Тогда полный градиент вдоль k -го направления будет:

$$\nabla_k = \sum_{i=0}^n \frac{\cos\left(\frac{(i-n/2)\pi}{n}\right) \cdot \nabla_{k,i}}{\sum_i \cos\left(\frac{(i-n/2)\pi}{n}\right)} \quad (2)$$

В последнее выражение добавлен гармонический весовой коэффициент [2], определяющий доминирующую роль градиента в непосредственной окрестности рассматриваемой точки.

Таким образом, получена матрица новых векторов размерности k , содержащих информацию о яркостных градиентах для данной точки во всех рассматриваемых направлениях. Совершенно очевидно, что значение градиента будет значительным, если пределы рассматриваемой области обладают четко выраженными границами. Если ввести некоторое пороговое значение градиента Δ , то при выполнении условия:

$$\nabla(x, y) = \sum_{k=1}^K \nabla_k(x, y) > (>>) \Delta \quad (3)$$

рассматриваемому пикселю может быть присвоен флаг «1», свидетельствующий о том, что через данную точку проходит граница объекта. Такая процедура позволяет надежно локализовать границы четко очерченных объектов, таких как сосуды, экссудативные очаги, диск зрительного нерва и пр. Следует отметить, что рассматриваемая процедура мало пригодна для регистрации областей с размытыми границами — таких как микроаневризмы, в связи с чем мы прибегали к перемасштабировке градиентов, позволявшей преодолеть данное ограничение. При осуществлении данной процедуры исходили из того, что понижение разрешения фотографии в m раз эквивалентно росту длины отрезка, вдоль которого производится расчет градиента, в такое же число раз.

Допускали, что коэффициент масштабного уровня m принимает значения в некотором промежутке $[1, M]$. При этом каждому уровню масштаба будет соответствовать своя матрица градиентов ∇_m , определяемая выражением (2). За результирующую характеристику многомасштабного градиента можно принять величину:

$$d(x, y) = \sum_{m=1}^M \delta_m \nabla_m(x, y) \quad (4)$$

где δ_m — весовой коэффициент для соответствующего масштабного уровня, подбираемый опытным путем. Например, для поиска микроаневризм и мягких экссудатов распределение значений δ должно подчиняться правилу $\delta_1 < \dots < \delta_m < \dots < \delta_M$.

Диагностику аневризм по цифровым снимкам осуществляли экспертным методом. В качестве экспертов выступали врачи — офтальмологи, которые в своей практике не менее 10 лет применяли метод анализа снимков глазного дна у пациентов с ДР. При этом анализ цветовых и морфометрических характеристик изображений глазного дна (цифровых фотографий), а также их оценку проводили в соответствии со следующими критериями:

1. Достижение цели диагностики (истинно положительный — ИП — результат диагностики) оценивали по наличию прямых или косвенных признаков заболевания, позволяющих установить диагноз.

2. Отрицательным результатом диагностики считали случаи, когда имело место несовпадение заключения,

полученного при анализе цифрового фото, с клиническим диагнозом, установленным при непосредственном осмотре пациентов. Случаи наличия иной патологии рассматривали в качестве ложноположительного результата (ЛП).

3. Обнаружение при осмотре заболевания, которое было отвергнуто во время анализа и диагностики по цифровому фотоснимку, рассматривали в качестве ложноотрицательного результата исследования (ЛО).

4. Истинно отрицательный результат — отсутствие заболевания как на этапе диагностики, так и во время осмотра (ИО).

На основании полученных показателей проводили оценку чувствительности и специфичности диагностической процедуры:

Чувствительность рассчитывали как $\text{ИП} / (\text{ИП} + \text{ЛО}) \times 100\%$

Специфичность — $\text{ИО} / (\text{ИО} + \text{ЛП}) \times 100\%$

Кроме того, рассчитывали положительный прогностический показатель: $\text{ИП} / (\text{ИП} + \text{ЛП})$ и отрицательный прогностический показатель — $\text{ИО} / (\text{ИО} + \text{ЛО})$ [7].

Результаты экспертной оценки — традиционной и разработанной технологий — сравнивали, применяя критерий z сопоставления двух пропорций и компьютерной программы «Primer Biostatistics» (США).

Результаты и их обсуждение

На рис. 1 и 2 представлены результаты применения метода многомасштабного текстурного градиента при следующем значении параметров соответственно: $(k = 4, n = 8, M = 1, \Delta = 20)$ и $(k = 4, n = 8, M = 6, \Delta = 20)$. Следует отметить, что результат, приведенный на рис. 2 справа, получен в ходе тщательного подбора значений весовых коэффициентов δ_m (см. выражение (4)), что обусловлено отсутствием

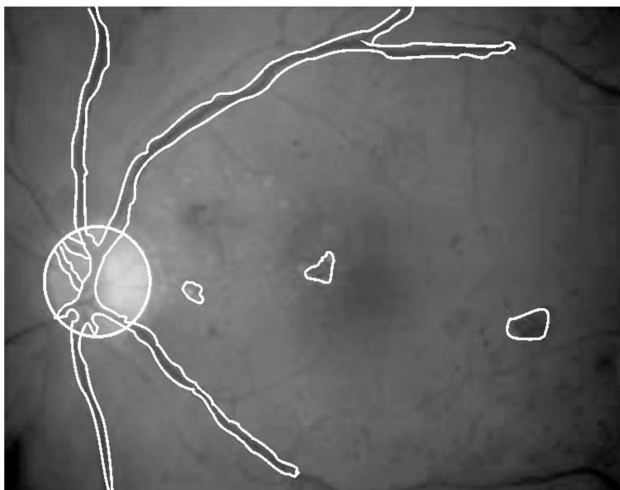
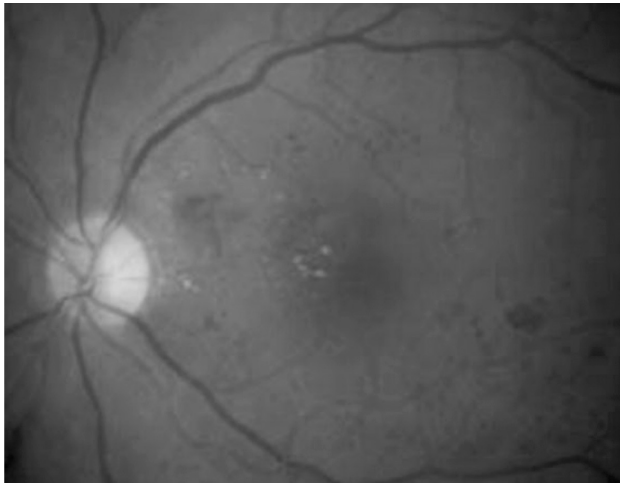


Рис. 1. Применение метода текстурного градиента у пациента А. (45 лет, длительность заболевания — 11,5 лет).

Вверху фрагмент фотографии глазного дна при традиционной офтальмоскопии, внизу тот же фрагмент с определенными границами областей методом текстурного градиента.


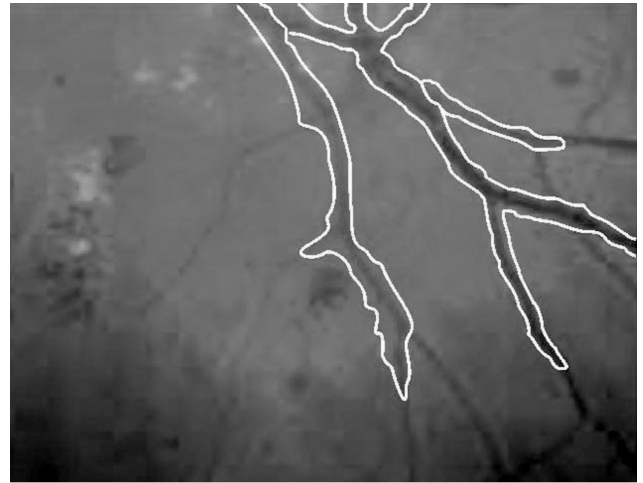


Рис. 2. Применение метода многомасштабного текстурного градиента у пациента В. (42 года, длительность заболевания — 9 лет) при различных коэффициентах масштабирования.

Вверху результат применения метода на уровне масштаба $m = 1$, внизу результат того же метода на уровне масштаба $m = 6$. Розовым отмечены области соответствующие микроаневризмам, желтым — экссудатам.

Таблица 1. Результаты экспертной оценки диагностики микроаневризм по цифровым снимкам глазного дна с применением традиционного и разработанного методов (%)

Эксперты (по № №)	Чувствительность (%)	Специфичность (%)	Положительный прогностический показатель (%)	Отрицательный прогностический показатель (%)
Традиционный метод				
№ 1	42 (80,8) n=52	6 (35,3) n=17	79,2	37,5
№ 2	36 (69,2)	5 (29,4)	75,0	23,8
№ 3	38 (73,1)	7 (41,2)	79,2	33,3
Средние по экспертам	74,4	35,3	77,8	31,5
Разработанный метод				
№ 1	47 (90,4)	15 (88,2)	95,9	75,0
№ 2	43 (82,7)	12 (70,5)	89,6	57,1
№ 3	49 (94,2)	13 (76,4)	92,4	81,1
Средние по экспертам	89,1	78,4*	92,6	71,1*

Примечание: * — $p < 0,05$ в сравнении с показателем в группе до применения разработанной технологии анализа изображений (критерий z сопоставления двух пропорций).

надежного количественного критерия выбора упомянутых коэффициентов.

Применение разработанного метода в группе пациентов, страдающих диабетической ретинопатией, в отношении диагностики наличия микроаневризм показало, что согласно усредненным данным экспертной оценки, это позволило повысить чувствительность диагностики микроаневризм, осуществляемой по цифровым снимкам, сделанным с помощью смартфона, на 14,7 %, в то время как специфичность увеличивалась в 2,22 раза (табл. 1). Положительный прогностический индекс возрастал на 14,8 %, а отрицательный прогностический индекс увеличивался в 2,26 раза (табл. 1). Таким образом, разработанная технология оценки цифровых снимков значительно уменьшает число ложно-положительных диагнозов и в меньшей степени — число ложноотрицательных диагнозов.

Полученные результаты свидетельствуют, что низкоконтрастные структуры на снимках глазного дна у пациентов с ДР могут быть удовлетворительно визуализированы с помощью разработанной технологии. В частности, речь идет о повышении эффективности идентификации микроаневризм, имеющих существенно важное значение в определении тяжести ретинопатии. Можно полагать, что предполагаемое в ближайшей перспективе расширение применения технологии получения снимков глазного дна, обеспечиваемое применением мобильных

телефонов (смартфонов) с офтальмоскопической насадкой [4, 8] позволит применить разработанную технологию для дистанционной диагностики ДР и скрининга пациентов с целью последующего обследования и лечения.

Разработанный метод может быть эффективно применен не только для диагностики микроаневризм, но и для визуализации зон отека, снижения интенсивности окрашивания глазного дна за счет депигментации. С этой целью предполагается разработать комбинированную технологию диагностики ДР и определения ее тяжести за счет совмещения разработанного метода и спектральной абсорбционной модели сетчатой оболочки [5]. Подобранный подход позволит эффективно совмещать эмпирический подбор коэффициентов масштабирования и показатели абсорбции гемоглобином света с целью повышения контраста края сосудистой стенки, а также участков кровоизлияний.

Выводы

1. Применение метода многомасштабного текстурного градиента позволяет повысить чувствительность и специфичность диагностики микроаневризм у пациентов с диабетической ретинопатией.

2. Повышение эффективности диагностики микроаневризм в большей мере связано с исключением ложноположительных диагнозов и в меньшей — ложноотрицательных диагнозов.

Литература

1. Гонсалес Р., Вуде Р., Эддинс С. Цифровая обработка изображений в среде MATLAB (пер. с англ.). — М.: Техносфера, 2006. — 616 с.
2. Чочиа П. А. Пирамидальный алгоритм сегментации изображений / П. А. Чочиа // Информационные процессы. — 2010. — Т.10, № 1. — С. 23-35.
3. Comparing the effectiveness of telemedicine and traditional surveillance in providing diabetic retinopathy screening examinations : a randomized controlled trial/ S. L. Mansberger, K. Gleitsmann, S. Gardiner, et al. // Telemed. J. e — Health. — 2013. — Vol.19, № 12. — P. 942–948.

4. **Chakrabarti D.** Application of mobile technology in ophthalmology to meet the demands of low-resource settings / D. Chakrabarti // J. Mobile Technol. in Medicine. — 2012. — Vol.1 (4S). — P.1–3.
5. Extraction and reconstruction of retinal vasculature / M. H. A. Fadzil, L. I. Izhar, P. A. Venkatachalam, T. V. N. Karunakar // J. Medical Engineer. Technol. — 2007. — Vol.31. — P. 435–442.
6. **Hani A. F. M., Nugroho H. A.** Retinal vasculature enhancement using independent component analysis / A. F. M. Hani, H. A. Nugroho // J. Biomed. Sci. Engineer. — 2009. — Vol.2. — P.543–549.
7. **Parisi V., Uccioli L.** Visual electrophysiological responses in persons with type 1 diabetes / V. Parisi, L. Uccioli // Diabetes Metab. Res. Rev. — 2011. — Vol.17, № 1. — P.12–18.
8. Nonmydriatic fundus photography for teleophthalmology diabetic retinopathy screening in rural and urban clinics / E. K. Chin, B. V. Ventura, K. Y. See et al. // Telemed. J. e-Health. — 2014. — Vol.1. — P. 102–108.
9. On the adaptive detection of blood vessels in retinal images / D. Wu, M. Zhang, J. C. Liu, W. Bauman // Biomed. Engineer., IEEE Transactions. — 2006. — Vol. 53. — P.341–343.

Поступила 01.06.2014

References

1. **Gonzalez R, Woods R, Eddins S.** Digital Image Processing using MATLAB (translated from English). M.; 2006. 616 p.
2. **Chochia PA.** Pyramidal algorithm for image segmentation. Informatsionnyie protsessy. 2010;10(1): 23–35. Russian.
3. Mansberger SL, Gleitsmann K, Gardiner S et al. Comparing the effectiveness of telemedicine and traditional surveillance in providing diabetic retinopathy screening examinations : a randomized controlled trial. Telemed. J. e Health. 2013;19(12):942–8.
4. **Chakrabarti D.** Application of mobile technology in ophthalmology to meet the demands of low-resource settings. J. Mobile Technol. in Medicine. 2012;1(4S):1–3.
5. Fadzil MHA, Izhar LI, Venkatachalam PA, Karunakar TVN. Extraction and reconstruction of retinal vasculature. J. Medical Engineer. Technol. 2007;31:435–42.
6. **Hani AFM, Nugroho HA.** Retinal vasculature enhancement using independent component analysis. J. Biomed. Sci. Engineer. 2009;2:543–9.
7. **Parisi V, Uccioli L.** Visual electrophysiological responses in persons with type 1 diabetes. Diabetes Metab. Res. Rev. 2011;17(1):12–8.
8. **Chin EK, Ventura BV, See KY** et al. Nonmydriatic fundus photography for teleophthalmology diabetic retinopathy screening in rural and urban clinics. Telemed. J. e-Health. 2014;1:102–8.
9. **Wu D, Zhang M, Liu JC, Bauman W.** On the adaptive detection of blood vessels in retinal images. Biomed. Engineer., IEEE Transactions. 2006; 53:341–3.

Received 01.06.2014