

treatment of central poststroke pain in a rodent model. *Pain*. 2017 Jul. Vol. 158 (7). P. 1302–1313.

11. Subthalamic Nucleus Deep Brain Stimulation Employs *trkB* Signaling for Neuroprotection and Functional Restoration / D. L. Fischer et al. *The Journal*

of Neuroscience. 2017. Vol. 37, N 28. P. 6786–6796.

12. Xu B., Michalski B., Racine R. J., Fahnestock M. The effects of brain-derived neurotrophic factor (BDNF) administration on kindling induction, *Trk* expression and seizure-related morpho-

logical changes. *Neuroscience*. 2004. Vol. 126, № 2. P. 521–531.

Надійшла до редакції 03.04.2018

Рецензент д-р мед. наук,
проф. Р. С. Вастьянов,
дата рецензії 05.04.2018

УДК 616.853-053.2-085.213

М. П. Первак

ЕЛЕКТРИЧНІ ПОДРАЗНЕННЯ КОРИ МОЗОЧКА ВИКЛИКАЮТЬ БІЛЬШ ВИРАЗНИЙ ПРОТИСУДОМНИЙ ЕФЕКТ НА ТЛІ ЗАСТОСУВАННЯ ІНГІБІТОРА ТИРОЗИНКИНАЗИ

Активність тирозинкінази *B* забезпечує формування пентилентетразол (ПТЗ)-індукованого кіндлінгу, а також реалізацію впливу BDNF на судомну активність. Застосування BDNF може викликати як активацію, так і пригнічення судом, а його рівень змінюється при електричних подразненнях (ЕП) мозку.

Мета роботи полягала у вивченні впливу ЕП мозочка на судомну активність, викликану у щурів з ПТЗ-індукованим кіндлінгом на тлі застосування інгібітора тирозинкінази *B* акситинібу.

Посідане застосування самостійно неефективних акситинібу (5,0 мг/кг) і ЕП мозочка (5 сеансів) запобігає виникненню поведінкових та електрографічних проявів судом, викликаних тестовим введенням ПТЗ (30,0 мг/кг, в/очер) у кіндлінгових щурів.

Ключові слова: кіндлінг, пентилентетразол, тирозинкіназа, електричні стимуляції, мозочок.

UDC 616.853-053.2-085.213

M. P. Pervak

ELECTRICAL STIMULATIONS OF CEREBELLAR CORTEX INDUCE MORE PRONOUNCED ANTISEIZURE EFFECTS AFTER TYROSIN-KINASE ACTIVITY INHIBITION

Tyrosine-kinase *B* activity plays the critical role in both pentylenetetrazol (PTZ) — induced kindling development and BDNF action upon seizure activity. BDNF administration induces both activation and inhibition of seizures, and its level is regulated along with brain electrical stimulations (ES).

Aim of the work was confined to the investigation cerebellar ES effects upon PTZ-induced kindled seizure activity at the background of tyrosine-kinase *B* activity inhibition with axitinib.

Combined usage of not-effective dosage of axitinib (5.0 mg/kg) and paleocerebellar ES (5 trials) prevented behavioral and electrographic seizures, induced in kindled rats with testing dosage of PTZ (30.0 mg/kg, i. p.).

Key words: kindling, pentylenetetrazol, tyrosine-kinase, electrical stimulation, cerebellum.

УДК 617.51-001-06:616.1/6-091-092.9-053

О. Л. Холодкова, д-р мед. наук, проф.,
Р. В. Прус

МОРФОЛОГІЧНІ ЗМІНИ ПЕЧІНКИ, МІОКАРДА І НИРОК ЩУРІВ У ДИНАМІЦІ ПЕРЕБІГУ ЕКСПЕРИМЕНТАЛЬНОЇ ЧЕРЕПНО-МОЗКОВОЇ ТРАВМИ ЗАЛЕЖНО ВІД ВІКУ

Одеський національний медичний університет

Для сучасної медицини суттєвою та домінуючою проблемою є черепно-мозкова травма (ЧМТ). За даними ВООЗ, поряд з онкологічними і серцево-судинними захворюваннями травматичні хвороби посідають третє місце серед причин інвалідності та летальності населення [1]. У структурі ЧМТ значна

їх частина припадає на дитячий травматизм. Відомо, що клінічні прояви й ускладнення після ЧМТ у постраждалих дитячого віку мають принципові відмінності від травм дорослих, що зумовлено анатомо-фізіологічними особливостями даного віку [2].

Відомо, що в гострому періоді після ЧМТ виникають це-

ребровісцеральні порушення, які запускають цілий каскад молекулярних змін та призводять до нейродинамічних і деструктивних порушень у внутрішніх органах [3]. Саме це є причиною виражених морфологічних змін у печінці, міокарді і нирках травмованих — як дорослих, так і дітей.

Проте досі залишаються маловивченими морфологічні та

© О. Л. Холодкова, Р. В. Прус, 2018

мофрометричні зміни у внутрішніх органах експериментальних тварин залежно від віку та часу перебування в гострому періоді ЧМТ.

Метою нашої роботи було вивчити та порівняти морфологічні зміни у печінці, нирках і міокарді статевозрілих та статевонезрілих щурів після ЧМТ у період гострої реакції на травму (на 3-тю та 5-ту добу).

Матеріали та методи дослідження

Дослідження проведено на 30 статевозрілих (3-місячних, масою 180–230 г) і 30 статевонезрілих (20-денних, масою 20–25 г) білих щурах лінії Вістар. Для кожної групи були виділені інтактні групи порівняння відповідного віку. Механічну ЧМТ легкого ступеня тяжкості моделювали шляхом вільного падіння вантажу в тім'яно-потиличну ділянку черепа з метою відтворення дифузного ураження мозку. Для статевозрілих щурів, за відомою методикою [4], застосовували вантаж масою 5 г, а для статевонезрілих — 2 г.

На 3-тю та 5-ту добу після ЧМТ тварин виводили з експерименту шляхом евтаназії (інгаляційне передозування ефіром). Гістологічні препарати забарвлювали гематоксиліном та еозином за загальноприйнятою методикою [5]. Мікроскопічне дослідження органів проводили з використанням світлового мікроскопа "Leica-DMLS" і стандартних методик морфометрії.

Експерименти виконані із дотриманням вимог Європейської конвенції про захист хребетних тварин, що використовуються для дослідних та інших наукових цілей (Страсбург, 1986) та Закону України «Про захист тварин від жорстокого поводження» (2006).

Результати дослідження та їх обговорення

Морфологію внутрішніх органів статевозрілих і статевонезрілих щурів вивчали на 3-тю добу після експериментальної механічної ЧМТ. В усіх досліджуваних органах статевозрілих і статевонезрілих щурів відзначалися чіткі морфологічні зміни. Так, у печінці статевозрілих щурів спостерігалися повнокров'я судин з дискомплексцією гепатоцитів, виражена лімфогістіоцитарна інфільтрація (рис. 1).

Водночас у печінці статевонезрілих щурів виявлялися спустошення та дилатація крупних судин з ділянками вогнищевого некрозу гепатоцитів (рис. 2).

У нирках статевозрілих тварин відзначалися поодинокі ді-

лянки зморщування клубочків, діapedезні крововиливи в мозкову речовину й ішемія кіркової речовини (рис. 3). Морфологічні зміни нирок статевонезрілих щурів характеризувалися розширенням звивистих каналців з ділянками некрозу на межі кіркової та мозкової речовин (рис. 4).

У міокарді статевозрілих тварин виявлялися дискомплексія кардіоціотів, гемостаз у коронарних судинах (рис. 5), а у статевонезрілих — явища стазу в судинах різного калібру (рис. 6).

Аналізуючи морфологію внутрішніх органів статевозрілих і статевонезрілих щурів на 5-ту добу після механічної експериментальної ЧМТ, реєстрували такі особливості.

Виражені морфологічні зміни спостерігалися в печінці та

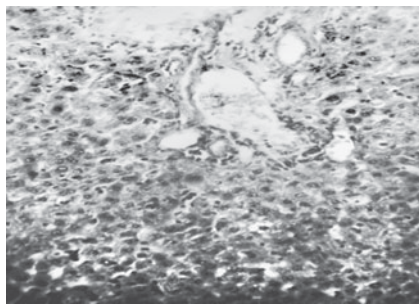


Рис. 1. Печінка статевозрілого щура на 3-тю добу після черепно-мозкової травми, повнокров'я судин, лімфогістіоцитарна інфільтрація. Забарвлення гематоксилін-еозином, зб. $\times 200$

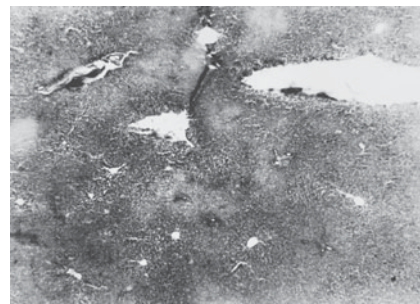


Рис. 2. Печінка статевонезрілого щура на 3-тю добу після черепно-мозкової травми, спустошення великих судин, вогнищевий некроз гепатоцитів. Забарвлення гематоксилін-еозином, зб. $\times 40$

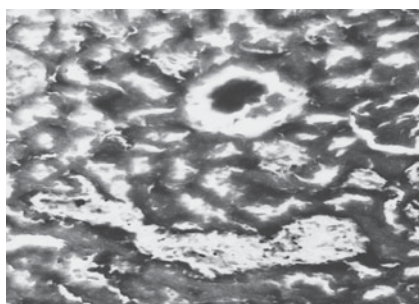


Рис. 3. Нирка статевозрілого щура на 3-тю добу після черепно-мозкової травми, зморщування клубочків, ішемія кіркової речовини. Забарвлення гематоксилін-еозином, зб. $\times 200$

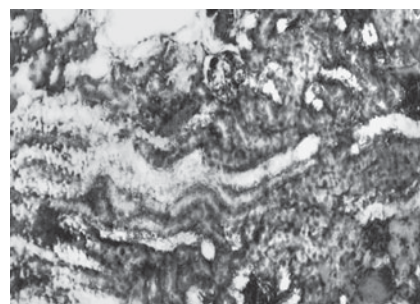


Рис. 4. Нирка статевонезрілого щура на 3-тю добу після черепно-мозкової травми, ішемія кіркової та мозкової речовин. Забарвлення гематоксилін-еозином, зб. $\times 200$

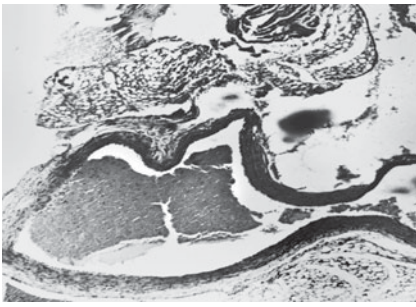


Рис. 5. Міокард статевозрілого щура на 3-тю добу після черепно-мозкової травми, гемостаз коронарних судин. Забарвлення гематоксилін-еозином, зб. $\times 40$

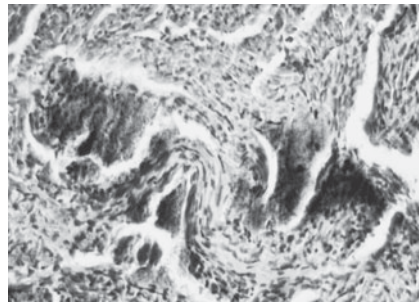


Рис. 6. Міокард статевонезрілого щура на 3-тю добу після черепно-мозкової травми, гемостаз судин різного калібру. Забарвлення гематоксилін-еозином, зб. $\times 200$

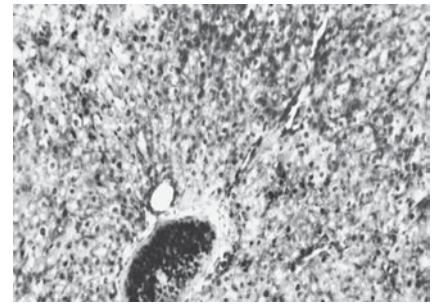


Рис. 7. Печінка статевозрілого щура на 5-ту добу після черепно-мозкової травми, вогнищеві ділянки ішемії гепатоцитів. Забарвлення гематоксилін-еозином, зб. $\times 200$

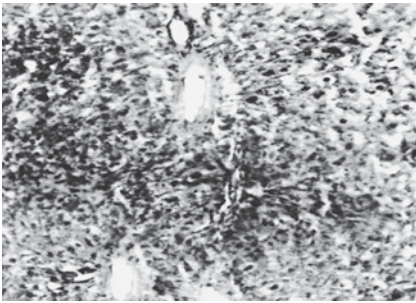


Рис. 8. Печінка статевонезрілого щура на 5-ту добу після черепно-мозкової травми, некроз гепатоцитів з дилатацією судин крупного калібру. Забарвлення гематоксилін-еозином, зб. $\times 200$

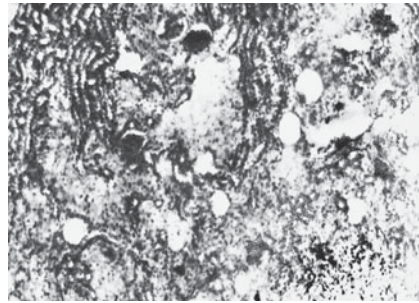


Рис. 9. Нирка статевозрілого щура на 5-ту добу після черепно-мозкової травми, спустошення капсули Шумлянського — Боумена, ішемія кіркової та мозкової речовин. Забарвлення гематоксилін-еозином, зб. $\times 100$




Рис. 10. Нирка статевонезрілого щура на 5-ту добу після черепно-мозкової травми, некроз кіркової та мозкової речовин. Забарвлення гематоксилін-еозином, зб. $\times 100$

нирках як статевозрілих, так і статевонезрілих щурів. Так, у печінці статевозрілих тварин відзначалися вогнищеві ділянки ішемії гепатоцитів, спустошення судин великого калібру з дисконтактацією гепатоцитів (рис. 7).

У печінці статевонезрілих щурів виявлялися масивні ділянки ішемії та некрозу гепатоцитів з дилатацією всіх судин великого калібру (рис. 8).

У нирках дорослих тварин фіксували зменшення просвіту капсули Шумлянського — Боумена, розширення звивистих каналців, ділянки ішемії коркової та мозкової речовин (рис. 9).

У нирках статевонезрілих щурів, порівняно зі статевозрілими, відзначали більш виражені порушення, що супроводжувалися масивними ділянками

некрозу кіркової та мозкової речовин, дилатацією судин великого калібру, наявністю еозинофільних і еритроцитарних конгломератів у каналцях, геморагічним просочуванням паренхіми органа та тканини миски (рис. 10).

У міокарді статевозрілих щурів не спостерігалось чітких морфологічних змін, на відміну від статевонезрілих, у яких визначалися незначна ішемія судин малого калібру та дисконтактація кардіоміоцитів (рис. 11).

Таким чином, можна відзначити, що у статевозрілих щурів на 3-тю добу після механічної ЧМТ легкого ступеня в печінці, міокарді і нирках виявлялися дисциркуляторні зміни у вигляді короточасного спазму артерій і артеріол, які призвели

до порушення кровообігу ішемічного типу з подальшими дистрофічними змінами. На 5-ту добу метаболічні зміни призвели до некротичних наслідків у печінці та нирках.

У статевонезрілих щурів на 3-тю добу в усіх досліджуваних органах відзначалися більш виражені морфологічні порушення

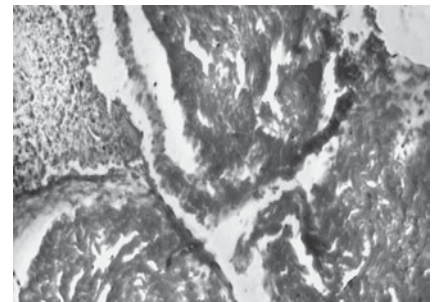


Рис. 11. Міокард статевозрілого щура на 5-ту добу після черепно-мозкової травми, ішемія судин малого калібру. Забарвлення гематоксилін-еозином, зб. $\times 100$

ня, на відміну від статевонезрілих, які характеризувалися локальними ділянками ішемії та некрозу паренхіми органів, а вже на 5-ту добу виявлялися вогнищеві некрози паренхіми та судин.

Слід зазначити, що на 5-ту добу після експериментальної ЧМТ у статевозрілих тварин реєструються морфологічні порушення нирок та печінки, які були притаманні морфологічним змінам у статевонезрілих щурів на 3-тю добу. Це свідчить про те, що у статевонезрілих щурів унаслідок гострої ЧМТ патоморфологічні зміни в досліджуваних органах розвиваються швидше.

Дослідники вважають, що при черепно-мозковій травмі виникає низка церебровісцеральних порушень, які спричиняють цілий каскад молекулярних змін, що призводить до морфологічних порушень у паренхіматозних органах [3; 6]. Відомо, що при поєднанні нейродинамічних і деструктивних процесів у різних відділах головного мозку при ЧМТ також відбуваються порушення функцій внутрішніх органів [7].

Нами та іншими дослідниками було продемонстровано, що у статевозрілих щурів після ЧМТ у період гострої реакції на травму виявляються морфологічні порушення у паренхіматозних органах (печінка, нирки, міокард і легені), які проявлялися розладами кровообігу з подальшим дистрофічним процесом [6; 8]. Тобто доведено, що в період гострої реакції на травму патоморфологічні порушення виникають не лише в осередку безпосереднього механічного ушкодження, а й у різних внутрішніх паренхіматозних органах [6; 9].

Отримані результати демонструють існування певних мор-

фологічних проявів у статевонезрілих щурів, порівняно зі статевозрілими, що дає нам перспективу надалі досліджувати дані органи після ЧМТ залежно від віку та часу після травми.

Висновки

Отже, результати проведеного дослідження демонструють, що на 3-тю та 5-ту добу після ЧМТ у статевозрілих щурів у печінці та нирках відзначалися порушення кровообігу ішемічного типу з подальшими дистрофічними змінами, на відміну від статевонезрілих тварин, у яких метаболічні розлади кровообігу призводили до некротичних змін. Характерною особливістю виявилось те, що у статевонезрілих щурів унаслідок гострої ЧМТ морфологічні зміни в досліджуваних органах розвиваються швидше.

Перспектива подальших досліджень. У перспективі буде вивчено зміни у внутрішніх органах статевозрілих і статевонезрілих щурів у більш відтермінованому періоді після ЧМТ легкого ступеня тяжкості, залежно від віку тварин, для розробки можливих профілактичних заходів і запобігання виникненню патоморфологічних проявів.

Ключові слова: черепно-мозкова травма, морфологічні порушення внутрішніх органів, статевозрілі та статевонезрілі щури, печінка, міокард, нирки.

ЛІТЕРАТУРА

1. Кириченко А. Г. Клініко-епідеміологічні аспекти первинної інвалідності внаслідок черепно-мозкової травми. *Проблеми екології та медицини*. 2012. № 1/2 (16). С. 30–33.
2. Гузева В. И. Детская неврология. Клинические рекомендации. Вып. 3. Москва: МК, 2015. 336 с.
3. Чепкий Л. П., Мінов С. В., Чернишов В. І. Патогенез, клініка, прогнозування та профілактика поліор-

ганної недостатності при черепно-мозковій травмі. *Український нейрохірургічний журнал*. 2011. № 2. С. 56–59.

4. Спосіб моделювання черепно-мозкової травми: пат. 74935 Україна, МПК G 09 B 23/28(2006.01). № u 2012 06594; заявл. 30.05.2012; опубл. 12.11.2012, Бюл. № 21.

5. Волкова О. В., Элецкий Ю. К. Основы гистологии с гистологической техникой. Москва: Медицина, 1982. 304 с.

6. Мерецький В. М. Структурно-морфологічні зміни внутрішніх органів щурів при черепно-мозковій травмі. *Шпитальна хірургія*. 2012. № 2 (58). С. 43–45.

7. Фурсов И. В., Могила В. В. Внечерепные осложнения черепно-мозговой травмы. *Таврический медико-биологический вестник*. 2013. Т. 16, № 3 (3). С. 146–149.

8. Peculiarities of structural changes in the liver, myocardium and kidneys of rats at different age under conditions of craniocerebral injury / O. Kholodkova et al. *Deutscher Wissenschaftsberod. German science herald*. 2017. № 3. P. 39–41.

9. Мерецький В. Н. Нарушения энергетического метаболизма во внутренних органах при черепно-мозговой травме на фоне сахарного диабета. *Запорожский медицинский журнал*. 2013. № 5 (80). С. 46–50.

Надійшла до редакції 01.02.2018

Рецензент д-р мед. наук,
проф. В. О. Ситнікова,
дата рецензії 05.02.2018

МОРФОЛОГІЧНІ ЗМІНИ ПЕЧІНКИ, МІОКАРДА І НИРОК ШУРІВ У ДИНАМІЦІ ПЕРЕБІГУ ЕКСПЕРИМЕНТАЛЬНОЇ ЧЕРЕПНО-МОЗКОВОЇ ТРАВМИ ЗАЛЕЖНО ВІД ВІКУ

Було досліджено морфологічні зміни в печінці, міокарді та нирках статевозрілих і статевонезрілих шурів на 3-тю та 5-ту добу після механічної експериментальної черепно-мозкової травми (ЧМТ). Виявлено, що в усіх досліджуваних органах статевозрілих шурів на 3-тю добу відзначалися порушення кровообігу ішемічного типу з подальшими дистрофічними змінами, які на 5-ту добу призводили до некротичних змін. В усіх внутрішніх органах статевонезрілих тварин на 3-тю добу після ЧМТ фіксували локальні некротичні зміни, а на 5-ту добу — вогнищеві некрози паренхіми та судин. Характерною особливістю було те, що у статевонезрілих шурів унаслідок гострої ЧМТ легкого ступеня патоморфологічні зміни в досліджуваних органах розвивалися швидше.

Ключові слова: черепно-мозкова травма, морфологічні порушення внутрішніх органів, статевозрілі та статевонезрілі шури, печінка, міокард, нирки.

MORPHOLOGICAL CHANGES IN LIVER, MYOCARDIUM AND KIDNEYS OF EXPERIMENTAL CRANIOCEREBRAL INJURY DEPENDING OF THE AGE

Morphological changes in the liver, myocardium and kidneys of mature and immature rats on the 3rd and 5th day after mechanical experimental craniocerebral trauma were investigated. It was revealed that there were violations of the circulatory circulation of ischemic type with subsequent dystrophic changes in all investigated organs of mature rats on the third day, which led to necrotic changes on 5th day. Local internal necrotic changes were observed in all internal organs of immature animals on the third day after CCT, and local necrosis of the parenchyma and vessels was revealed on the fifth day. A characteristic feature was that in the immature rats due to acute CCT of mild degree, pathomorphological changes in the investigated organs developed faster.

Key words: craniocerebral trauma, morphological disorders of internal organs, mature and immature rats, liver, myocardium and kidneys.

*Передплатуйте
і читайте
журнал*



ДОСЯГНЕННЯ БІОЛОГІЇ та МЕДИЦИНИ

У випусках журналу:

**Передплата приймається
у будь-якому передплатному
пункті**

Передплатний індекс 08205

- ◆ Фундаментальні проблеми медицини та біології
- ◆ Нові медико-біологічні технології
- ◆ Оригінальні дослідження
- ◆ Огляди
- ◆ Інформація, хроніка, ювілеї